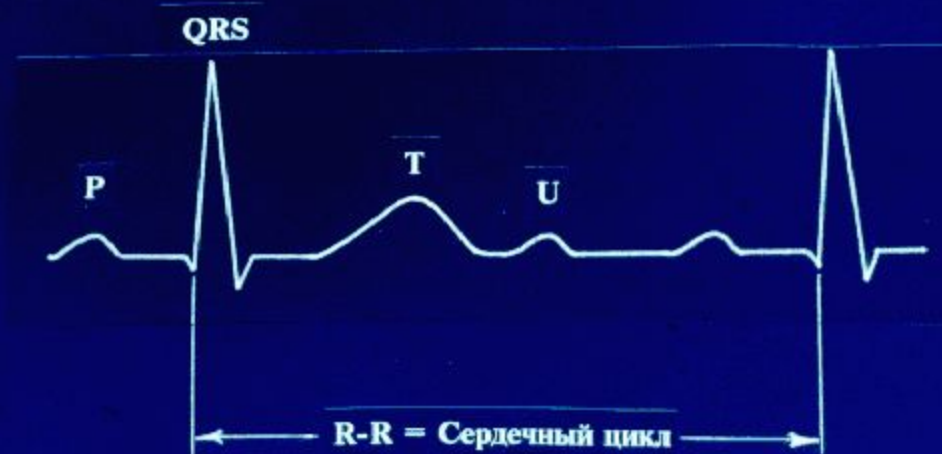
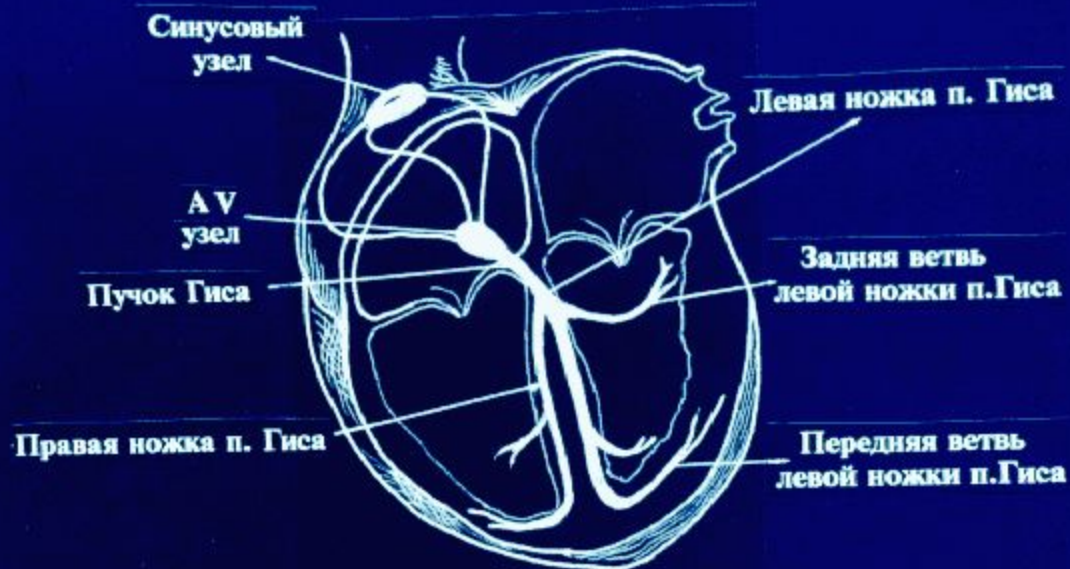




Внутрисердечное электрофизиологическое исследование - инвазивный метод диагностики нарушений ритма сердца

Е.Б. Майков

Проводящая система сердца





1929 г. – Forssman W. - катетеризация сердца;

1959 г. – Alanis J. – запись потенциалов п. Гиса у ЖИВОТНЫХ;

1969 г. – Scherlag B. – регистрация электрограммы п. Гиса с помощью многополюсных электродов у человека;

1963 г. – Moe G. – изобретен метод программируемой электростимуляции сердца;

1969 г. – Damato A. – использовал метод внутрисердечных записей п. Гиса и программированной электростимуляции сердца для изучения частотно-зависимых свойств предсердно-желудочкового проведения у человека;

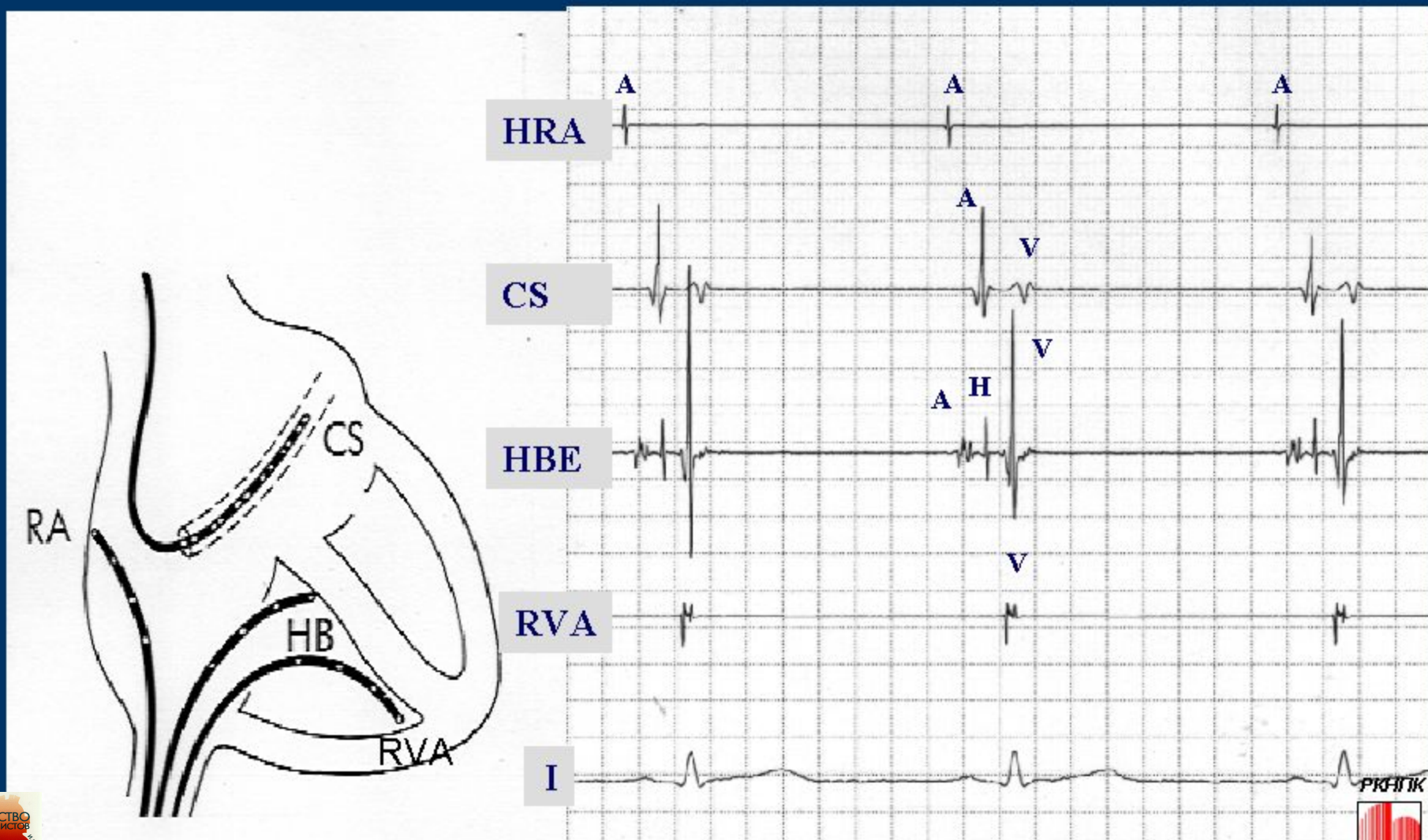
1971 г. – Wellens H. – монография о методе ЭФИ

1976 г. – Rosen K. – первое ЭФИ у больного с ЖТ

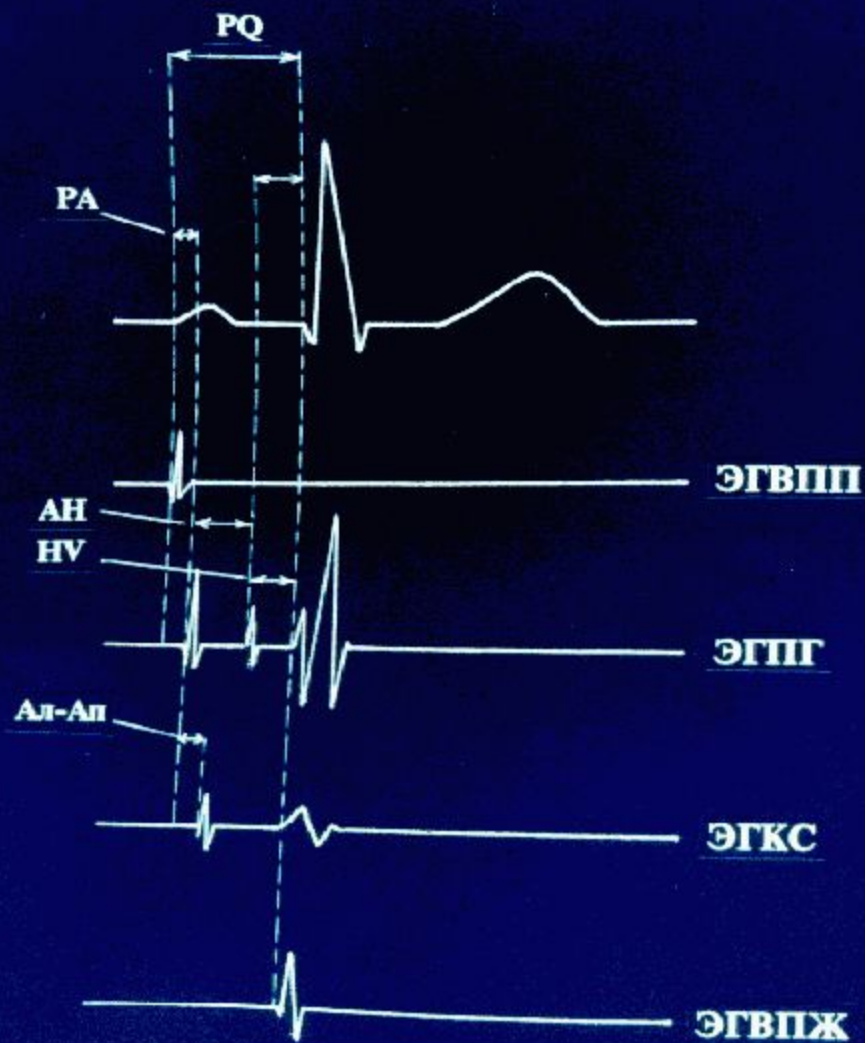
Регистрация эндокардиальных электрограмм

1968 (Sherlag) – запись электрограммы пучка Гиса

1972 (Josephson) – первое электрофизиологическое исследование



Интервалы эндокардиальных электрограмм



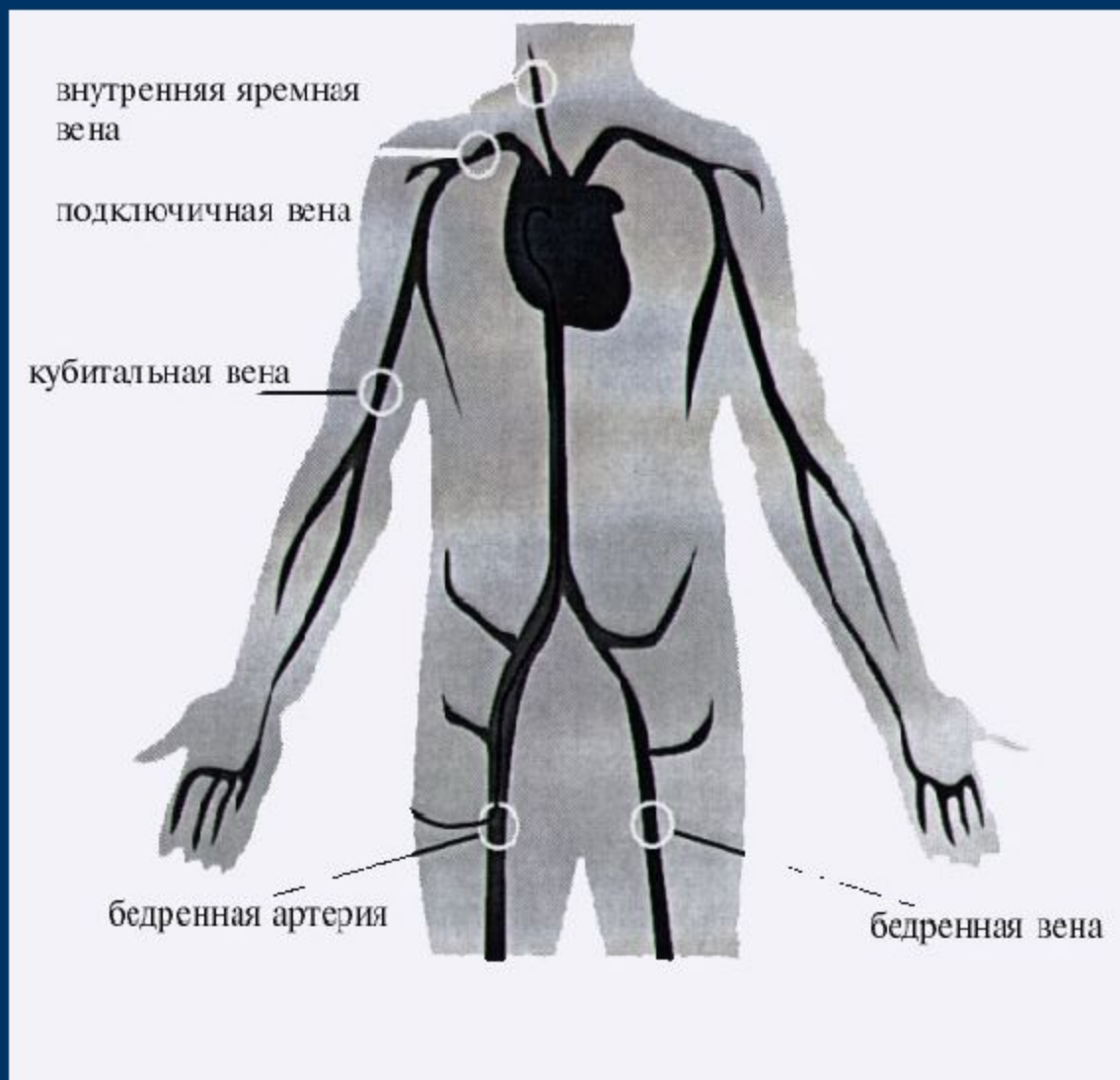
$RA = 25 - 45 \text{ мс}$
 $AH = 50 - 120 \text{ мс}$
 $HV = 30 - 55 \text{ мс}$

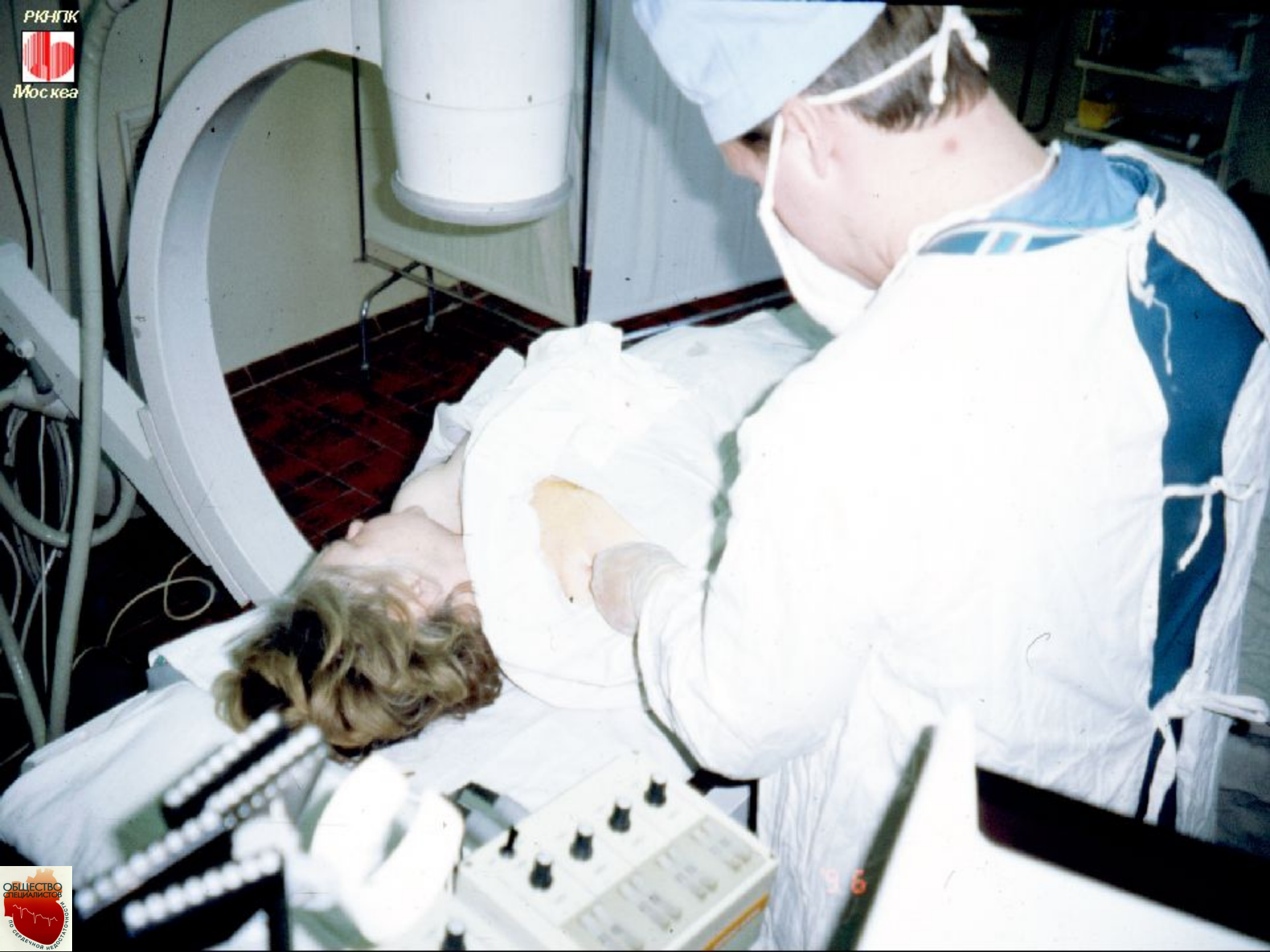Задачи внутрисердечного ЭФИ

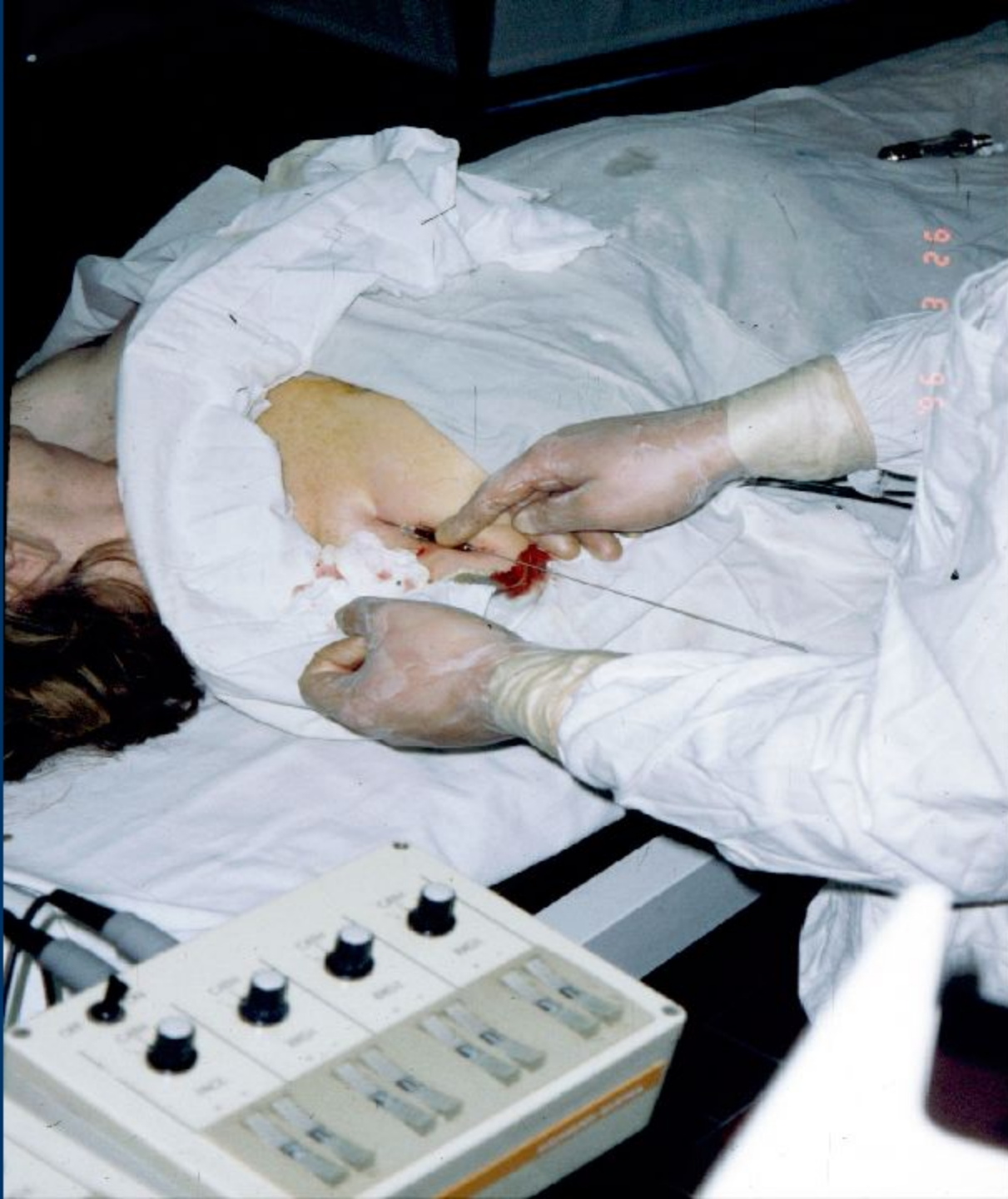1. Оценка продолжительности временных интервалов проведения
2. Изучение автоматической функции синусового узла
3. Оценка параметров предсердно-желудочковой проводимости
4. Определение рефрактерных периодов специализированной проводящей системы сердца и «рабочего» миокарда предсердий и желудочков
5. Дифференциальная диагностика тахиаритмий, воспроизводимых при эндокардиальной стимуляции
6. Оценка воспроизводимости тахиаритмий как метод контроля антиаритмической терапии (лекарственной тестирование).



Сосудистые доступы для катетеризации сердца



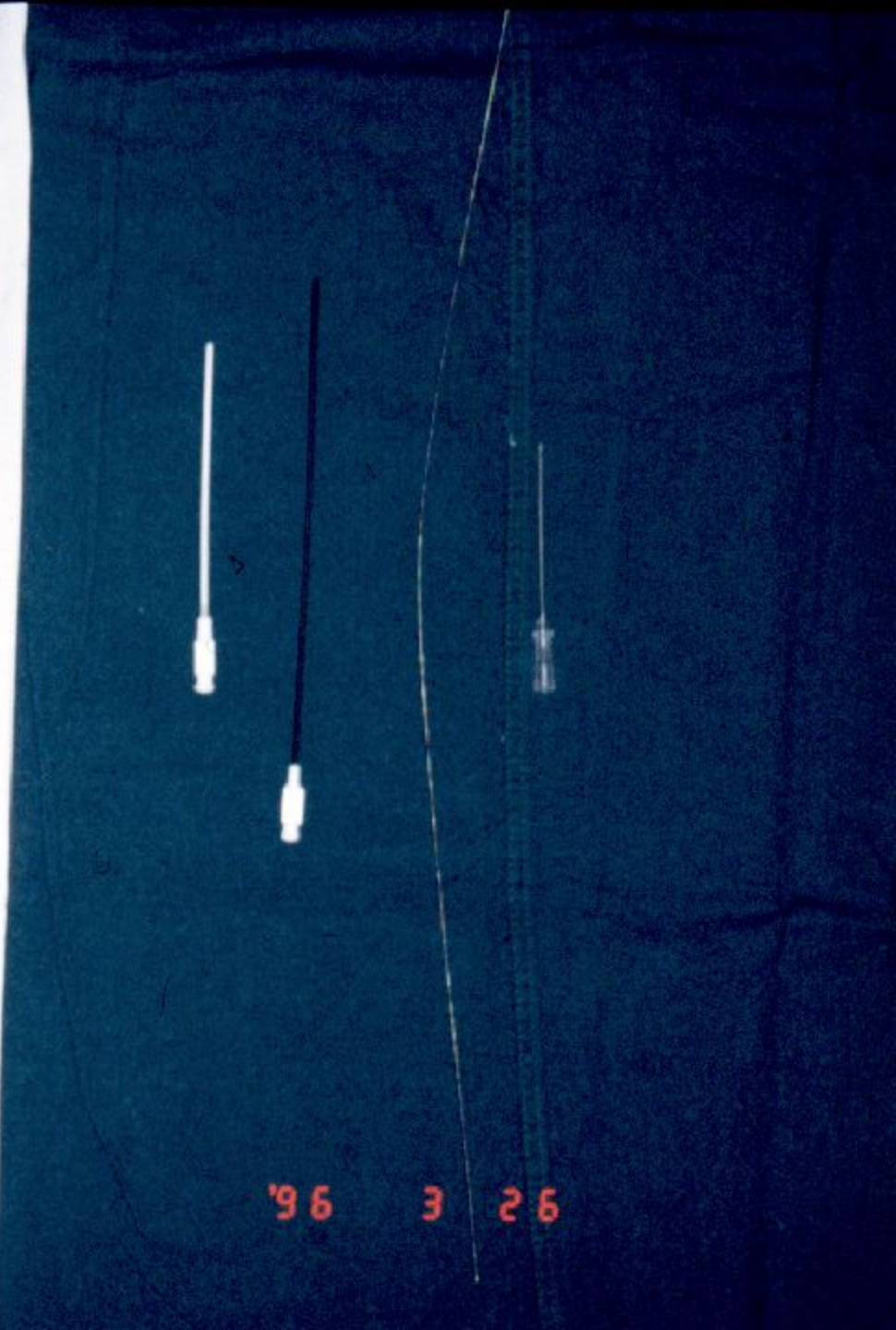
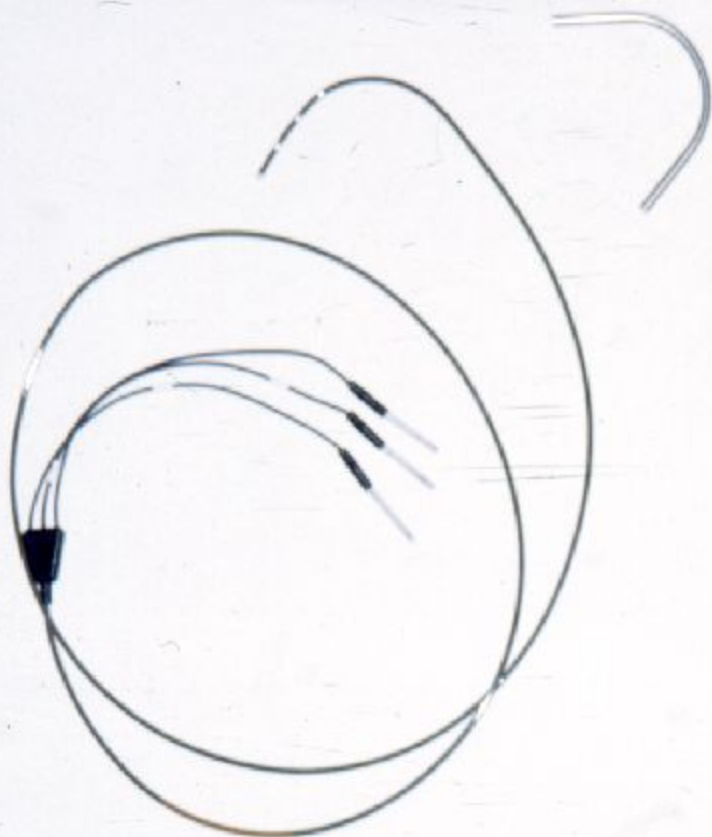




РКН-ПК

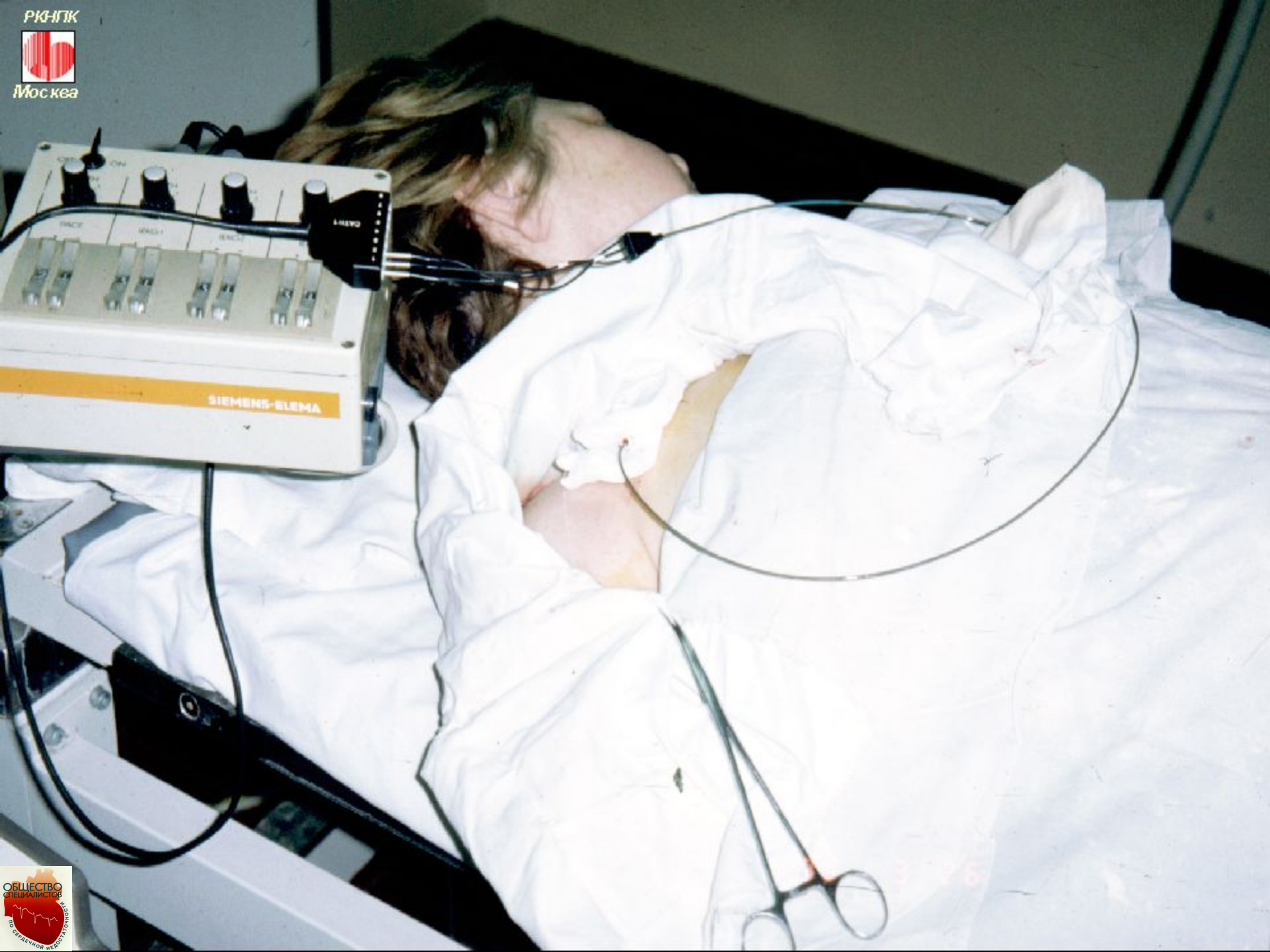


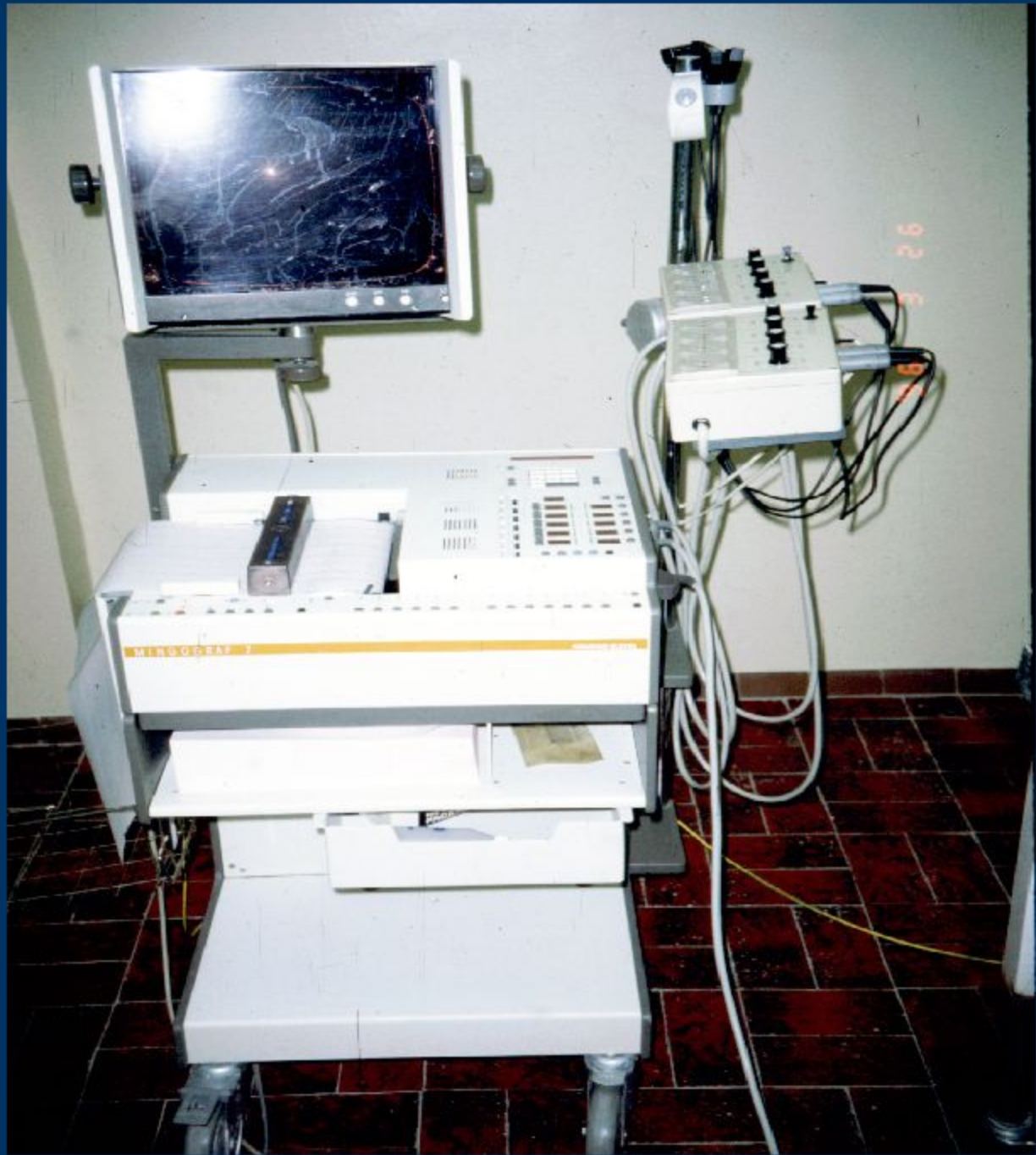Москва



'96 3 26



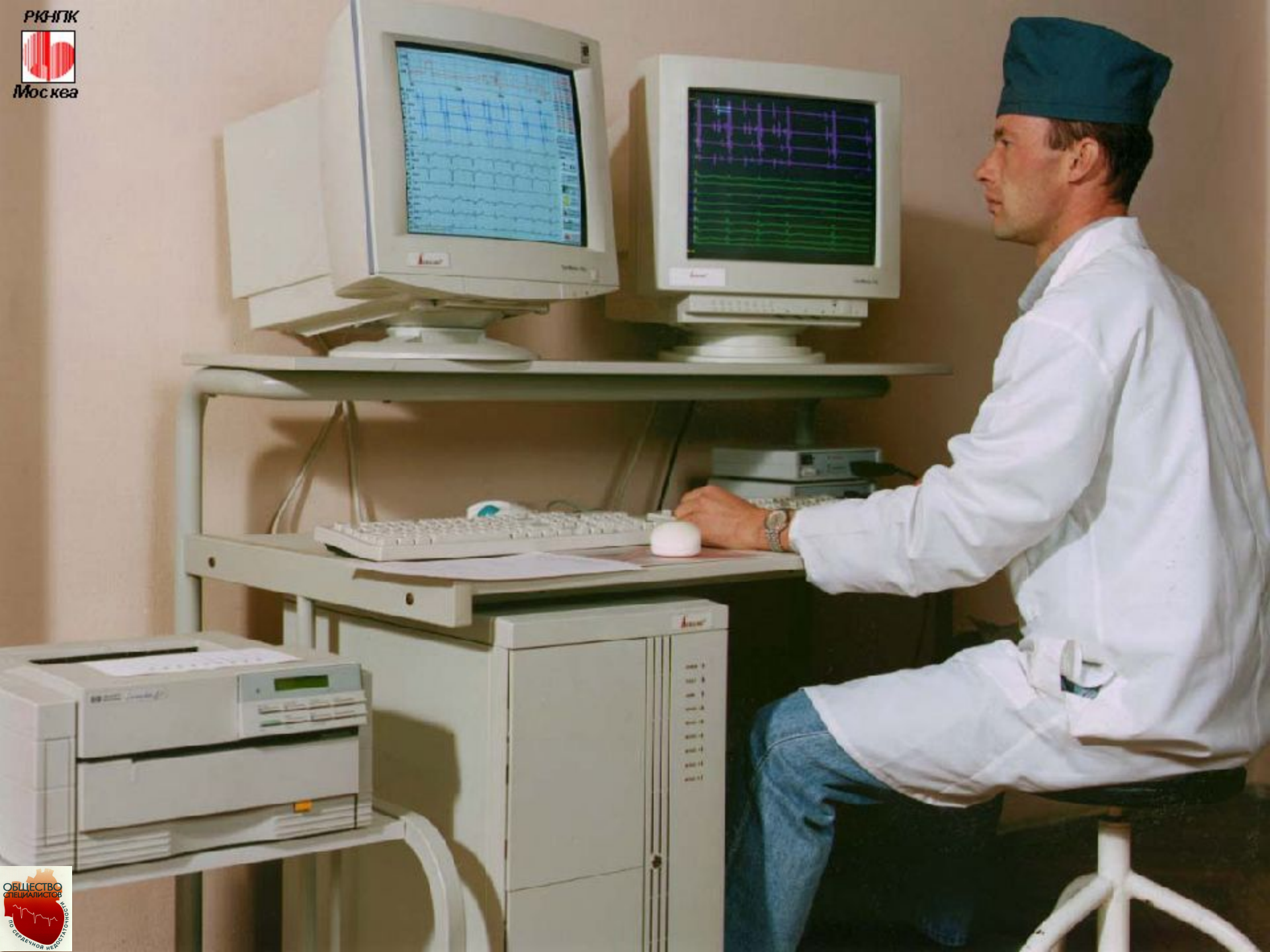



РКН-ГК



Москва







Протокол эндокардиальной стимуляции

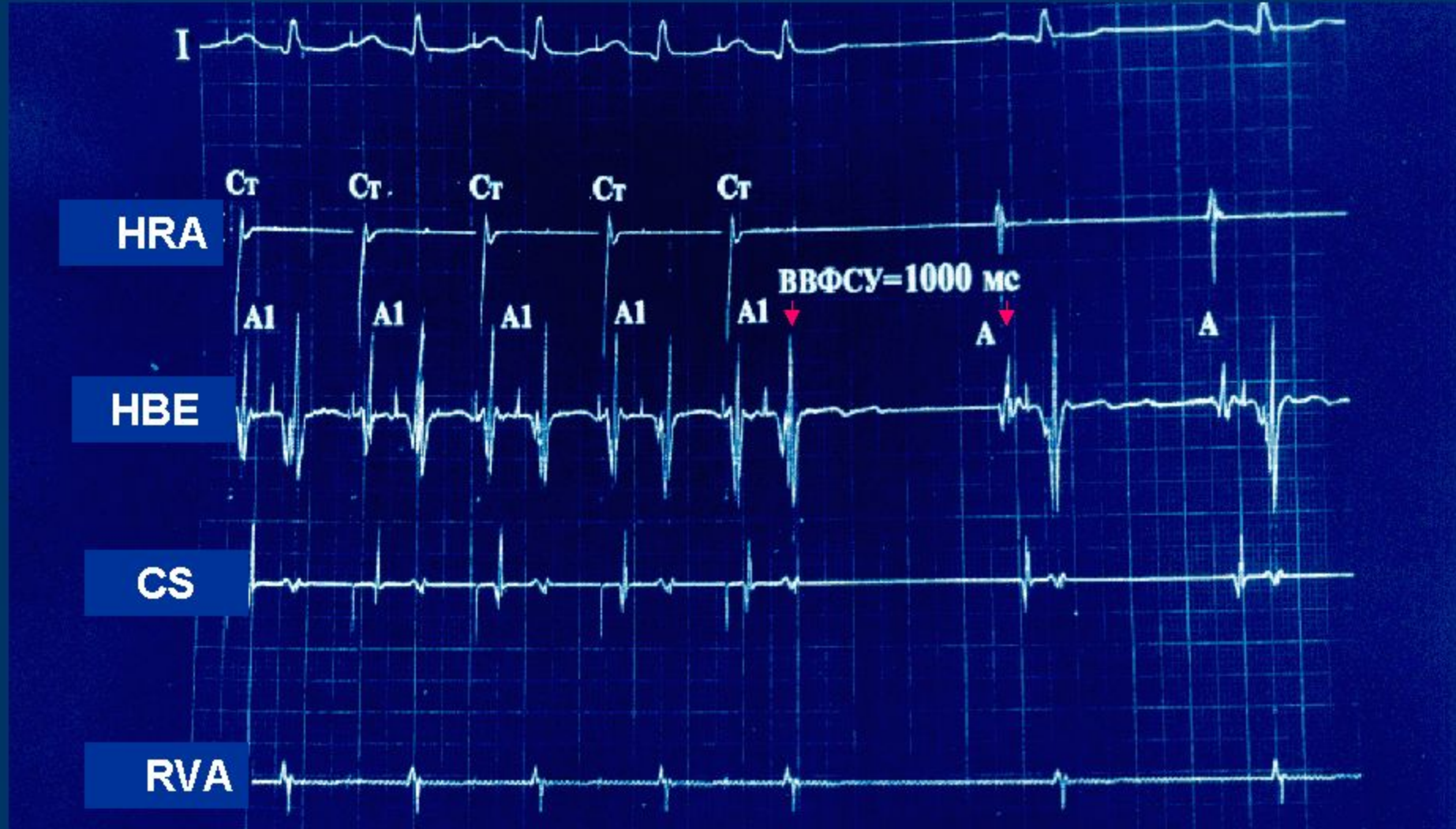
1. Частая стимуляция правого предсердия с целью оценки автоматической функции синусового узла
2. Учащающаяся стимуляция правого предсердия до развития АВ блокады проведения 2 ст.
3. Стимуляция правого предсердия одиночными экстрасистолами на фоне синусового ритма (оценка сино-атриального проведения)
4. Стимуляция правого предсердия одиночными экстрасистолами на фоне навязанного (артифициального) ритма
5. Стимуляция левого предсердия одиночными экстрасистолами на фоне навязанного ритма
6. Учащающаяся стимуляция правого желудочка



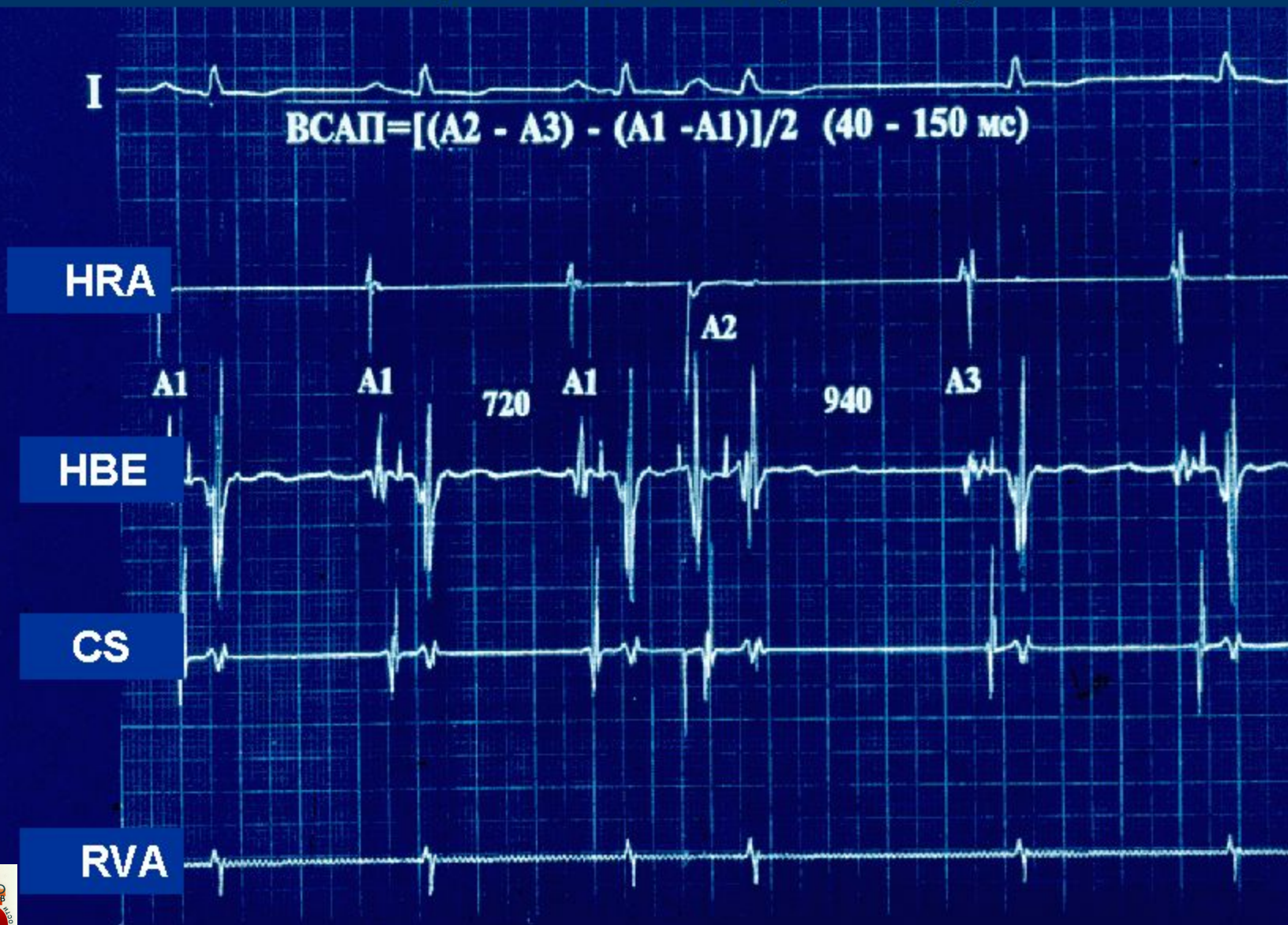7. Стимуляция верхушки и выносящего тракта правого желудочка одиночными экстрастимулами на фоне навязанного ритма желудочков
- 8*. Стимуляция верхушки и выносящего тракта правого желудочка парными и тройными экстрастимулами на фоне навязанного ритма желудочков
- 9*. «Залповая» стимуляция правого желудочка с частотой от 200 имп/мин и выше
- 10*. Сверхчастая стимуляция среднего отдела правого предсердия

Определение времени восстановления функции синусового узла (ВВФСУ)

КВВФСУ = ВВФСУ – ССЦ (N = 550 мс)

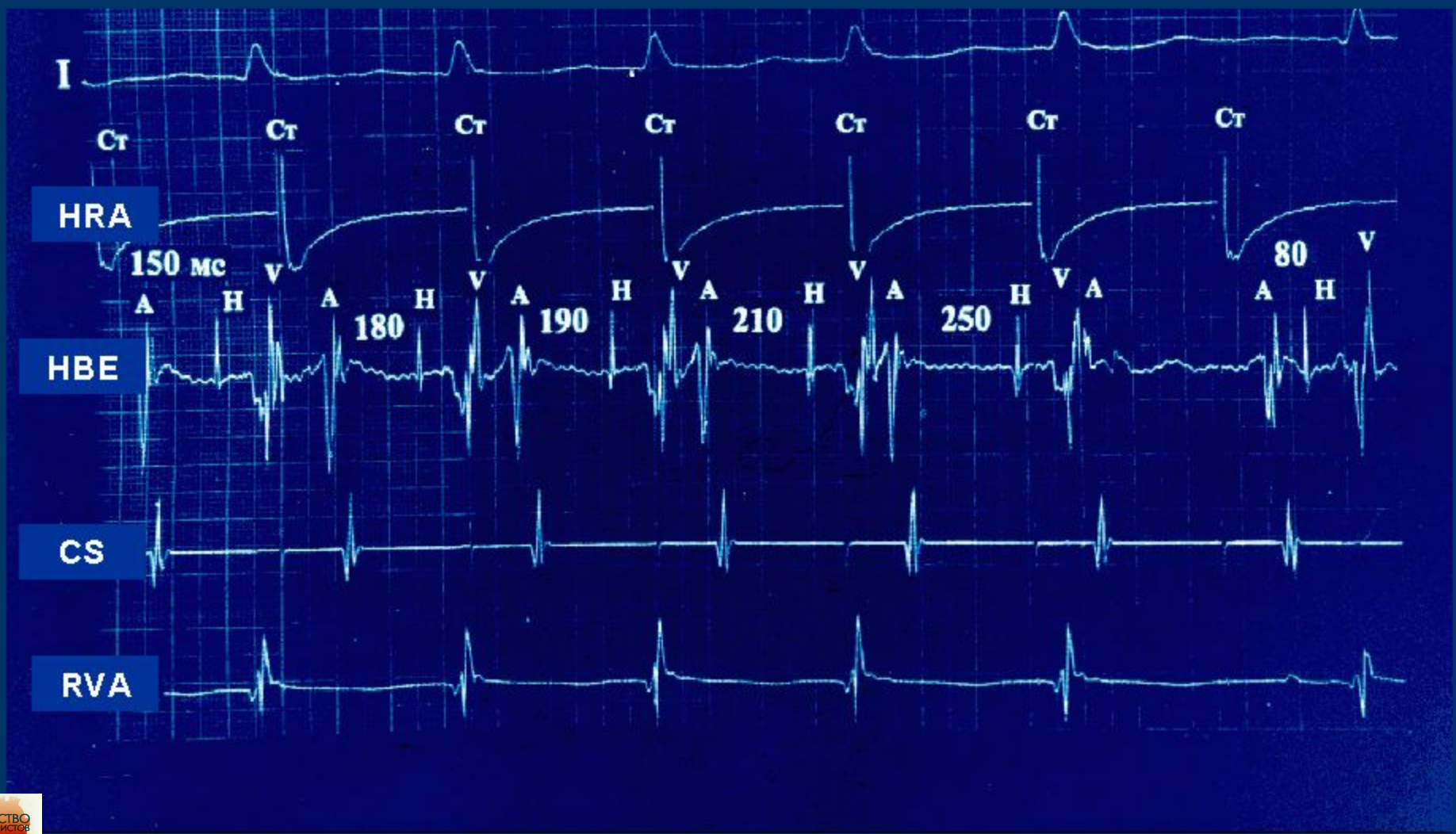


Определение времени синоатриального проведения (ВСАП)

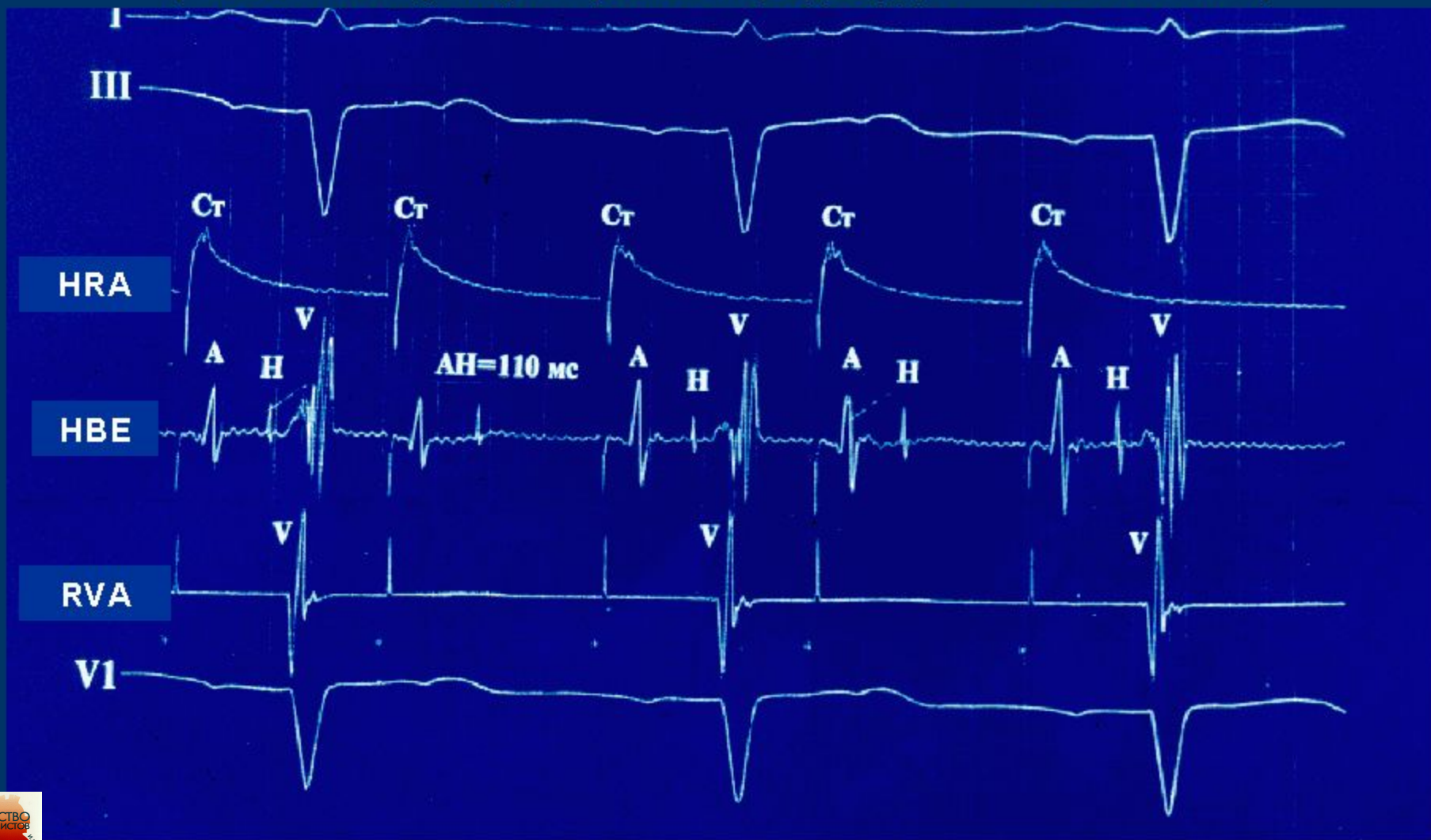


«Точка Венкебаха» АВ узла

(частая стимуляция правого предсердия – 170 имп/мин)

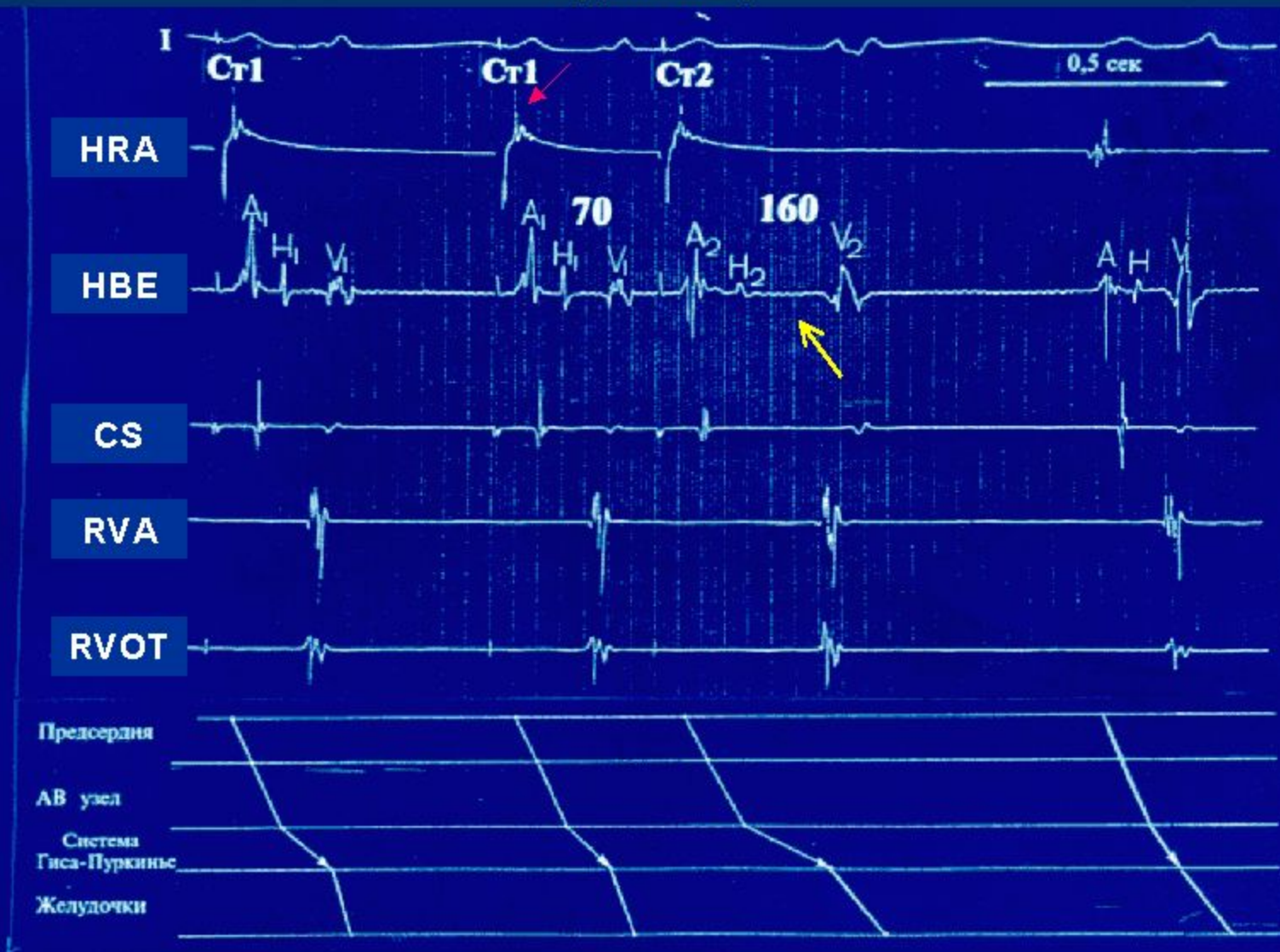


Развитие блокады проведения в системе Гиса-Пуркинье 2:1 (частая стимуляция правого предсердия – 150 имп/мин)



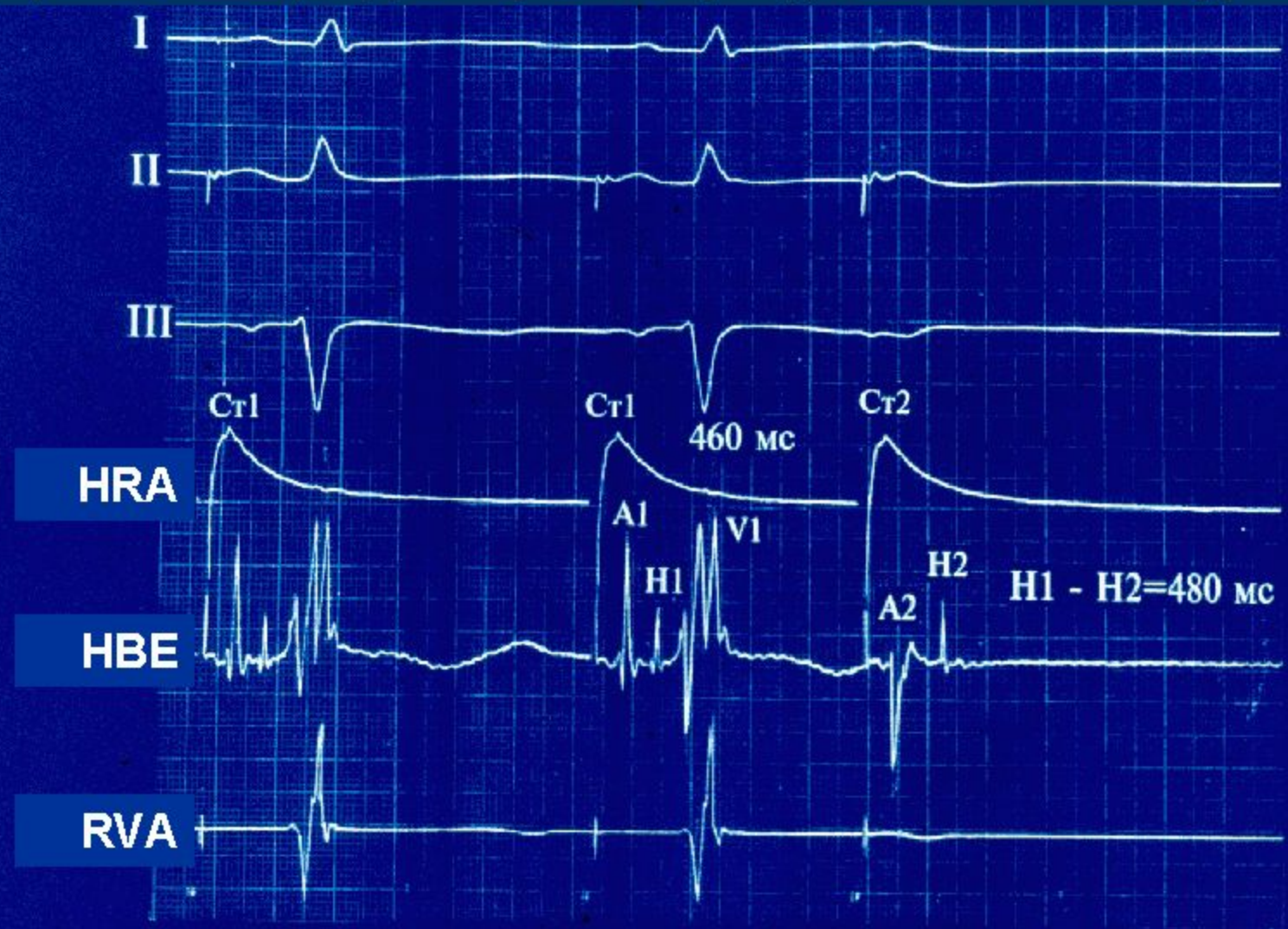Экстрастимуляция правого предсердия

(достижение относительного рефрактерного периода системы Гиса-Пуркинье)



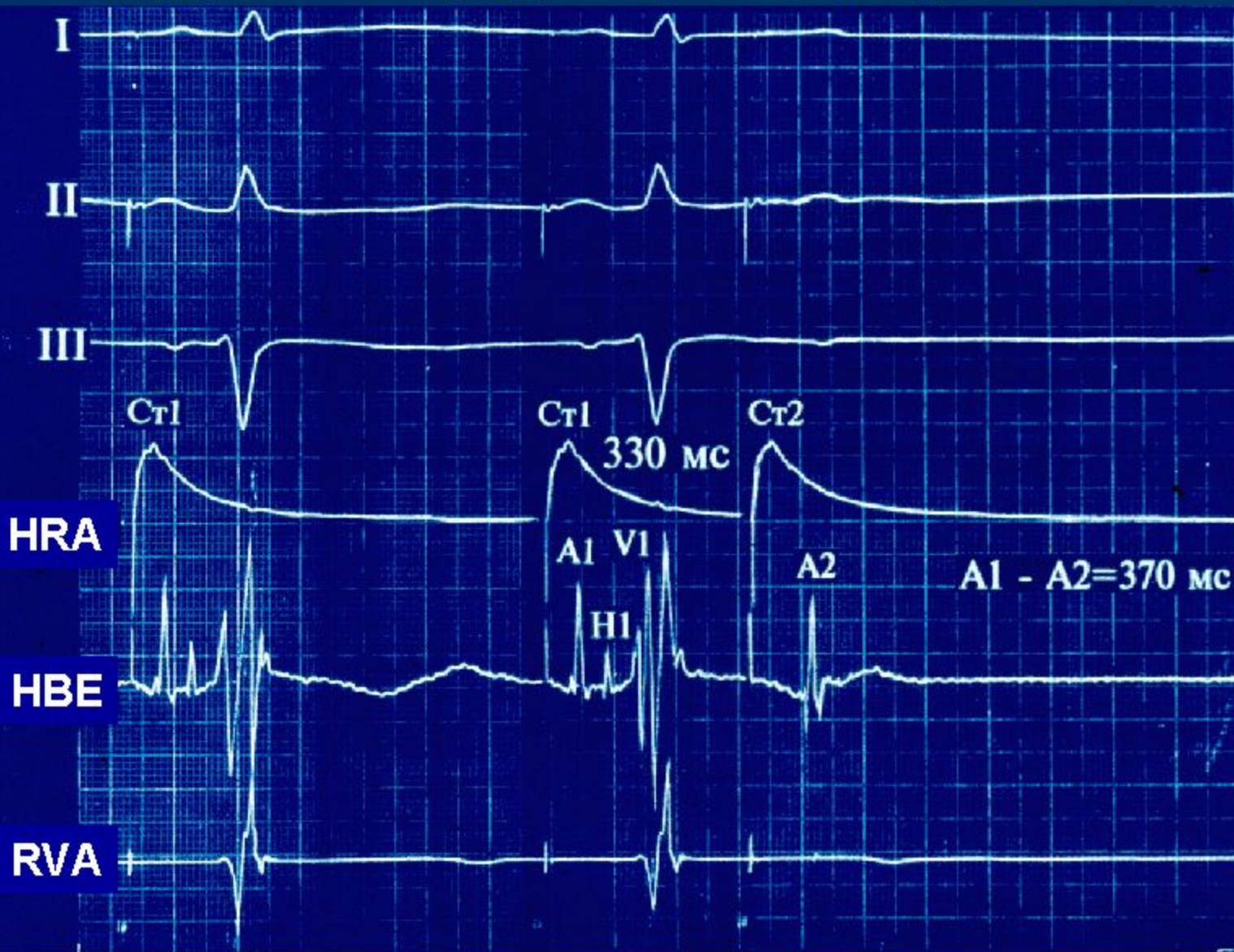Экстрастимуляция правого предсердия

(эффективный рефрактерный период системы Гиса-Пуркинье)



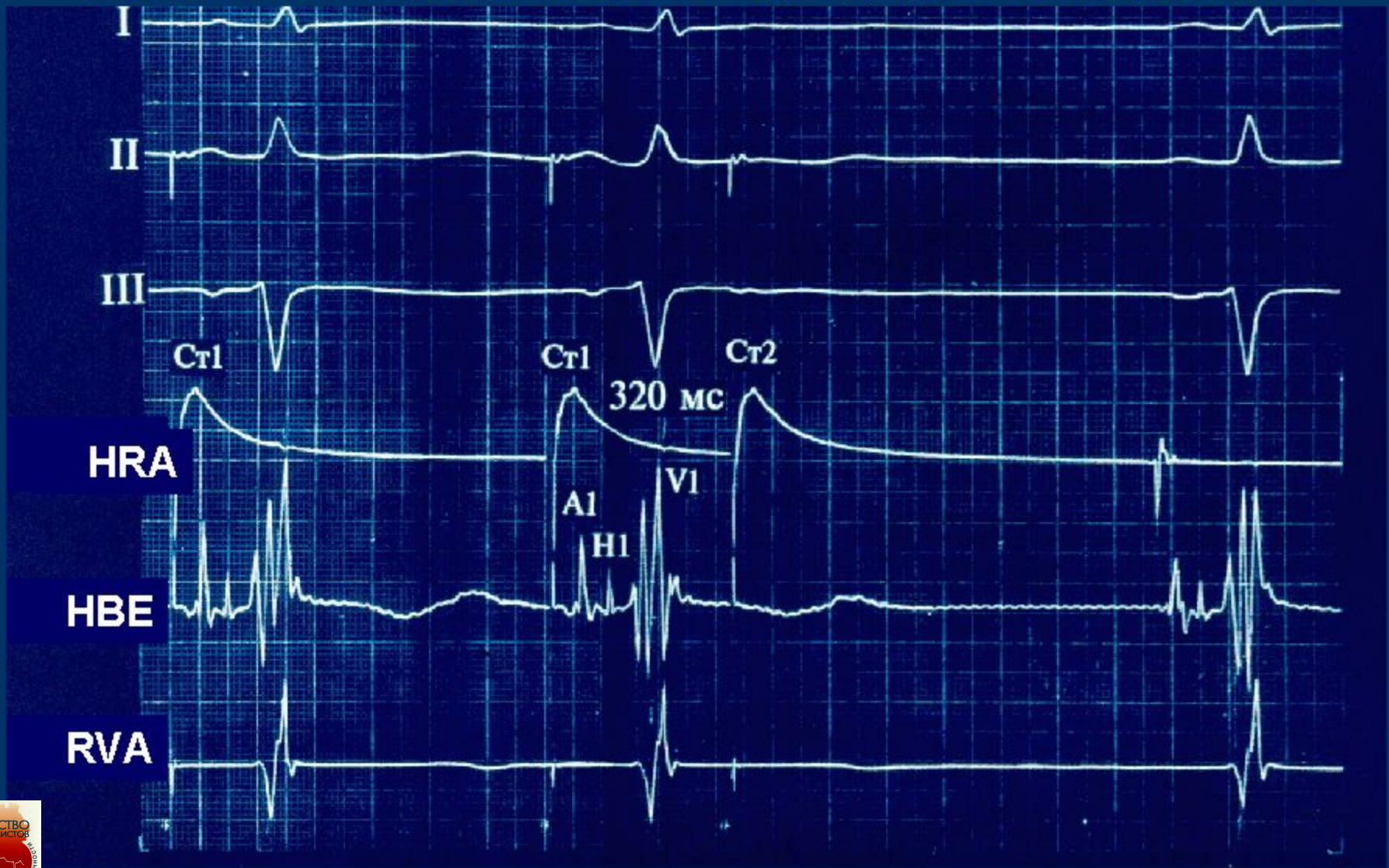
Экстрастимуляция правого предсердия

(эффективный рефрактерный период АВ узла)



Экстрастимуляция правого предсердия

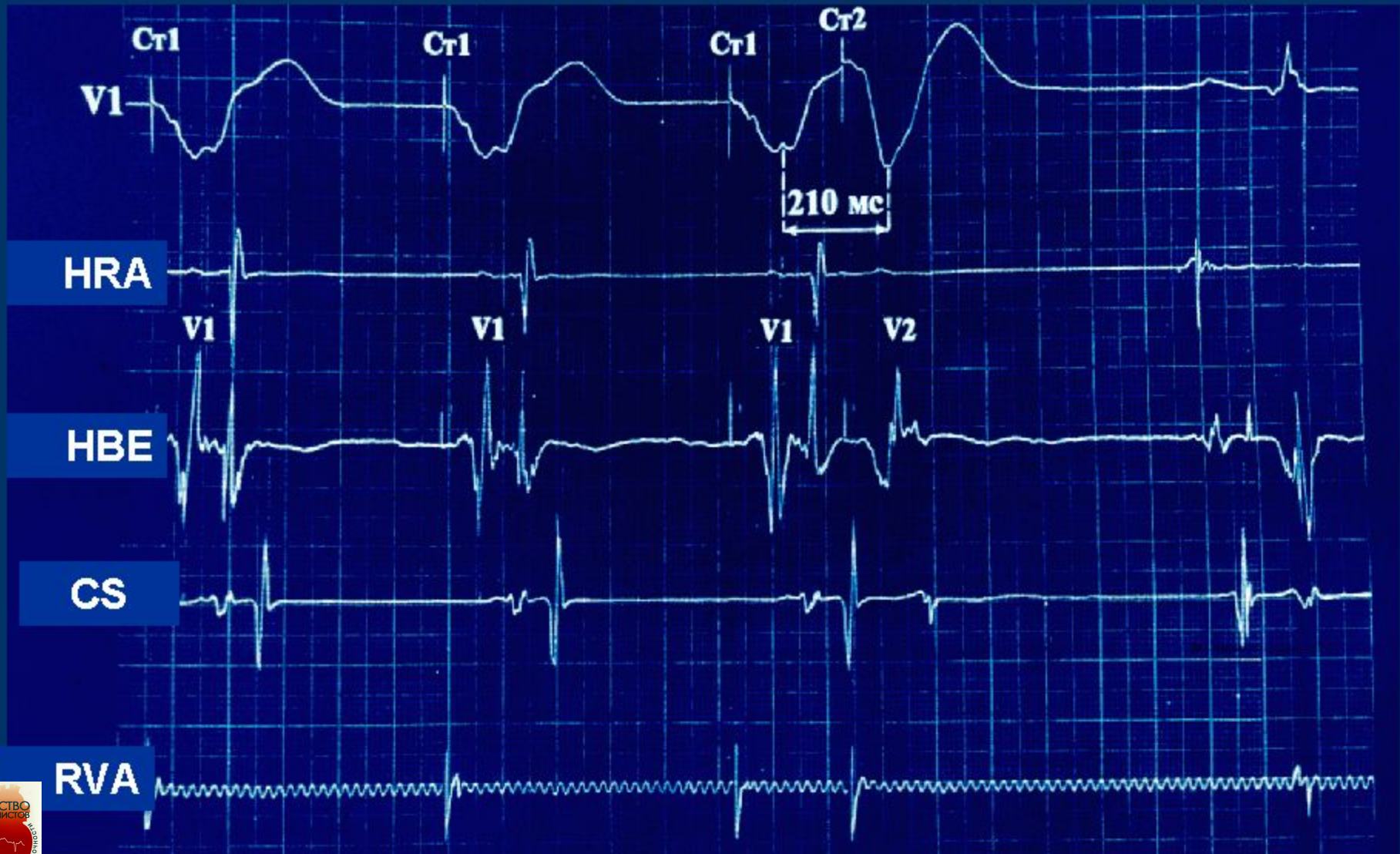(эффективный рефрактерный период правого предсердия)





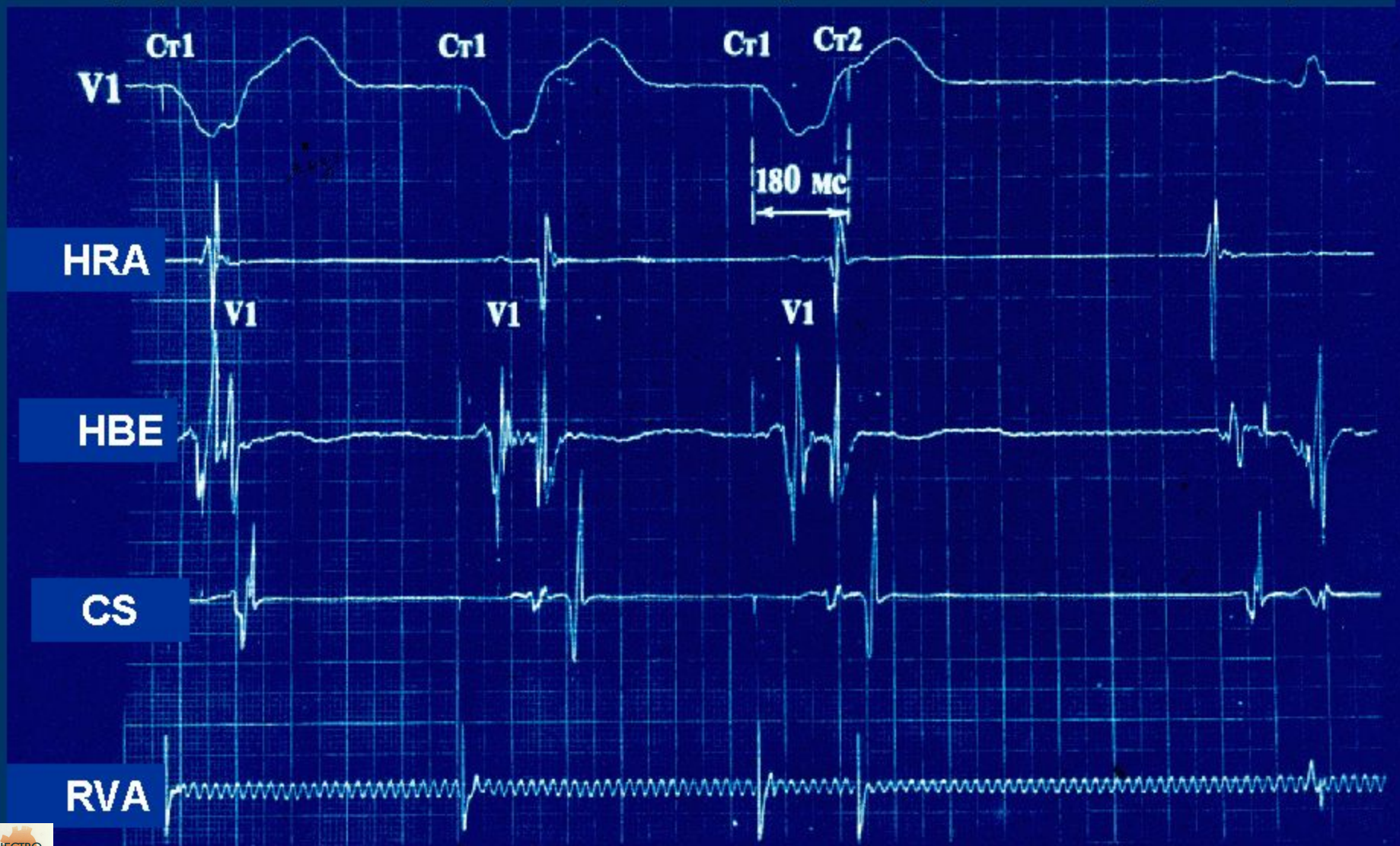Экстрастимуляция правого желудочка

(функциональный рефрактерный период правого желудочка)



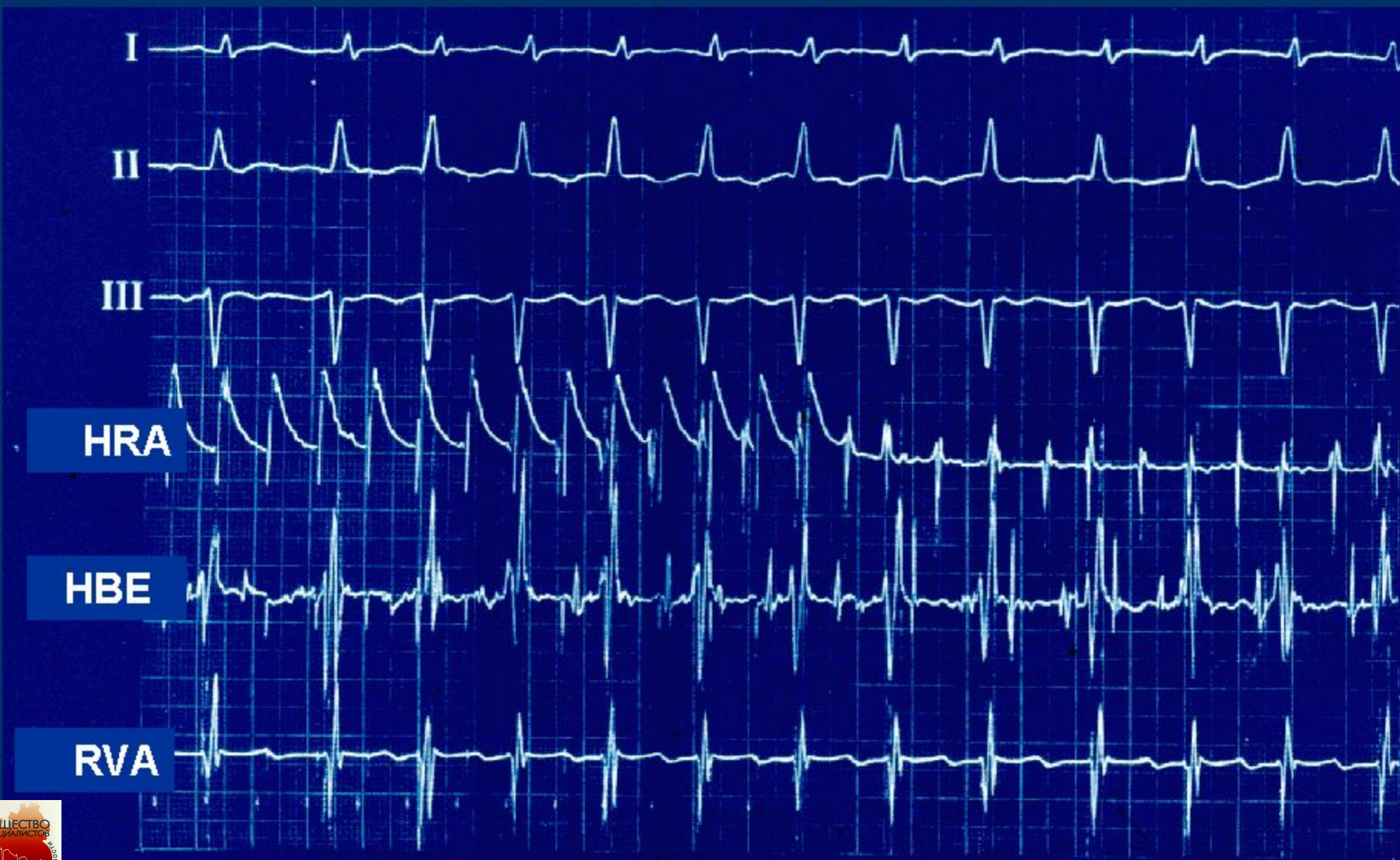Экстрастимуляция правого желудочка

(эффективный рефрактерный период правого желудочка)



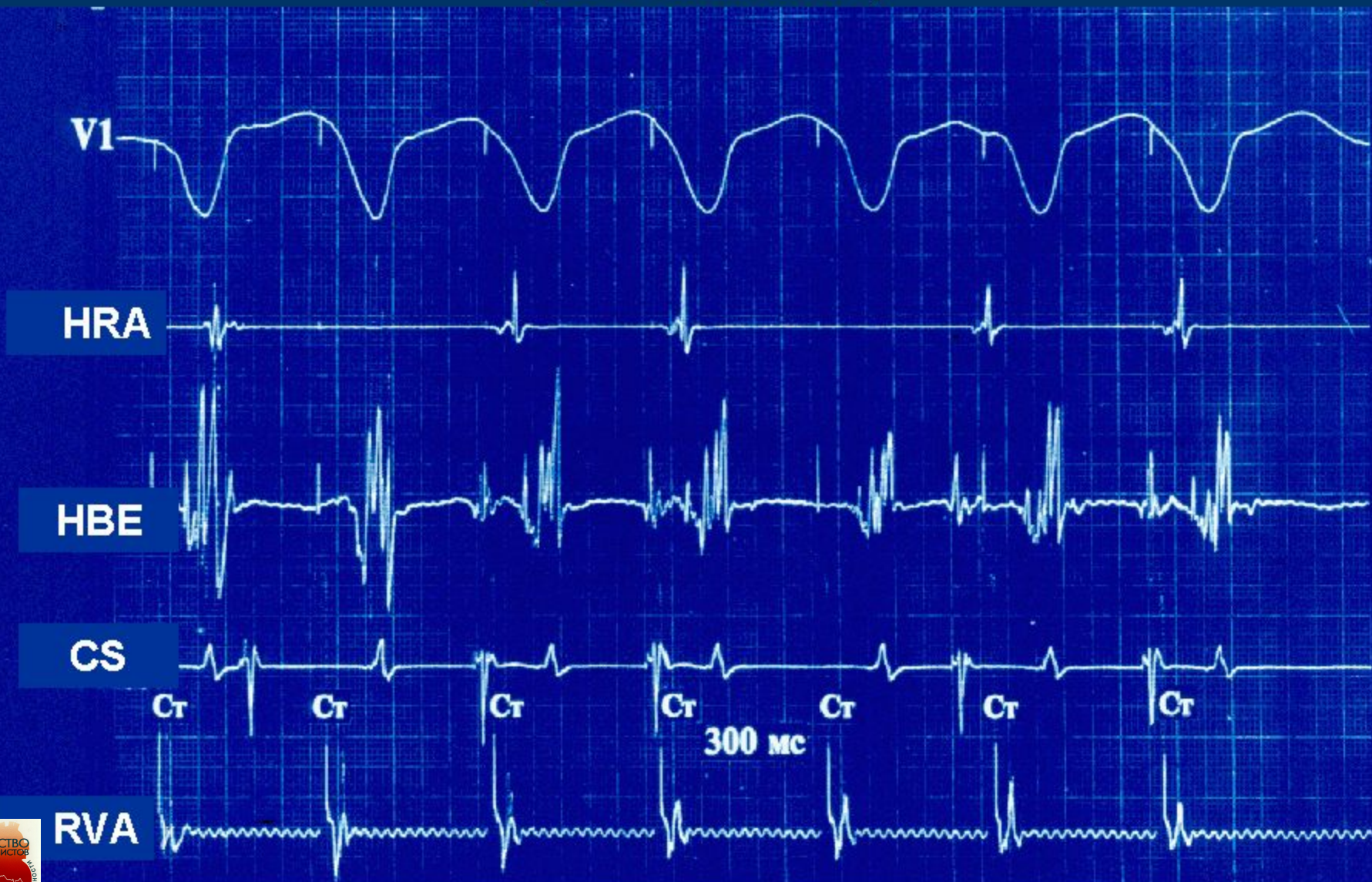
Индукция трепетания предсердий

Сверхчастая стимуляция правого предсердия – 330 имп/мин.

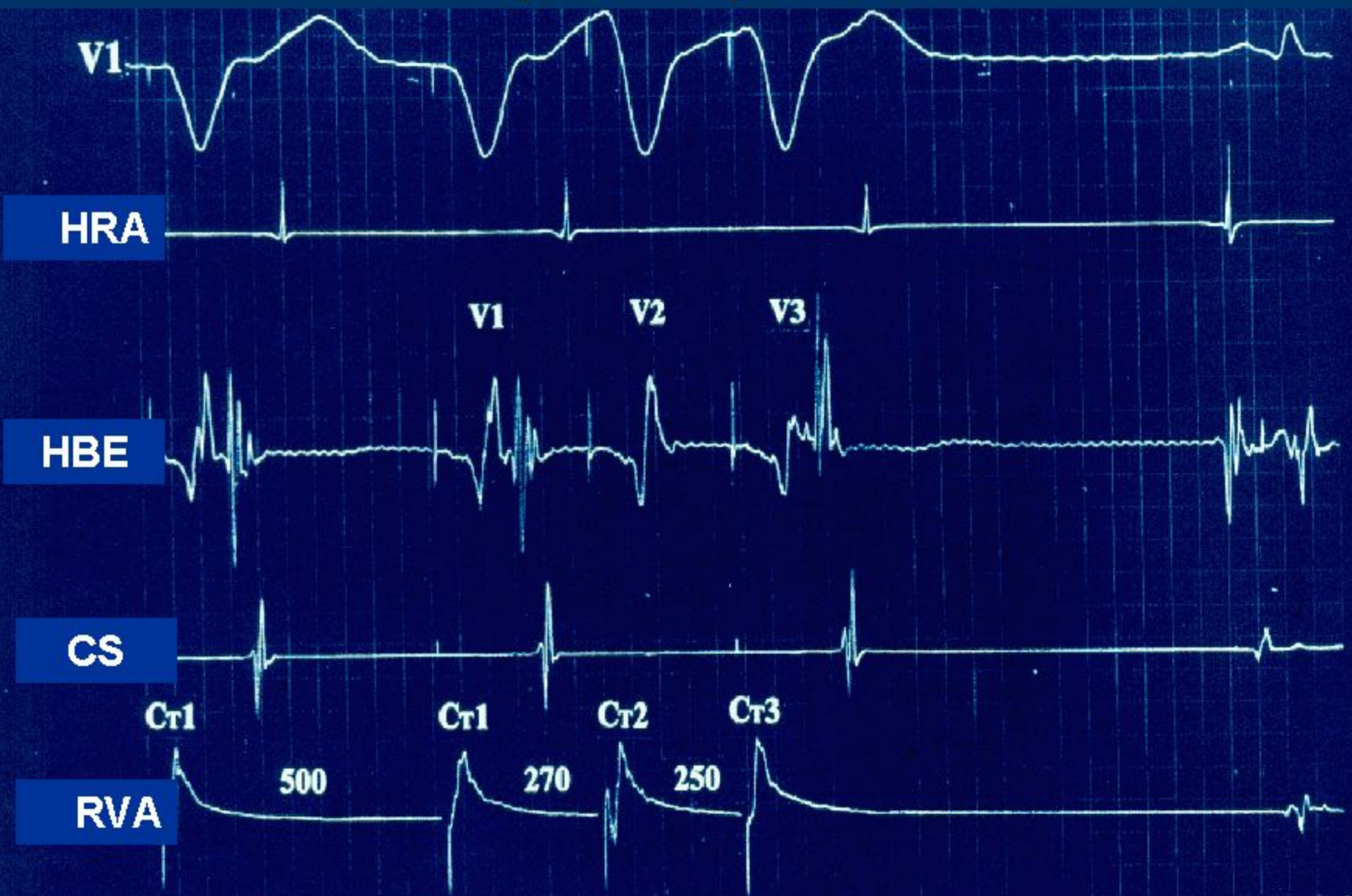


Частая стимуляция правого желудочка

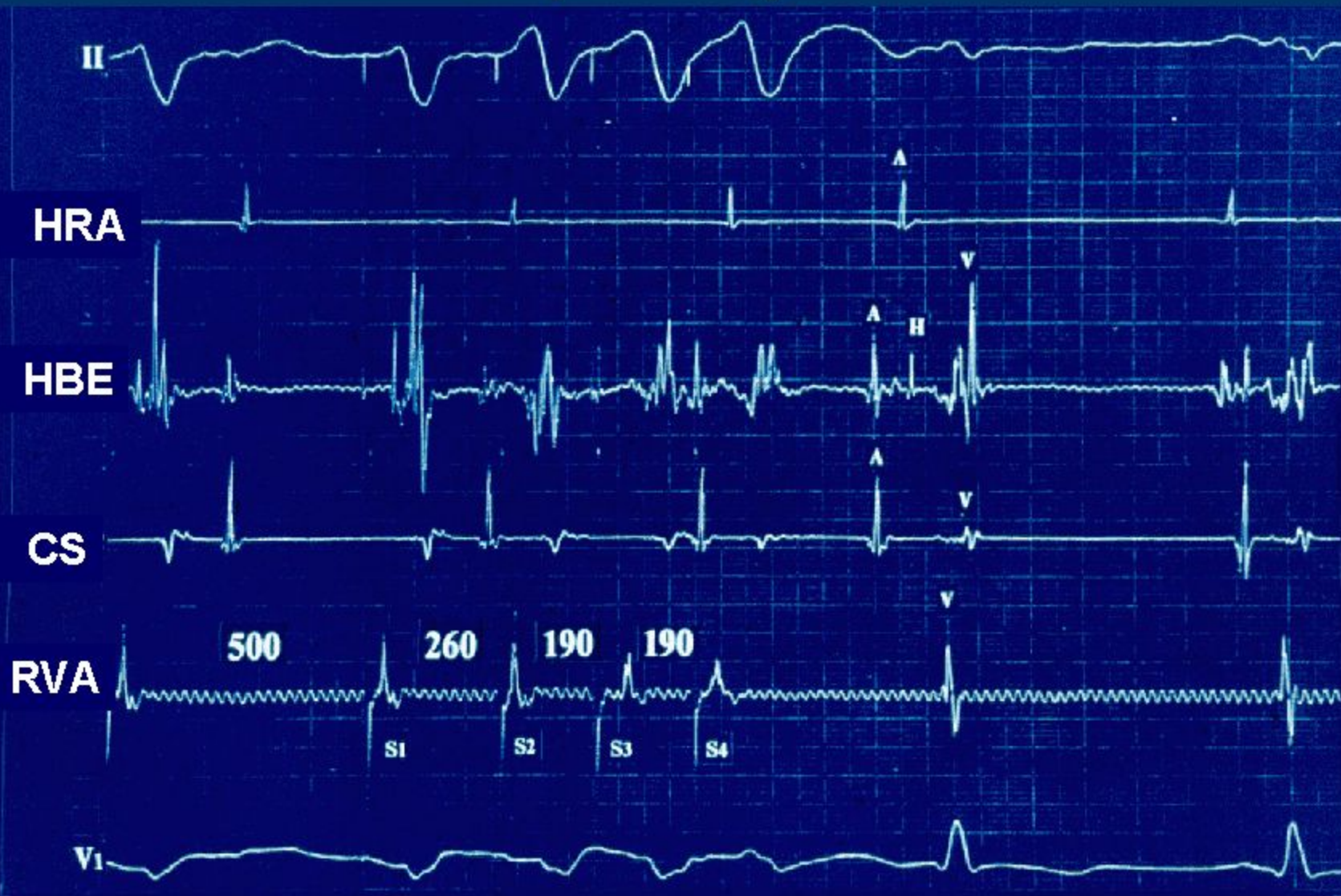(200 имп/мин)



Стимуляция правого желудочка парными экстрастимулами

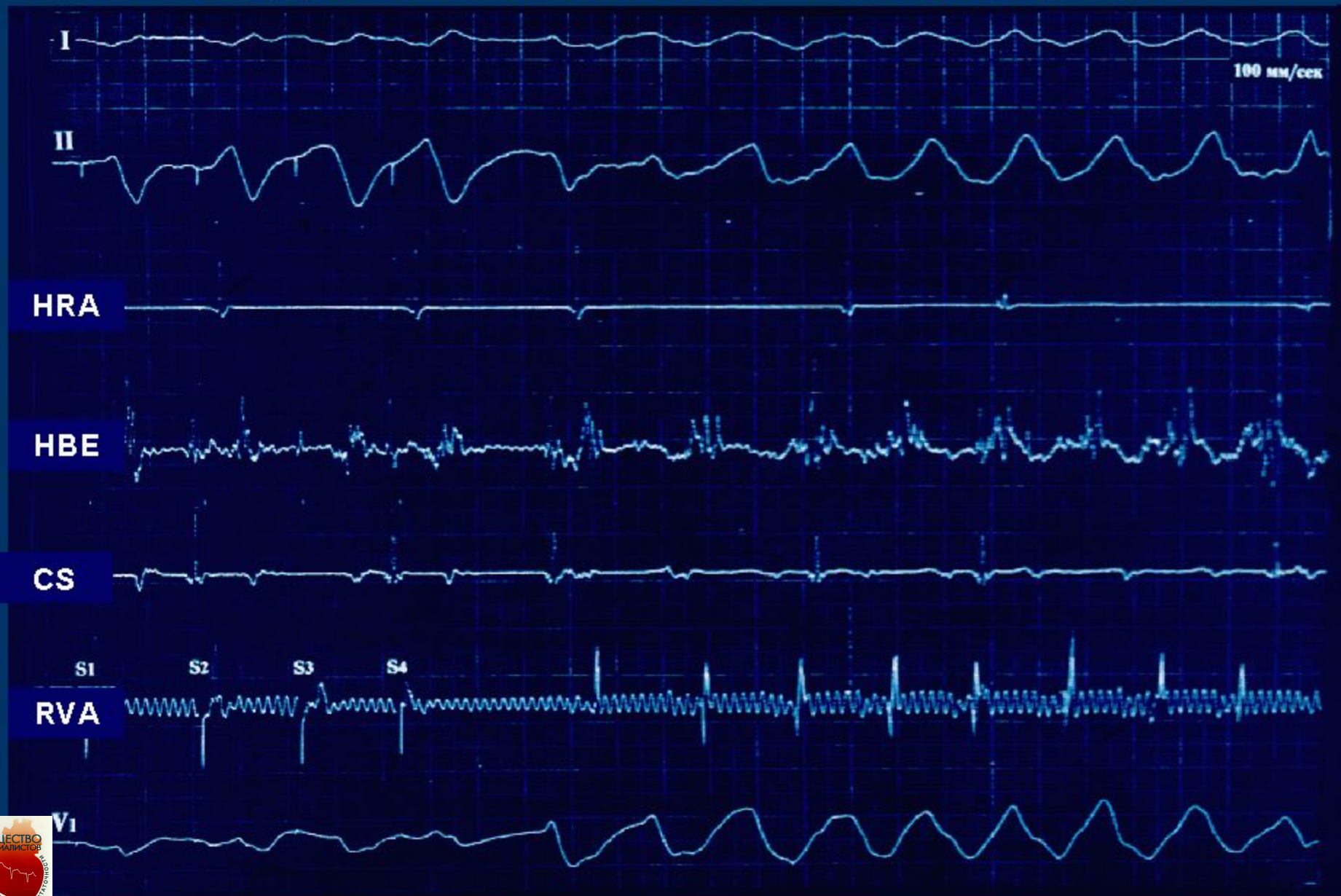


Стимуляция правого желудочка тройным экстрастимулом





Индукция ЖТ при стимуляции правого желудочка тройным экстрастимулом





Показания к проведению внутрисердечного ЭФИ

(в соответствии с рекомендациями **American Heart Association**)

1. Синкопальные или пресинкопальные состояния, вероятной причиной которых может являться дисфункция синусового узла, причем связь между проявлениями дисфункции СУ (синусовая брадикардия, синоатриальная блокада или остановка СУ) и клиническими симптомами не может быть доказана другими неинвазивными методами;
2. Синкопальные состояния неясного генеза при отсутствии внекардиальных причин (в особенности у лиц с органическим поражением миокарда);
3. Частые и/или гемодинамически значимые пароксизмы тахиаритмий с узкими комплексами QRS (< 0.12 с).



4. Частые и/или гемодинамически значимые пароксизмы тахиаритмий с широкими комплексами QRS (>0.12 с), требующие дифференциальной диагностики;

5. - Синдром WPW у лиц с синкопальными состояниями и/или реанимированных в связи с эпизодами внезапной смерти;

- тахиаритмии при синдроме WPW (особенно в сочетании с мерцательной аритмией), протекающие с выраженными гемодинамическими нарушениями и предпочтительно требующие немедикаментозного лечения;

6. Реанимация после внезапной сердечной смерти, развившейся вне связи с острым ИМ или позднее 48 часов от начала ОИМ;

7. Сердцебиения, незарегистрированные на ЭКГ, частота сердечных сокращений которых, превышает 150 в минуту;



8. Контроль за антиаритмической терапией:

- у больных с устойчивыми пароксизмами желудочковой тахикардии или фибрилляцией желудочков;
- у больных с синдромом WPW в сочетании с мерцательной аритмией;
- у больных с другими видами пароксизмальных тахиаритмий, воспроизводимых только при эндокардиальной стимуляции;

9. Как этап перед немедикаментозными методами лечения:

- имплантация кардиовертера-дефибриллятора;
- имплантация антитахикардальных устройств;
- радиочастотная катетерная абляция;
- хирургическое лечение.