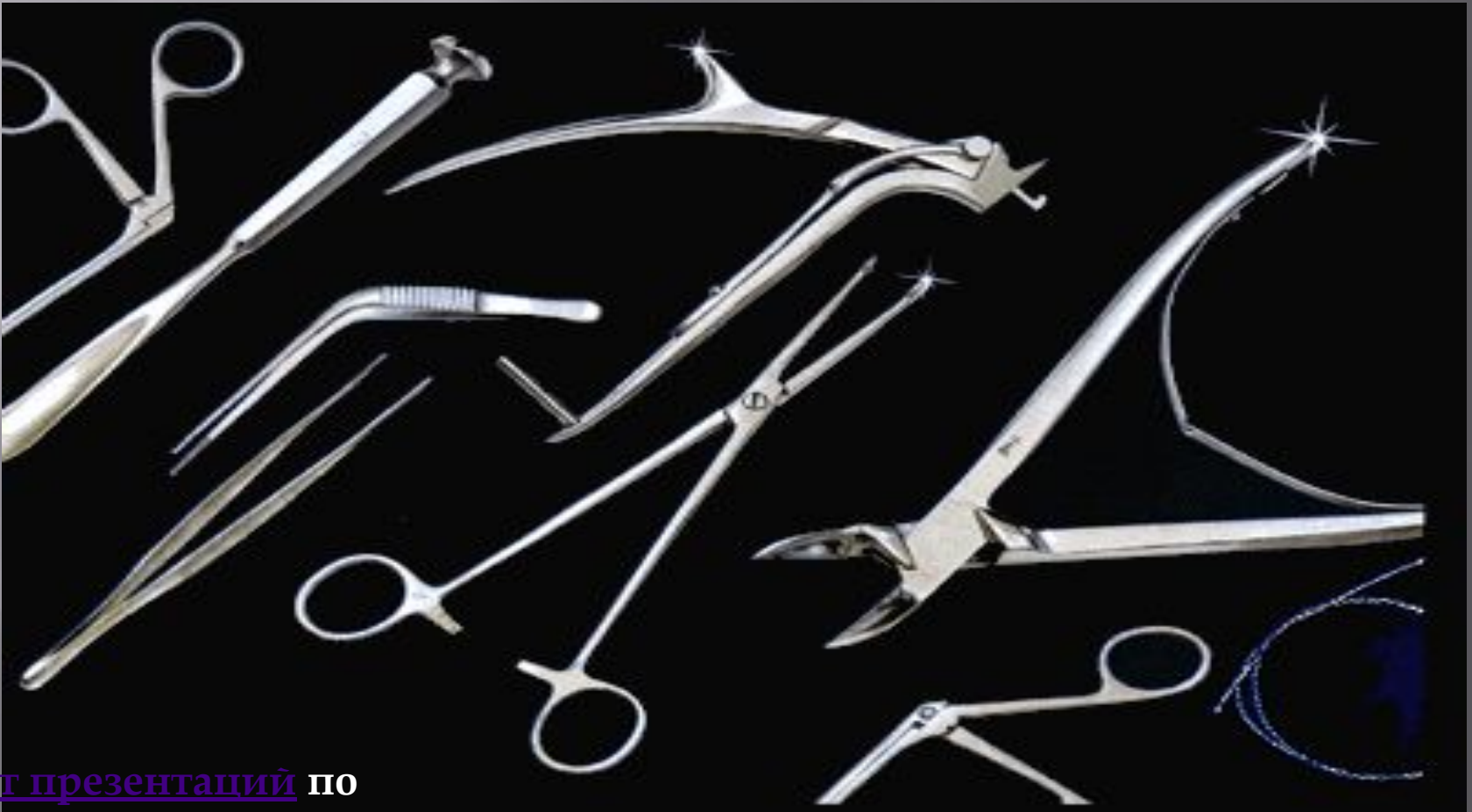

НЕЙРОХИРУРГИЯ

РАЗДЕЛ ХИРУРГИИ, ЗАНИМАЮЩИЙСЯ ВОПРОСАМИ
ОПЕРАТИВНОГО ЛЕЧЕНИЯ ЗАБОЛЕВАНИЙ НЕРВНОЙ СИСТЕМЫ.



[Сайт презентаций](#) по
нейрохирургии

Операции на периферических нервах

- невролиз
- шов нерва (нейрорафия)
- резекция невромы
- операции при больших дефектах периферических нервов
- нейротомия

**Невролиз – операция,
освобождающая нерв от
рубцовых сращений,
вызывающих его ущемление.**

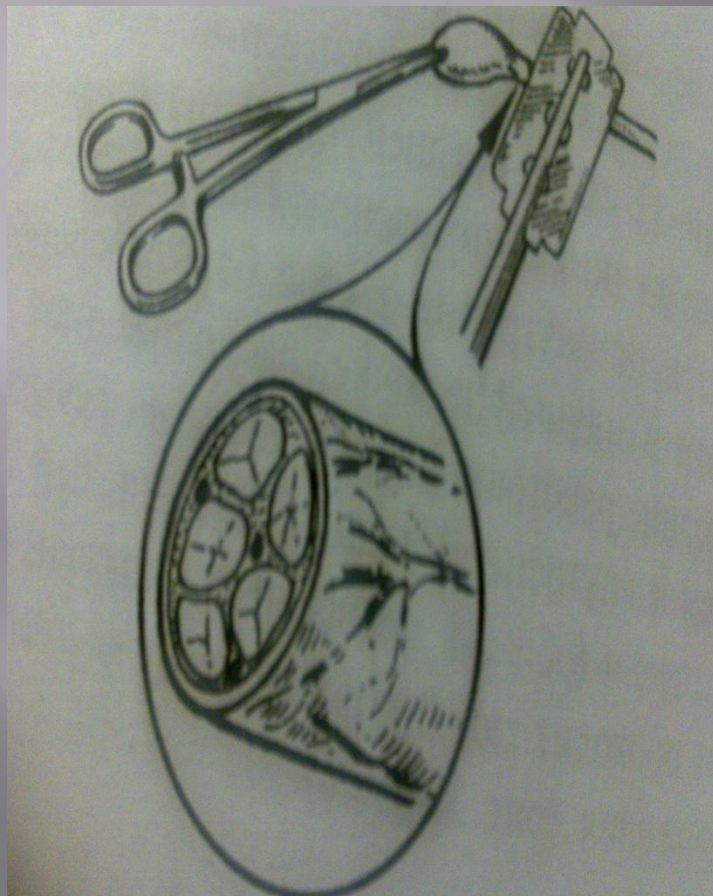


Шов нерва

Основные этапы операции наложения шва нерва:

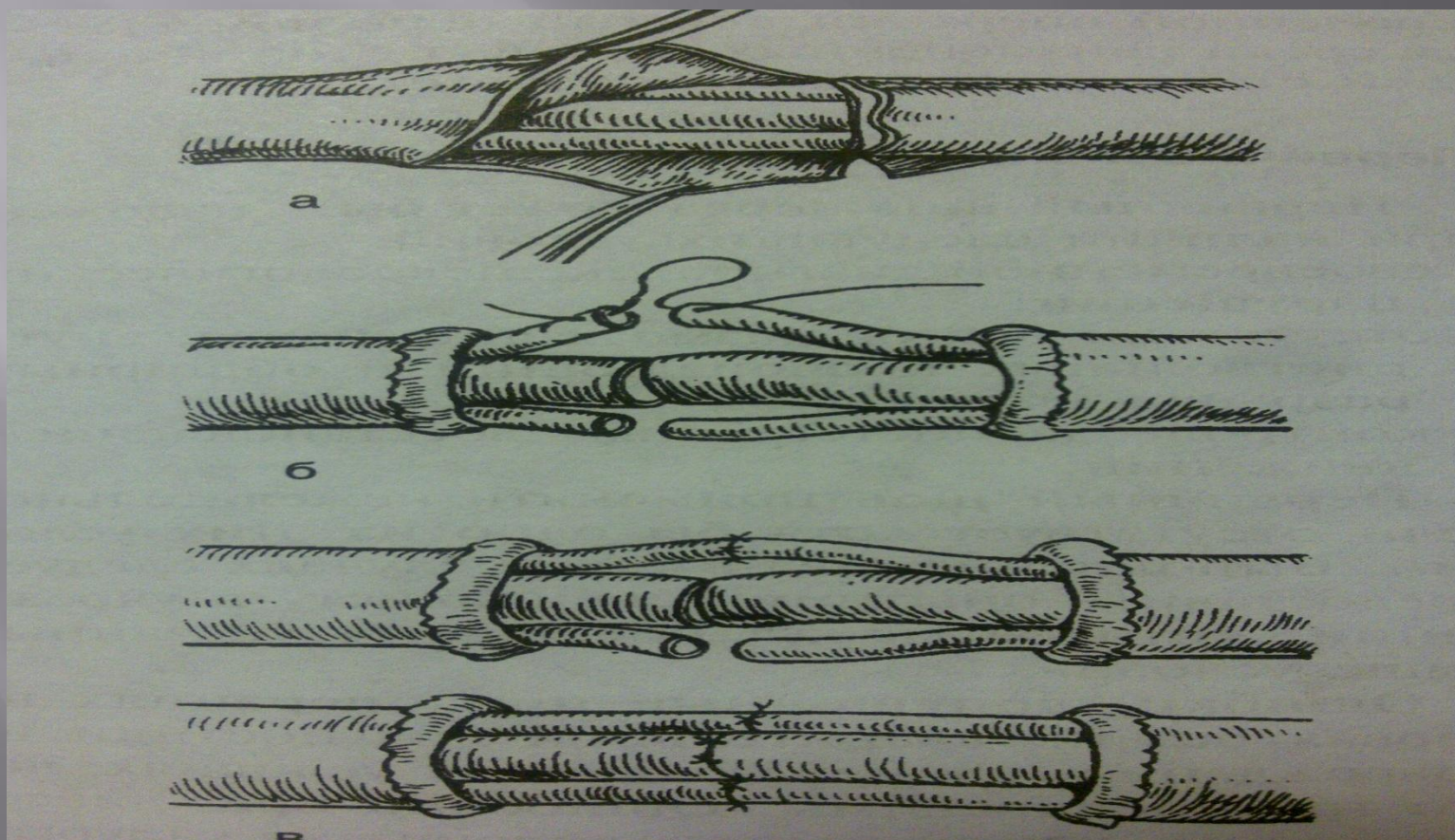
- ▣ обнажение нерва
- ▣ невролиз
- ▣ осмотр и определение границ резекции нерва
- ▣ мобилизация концов нерва и подготовка ложа
- ▣ резекция повреждённых участков нервного ствола
- ▣ наложение эпинеуральных швов
- ▣ закрытие раны и иммобилизация конечности

Швы по способу наложения: эпиневральный и периневральный.

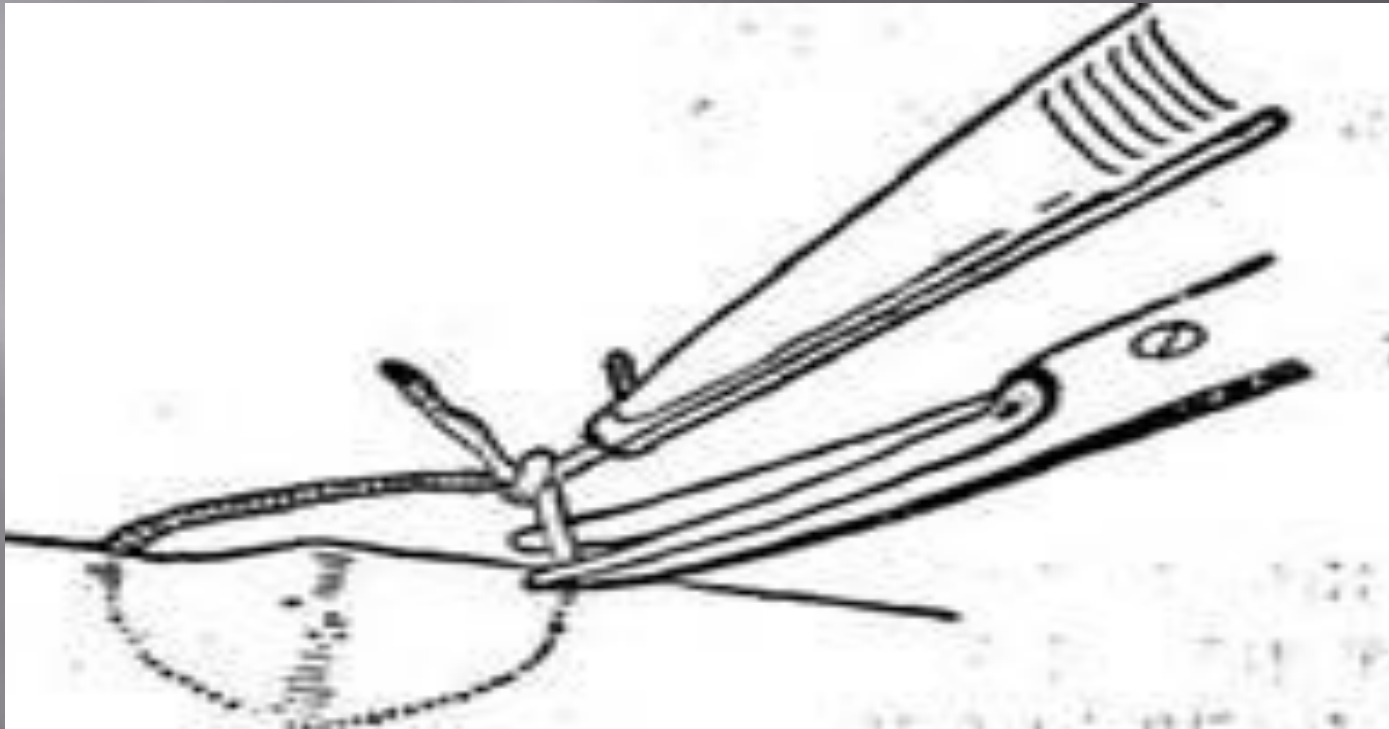


Эпиневральный шов – выделение начинают со стороны неизменённого участка проксимального конца нерва в направлении зоны поражения. Концы нерва иссекают в пределах неизменённых тканей очень острым лезвием, чтобы линия разреза была предельно ровной.

Периневральный шов – восстановление нерва путём сшивания периневрия. В отличие от эпиневрального создаёт оптимальные условия для регенерации нервных волокон



В зависимости от сроков вмешательства различают первичный, первичноотсроченный и вторичный.



Первичный шов нерва.

Условия наложения:

- 1) своевременная диагностика неврологических нарушений;
- 2) отсутствие очагов разможнения нерва;
- 3) контроль за постепенным восстановлением движений.

Основные требования:

- 1) точное сопоставление отрезков нерва конец в конец;
- 2) минимальное количество швов
- 3) предупреждение интерпозиции тканей

Вторичный шов нерва.

Показания к наложению:

- 1) отсутствие признаков восстановления функции повреждённого нерва;
- 2) выраженный болевой синдром в различные сроки после повреждения нерва, не поддающийся консервативным методам лечения.

При операции выделяют нерв из окружающих рубцов (внешний невролиз), если при:

- 1) Раздражении центрального отрезка наблюдают сокращение мышц, иннервируемых ветвями нерва, отходящими ниже уровня повреждения;
- 2) Раздражении периферического отрезка будут получены не только движения, но и соответствующие проекционные ощущения.

Нейротомия (пересечение нерва)

Нейротомия заключается в рассечении нерва, обычно с последующим его сшиванием. Операцию производят с целью временного или окончательного перерыва проводимости содержащихся в нём волокон. Нейротомию применяют при каузалгии (болезнь Пирогова-Митчелла, интенсивная жгучая боль в зоне иннервации), контрактурах (ограничение пассивных движений в суставе), спастических параличах (с целью ослабить силу мышц, вызывающих контрактуру), а также при некоторых формах трофических расстройств. Операцию производят на участках нерва заведомо здоровых, расположенных выше очага поражения нерва, т.к. главный её эффект основан на разрыве связей периферии с центральной нервной системой.

Вызвать временный перерыв проводимости, менее травматично, можно инъекцией в нерв 0,5 мл 70-80% алкоголя или замораживанием нерва. Но из-за непостоянного лечебного эффекта их практически не применяют.

Ваготомия

Типы ваготомий:

1) Стволовая — пересечение правого и левого стволов *n.vagus* на уровне абдоминального отдела пищевода, минус — расстройство функции и печени и желудка;

2) селективная — изолированная денервация (перерыв в нервной иннервации мышц и кожи) желудка.

3) селективная проксимальная — частичная денервация верхних отделов желудка, где слизистая содержит клетки, продуцирующие кислоту. Сохранение переднего и заднего стволов блуждающего нерва к антральному отделу (нервы Латаржье) обеспечивает нормальную двигательную функцию желудка.

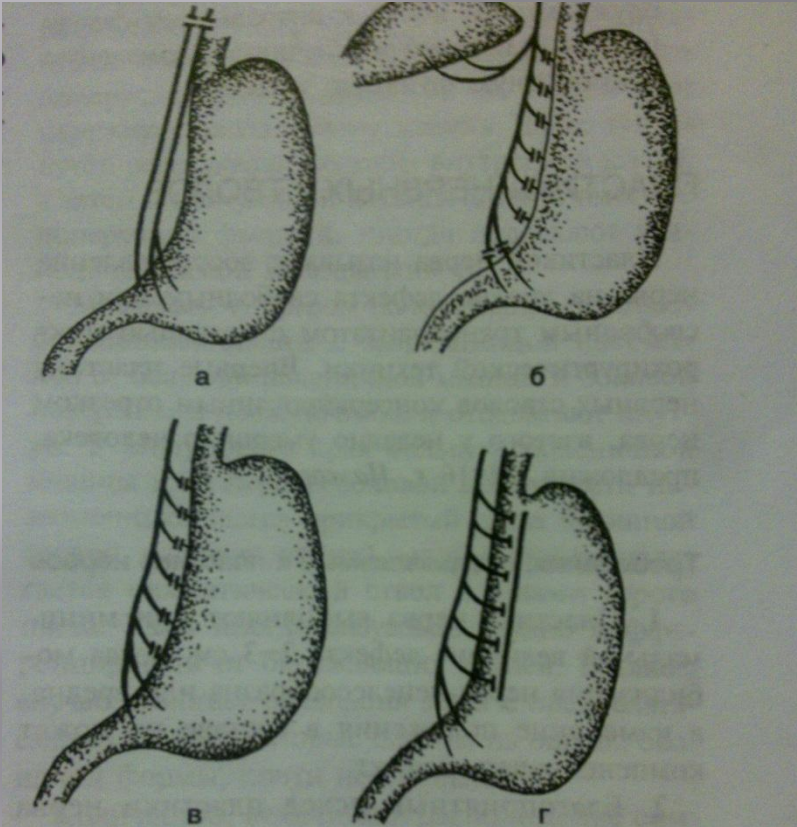



Рис. 4-40. Основные виды ваготомий. а — двусторонняя стволовая (тотальная) ваготомия, б — двусторонняя селективная желудочная ваготомия, в — проксимальная селективная желудочная ваготомия, г — серозно-мышечная ваготомия. (Из: Шапошников А.В., Неделько А.И., Пантелеева Л.А. Ваготомия в лечении пилородуоденальных язв. — Ростов н/Д, 1989.)

Операции на симпатических стволах. (поясничная, грудная симпатэктомии)

Поясничная симпатэктомия – резекция симпатического нерва, его ствола, узлов или волокон. Цель – воздействие на симпатическую иннервацию области патологического процесса в направлении, способствующем благоприятному течению этого процесса. Симпатэктомия показана при облитерирующем эндартериите (спонтанная гангрена, хроническое заболевание периферических кровеносных сосудов человека) нижних конечностей в случаях медленно прогрессирующего течения заболевания на ранней стадии.

ПОЯСНИЧНАЯ СИМПАТЭКТОМИЯ

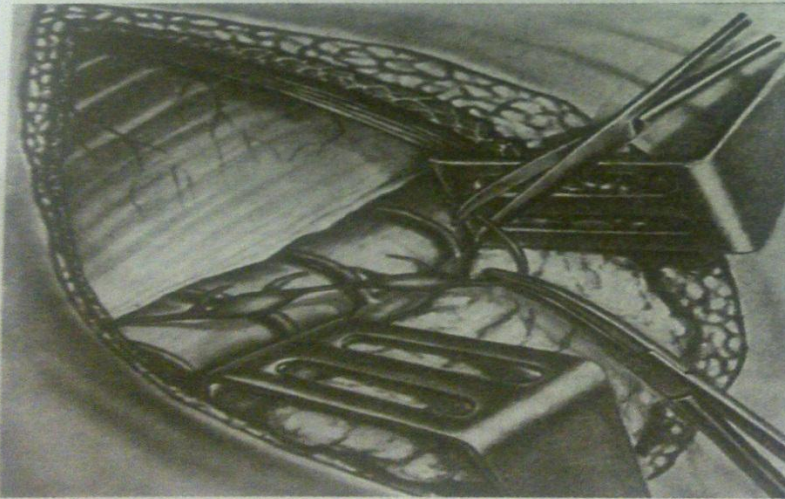
316



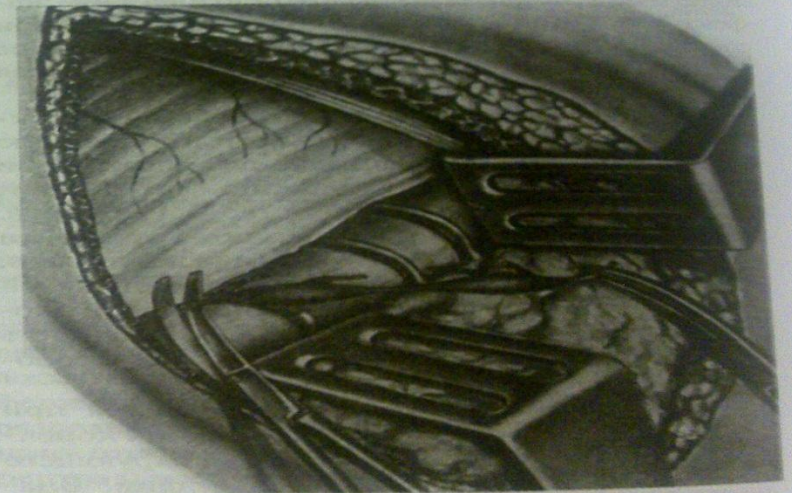а



б



в



г

Рис. 4-42. Поясничная симпатэктомия. а — брюшинный мешок отодвинут кнутри с обнажением позвонков и симпатического нервного ствола, б — этап пересечения ветвей симпатического ствола, в, г — этапы пересечения симпатического ствола. После иссечения узлов рану мышцы послойно ушивают кетгутowymi швами. (Из: Шабанов В.А., Кушхабиев В.И., Вели-Заде Б.Е. Оперативная хирургия: Атлас. — М., 1977.)

ГРУДНАЯ СИМПАТЭКТОМИЯ

Её производят при болезни Рейно (ангиотрофоневроз с преимущественным поражением мелких концевых артерий и артериол), каузалгиях (болезнь Пирогова-Митчелла, интенсивная жгучая боль в зоне иннервации), при облитерирующем эндартериите (спонтанная гангрена, хроническое заболевание периферических кровеносных сосудов человека) нижних конечностей и др.

После симпатэктомии снижается периферическое сопротивление в сосудистой сети десимпатизированной конечности, причём происходит активное расширение сосудов, а не пассивное парасимпатическое, как считает большинство.

спасибо
за
внимание

