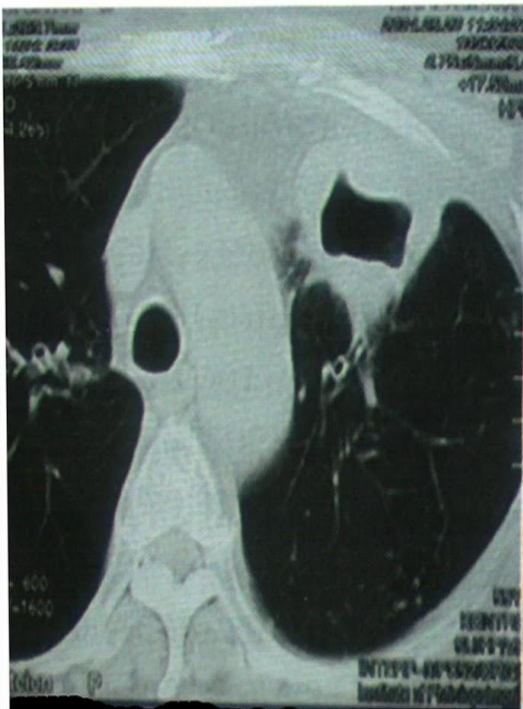
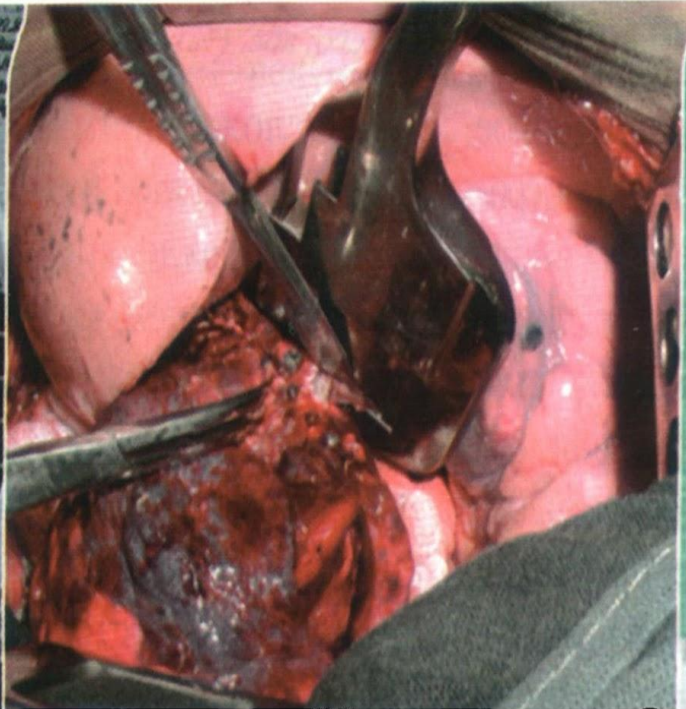


Хирургия туберкулеза органов дыхания

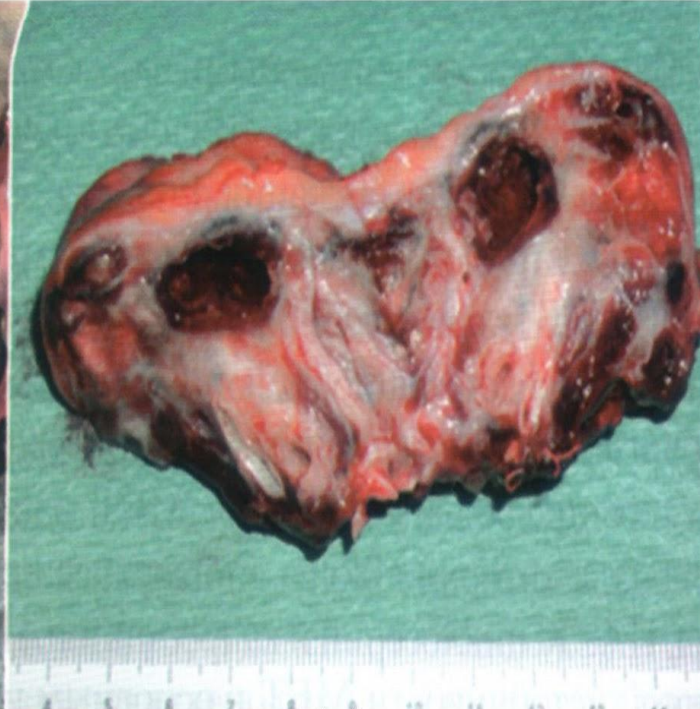[Презентации по хирургии](#)



(a)

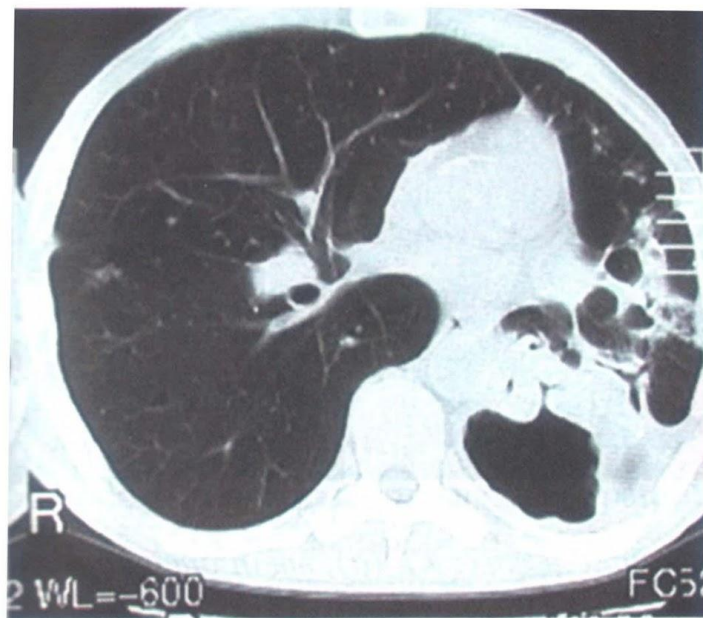


(б)

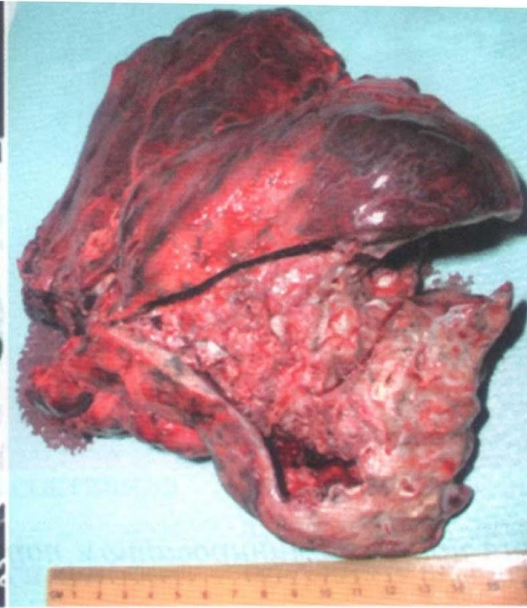


(в)

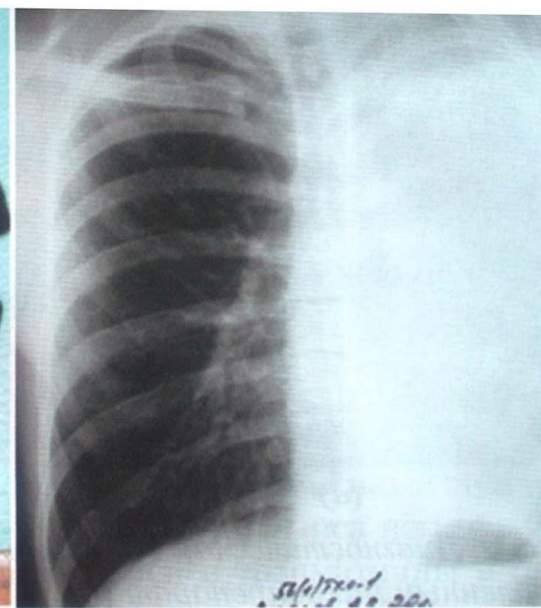
а- КТ легких, б- этап лобэктомии,
в- макропрепарат удаленной доли с
фиброзной каверной



(a)

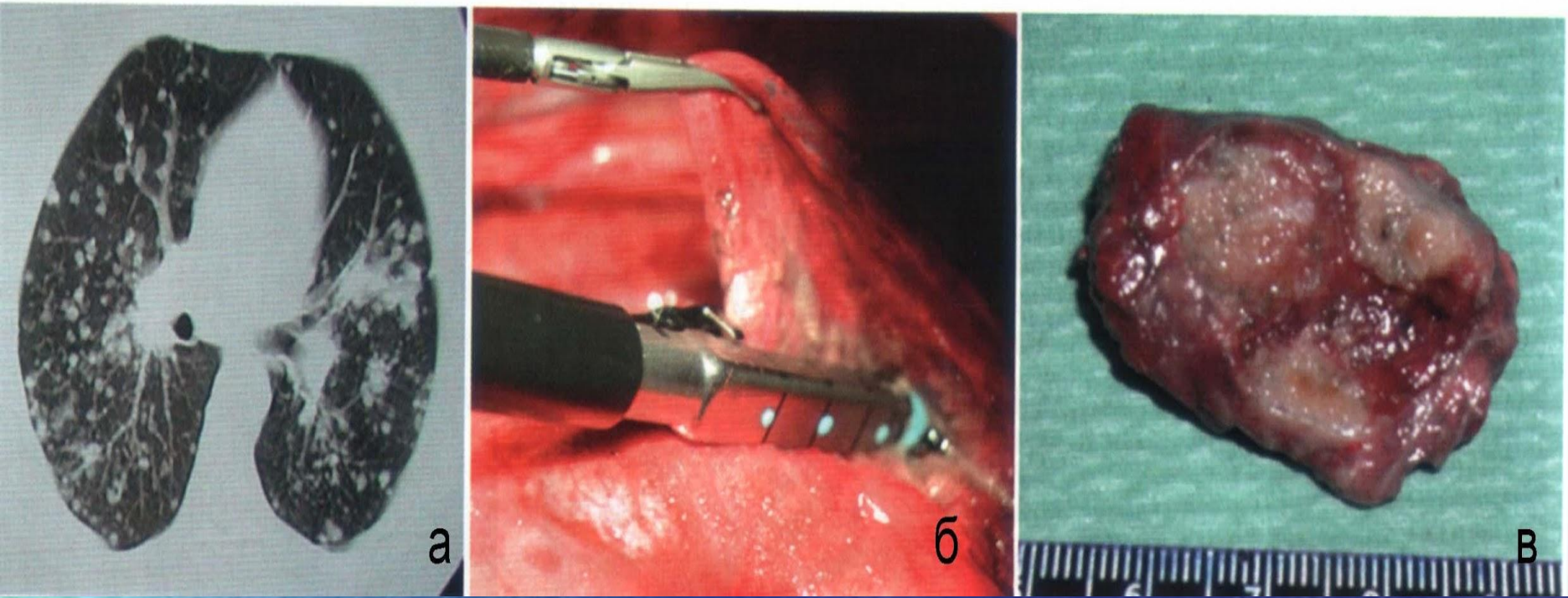


(b)

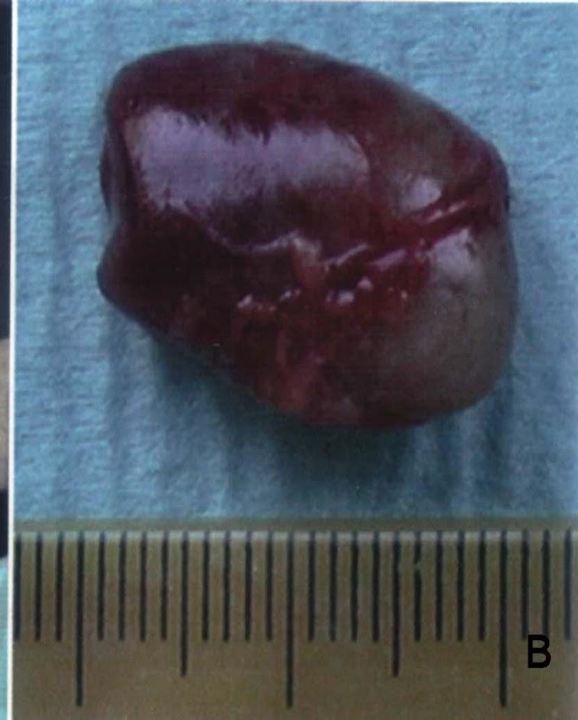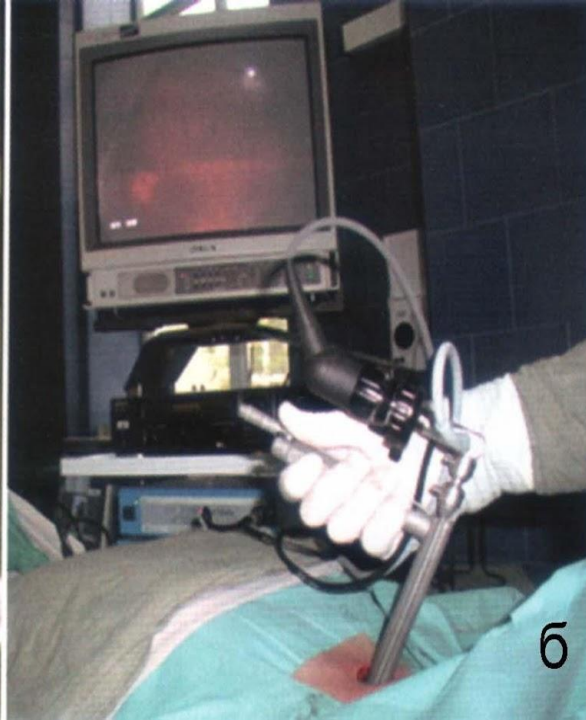
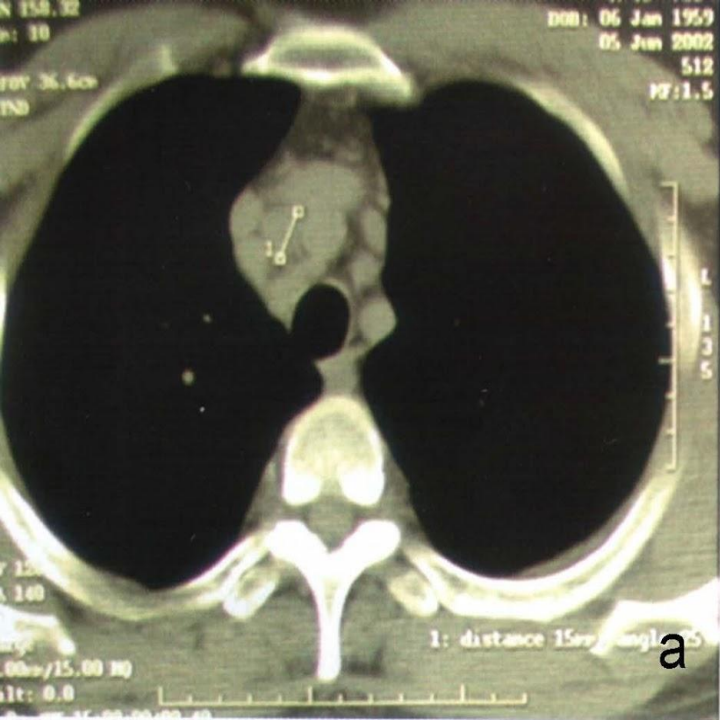


(в)

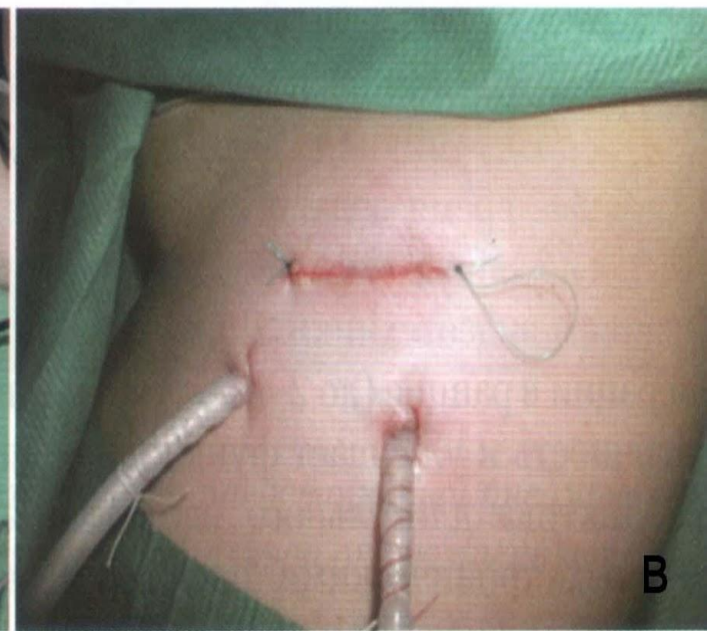
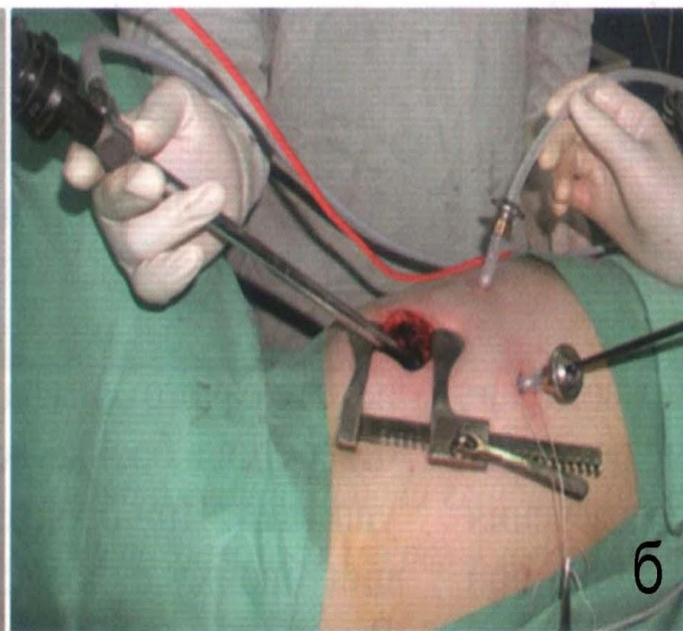
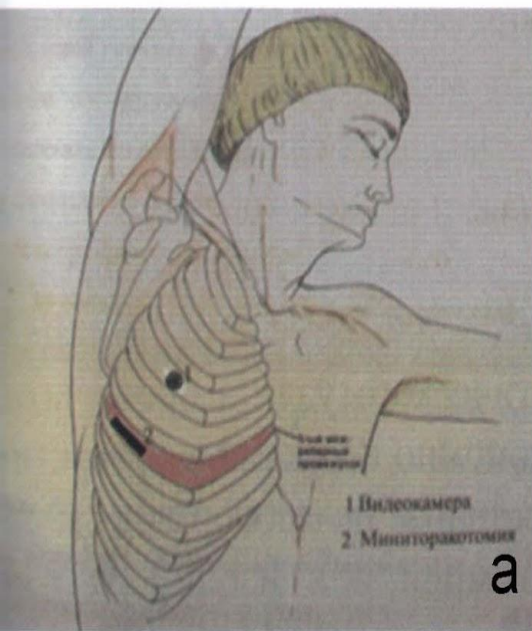
А- КТ легких, б- макропрепарат удаленного легкого с гигантской фиброзной каверной, в- рентгенограмма грудной клетки больного через 2 года после левосторонней ПНЕВМОНЭКТОМИИ



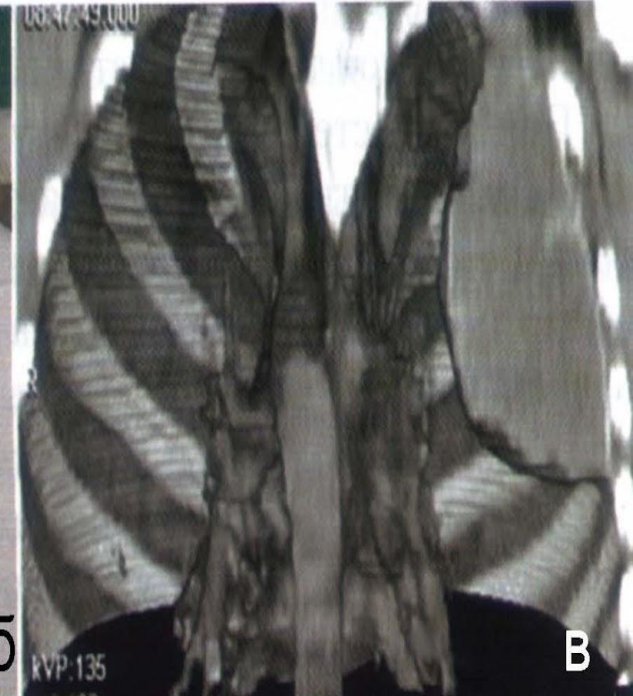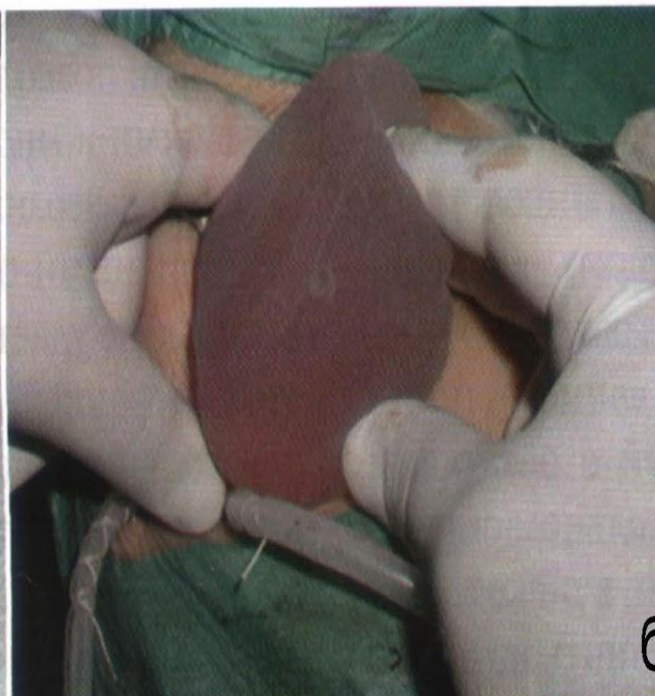
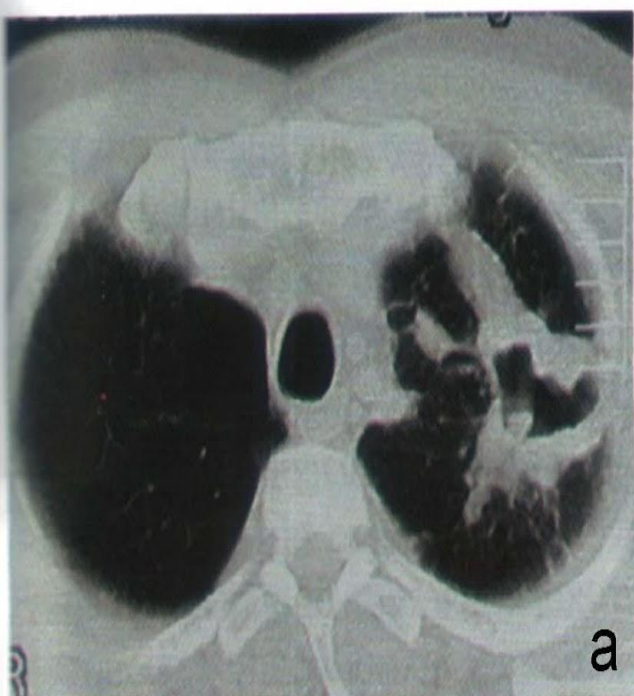
Диагностическая ВТ-резекция при диссеминированном поражении легких: КТ (а); этап операции (б), удаленный макропрепарат (в).



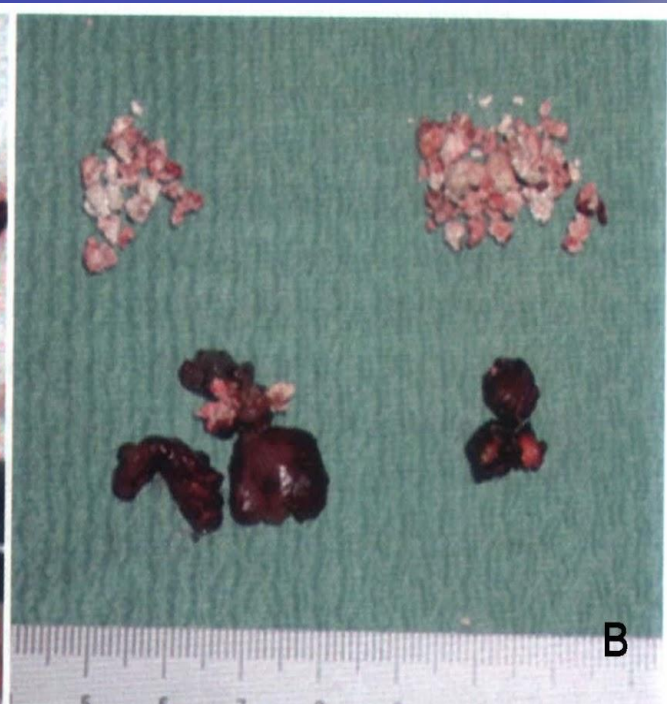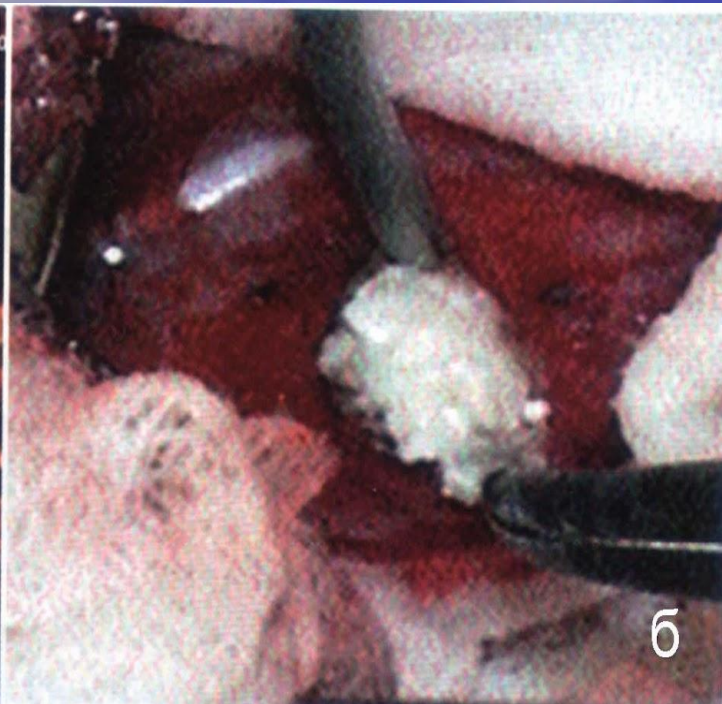
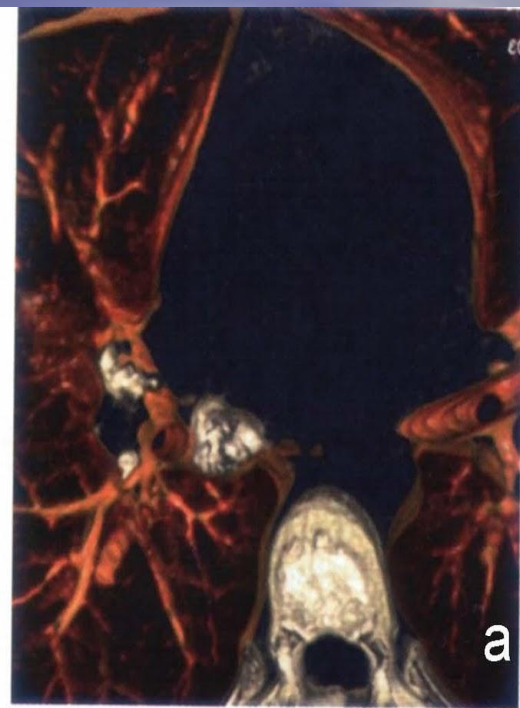
Видеомедиастиноскопия: КТ (а), этап операции (б), удаленный медиастинальный лимфатический узел (в).



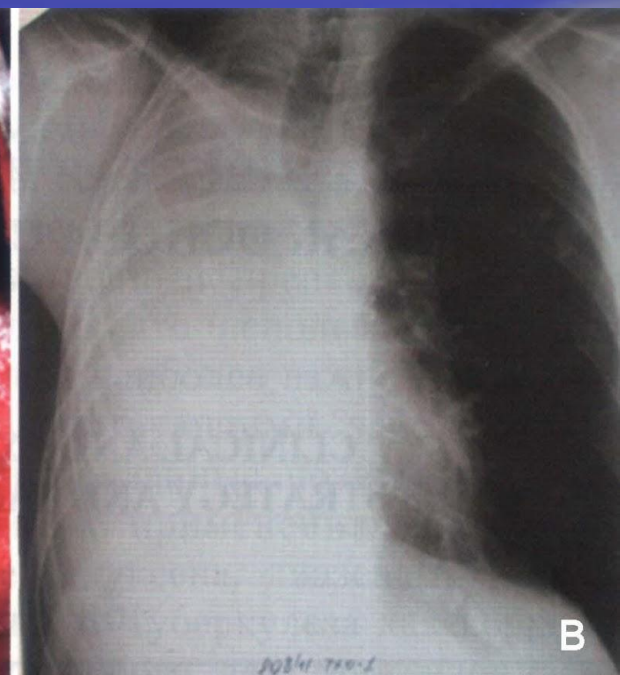
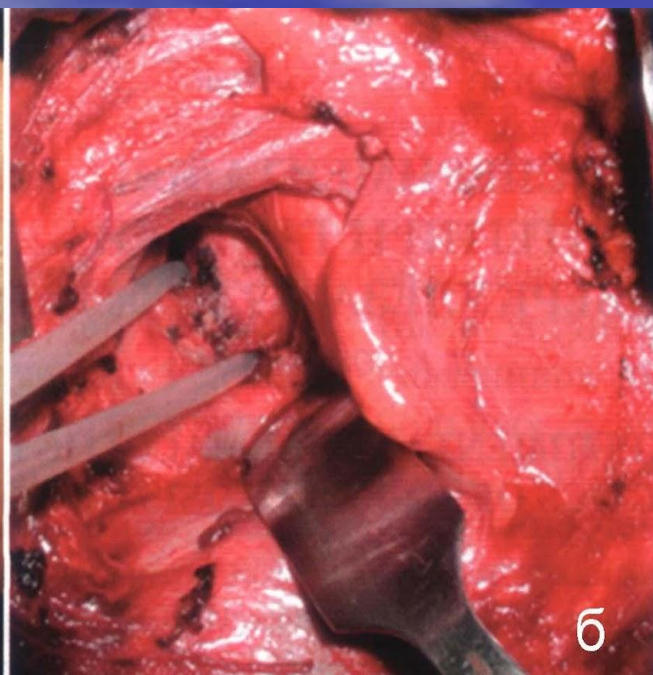
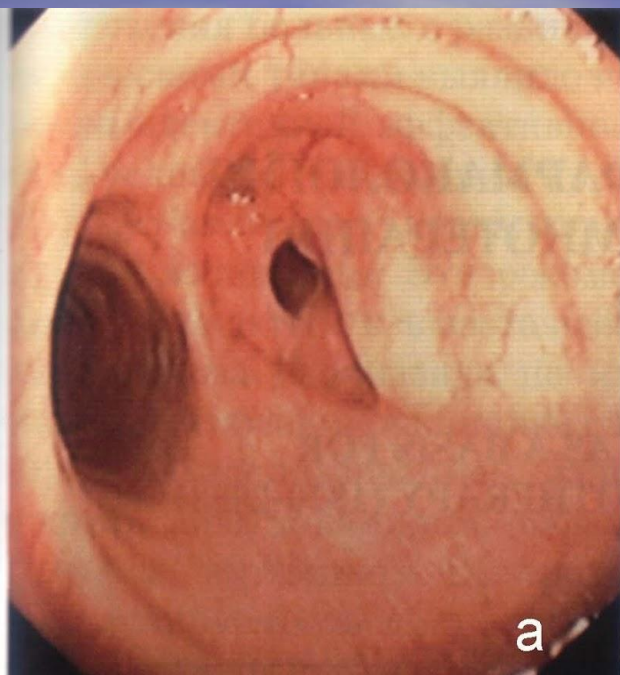
Резекция правого легкого из мини-доступа с видеоподдержкой : схема (а), этап операции (б), вид ушитой раны (в)



Экстраплевральная пломбировка силиконовой
пломбой: КТ легкого до операции (а), этап
операции (б), КТ после операции (в).



КТ легких (а), этап операции (б), макропрепарат удаленных внутригрудных лимфатических узлов (в).



Бронхоскопическое эндифото свища культн главног бронха после правосторонней пневмонэктомии (а), этап операции (б), и рентгенограмма (в) через 1 год после трансстернальной окклюзии культн правого главног бронха.

БЛАГОДАРЮ ЗА ВНИМАНИЕ

