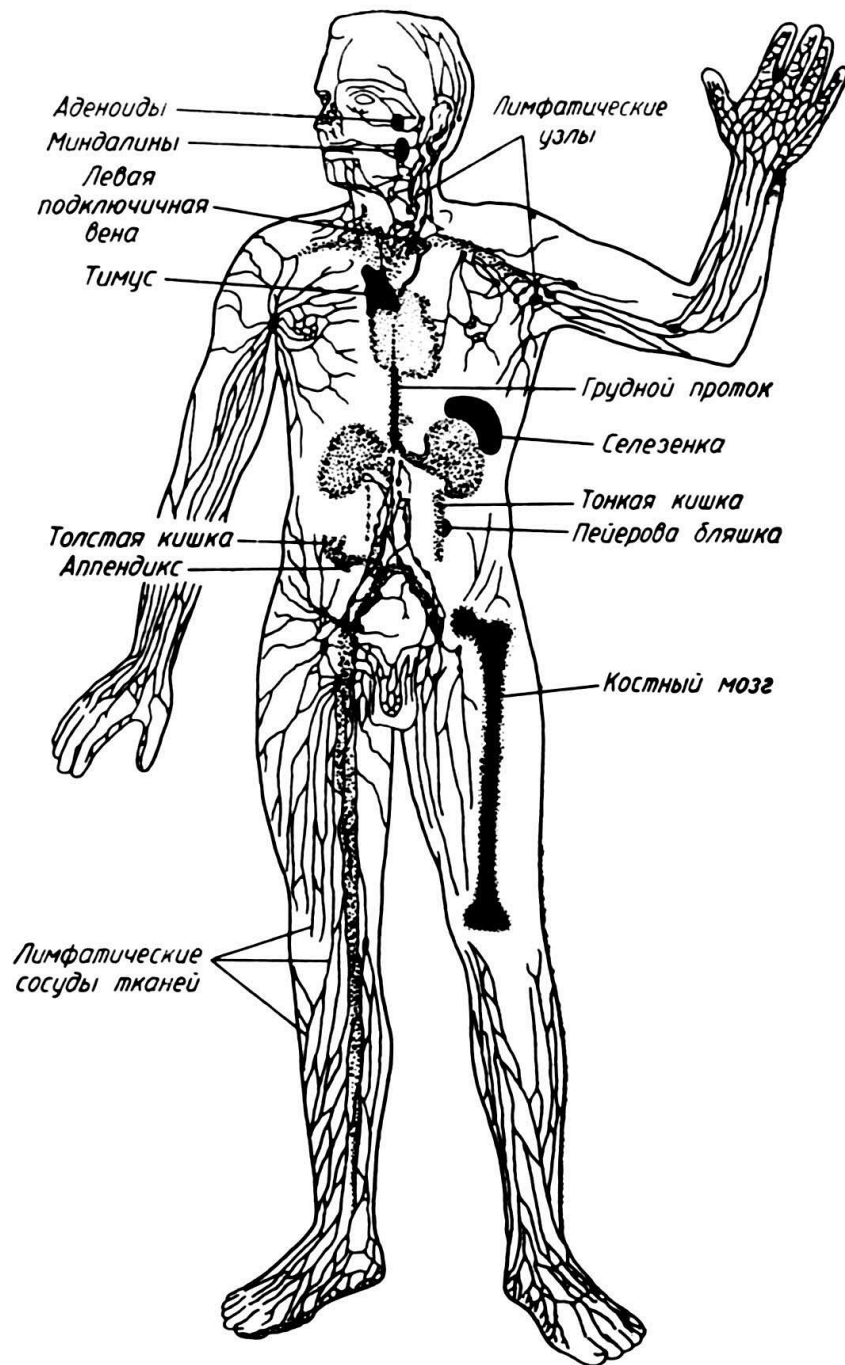
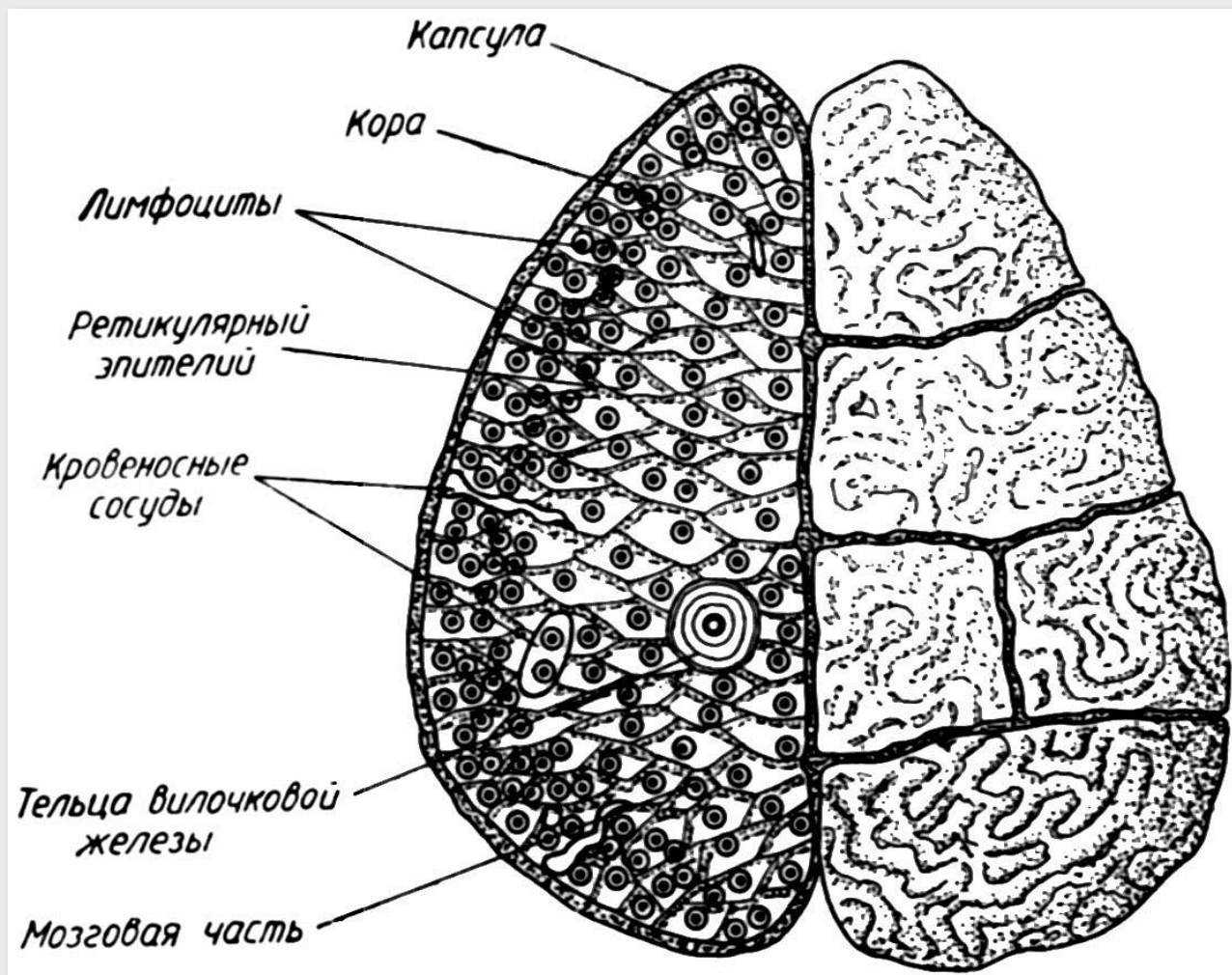


ИММУННАЯ СИСТЕМА

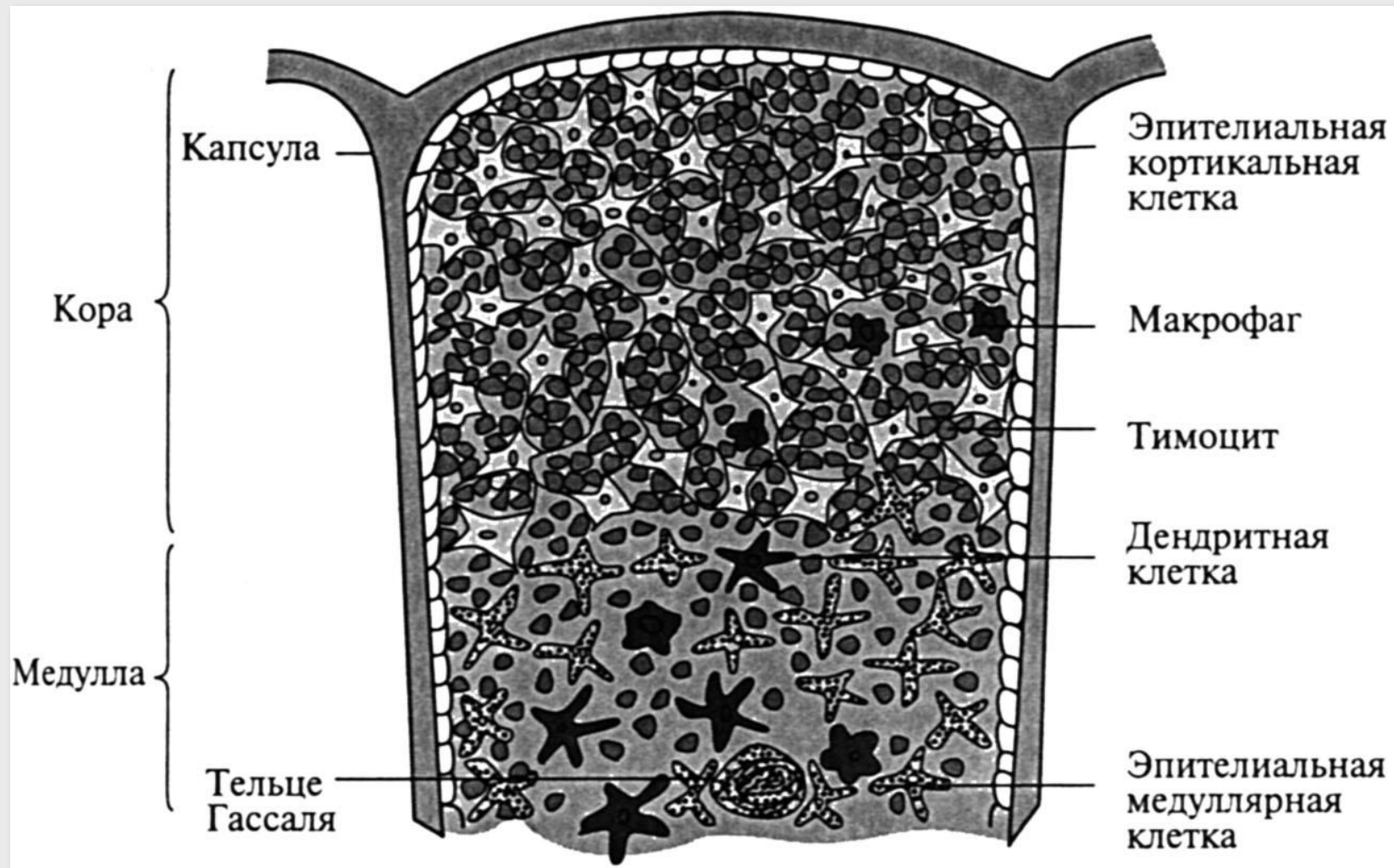


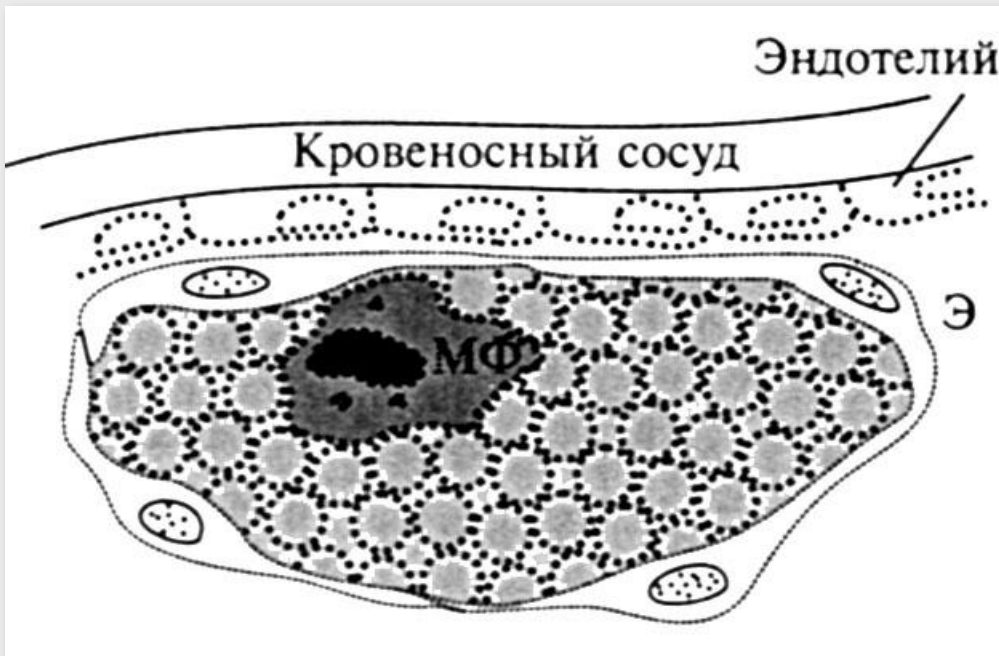
Иммунные органы человека.

Вилочковая железа (тимус).



Клеточный состав тимуса.

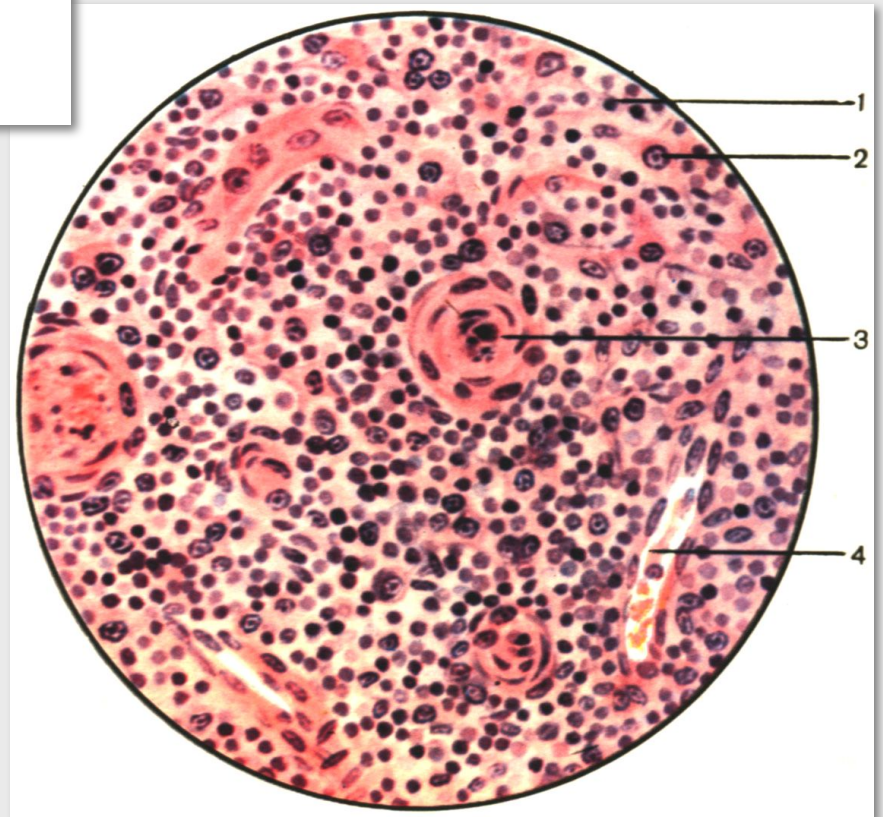




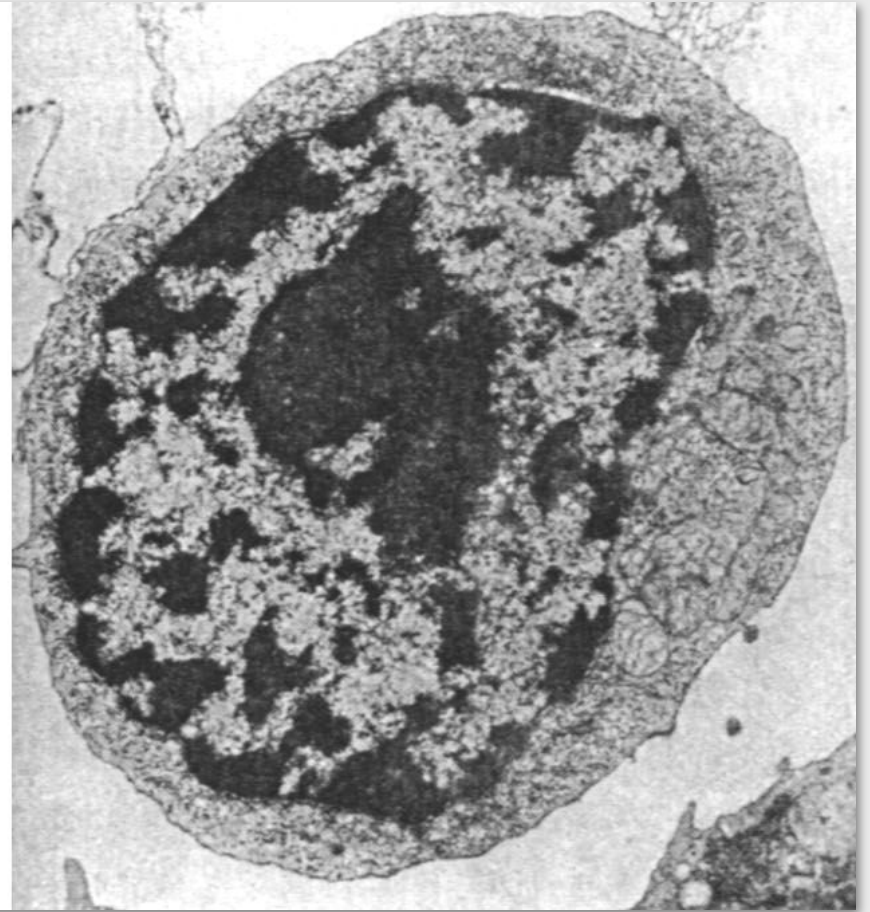
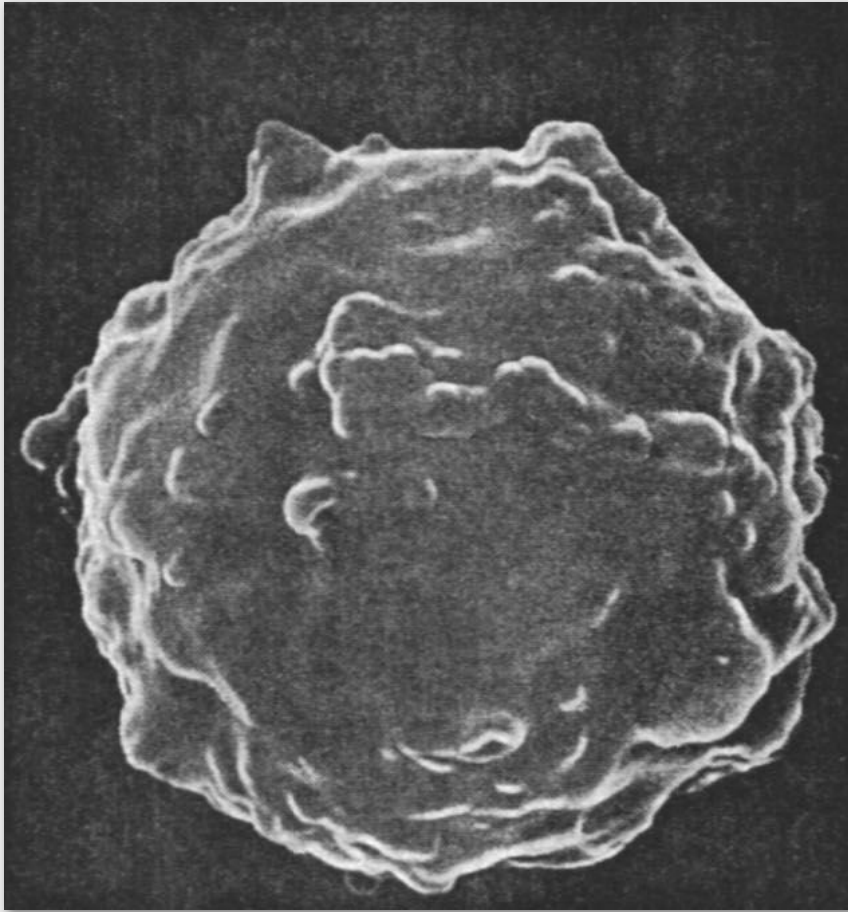
Фолликул Кларка в тимусе (схема).

**Гистологическое
строение тельца
Гассала:**

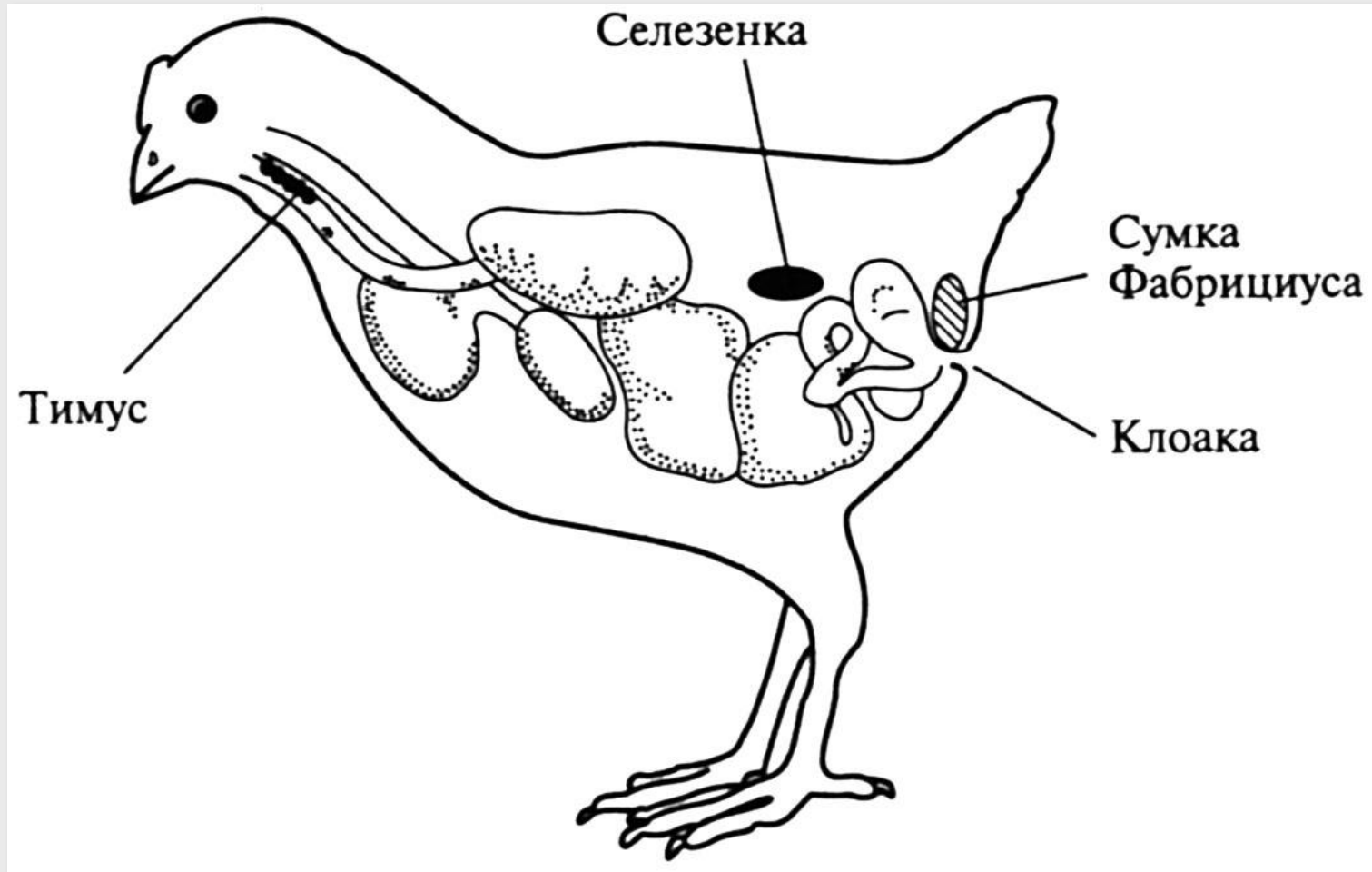
**1 – лимфоцит, 2 –
звездчатая клетка, 3 –
тельце Гассала, 4 – сосуд.**



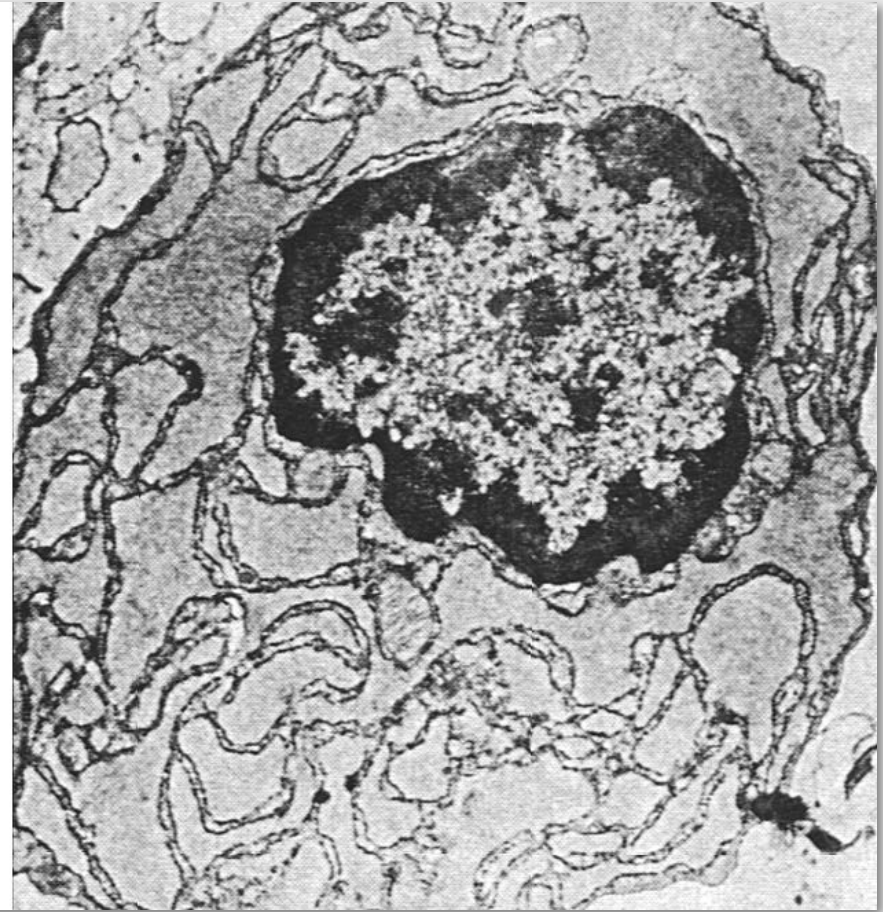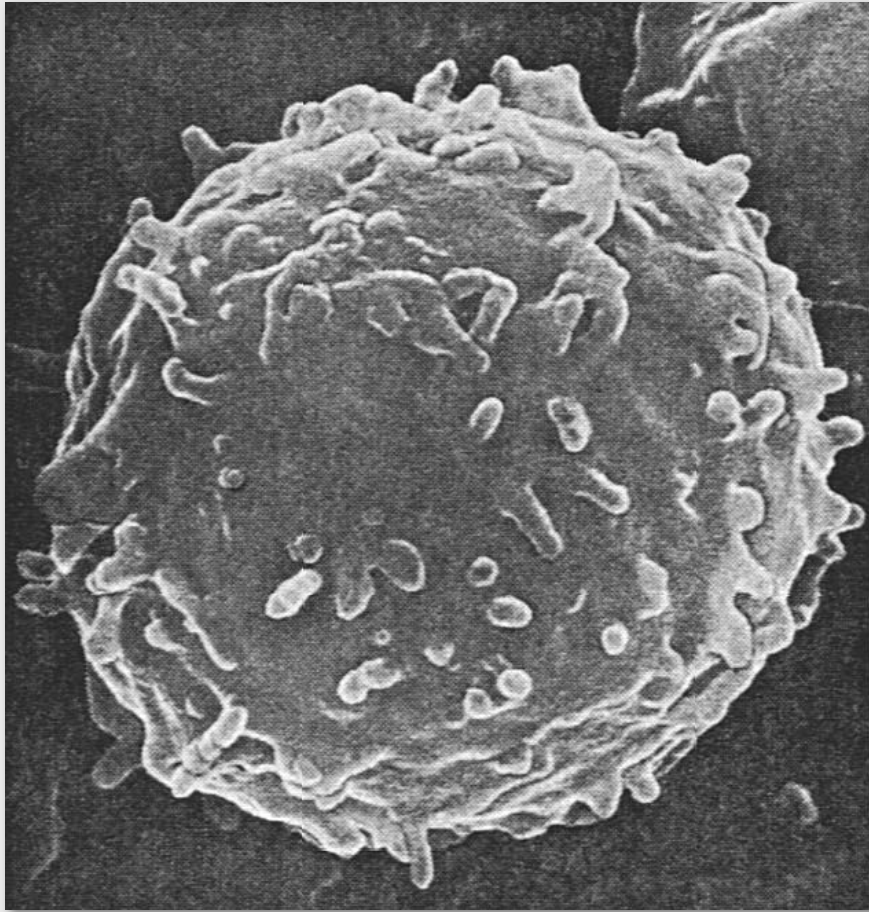
Т-лимфоцит.

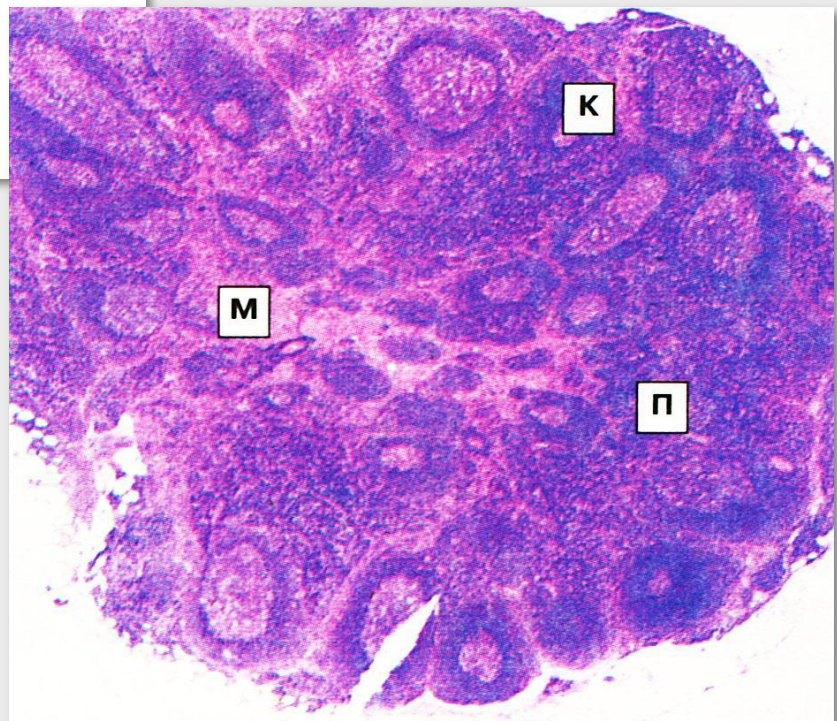
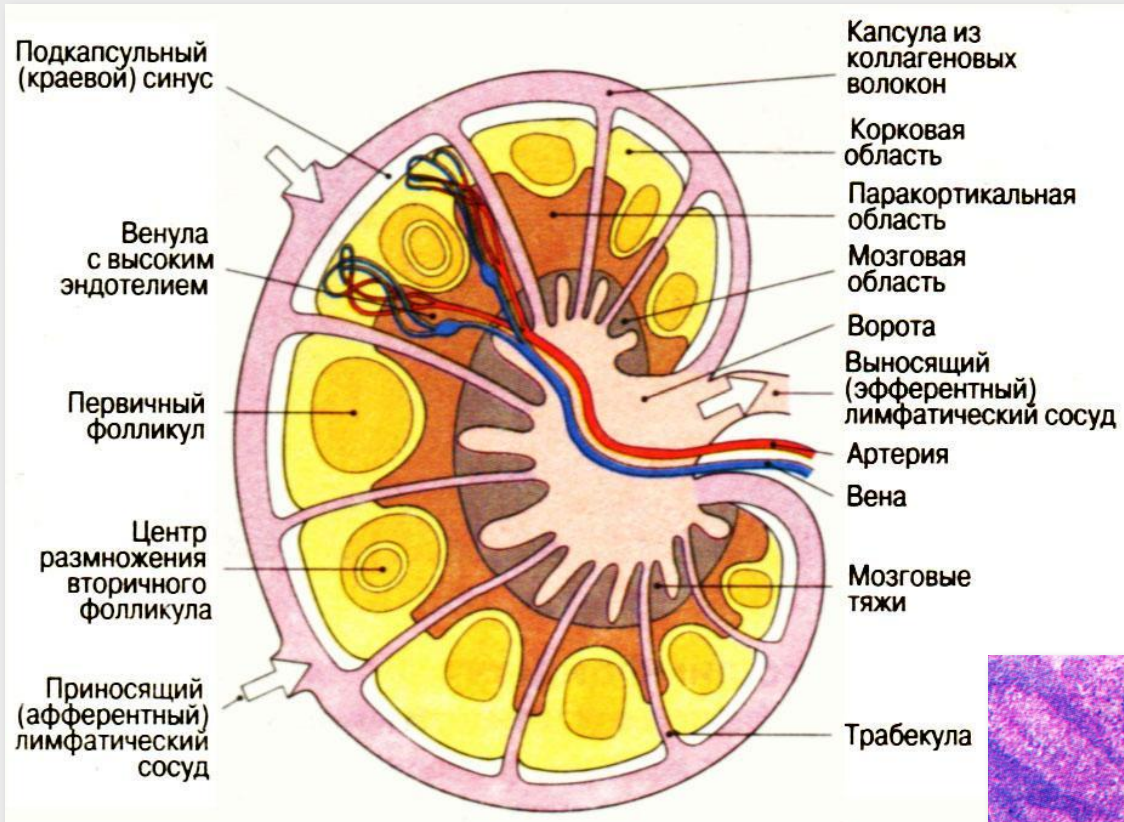


Топография бурсы (фабрициева сумка).

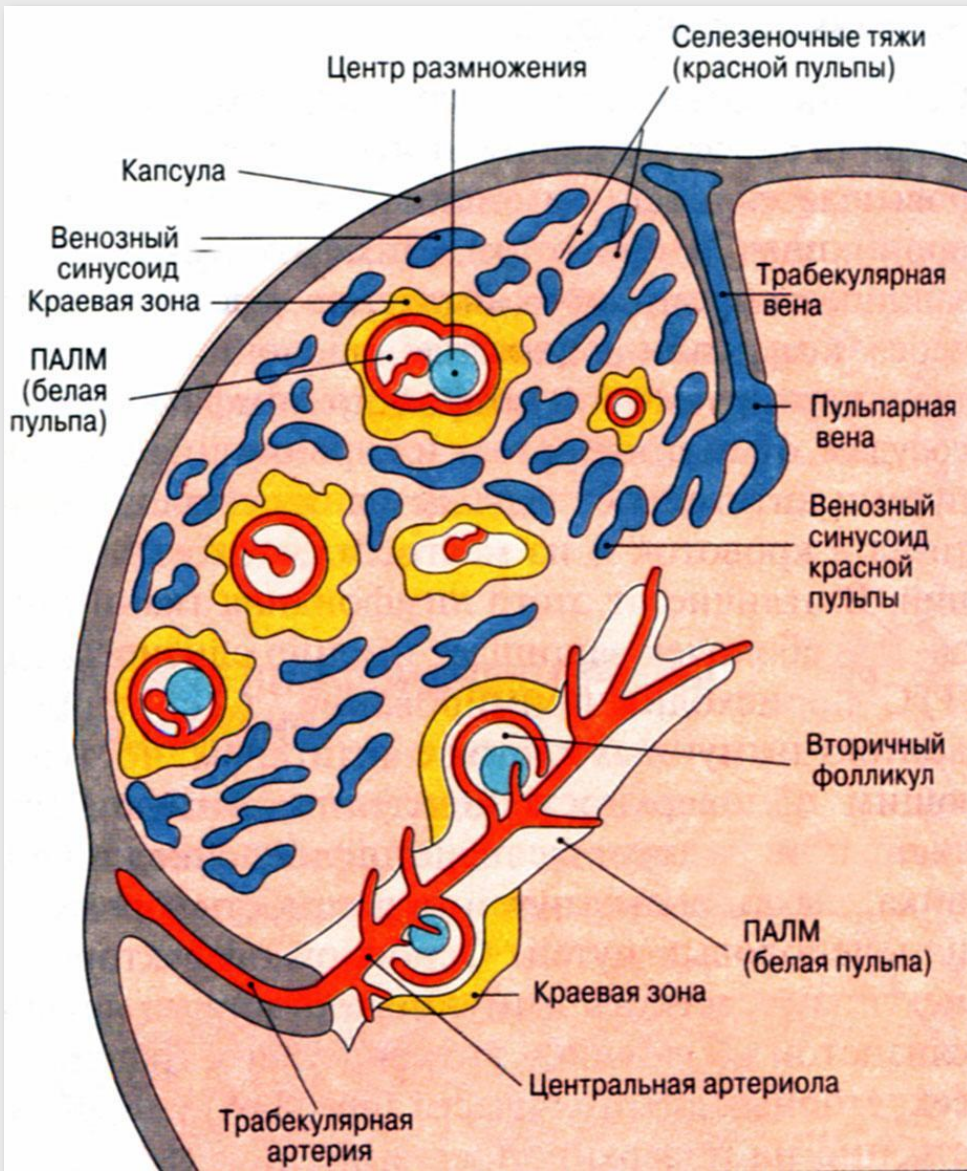


В-лимфоцит.

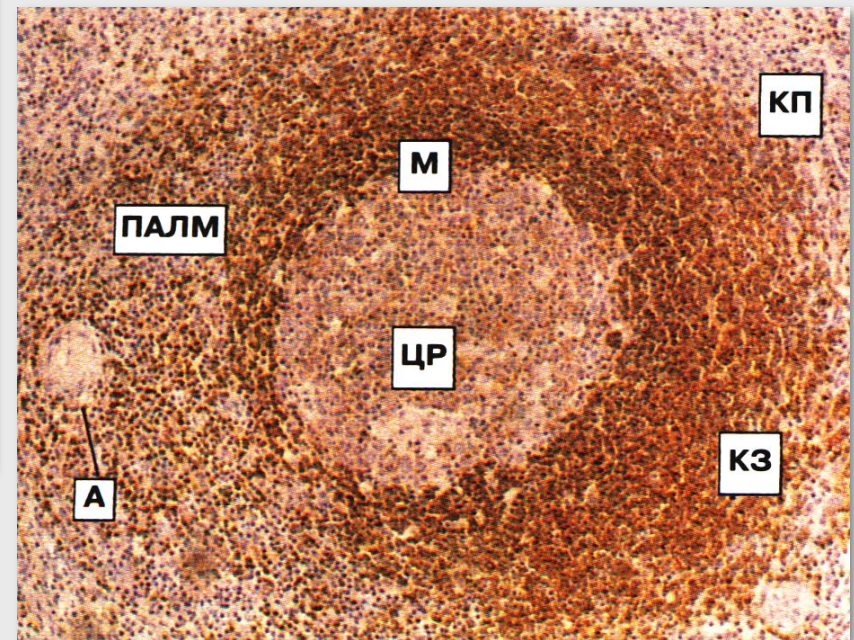


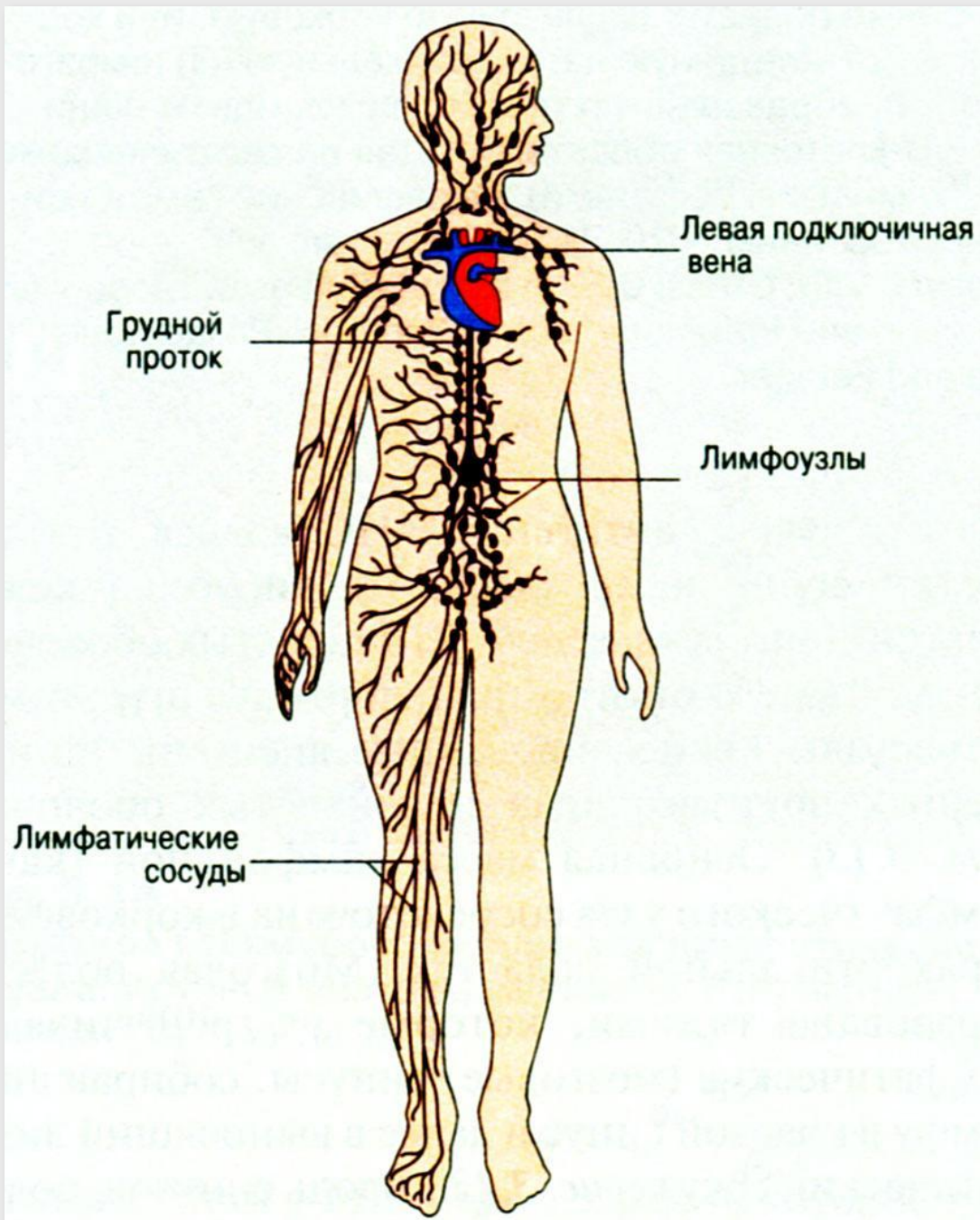


Лимфатический узел.



Селезенка.





Лимфатическая система человека.