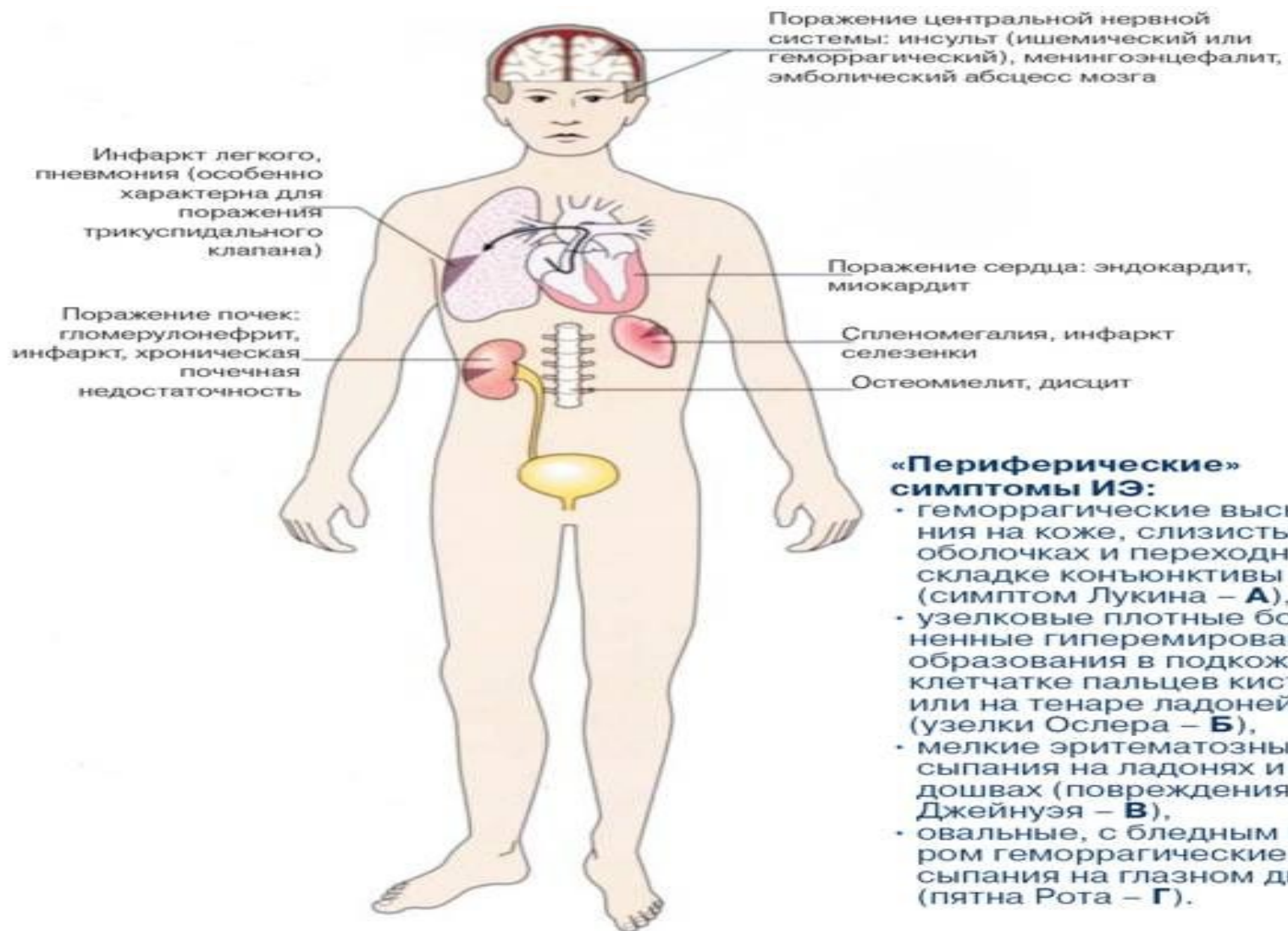


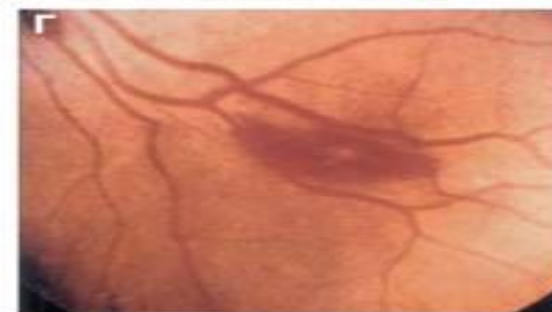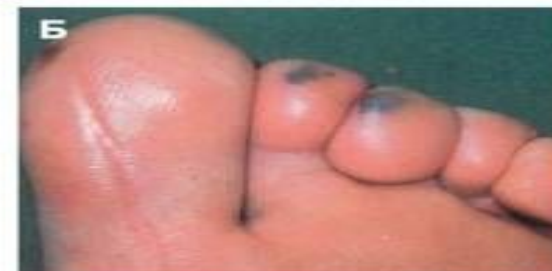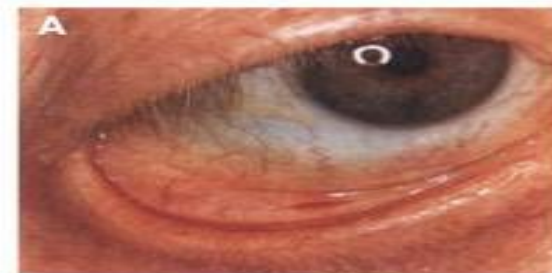ИНФЕКЦИОННЫЙ ЭНДОКАРДИТ

Инфекционно-тромботические проявления ИЭ

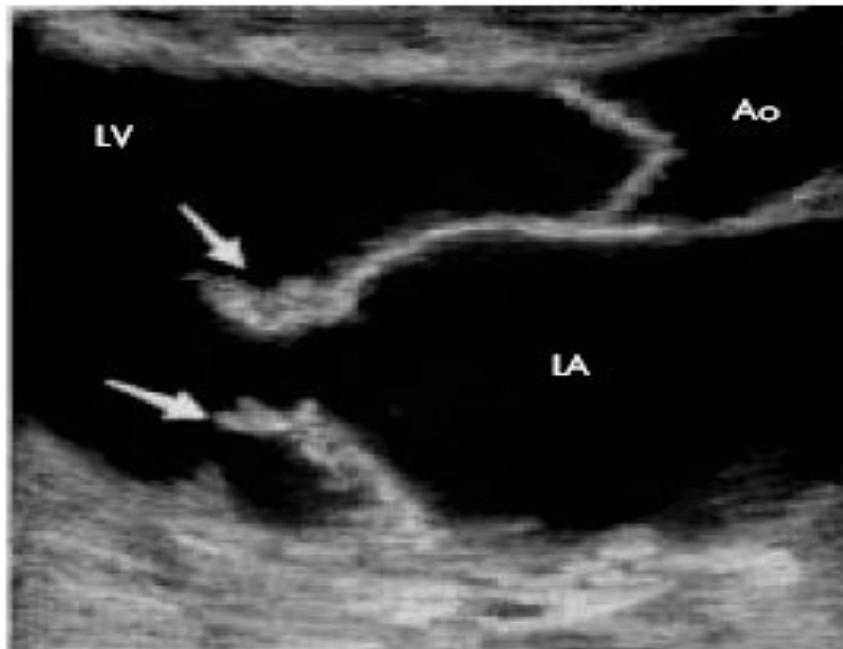


«Периферические» симптомы ИЭ:

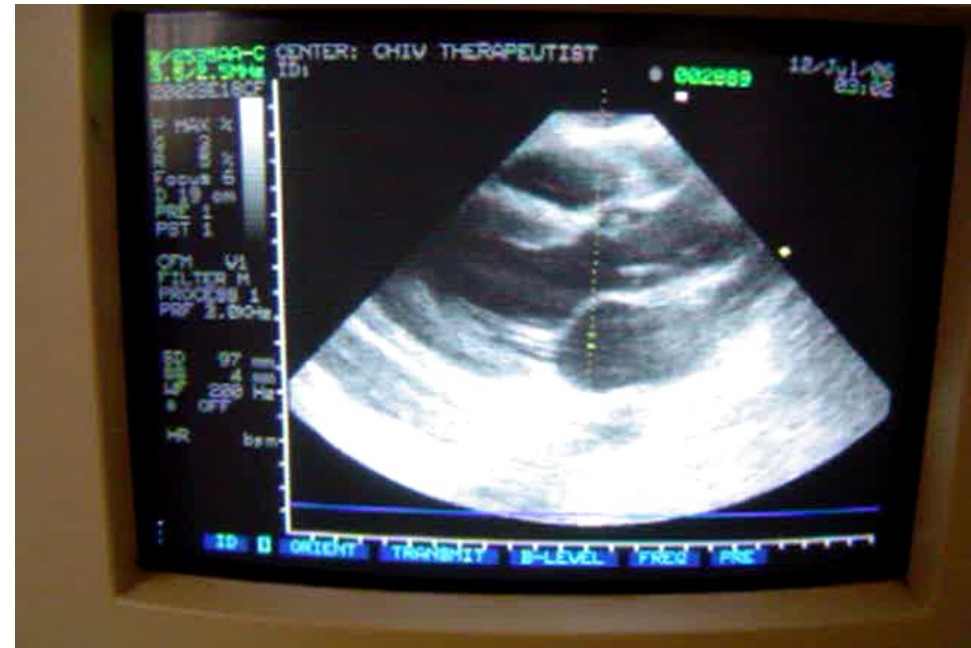- геморрагические высыпания на коже, слизистых оболочках и переходной складке конъюнктивы (симптом Лукина – **А**),
- узелковые плотные болезненные гиперемированные образования в подкожной клетчатке пальцев кистей или на тенаре ладоней (узелки Ослера – **Б**),
- мелкие эритематозные высыпания на ладонях и подошвах (повреждения Джейнуэя – **В**),
- овальные, с бледным центром геморрагические высыпания на глазном дне (пятна Рота – **Г**).



ЭхоКГ признаки ИЭ митрального (А) и аортального (В) клапанов



A



B