

Тема лекции:

*ХИРУРГИЧЕСКАЯ
ИНФЕКЦИЯ*



ПЛАН ЛЕКЦИИ:

1. Современное представление о микробном загрязнении и раневой микрофлоре
2. Хирургическая инфекция и ее классификация
3. Аэробная инфекция и ее проявление
4. Анаэробная инфекция и ее проявление
5. Общая инфекция и ее проявление
6. Специфические хирургические инфекции




Инфекция -

(от латин. Infectio- вношу что-либо,
заражаю)

это состояние зараженности,
сложный эволюционно сложившийся
биологический процесс
взаимодействия между организмом
животного и патогенным микробом -
возбудителем





Патогенность микроорганизмов в биологических тканях обусловлена

ИНФЕКЦИОННОСТЬЮ

т. е. возможностью роста в поврежденных или здоровых тканях живого организма

ТОКСИЧНОСТЬЮ

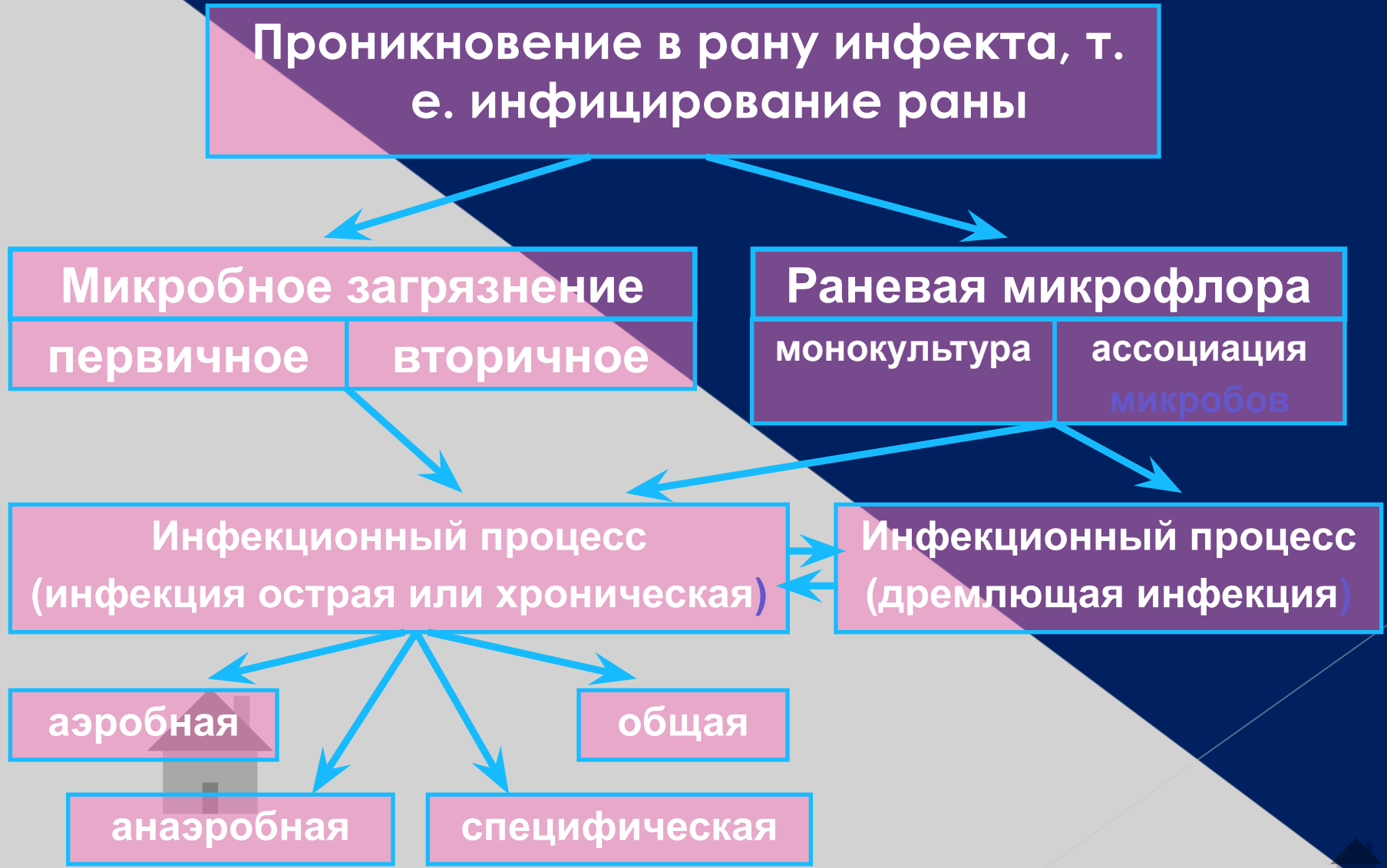
т. е. способностью образовывать яды и выделять их с продуктами своего метаболизма

ВИРУЛЕНТНОСТЬЮ

т. е. способностью размножаться в живом организме и оказывать на него болезнетворное действие



Этапы развития раневой инфекции



Ассоциации микробов

Раневая инфекция развивается быстрее, когда в ассоциации микробов отсутствуют антагонисты или происходит взаимное усиление вирулентности бактерий

При острых флегмонозных процессах встречаются следующие ассоциации микробов:

- 1) *Clostridium perfringens* в сочетании с *Bacillus sporogenes* и *Streptococcus haemolyticus*;
- 2) Гемолитический стрептококк + актиномицеты с гемолитическими свойствами и золотистый стафилококк;
- 3) Палочка некроза в сочетании с гемолитическим стрептококком и палочкой синего гноя.

При хронических и гнойно-некротических процессах встречаются следующие ассоциации микробов:


- 1) Зеленеющий стрептококк в сочетании с белым стафилококком, протеем и кишечной палочкой;
- 2) Белый стафилококк + протей вульгарный и диплострептококк;
- 3) Стрептококки + стафилококки и синегнойная палочка

Развитие раневой инфекции зависит от:

- ◎ Вирулентности микроорганизмов
- ◎ Степени обсемененности и раневой поверхности (контаминации)
- ◎ Состояние раны и раненого животного
- ◎ Характера и степени повреждения тканей

Хирургическая (раневаая) инфекция

- инфекционный процесс, возникающий как следствие микробного заражения раны, при котором патогенные микроорганизмы размножаются в биологических тканях, активно и глубоко внедряются в поврежденные и здоровые ткани (внутренние среды организма), выделяют в них токсины и другие вредные для организма продукты своей жизнедеятельности. При этом организм животного отвечает сложной защитно-воспалительной реакцией, направленной на восстановление гомеостаза, частичное или полное уничтожение микроорганизмов, а в качестве основного лечения применяются радикальные или хирургические приемы.

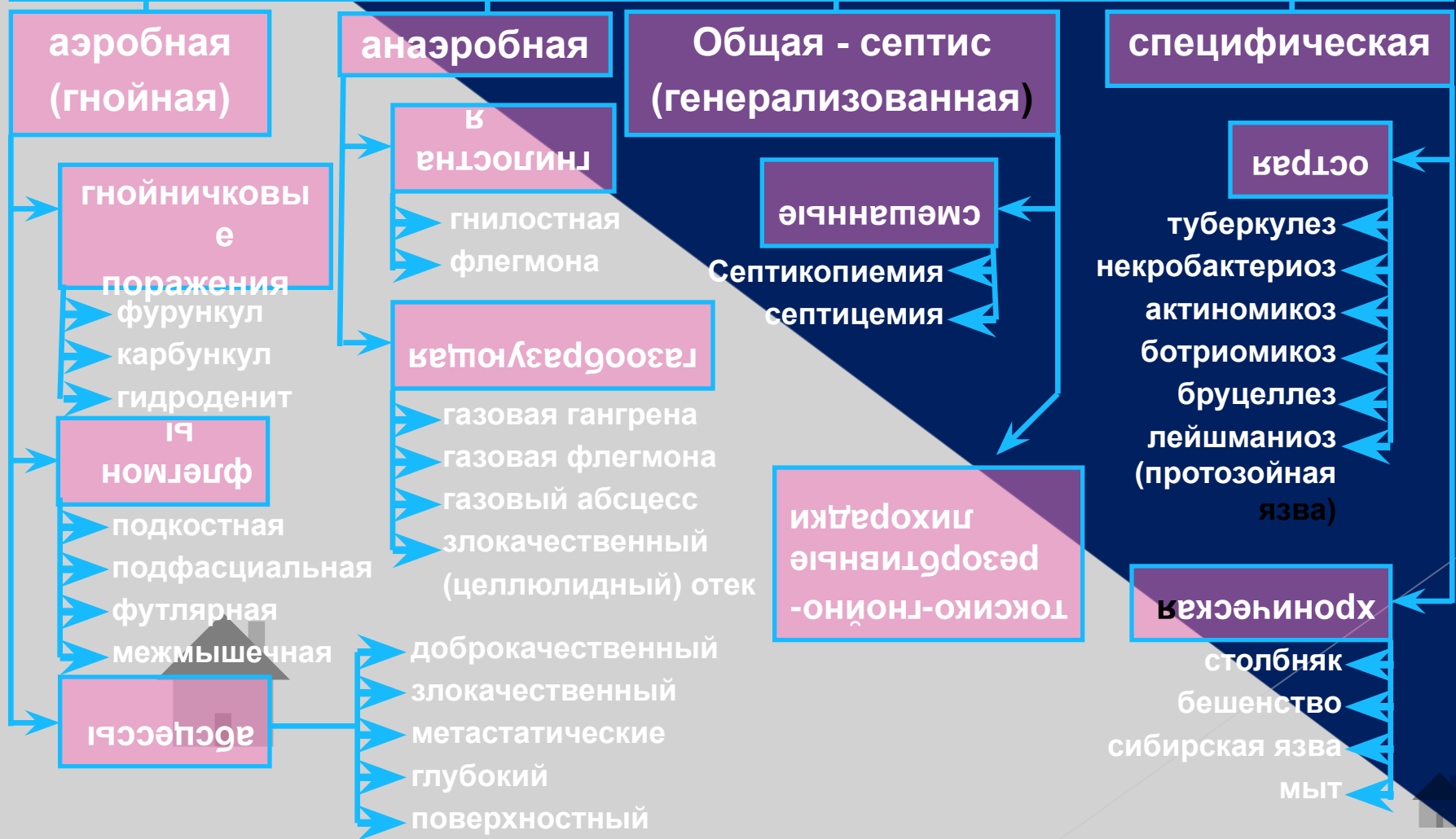


Условия, способствующие развитию хирургической инфекции:

- раны кожи, слизистых и внутренних органов;
- повреждения грануляций;
- снижение барьерной и защитной функций (иммунобиологическая неполноценность) физиологической системы соединительной ткани;
- нарушение нейрогуморальной регуляции;
- гипо- и авитаминозы;
- алиментарное истощение;
- тяжелые кровопотери;
- дисбактериоз;
- наличие мертвых тканей и инородных предметов;
- задержка продуктов тканевого распада (экссудата);
- массивность, вирулентность, патогенность микробного загрязнения

Классификация хирургических (раневых) инфекций

В зависимости от вида возбудителя и клинического проявления делится



Аэробная инфекция

У животных она встречается значительно чаще, чем анаэробная, имеет преимущественно экзогенный характер и протекает в большинстве случаев местно как острое гнойное воспаление, но иногда может принимать хроническое течение, а в тяжелых случаях превращаться в общую инфекцию. Нагноение является характерной ее особенностью.

Этиология. Развитию гнойной инфекции обычно предшествует травма кожа или слизистых оболочек, что способствует проникновению в организм микробов аэробов (стафилококки, стрептококки-аэробы, диплококки, синегнойная палочка, кишечная палочка).

Патогенез. Под влиянием возбудителей аэробной инфекции в тканях возникают очаги повреждения и некроза, на что организм реагирует острым гнойным воспалением.

Стадии остро-гнойного воспаления:

- воспалительного отека за счет серозного пропитывания тканей (идет нейтрализация агента);
- клеточная инфильтрация и фагоцитоз (формируется первичный клеточный барьер);
- барьеризация и абсцедирование (локализация микробов и образование грануляционного барьера);
- созревание абсцесса (формируется гнойная полость, идет подавление инфекции);
- биологическое очищение (вскрытие абсцесса и рассасывание или его инкапсуляция);
- регенерация и очищение (заполнение гнойной полости соединительной тканью).

Гнойничковые поражения:

Фурункул – острое гнойное воспаление волосяного мешочка и сальной железы. Лечение патогенетическое, консервативное.

Карбункул – острое гнойное воспаление нескольких волосяных мешочков и сальных желез. Часто при слиянии нескольких фурункулов. Лечение хирургическое.


Гидроденит – острое гнойное воспаление потовых желез в местах их скопления. Возможен как осложнение общей инфекции.



Абсцесс (Abscessus),

- или нарыв (гнойник), - ограниченная патологическая полость, заполненная гноем, возникшая вследствие пространственно локализованного острого гнойного воспаления рыхлой клетчатки, реже других тканей и органов. Следует отличать абсцессы от эмпиэм, которые являются следствием скопления гноя в анатомических полостях и полых органах.
- *Этиология.* Абсцессы возникают в результате внедрения в ткани гноеродных микроорганизмов, чаще стафилококков, стрептококков, палочки синего гноя, кишечной палочки, криптококков, туберкулезной палочки, актиномицет и других грибов, а также под влиянием различных химических веществ – скипидара, керосина, кротонowego масла и пр.
- Лечение должно соответствовать стадии развития абсцесса.







Абсцесс, или нарыв (гнойник), - ограниченная патологическая полость, заполненная гноем, возникшая вследствие пространственно локализованного острого гнойного, чаще инфекционного, воспаления рыхлой клетчатки, реже других тканей и органов. Следует отличать абсцессы от эмпиэм, которые являются следствием скопления гноя в анатомических полостях и полых органах.

Метастатические абсцессы, как правило, протекают остро, они образуются в различных частях тела в следствие переноса микробов кровью и лимфой из первичного очага.

Злокачественные абсцессы характеризуются тенденцией к генерализации, разлитым болезненным горячим отеком, прорывом гноя за пределы неполноценного, замедленно формирующегося грануляционного барьера; возможно развитие флегмоны.

Доброкачественные абсцессы характеризуются совершенной локализацией инфекционного очага, полноценным грануляционным барьером и подавлением инфекта при минимальной зоне некротизации.



Флегмона (Phlegmone)

- - разлитое распространяющееся острогнойное, реже гнилостное, воспаление рыхлой клетчатки с преобладанием некротических явлений над нагноительными.
- *Патогенез и клинические признаки.* Флегмоны развиваются в большинстве случаев стадийно. Начинается первичная флегмона в виде более или менее разлитого воспалительного отека (первая стадия, или стадия серозного пропитывания тканей). На этой стадии флегмона может задерживаться длительное время (серозная флегмона) или переходить во вторую, более тяжелую стадию клеточной инфильтрации и формирования клеточного барьера. Припухлость в этот период становится очень болезненной, горячей и довольно плотной консистенции. Третья стадия – прогрессирующего некроза и абсцедирования (в центре уплотнения образуются очаги размягчения). Четвертая стадия – сформировавшегося абсцесса и прорыва гноя (в полость или наружу).

Газовый абсцесс. У животных на месте случайных уколов или инъекций может возникать газовый абсцесс. В отличие от абсцесса, вызванного гноеродными микробами, газовый абсцесс формируется быстрее, без выраженных признаков воспаления, но при высокой общей температуре, общем угнетении, учащении пульса и дыхания. Перкуссией созревшего абсцесса выявляется тимпанический звук, а пальпацией значительное уплотнение вокруг абсцесса. При вскрытии его изливается красно-бурый жидкий экссудат с гнилостным запахом и пузырьками газа. Дно и стенки абсцесса плотные, неровные.

Газовый абсцесс вскрывают широким разрезом, иссекают мертвые ткани, ликвидируют ниши, карманы и применяют горячие (40°) гипертонические растворы средних солей с перекисью водорода, калием перманганатом либо с хлорамином.

Газовая гангрена. Возбудителями газовой гангрены в 92—100% случаев является *Cl. perfringens*, в 21—35% — *Cl. oedematiens*, в 4—12% — *Vibrio septique* и очень редко (0,6%) — *Cl. histolyticus*.

Иногда в их ассоциацию входят возбудители гнилостной инфекции *B. putrificus* и *B. sporogenes*. При газовой гангрене поражаются главным образом мышцы.

Газовая флегмона вызывается теми же возбудителями, что и газовая гангрена, но в ассоциации со стрептококками и стафилококками. а при газовой флегмоне — преимущественно рыхлая клетчатка. Газовая флегмона может быть подкожной, подфасциальной и межмышечной. Газовая флегмона обычно возникает при ранах со значительной зоной повреждения, реже при колотых ранах. В связи с быстрой анатомической генерализацией газовой флегмоны грануляционный барьер не успевает сформироваться или совсем не образуется.

Злокачественный отек наблюдается у всех видов сельскохозяйственных животных, но более часто у овец после стрижки и других ранений, а у баранов, особенно старых, после кастрации открытым способом. Возбудителем злокачественного отека является *Vibrion septique* в ассоциации с *Cl. oedematicus*. Газовую флегмону, газовые отеки, зону газовой гангрены рассекают широким («лампасным») одним или несколькими разрезами в пределах отека, до границы признаков кровоточивости, мертвые ткани иссекают.

Гнилостная инфекция развивается под влиянием факультативных анаэробов *B. colli*, *B. putrificus*, *B. proteus vulgaris* и др., нередко находящихся в ассоциации со стрептококками и стафилококками. Эта инфекция характеризуется гнилостным распадом тканей с образованием геморрагического, зловонного экссудата, называемого ихором. Вначале он имеет серо-красноватый цвет, а затем приобретает цвет мясных помоев.



ОБЩАЯ ХИРУРГИЧЕСКАЯ ИНФЕКЦИЯ

Предсептическое состояние, или острая гнойно-резорбтивная чаще всего наблюдается при прогрессирующих гнойно-некротических и гангренозных процессах в ранах, язвах, а также при карбункулах, флегмонах, маститах, гнойных и гнилостных поражениях суставов, сухожильных влагалищ, копыт, при остеомиелитах, перитонитах, метритах и других местных инфекционных процессах. При предсептическом состоянии, организм сдерживает генерализацию инфекции, выраженной воспалительной реакцией, местным и общим иммунитетом.

По течению предсептическое состояние может быть кратковременным, продолжающимся всего несколько дней (2—3 дня), или длительным (до 10 и более дней), после чего наступает сепсис или, при соответствующем лечении, выздоровление.

Сепсис—трудно обратимый инфекционно-токсический процесс, сопровождающийся глубокими нервнодистрофическими сдвигами и резким ухудшением всех функций организма, возникших вследствие интоксикации и генерализации возбудителя из первичного инфекционного очага.

Хирургический сепсис подразделяется на пиэмию, или бактериальную форму сепсиса» при которой в крови имеются микробы, а в органах и тканях — метастатические гнойники; септицемию, или гнилокровие, т. е. инфекционно-токсическую форму сепсиса, где ведущее значение имеет интоксикация микробного и тканевого происхождения, и септикопиэмию (гное-гнилокровие), т. е. смешанную форму сепсиса, при которой наряду с образованием метастазов резко выражена интоксикация организма.

Профилактика сепсиса: ранняя, полноценно выполненная хирургическая обработка ран и своевременное лечение закрытых гнойных, гнилостных и анаэробных очагов.

Специфическая хирургическая инфекция -

- следствие инфекционных болезней, при которых для лечения местных патологических процессов необходимо хирургическое вмешательство.
- Некробактериоз (*B. necrophorum*) – характеризуется гангренозно - некротическими процессами на месте гематом или инфицированных ран.
- Столбняк (анаэроб – *B. tetani*) – острая раневая инфекция.
- Мыт (*Streptococcus equi*) – проявляется острогнойным воспалением подчелюстных и шейных лимфоузлов.
- Актиномикроз (лучистый гриб *Actinomyces*) – формируется гранулемы, переходящие в гнойно-демаркационное воспаление.
- Ботриомикоз (*Micrococcus botriomyces equi* или *Staphylococcus ascoformans*)

Комплексная терапия при хирургической инфекции:

1. Местное лечение септического очага должно быть направлено на создание благоприятных условий для свободного выведения и предупреждения резорбции продуктов тканевого распада, т. е. хирургическое лечение:
 - освобождение от микроорганизмов
 - уменьшение питательной среды
 - уменьшение отека и всасывания
 - доступ воздуху и антисептикам
2. Повышение реактивности организма; активизация защитных реакций, иммунологических процессов, кроветворных органов, дезинтоксикация и улучшение функции паренхиматозных органов
3. Снятие парабиотического состояния нервной системы и нормализация трофики осуществляются применением средств и методов охранительной терапии
4. Подавление инфекции в организме
5. Нейтрализация и выведение токсинов из организма
6. Снижение сенсibilизации, проницаемости сосудов, клеточных мембран и нормализация соотношения К и Са
7. Мобилизация защитных сил, улучшение питания организма и снижение ацидоза