

Острый инфаркт миокарда

Определение

Ишемический некроз миокарда вследствие острого дисбаланса между доставкой и потребностью миоцитов в кислороде

Эпидемиология

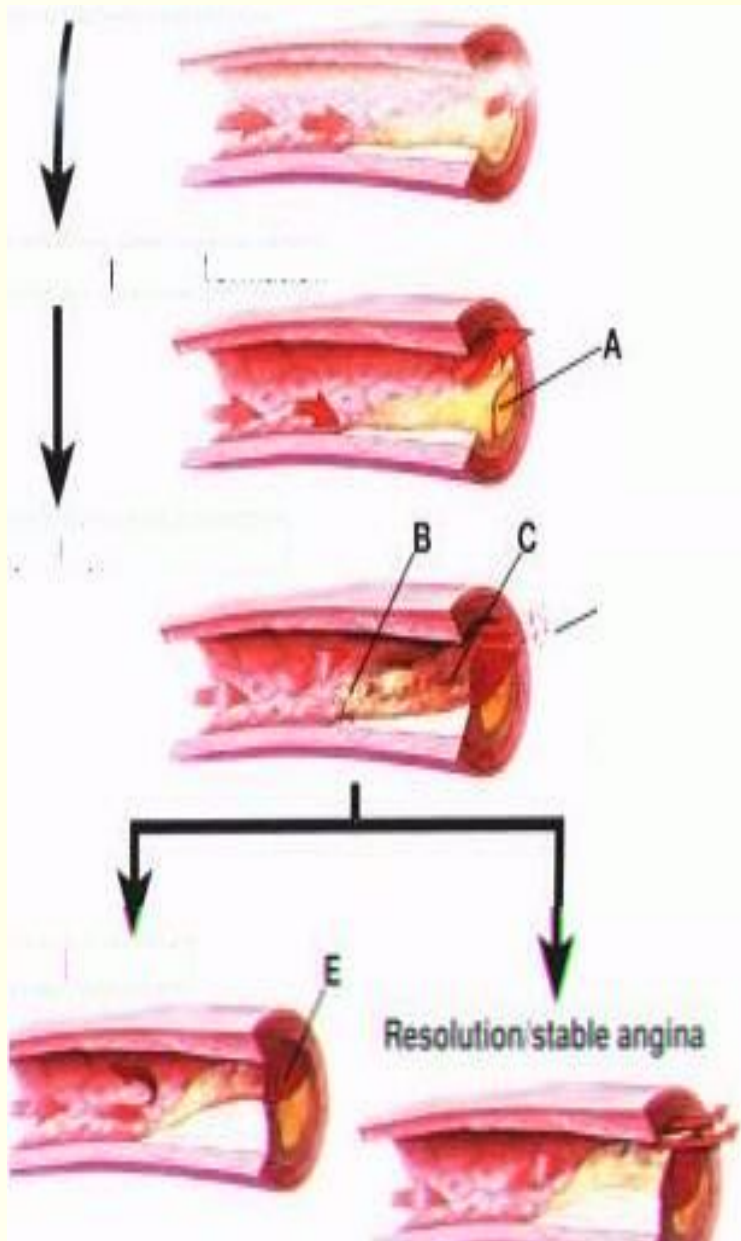
- За последние 20 лет смертность от инфаркта миокарда у мужчин возросла на 60%.
- Инфаркт значительно помолодел. Сейчас уже не редкость увидеть этот диагноз у тридцатилетних.
- Пока он щадит женщин до 50 лет, однако потом заболеваемость инфарктом у женщин сравнивается с заболеваемостью у мужчин.
- Инфаркт является и одной из основных причин инвалидности, а смертность среди всех заболевших составляет 10-12%.

Этиология

- В 95% случаев острого инфаркта миокарда его причиной бывает **тромбоз** коронарной артерии в области **атеросклеротической бляшки**.
- При разрыве атеросклеротической бляшки, ее эрозии (образовании язвы на поверхности бляшки), трещине внутренней оболочки сосуда под ней к месту повреждения прилипают **тромбоциты** и другие клетки крови.

Этиология

- Формируется так называемая «**тромбоцитарная пробка**». Она уплотняется и быстро растет в объеме и в конце концов перекрывает просвет артерии. Это называется окклюзией.
- Запаса кислорода клеткам сердечной мышцы, которые питала перекрытая артерия хватит на 10 секунд. Еще около 30 минут сердечная мышца остается жизнеспособной.
- Потом начинается процесс необратимых изменений сердечной мышцы и к третьему-шестому часу от начала окклюзии мышца сердца на этом участке погибает.



- **Начальная стадия формирования бляшки**
- **Стадия значительного сужения**
- **Повреждение бляшки / тромбоз**
- **Стабильная стенокардия**
- **Q-волновой инфаркт миокарда**

Факторы риска

- Артериальная гипертензия
- Сахарный диабет
- Курение
- Гиперлипидемия
- Избыточный вес

Клиника

Выделяют пять периодов развития инфаркта миокарда:

1. Преинфарктный
2. Острейший
3. Острый
4. Подострый
5. Постинфарктный

Преинфарктный период

Преинфарктный период

- Длится он от нескольких минут до 1,5 месяцев.
- Обычно в этот период учащаются приступы нестабильной стенокардии, увеличивается их интенсивность.
- Если вовремя начать лечение, инфаркта можно избежать.

Острейший период

Острейший период. Часто возникает внезапно. В этот период формируется вариант течения инфаркта.

Варианты могут быть следующие:

- 1. Ангинозный (болевого).** Это самый частый вариант по которому течет 90% инфарктов.
 - Начинается он сильной болью, давящего, жгучего, сжимающего или распирающего характера за грудиной.
 - Боль усиливается, отдает в левое плечо, руку, ключицу, лопатку, нижнюю челюсть слева.
 - Продолжительность болевого приступа от нескольких минут до 2-3 суток.
 - Часто у больных возникает чувство страха, вегетативные реакции (холодный пот, побледнение или покраснение лица).

- **Для ИМ очень характерна волнообразность болей. Появившаяся боль в области сердца постепенно нарастает, становится все более интенсивной, достигает максимума, затем интенсивность болей несколько снижается. Такая волнообразная боль, то усиливаясь, то ослабевающая, может продолжаться несколько часов.**

- **В отличие от стабильной стенокардии, боль при ИМ не купируется приемом под язык нитроглицерина. Обычные анальгетики (анальгин, баралгин и др.) также неэффективны, а если эффект наблюдается, то он непродолжительный и неполный. Боли купируются наркотическими анальгетиками, использованием нейролептаналгезии, наркоза закисью азота.**

- **Характерной особенностью ИМ является длительность болевого синдрома. Боль продолжается несколько десятков минут (более 20-30 минут), иногда несколько часов. Зачастую во время приступа больные испытывают чувство страха смерти, обреченности, тоски, катаются по полу от боли, крича, стонут.**

Варианты течения инфаркта

- **Астматический** – когда инфаркт начинается с одышки, сердечной астмы или отека легких. Такой вариант чаще встречается у пациентов пожилого возраста, и у пациентов с повторным инфарктом миокарда.
- При **абдоминальном варианте** инфаркт начинается с болей в животе. У пациента может быть тошнота и рвота, вздутие живота. Иногда такой вариант течения инфаркта принимают за хирургическое заболевание.

Варианты течения инфаркта

- Изредка встречается **аритмический вариант** инфаркта миокарда. Он может начинаться резким учащением сердечного ритма или наоборот полной атриовентрикулярной блокадой, когда частота сердцебиений резко урежается и больной теряет сознание.
- **Церебральный (мозговой) вариант** инфаркта миокарда возникает если боли в сердце отсутствуют и из-за уменьшения кровоснабжения мозга, появляются головные боли, головокружения, расстройства зрения. Иногда могут возникнуть параличи и парезы конечностей.

- **Объективно:** бледность, нередко повышенная влажность кожи, цианоз губ, носа, ушей, подногтевых пространств. Может наблюдаться увеличение частоты дыхания. У большинства больных наблюдается учащение пульса до 90-100 в минуту, однако в начале болевого приступа может отмечаться и брадикардия. Пульс бывает иногда аритмичным, главным образом, за счет экстрасистол. АД может незначительно повыситься за счет гиперкатехоламинемии, страха и в связи с болями, но затем нормализуется. Однако при обширном ИМ часто наблюдается снижение АД, преимущественно систолического.

- Границы сердца при не осложненном ИМ чаще всего нормальные, иногда перкуссия выявляется небольшое увеличение левой границы сердца.
- При аускультации сердца у больных неосложненным, но обширным ИМ определяется приглушенность I тона и негромкий систолический шум на верхушке сердца, обусловленной дисфункцией сосочковых мышц. Обширный ИМ в редких случаях может сопровождаться ритмом галопа. У некоторых больных может определяться III и IV тон.
- Физикальное исследование остальных органов и систем не выявляет при неосложненном ИМ каких-либо значительных изменений.

Острый период

- Он длится приблизительно от 2-4 часов 10 дней.
- В этот период окончательно формируется зона погибшей сердечной мышцы и на месте некроза начинает образовываться рубец.
- Объективно: определяется учащенный пульс, сохраняется тенденция к снижению артериального давления, тоны сердца приглушены, прослушивается негромкий систолический шум на верхушке.
- При обширном переднем ИМ прослушивается шум трения перикарда в зоне абсолютной тупости сердца. Шум обусловлен развитием фибринозного перикардита (*pericarditis epistenocardica*), появляется обычно в первые 2-3 суток и исчезает через 2-4 дня.
- Острый период ИМ является наиболее опасным в отношении развития тяжелых осложнений.

Важнейшие проявления резорбционно-некротического синдрома

- **Повышение температуры тела.** Отмечается обычно на 2-й, реже – 3-й день, достигает 37,1-37,9 °. Длительность повышения температуры тела около 3-7 дней, при обширном ИМ лихорадка может продолжаться до 10 дней. Более продолжительный субфебрилитет может свидетельствовать о развитии осложнений – тромбэндокардита, пневмонии, перикардита или о затяжном течении ИМ.

- **Лейкоцитоз.** Обусловлен развитием асептического воспаления в зоне некроза и повышением глюкокортикоидной функции надпочечников. Лейкоцитоз развивается уже через 3-4 часа (иногда позже), достигает максимума на 2-4 день и сохраняется около 3-7 дней. Обычно количество лейкоцитов повышается до $10-12 \times 10^9/\text{л}$, при распространенном ИМ – до $15 \times 10^9/\text{л}$ и даже выше. Лейкоцитоз сопровождается сдвигом лейкоцитарной формулы влево.

Важнейшие проявления резорбционно-некротического синдрома

- **Увеличение СОЭ.** При ИМ в крови увеличивается содержание α 2-глобулинов, фибриногена, что и приводит к увеличению СОЭ. Увеличение СОЭ отмечается со 2-3 дня, достигает максимума между 8-12 днем, затем постепенно снижается, и через 3-4 недели нормализуется. Более длительное увеличение СОЭ свидетельствует о наличии осложнений ИМ и присоединении инфекционно-воспалительных процессов различной локализации, появлении новых очагов некроза в миокарде.

- Характерным для ИМ считается феномен «ножниц» между лейкоцитозом и СОЭ: в конце 1-й – начале 2-й недели лейкоцитоз начинает снижаться, а СОЭ возрастать.
- Появление «биохимических маркеров воспаления»: повышение фибриногена, серомукоида, гаптоглобина, сиаловых кислот, α_2 -глобулинов, γ -глобулинов, С-реактивного протеина. Изменение уровня этих веществ имеет сходство с динамикой СОЭ.

Важнейшие проявления резорбционно-некротического синдрома

- При ИМ из кардиомиоцитов выходят различные ферменты, белковые молекулы – компоненты мышечных волокон. Они поступают в кровь, являясь, таким образом, маркерами гибели кардиомиоцитов: аспартатаминотрансфераза (АСТ), лактатдегидрогеназа (ЛДГ), креатинфосфокиназа (КФК), гликогенфосфорилаза (ГФ), а также миоглобин, миозин, кардиотропонины Т и I. Указанные вещества поступают в кровь при некрозе не только миокарда, но и скелетной мускулатуры.

- Однако кардиоспецифичными признаками являются каталитические концентрации изоферментов КФК-МВ, ЛДГ-1, иммунохимическое определение КФК-mass, ГФ-ВВ, изоформ изофермента КФК-МВ и кардиотропонинов Т и I. От момента гибели кардиомиоцитов до появления маркеров в крови происходит определенный период, характерный для каждого маркера. Длительность этого периода зависит от обширности и продолжительности некроза миокарда.

Биохимические маркеры некроза миокарда

Ферменты	Пик активности (часы)	Продолжительность (дни)
миоглобин	4 – 8	0,5 - 1
Тропонин I	10 – 24	5 – 10
Тропонин T	10 – 24	5 – 14
МВ КФК	10 – 24	2 – 4
КФК	7 – 10	2 - 5

Подострый период

- Длиться от 10-14 дней до 6-8 недель, характеризуется полным замещением некротических масс грануляционной тканью и соответствует времени формирования соединительнотканного рубца на месте очага некроза.
- При неосложненном ИМ подострый период протекает благоприятно. Общее состояние больного удовлетворительное. Болевой синдром, как правило, отсутствует. Нормализуется ЧСС, исчезает систолический шум в области верхушки. Давление обычно нормальное. Если у больных до ИМ была артериальная гипертензия, артериальное давление вновь повышается. Исчезают проявления резорбционно-некротического синдрома.

Постинфарктный период

- Ближайший -2 месяцев, отдаленный – после 6 месяцев.
- Постинфарктный период соответствует периоду полной консолидации рубца в очаге некроза и максимально полной адаптации сердечно-сосудистой системы к новым условиям функционирования.
- Этот период именуется также периодом постинфарктного кардиосклероза и продолжается на протяжении всей оставшейся жизни больного.

ЭКГ

1. элевация ST в точке J на $\geq 0,2mV$ в отведениях

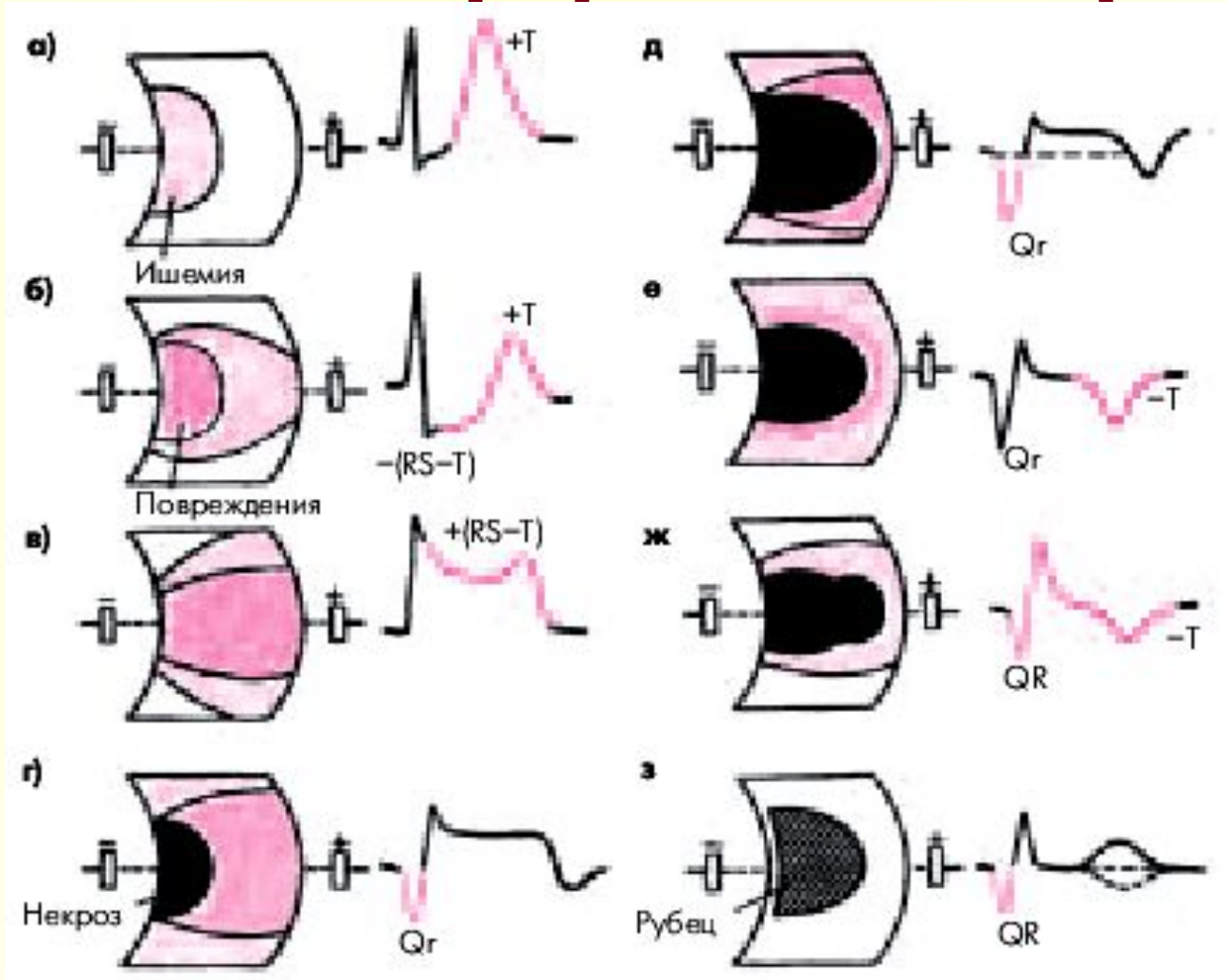
$V_1 - V_3$ и $\geq 0,1mV$ в других отведениях.

2. любой Q в $V_1 - V_3$ в остальных отведениях Q \geq

0,03мсек (I, II, III, aVL, aVF, V_4 , V_5 , V_6) и \geq

0,1mV по глубине.

Динамика изменений ЭКГ в острой (а-е), подострой (ж) и рубцовой (з) стадиях инфаркта миокарда

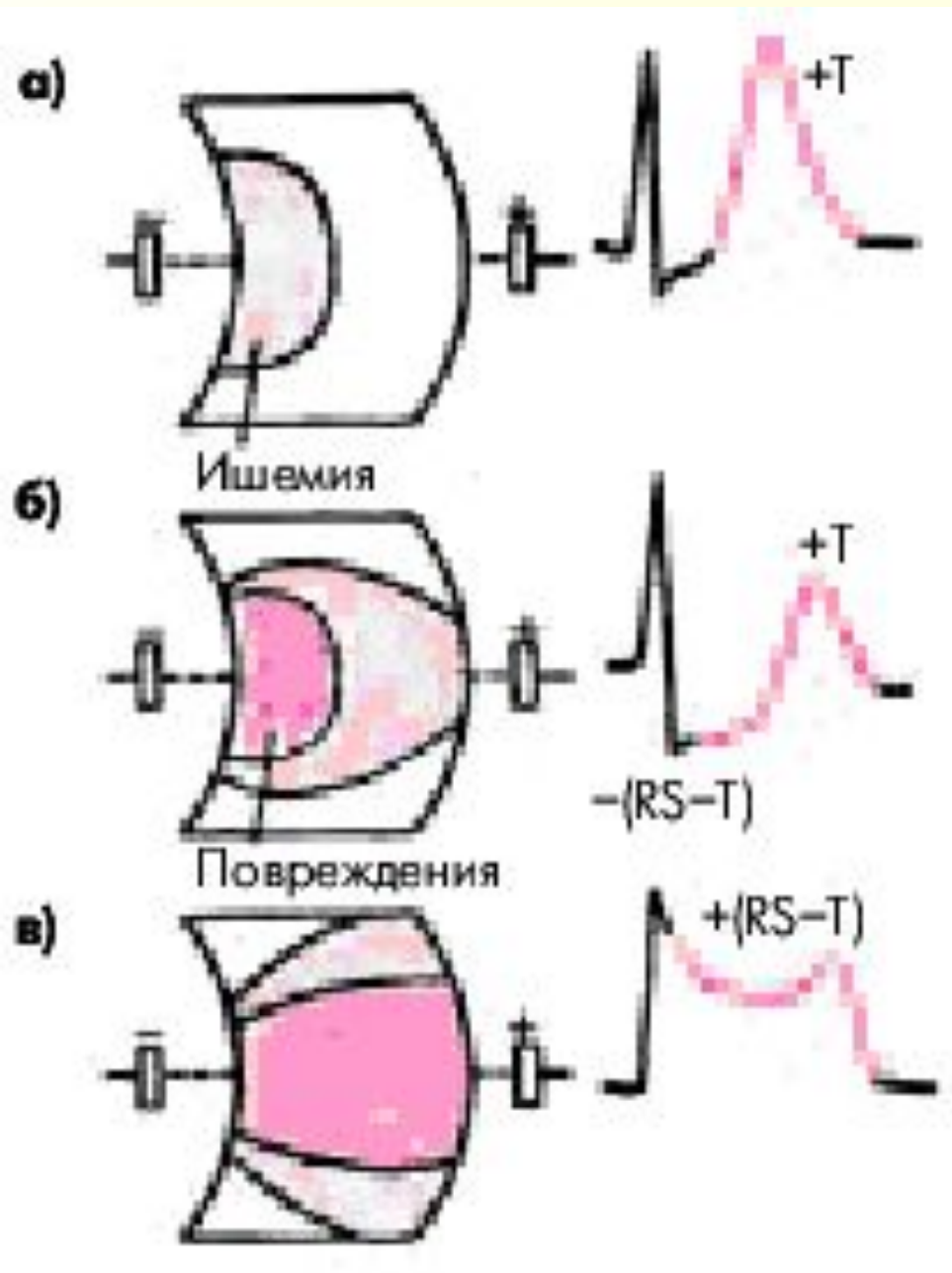


Острейшая стадия

- **Острейшая стадия** (до 2-х ч от начала ИМ).
В течение нескольких минут после прекращения коронарного кровотока и возникновения ангинозного приступа в сердечной мышце обычно выявляется зона **субэндокардиальной ишемии**, для которой характерно появление **высоких коронарных зубцов Т** и смещение сегмента **RS–Т** ниже изоэлектрической линии.
- На практике эти изменения регистрируются достаточно редко, и врач имеет дело с более поздними ЭКГ признаками острейшей стадии ИМ.

Острейшая стадия

- Когда зона ишемического повреждения распространяется до эпикарда, на ЭКГ фиксируется **смещение сегмента RS–T выше изолинии** (трансмуральное ишемическое повреждение).
- Сегмент RS–T при этом сливается с положительным зубцом T, образуя так называемую **монофазную кривую**, напоминающую по форме ТМГД.



Острейшая стадия

- а) в зоне ишемии сформировался высокий остроконечный з.Т
- б) на противоположной стенке от формирующегося некроза появилась зона реципрокной ишемии миокарда
- в) в зоне формирования некроза появилась трансмуральная ишемия миокарда-монофазная кривая (симптом «флажка»)

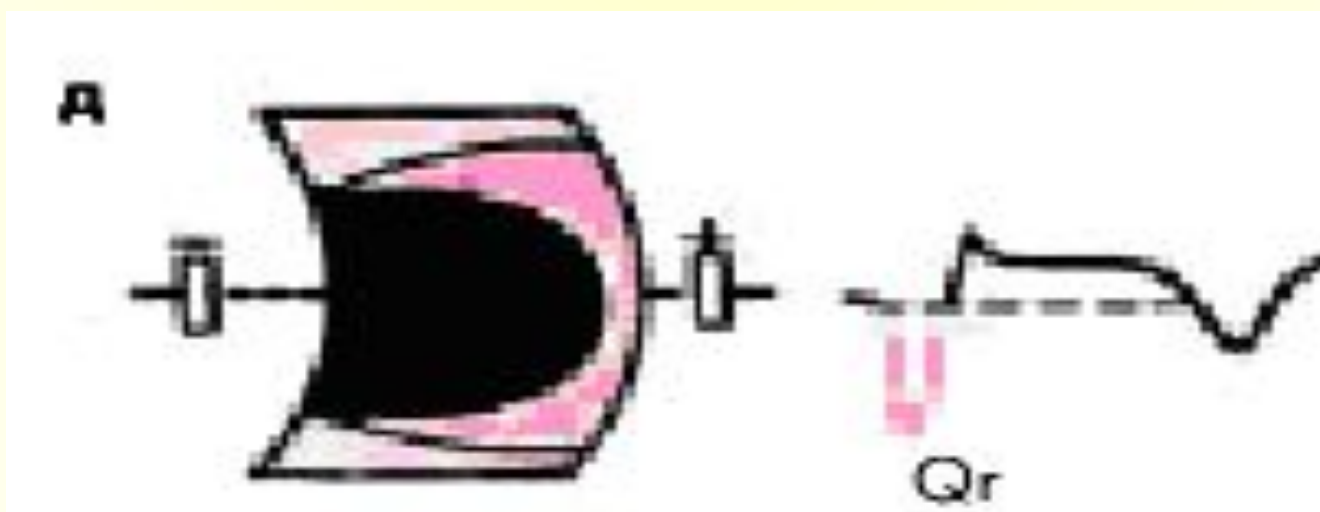
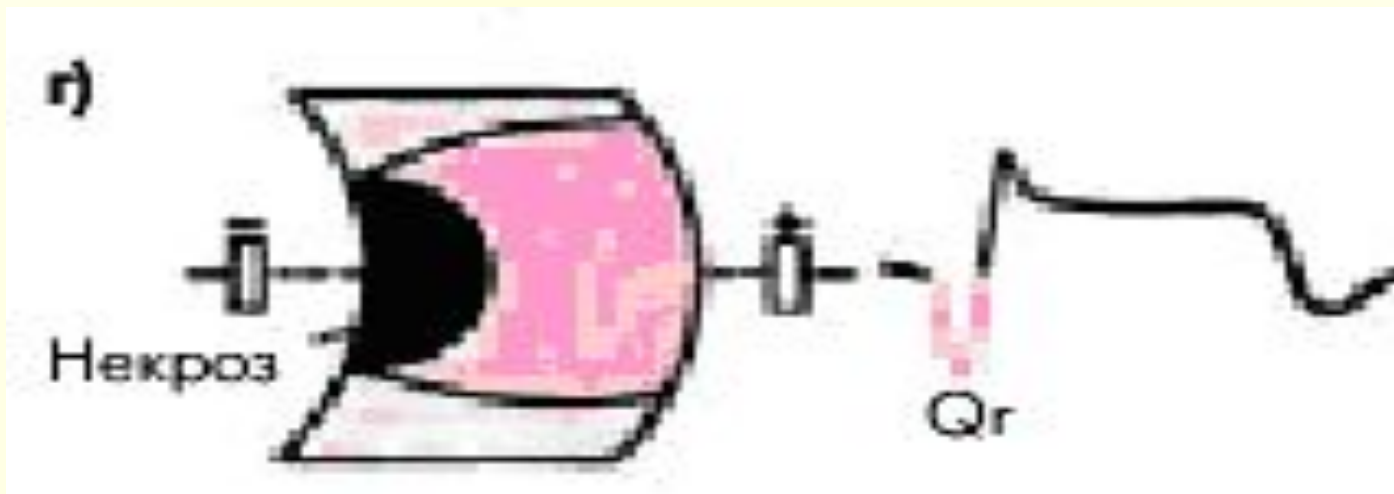Острая стадия

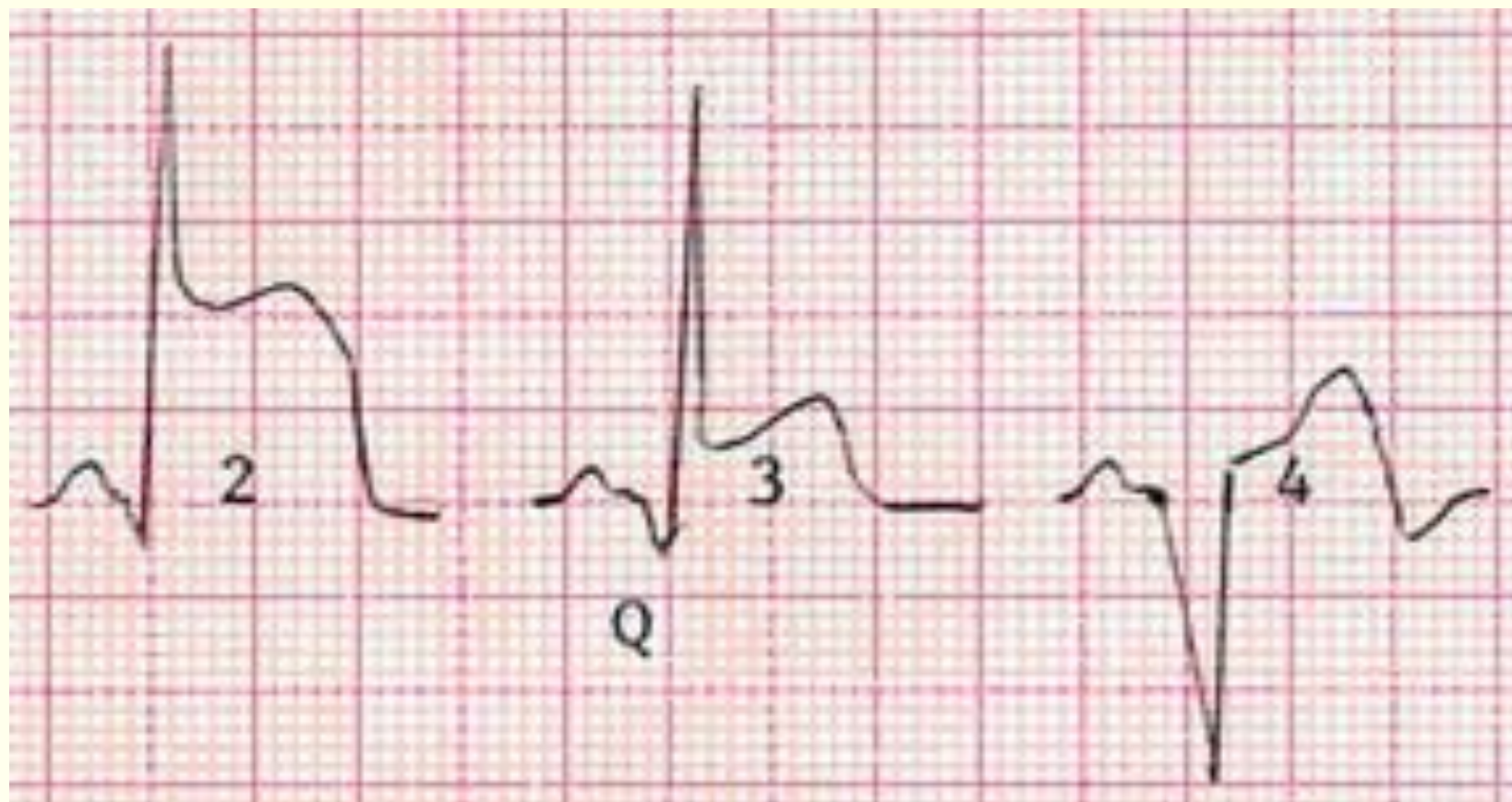- **Острая стадия** характеризуется быстрым, в течение 1 — 2 суток, формированием патологического зубца **Q** или комплекса **QS** и снижением амплитуды зубца **R**, что указывает на образование и расширение зоны некроза.
- Одновременно в течение нескольких дней над зоной некроза сохраняется смещение сегмента **RS–T** выше изолинии и сливающегося с ним вначале положительного, а затем отрицательного зубца **T**, а в противоположной стенке зоне некроза сохраняется реципрокная ишемия миокарда в виде депрессии сегмента **ST**.

Острая стадия

- Через несколько дней сегмент **RS–T** приближается к изолинии, а к концу 1-й недели или в начале 2-й недели заболевания становится изоэлектричным, что свидетельствует об уменьшении зоны ишемического повреждения.
- Отрицательный коронарный зубец **T** резко углубляется и становится симметричным и заостренным (повторная инверсия зубца T).

Острая стадия





Прямые признаки острой стадии ИМ с зубцом Q

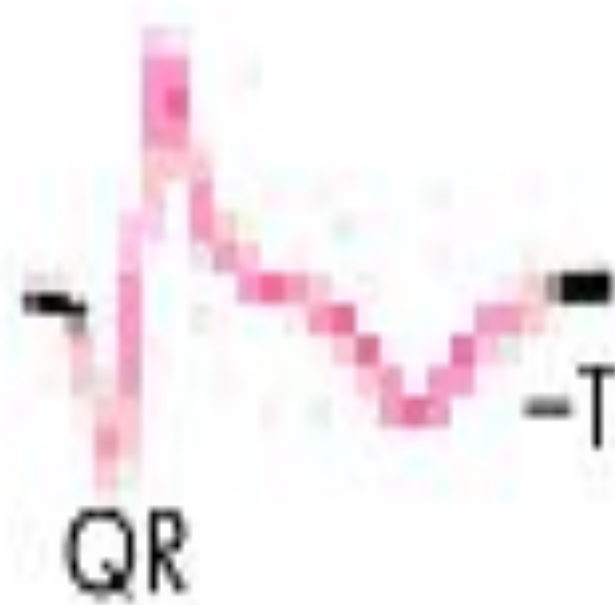
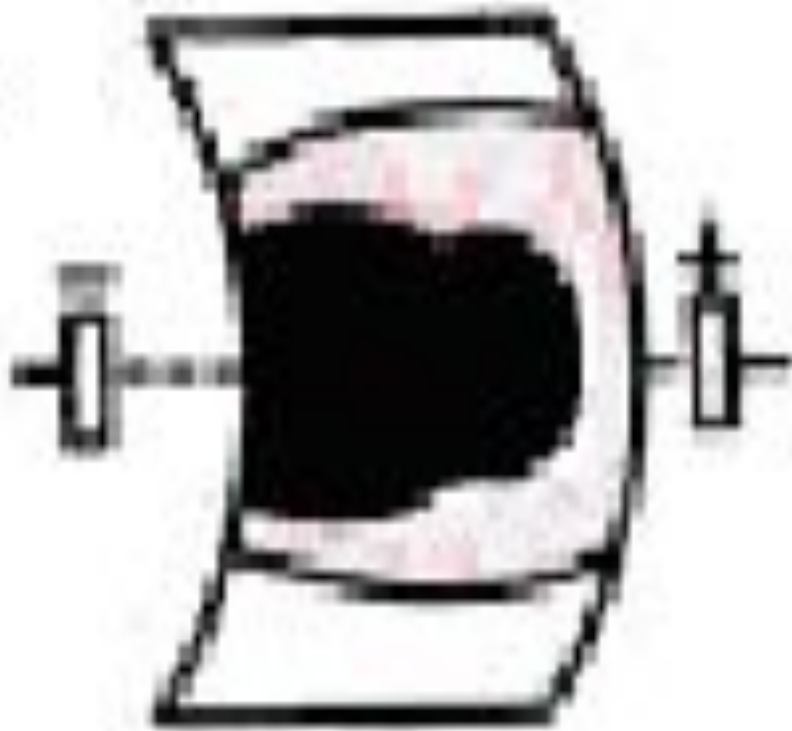
- патологический зубец Q (или комплекс QS);
- элевация (подъем) сегмента RS–T и
- отрицательный (коронарный) зубец T.

Подострая стадия

- В подострой стадии ИМ регистрируется патологический зубец **Q** или комплекс **QS** (некроз) и отрицательный коронарный зубец **T** (ишемия), амплитуда которого, начиная с 20–25-х суток инфаркта миокарда, постепенно уменьшается.
- Сегмент RS–T расположен на изолинии.
- Признаки реципрокной ишемии миокарда в данной стадии исчезают.

Подострая стадия

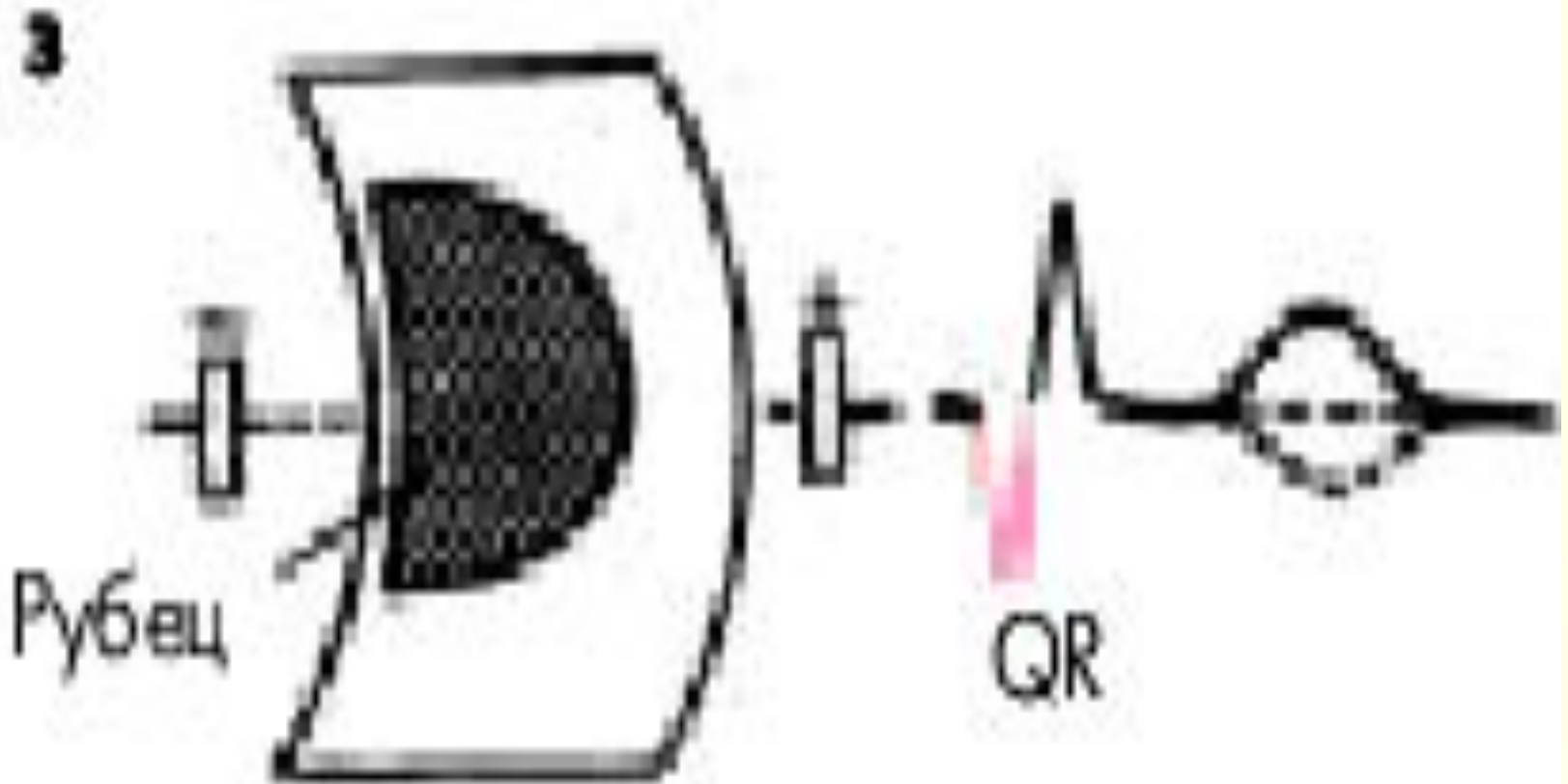
Ж

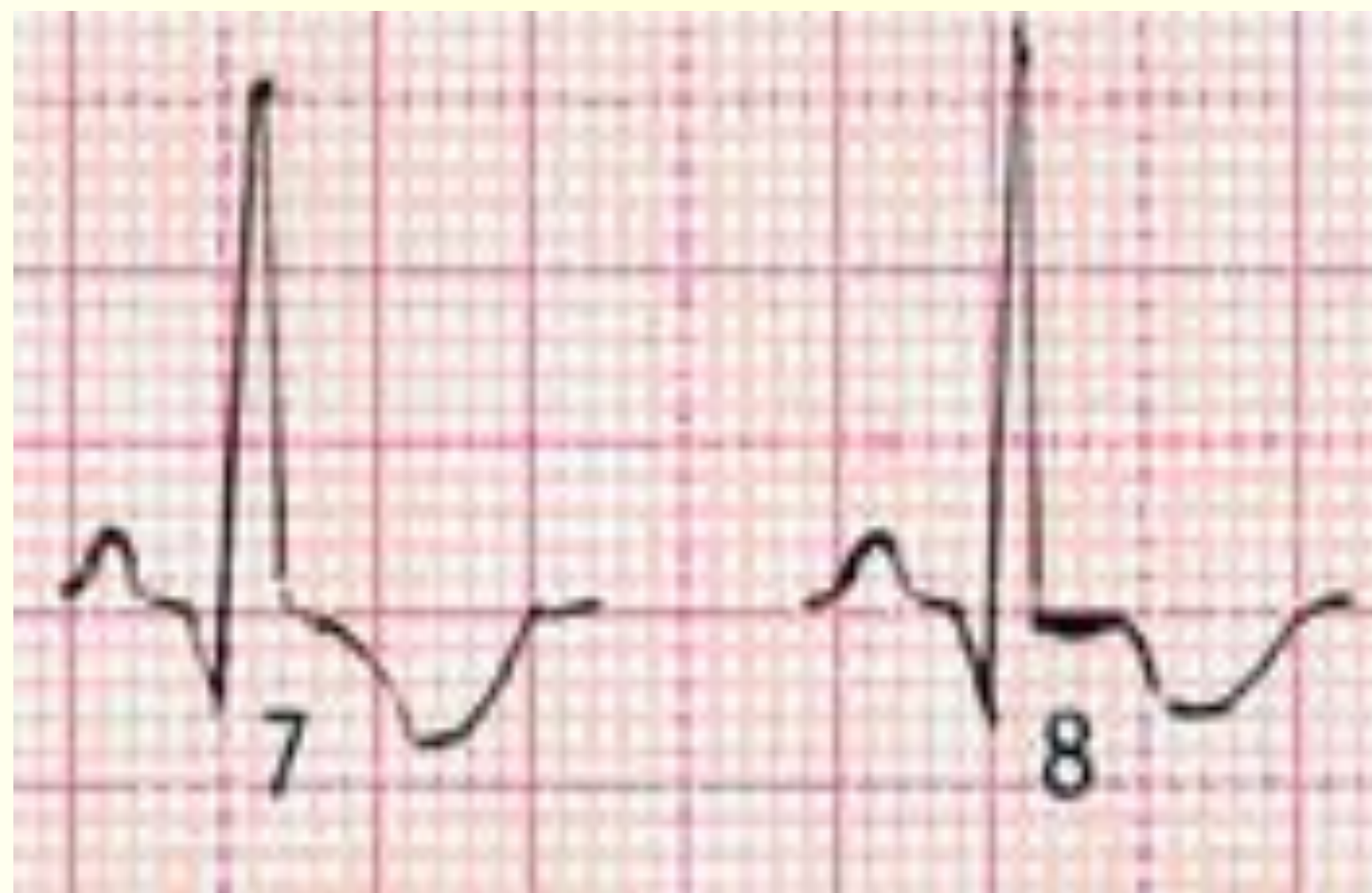

Рубцовая стадия

- Рубцовая стадия ИМ характеризуется сохранением в течение многих лет патологического зубца **Q** или комплекса **QS** и наличием отрицательного, сглаженного или положительного зубца **T**.

Рубцовая стадия





Глубина некроза

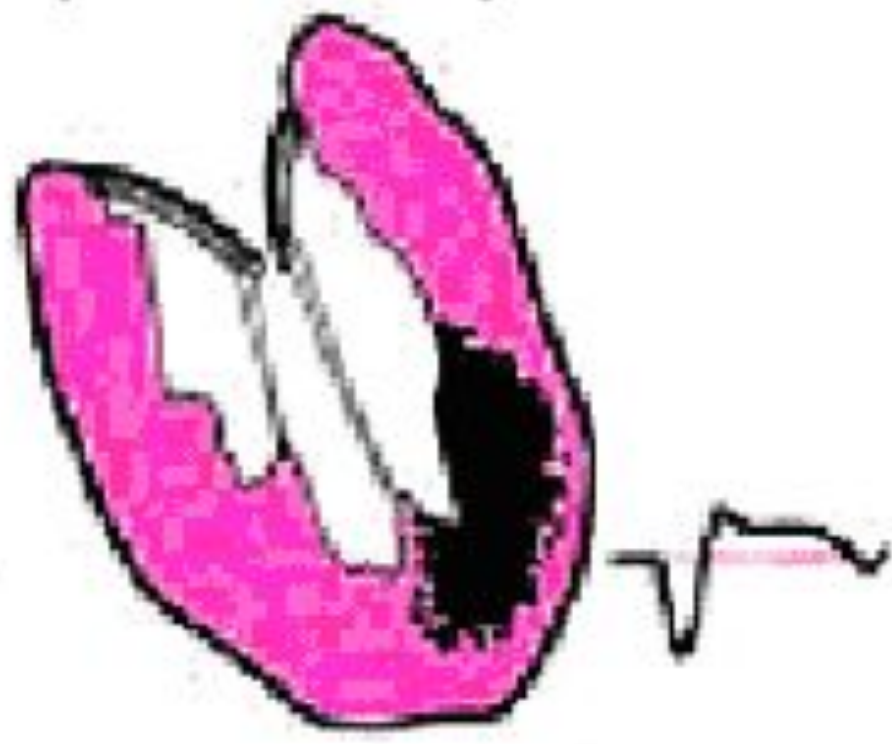
- При трансмуральном некрозе ЭКГ в отведениях, которые находятся над зоной некроза, имеет формулу желудочного комплекса **QS**;
- При нетрансмуральном некрозе желудочковый комплекс имеет вид **Qr** или **QR**.

ТРАНСМУРАЛЬНЫЙ ИМ (С ЗУБЦОМ Q)

а)



б)



Эхокардиография

- При двумерной Эхо-КГ выявляется важнейший признак ИМ – **нарушение локальной кинетики (сократимости) миокарда.**
- Нарушения сократимости миокарда соответствуют распространенности некроза и могут проявляться как **гипокинезия, акинезия, дискинезия, гиперкинезия.**
- Наиболее характерны гипокинезия и акинезия. Локальные нарушения сократимости гораздо чаще обнаруживаются при Q-ИМ, чем при non Q- ИМ.

Радиоизотопная сцинтиграфия миокарда

- Имеет вспомогательное значение в диагностике ИМ и обычно рекомендуется при неубедительных ЭКГ-данных.
- Наибольшее диагностическое значение имеет **сцинтиграфия миокарда с ^{99m}Tc -пирофосфатом**, который накапливается только в зоне некроза («горячее пятно»).
- Радиоизотопное сканирование миокарда с радиоактивным таллием ^{201}Tl основано на том, что изотоп накапливается только **жизнеспособным миокардом** и не накапливается в очагах некроза («холодные очаги»).

Компьютерная томография

- Позволяет оценивать размеры сердца, его полостей, гипертрофию миокарда, выявить аневризму, внутрисердечные тромбы.
- Следует заметить, что методы радиоизотопной сцинтиграфии, эмиссионной томографии дороги, требуют специального оборудования, разумеется, не являются рутинными и применяются в крупных специализированных учреждениях

Критерии диагностики ИМ

Диагноз ИМ основан на классической триаде:

- 1. Типичная клиническая картина ИМ:
 - тяжелый длительный приступ загрудинных болей (более 30-60 минут), сопровождающийся слабостью холодным потом, иногда тошнотой рвотой.
- 2. Патогномоничными изменениями ЭКГ:
 - появление патологического зубца Q,
 - изменения, свидетельствующие об ишемии миокарда – подъем или депрессия интервала ST.
- 3. Типичная динамика подъема и дальнейшего снижения в крови уровня биомаркеров некроза миокарда (тропонинов T, I или КФК-MB, КФК- mass, если определение тропонинов не возможно. Вмешательства на коронарных артериях (например, ангиопластика) с последующим повышением в крови тропонинов или КФК-MB.

Осложнения острого периода

- **Кардиогенный шок –снижение систолического АД ниже 80 мм Нд., пульсового ниже 20 мм Нд., олигурия, анурия.**
- **Отек легких**
- **Различные нарушения ритма и проводимости**
- **Разрыв миокарда (тампонада)**
- **Острая аневризма сердца**
- **Клиническая смерть (фибрилляция желудочков)**

Осложнения подострого периода

- **Стенокардия**
- **Сердечная недостаточность**
- **Разрыв миокарда**
- **Тромбоэмболия**
- **Нарушения ритма**
- **Синдром Дресслера (плеврит, перикардит, пневмонит)**

Осложнения постинфарктного периода

- **Стенокардия**
- **Нарушения ритма**
- **Хроническая аневризма сердца**
- **Сердечная недостаточность**

Общие принципы оказания помощи больным ИМ

- Этапы оказания помощи.

1. Догоспитальный этап. Помощь больным оказывают специализированные кардиологические бригады скорой медицинской помощи. Они же транспортируют больного в стационар.

2. Госпитальный этап. Помощь больным оказывается в специализированных кардиологических отделениях с блоком интенсивного наблюдения и терапии.

3. Реабилитационный этап. Реабилитация больных осуществляется в реабилитационных отделениях больниц и специализированных кардиологических санаториях.

4. Этап диспансерного наблюдения и реабилитационного лечения. Диспансеризация больных, перенесших ИМ, лечение в постинфарктном периоде проводится в областных кардиологических центрах или в кардиологических кабинетах поликлиник.

Догоспитальный этап

- нитроглицерин сублингвально таблетка или спрей повторно под контролем АД
- аспирин 150-325 мг разжевать или 250 мг внутривенно
- морфин 4-8 мг в/в
- тромболизис (по показаниям)-стрептокиназа в/в
- гепарин (если не вводился тромболитик)
- бета-адреноблокатор внутривенно

Обезболивание с помощью наркотических анальгетиков

- Используется **морфин**, который считается препаратом выбора для купирования боли в остром периоде ИМ. Морфин купирует боль. Оказывает седативное действие, обладает венодилатирующим действием, уменьшает венозный возврат к сердцу и, следовательно, преднагрузку, что понижает потребность миокарда в кислороде. Кроме того, стимулируя ядро блуждающего нерва в продолговатом мозге, вызывает синусовую брадикардию.
- Морфин вводится подкожно, внутримышечно (1-2 мл 1% раствора) внутривенно (при очень выраженном болевом синдроме, в дозе 0,5 – 1,0 мл). Наибольший обезболивающий эффект морфина развивается при в/м введении через 30-60 мин, при п/к – через 60-90 мин, при в/в – через 20 минут.
- Побочные действия морфина: угнетение дыхательного центра, возбуждение рвотного центра, парез ЖКТ, затруднение мочеиспускания в связи с парезом мочевого пузыря, синусовая брадикардия, снижение АД.

Нейролептанальгезия (НЛА)

- Используется сочетанное введение анальгетика **фентанила** и нейролептика **дроперидола** обычно в соотношении 2:1 или 3:1. Обезболивающий эффект синтетического наркотического анальгетика фентанила в 60-70 раз превосходит обезболивающий эффект морфина, продолжается до 30 мин. Водится в/м или в/в в дозе 1-2 мл 0,005% р-ра. Дроперидол – сильный нейролептик, обладающий противошоковым, антиаритмическим, α -адреноблокирующим и противорвотным эффектом. Вводится в/м и в/в в дозе 2-4 мл 0,25% р-ра в зависимости от уровня АД (при САД до 100 мм рт. ст. – 1 мл, до 120 мм рт. ст. – 2 мл, до 160 мм рт. ст. – 3 мл, выше 160 мм рт. ст. – 4 мл).
- НЛА вызывает одновременно сильный обезболивающий и нейролептический эффект. Необходимо при применении НЛА следить за уровнем АД (возможно снижение) и состоянием дыхания (возможно угнетение). В случае резистентности болевого синдрома или при непереносимости НЛА и наркотических анальгетиков следует проводить обезболивание с помощью управляемого наркоза *закистью азота* (закисть азота 80%, кислорода 20%)

Тромболитики

1 500 000 МЕ стрептокиназы вводят внутривенно в течение 20-30 минут.

Показания:

- элевация сегмента ST (т. J) $\geq 0,1\text{mV}$ в 2х и более смежных отведениях
- острая блокада левой ножки пучка Гиса в сочетании с клинической картиной ИМ
- время от начала заболевания ≤ 12 часов
- возраст менее 75 лет

Критерии реперфузии:

- купирование болевого синдрома
- уменьшение элевации сегмента ST $\geq 50\%$ на ЭКГ через 3 часа после тромболитизиса
- ранний пик МБ КФК
- аритмии

Тромболитики

Абсолютные противопоказания:

- геморрагический инсульт
- ишемический инсульт в течение 3 месяцев (впервые 3 часа острой ишемической атаки тромболизис возможен)
- закрытая черепно-мозговая травма или травма лица в течение 3 месяцев повреждение или новообразование ЦНС
- расслаивающая аневризма аорты
- активные кровотечения или геморрагические диатезы (кроме *mensis*)

Гепарин

- Гепарин 60 ЕД/кг веса в/в болюс (максимум 4000 ЕД)
- инфузия 12 ЕД/кг 24 – 48 часов
- контроль АЧТВ: Цель – удлинение АЧТВ или АКТ в 1,5 – 2 раза от исходного

Показания:

внутривенно

- после альтиплазы
- больным высокого риска, не получившим тромболитик
- при высоком риске тромбоэмболий (тромбоэмболии в анамнезе, обширный ИМ (пат. Q \geq 5 отведениях, мерцательная аритмия, тромб в ЛЖ)

Подкожно

- после стрептокиназы, больным среднего и низкого риска осложнений

Бета-адреноблокаторы

Показания:

- продолжающаяся и рецидивирующая ишемическая боль
- тахиаритмии (мерцательная аритмия, тахиформа)
- возможно применение больным - с умеренной левожелудочковой СН при стабилизации гемодинамики

Противопоказания:

- выраженная СН
- $PR > 0,24$ сек
- бронхиальная астма и тяжелые обструктивные заболевания легких,
- тяжелый периферический атеросклероз
- сахарный диабет I типа
- систолическое АД ниже чем 100 мм рт.ст.
- атриовентрикулярные блокады II и III степени

Бета-адреноблокаторы

- **Пропранолол** -0,1 мг/кг в/в за 20 мин, затем через 1 час 40-60мг х 3 раза в день.
- **Атенолол**-5-10мг в/в за 20 мин.,
затем через 1 час 50-100 мг/сутки в 2 приема.
- **Метопролол**-10-15 мг в/в за 20 минут,
затем по 25- 50 мг 4 раза в день, в последующем
50-100 мг 2 раза в день

Нитраты

Показания:

- в течение 24-48 часов всем больным с сохраняющейся ишемией, признаками СН, обширным передним ИМ (пат. Q >5 отведениях ЭКГ), артериальной гипертензией
- продолжительное введение (более 48 часов) больным с рецидивирующей стенокардией или продолжающимся легочным застоем
- возможно применение: в течение первых 24-48 часов всем больным ИМ при отсутствии гипотонии, брадикардии, тахикардии

Противопоказания:

- АД сист. ниже 90 мм рт. ст.
- выраженная брадикардия (менее 50 ударов в мин)

Ингибиторы АПФ

Показания:

- больным через 12-24 часов ИМ с элевацией ST в 2 грудных отведениях или с клиническими проявлениями СН при отсутствии гипотонии
- у больных ИМ с ФВ ЛЖ < 40% или с клиническими проявлениями СН (применение и АПФ длительное)
- возможно применение: всем больным с ФВ ЛЖ 40-50% через 12-24 часов ИМ в течении 6 недель

Противопоказания:

- индивидуальная непереносимость иАПФ
- тяжелая почечная недостаточность
- двухсторонний стеноз почечной артерии
- стеноз артерии единственной функционирующей почки

Вторичная профилактика

- прекращение курения
- оптимальный гликемический контроль и АД контроль
- гиполипидемическая диета
- 1г рыбьего жира
- Аспирин 75-160 мг в день
- бета-блокаторы внутрь
- и АПФ с 1 дня
- статины: общий ХС >190 мг/дл и/или ЛПНП >115мг/дл
- Са-блокаторы (верапамил или дилтиазем) при противопоказаниях к бета-блокаторам и если нет СН
- нитраты при наличии стенокардии