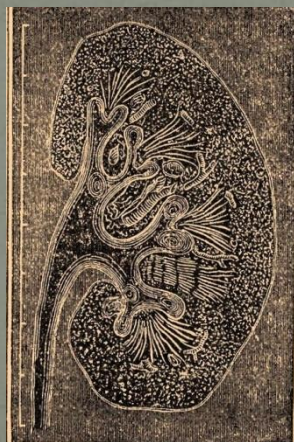

Травма почек



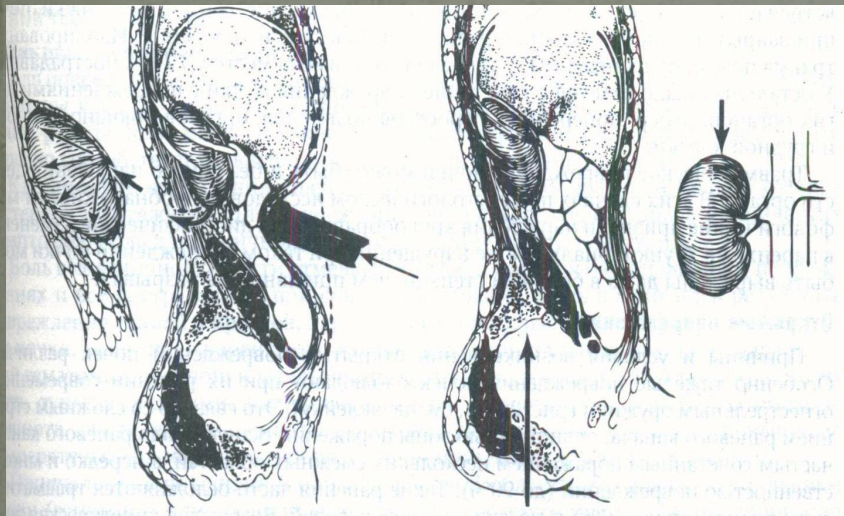
Докладчик:
В.И. Кырпа

Травма почек. Актуальность:



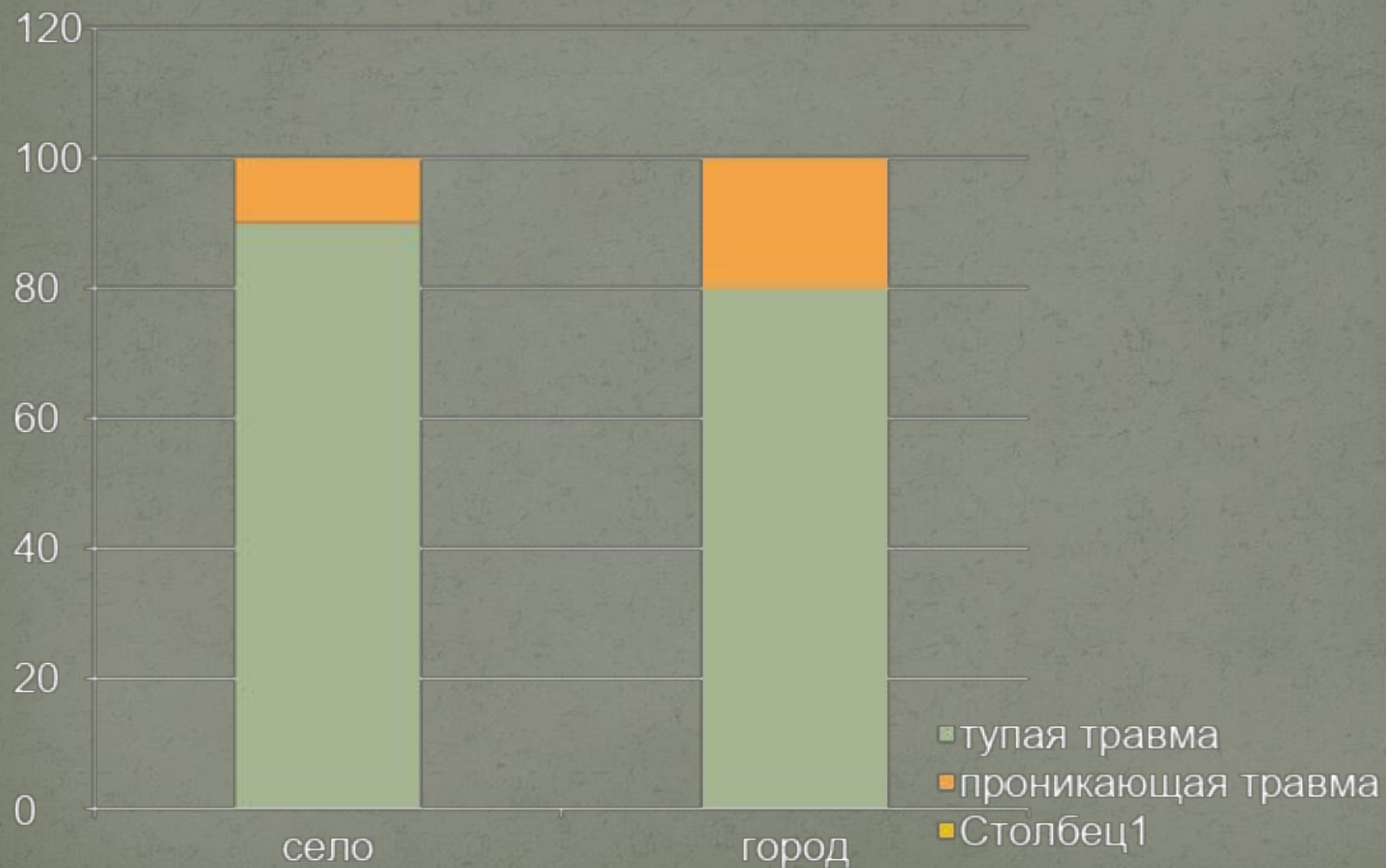1-5 % случаев
всех травм

Механизм травмы



- Разрыв почки вследствие прямой травмы
- Разрыв почки в результате непрямого воздействия
- Самопроизвольный разрыв
- Ятрогенные повреждения (мочеточниковый катетер, УВДЛТ)

Структура повреждений почки в городе и сельской местности



Причины тупой травмы

- ДТП (> 50%)
- Ката-травма (16 % !)
- Контактные виды спорта
- Нападение на человека



Причины проникающих ранений



- Воздействие на ткани огнестрельного оружия;
- Воздействие на ткани колющих и режущих предметов.



Классификация

- **По виду ранящего снаряда:**

- Огнестрельные
- Неогнестрельные

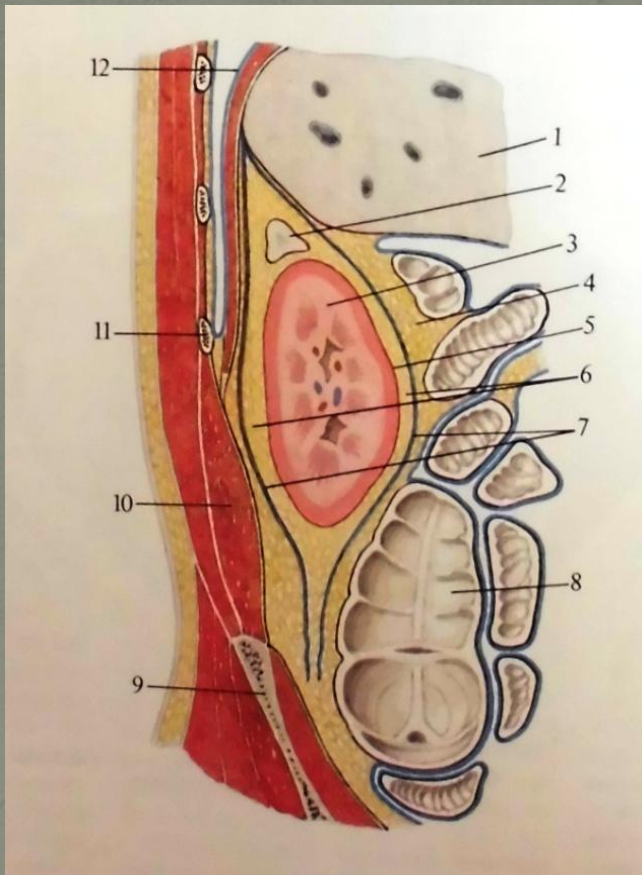
- **По ходу раневого канала:**

- Слепые
- Сквозные
- Касательные

- **По характеру повреждений:**

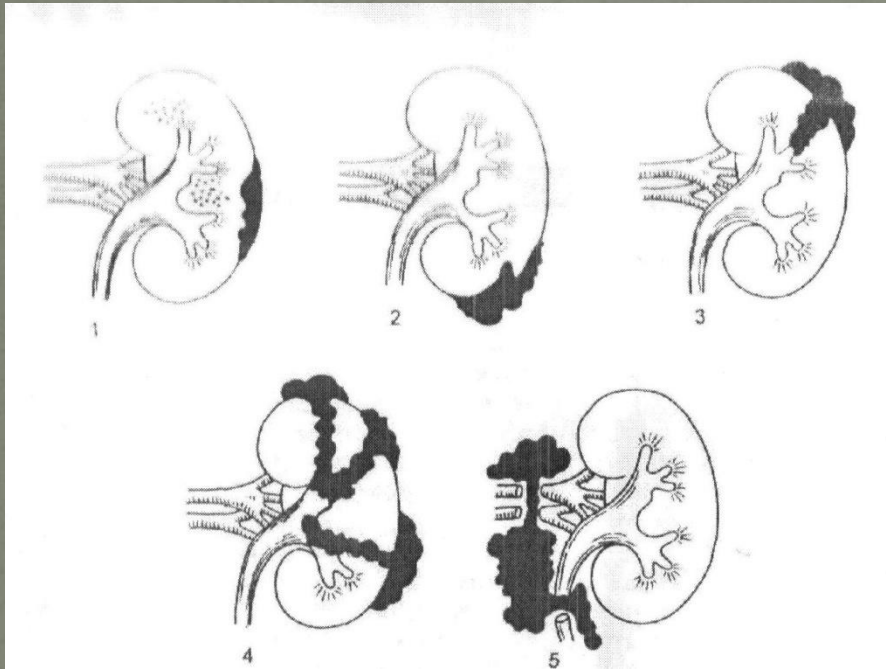
- Ушиб
- Ранение
- Размозжение почки
- Ранение сосудистой ножки

Топография капсул и фасции почки



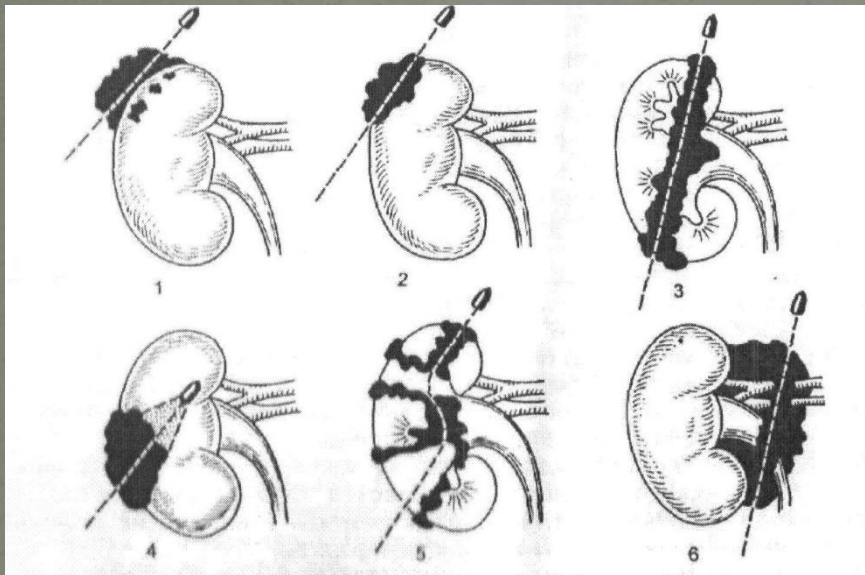
1. Печень
2. Надпочечник
3. Почка
4. Околопочечное жировое тело
5. Фиброзная капсула
6. Жировая капсула
7. Почечная фасция
8. Восходящая кишка
9. Подвздошная кость
10. Квадратная мышца поясницы
11. 11-ое ребро
12. Диафрагма

Схема закрытых повреждений почки



1. Ушиб почки без нарушения целостности фиброзной капсулы
2. Разрыв паренхимы почки, не достигающий лоханки и чашечек
3. Разрыв паренхимы почки, проникающий в чашечки и почечную лоханку
4. Полное размозжение почки
5. Повреждение сосудистой ножки или отрыв почки от сосудов и мочеточника

Схема открытых повреждений почки

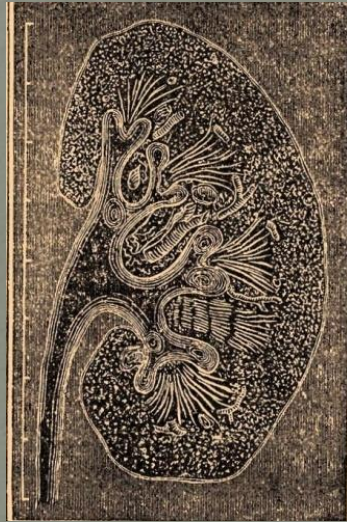

1. Ушиб почки,
паранефральная гематома,
мелкие кровоизлияния в
паренхиме
2. Касательное ранение
3. Сквозное ранение
4. Слепое ранение
5. Размозжение почки
6. Ранение сосудистой ножки

Шкала повреждений почки AAST

Степень	Описание повреждения
I	Ушиб/ ненарастающая подкапсулярная гематома; травма без разрыва
II	Ненарастающая периренальная гематома; кортикальный разрыв глубиной < 1 см без экстравазации мочи
III	Кортикальный разрыв глубиной > 1 см без экстравазации мочи
IV	Разрыв через кортикомедуллярное соединение в собирательную систему/повреждение сосудов – повреждение сегментарной артерии, вены с образовавшейся гематомой, частичное повреждение стенки сосуда/тромбоз сосуда
V	Множественные разрывы почки/повреждение сосудов почечной ножки или отрыв почки от сосудов

Диагностика



Первичный осмотр

- ❑ Контроль проходимости дыхательных путей;
- ❑ Контроль наружного кровотечения;
- ❑ Противошоковые мероприятия (по необходимости).

Анамнез

и

физикальное обследование

- Гематурия
- Боль в боку
- Экхимозы на коже
- Ссадины на боковой поверхности живота
- Перелом ребер
- Боль в животе
- Ощущение тяжести в брюшной полости

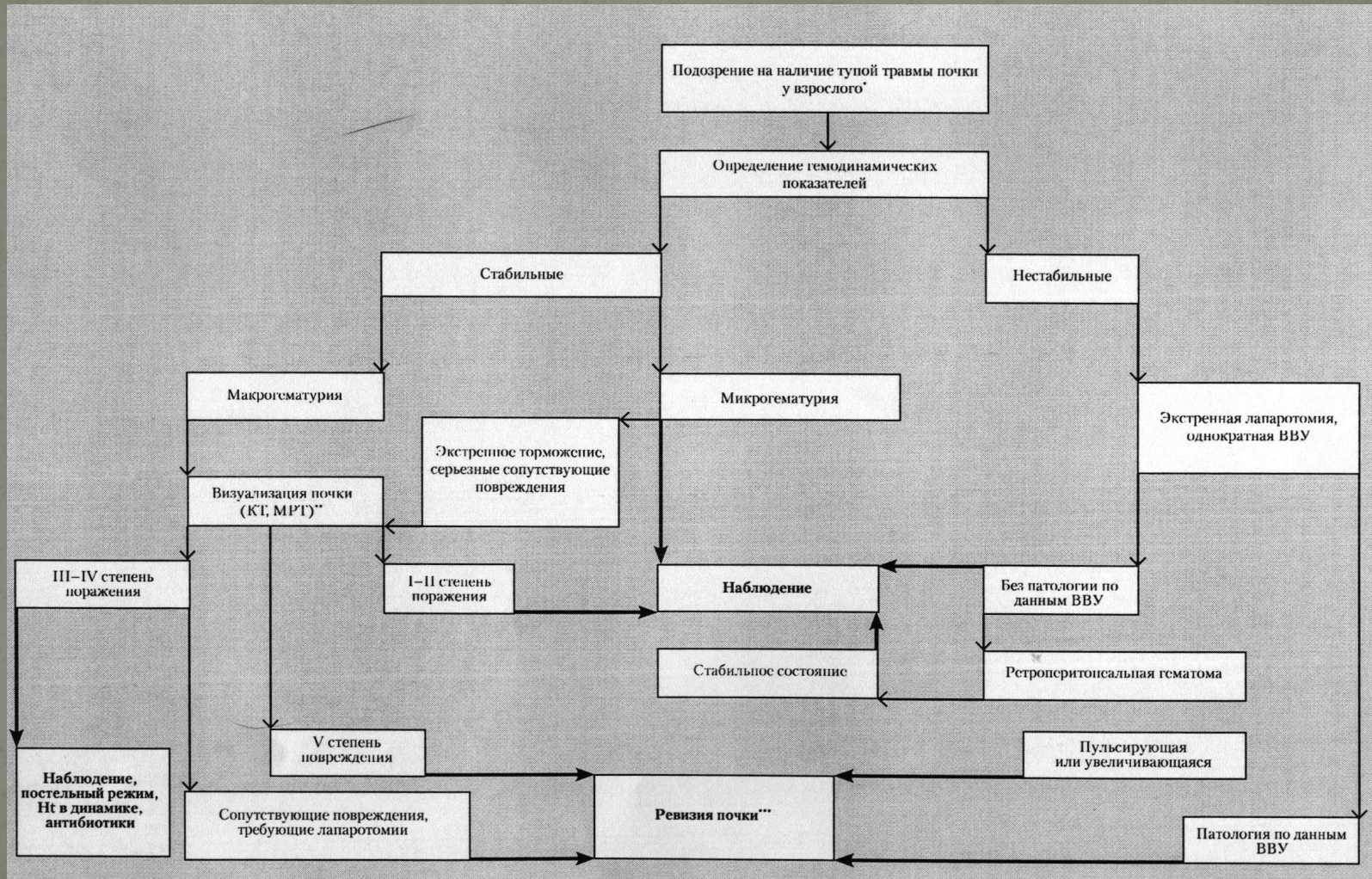


**Возможные признаки
повреждения почек**

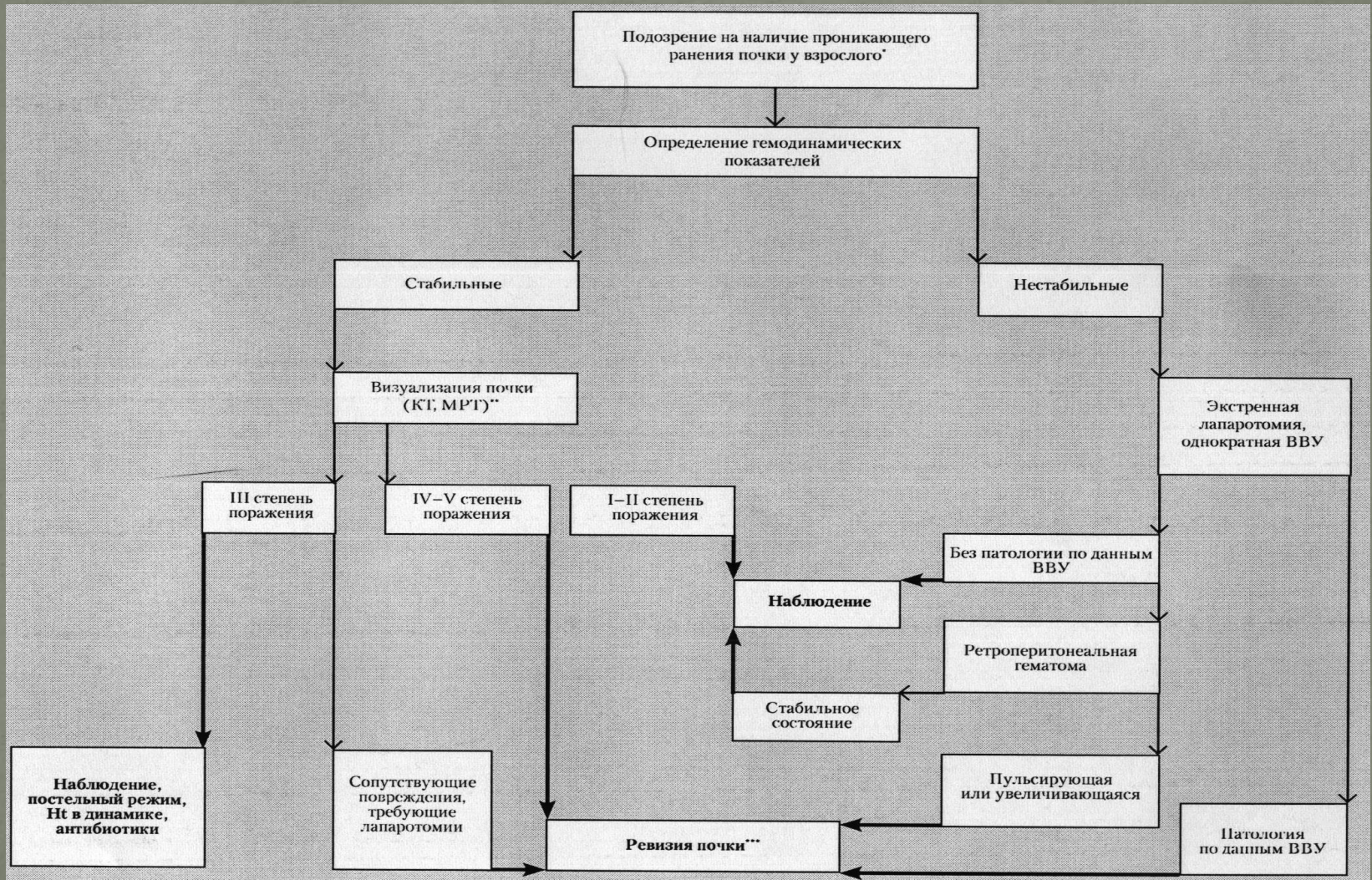
Лабораторная диагностика

- ❖ Моча пациента должна быть оценена макроскопически, а затем исследована с помощью тест-полосок;
- ❖ Оценка уровня гематокрита в динамике;
- ❖ Измерение уровня креатинина.

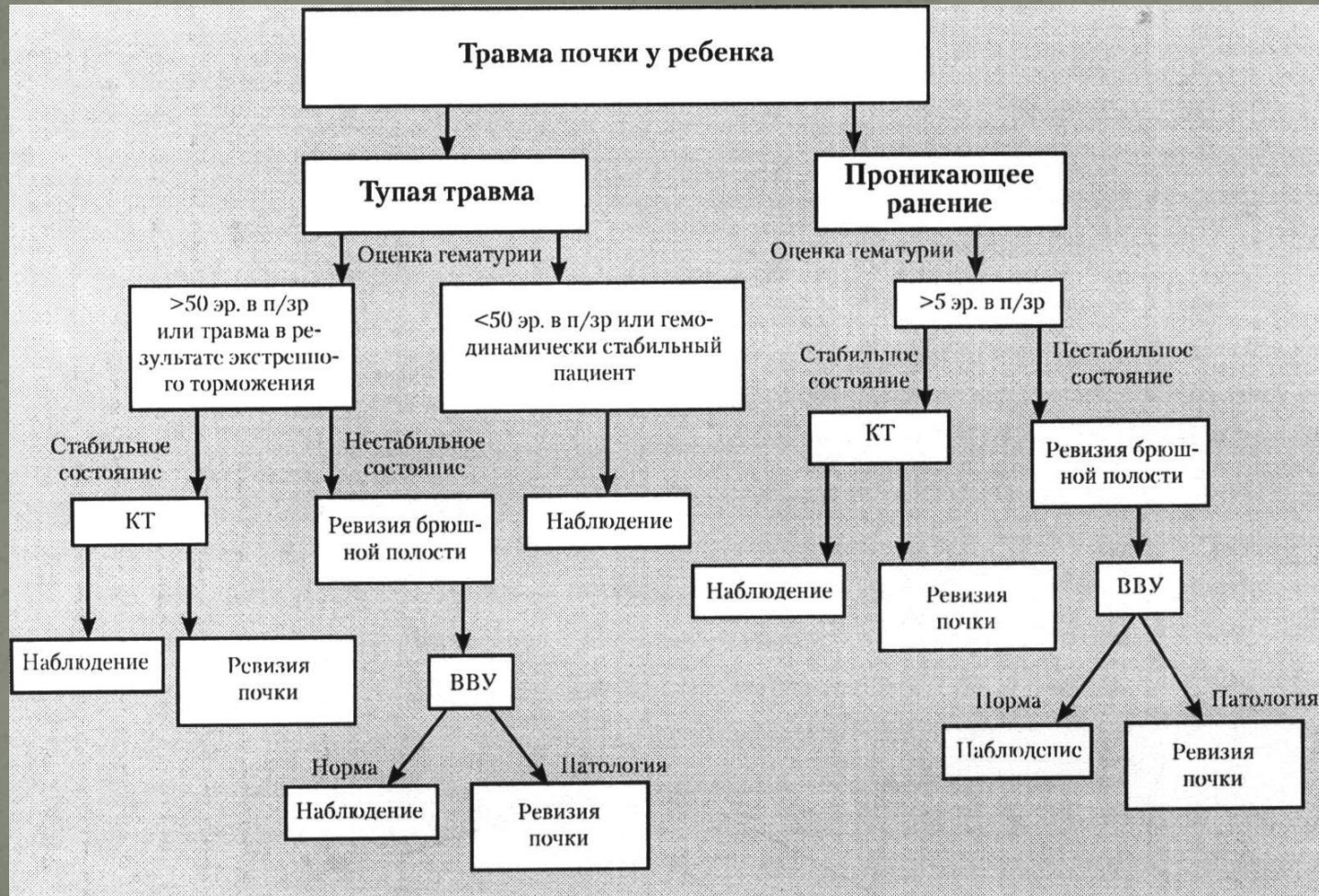
Обследование взрослого пациента с тупой травмой почки



Обследование взрослого пациента с проникающим ранением почки



Тактика обследования при травме почки у детей

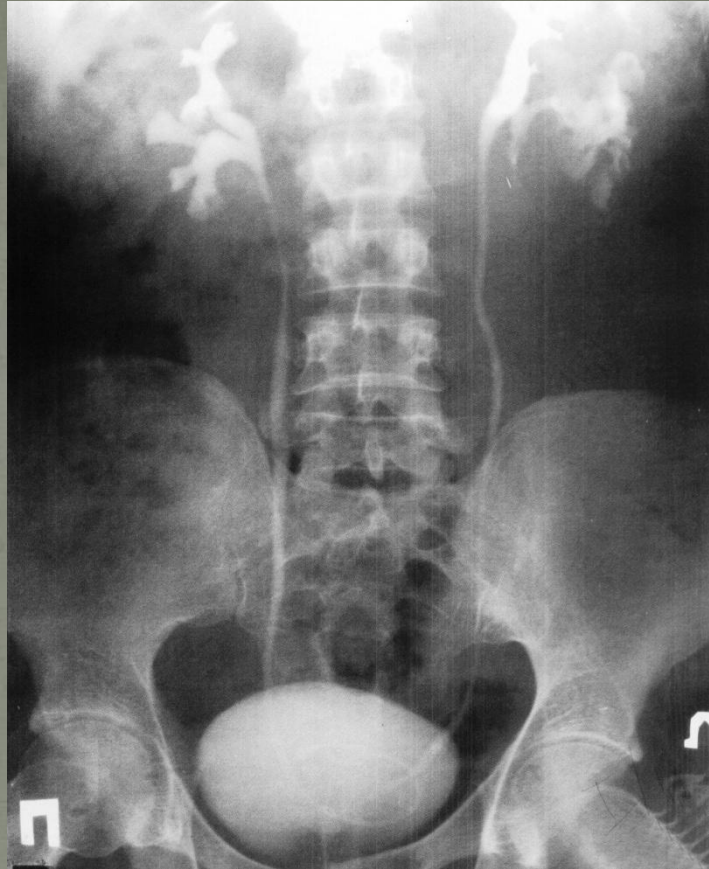


Методы визуализации

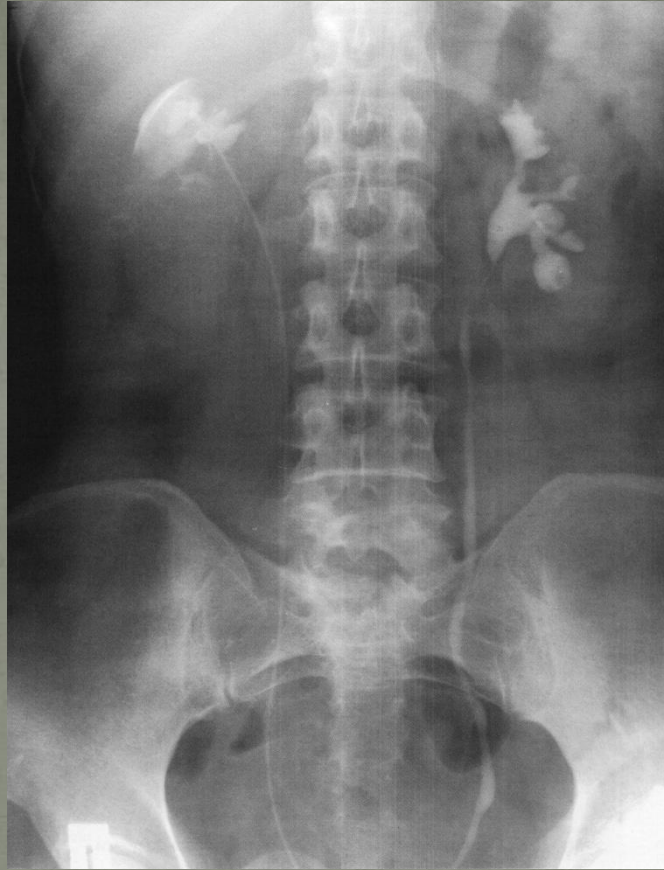- УЗИ
- Стандартная в/в урография
- Однократная интраоперационная в/в урография
- Компьютерная томография
- Магнитно-резонансная томография
- Ангиография
- Радиоизотопное исследование

УЗИ

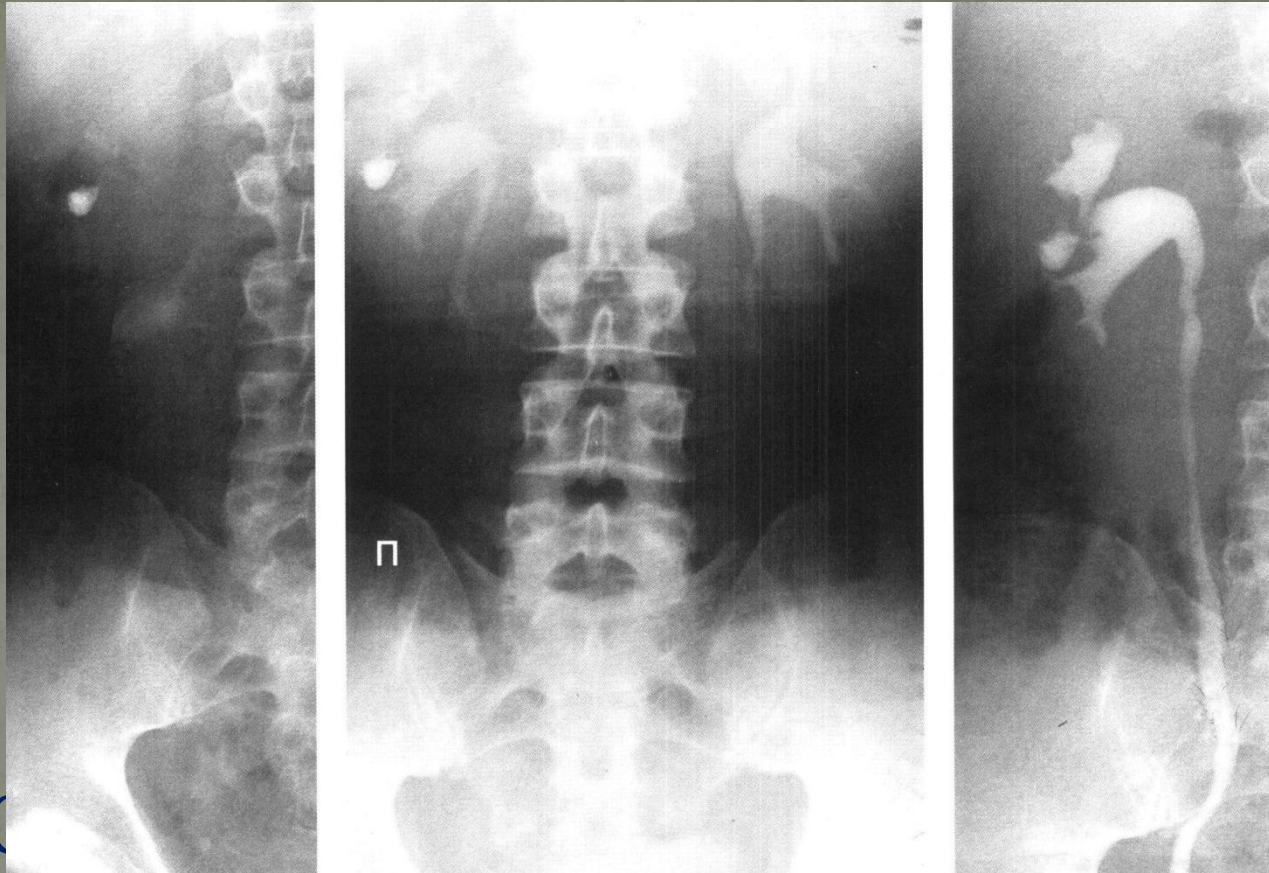
+	-
Быстрое, недорогое, неинвазивное исследование = незаменимо на этапе первичной оценки абдоминальной травмы	Сложность получения чёткой акустической картины
Отсутствие лучевой нагрузки	Снижение чувствительности с увеличением травмы почки
Возможность выявления разрыва почки	Невозможность оценить глубину разрыва и его распространённость
	Отсутствие однозначного ответа о степени повреждения почек



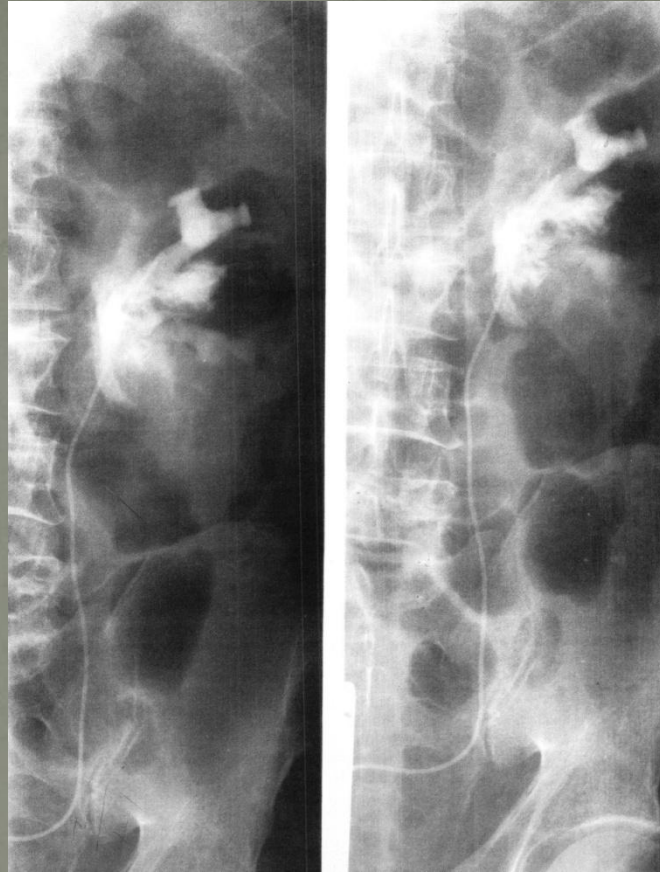
Разрыв нижней чашки левой почки с
затёком контрастного вещества в
паранефральную клетчатку



Субкапсулярная гематома в области тела правой почки. Ретроградные двусторонние уретеропиелограммы (Омнипак 30-50 мл).



Обзорная и внутривенные урограммы с ретроградной уретеропиелогаммой справа.



Ятрогенное повреждение лоханки левой почки с паранефральным затеком контрастного вещества. Ретроградные урограммы слева.

Методы визуализации

- УЗИ
- Стандартная в/в урография
- Однократная интраоперационная в/в урография
- Компьютерная томография
- Магнитно-резонансная томография
- Ангиография !
- Радиоизотопное исследование

Ангиография

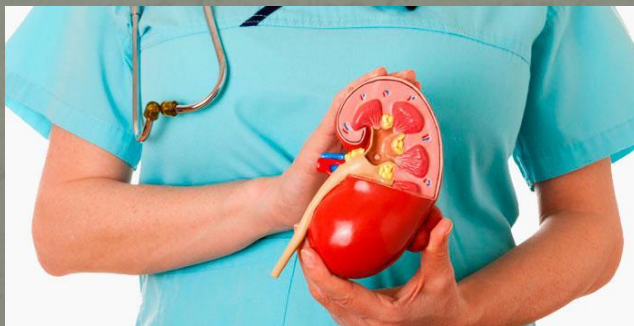- Наиболее часто встречающееся показание – отсутствие накопления контраста почкой при ВВУ, а также в условиях недоступности КТ.

Причины последнего:

- Отрыв почечных сосудов
- Тромбоз почечной артерии
- Серьезная травма с выраженным спазмом сосудов

**Цель лечения пациентов
с травмой почки – минимальная
инвазивность
с максимальным сохранением
функции почек**

Консервативное
87%



Оперативное
13%

Ревизия почки

□ Абсолютно показана:

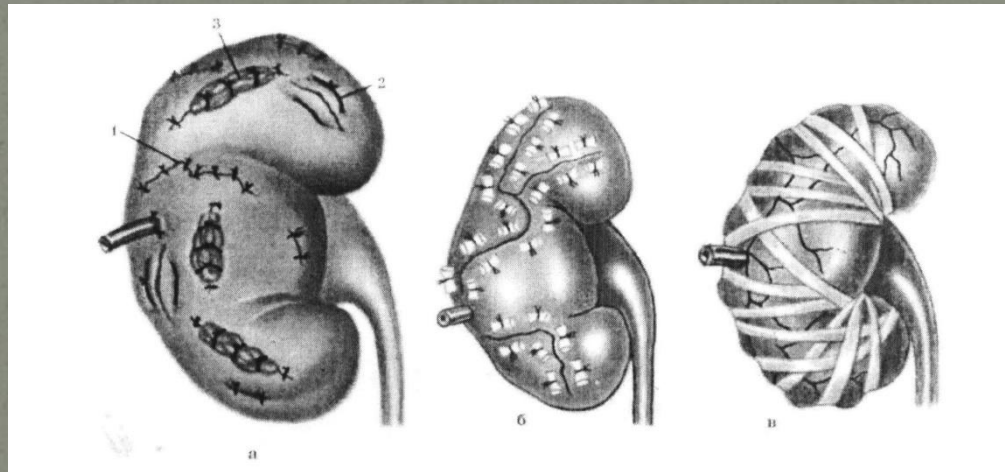
- При жизнеугрожающей нестабильности гемодинамики
- При наличии нарастающей и пульсирующей периренальной гематомы
- При повреждении почечных сосудов

□ Относительно показана:


- При экстравазации мочи
- При нечетко определенной степени травмы
- При сочетанных травмах, требующих оперативного лечения

Органосохраняющие операции

- ❑ Тампонада и ушивание ран почки
- ❑ Резекция верхнего/нижнего полюса с наложением пиело-/нефростомы

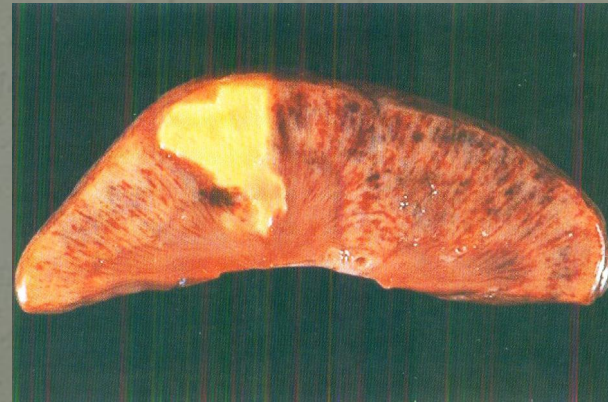
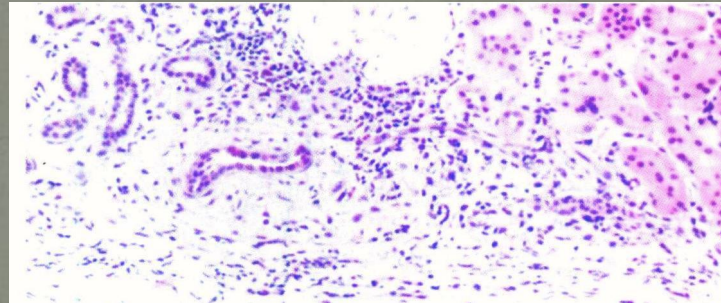
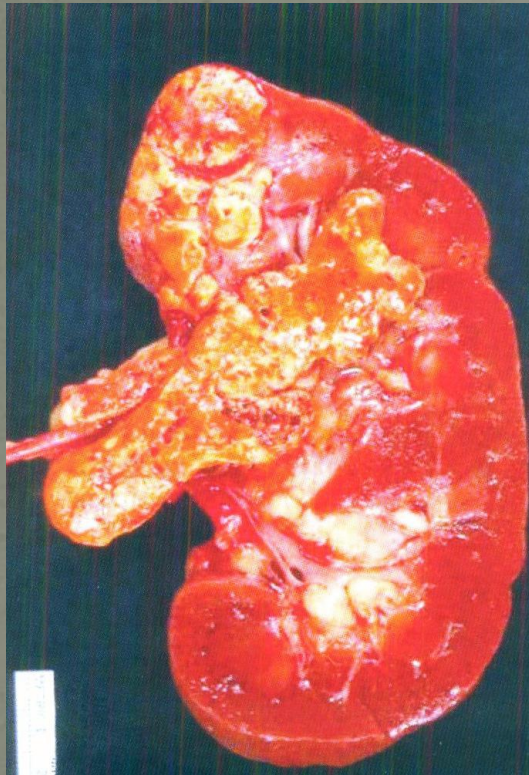


Ангиография с селективной эмболизацией почечных сосудов

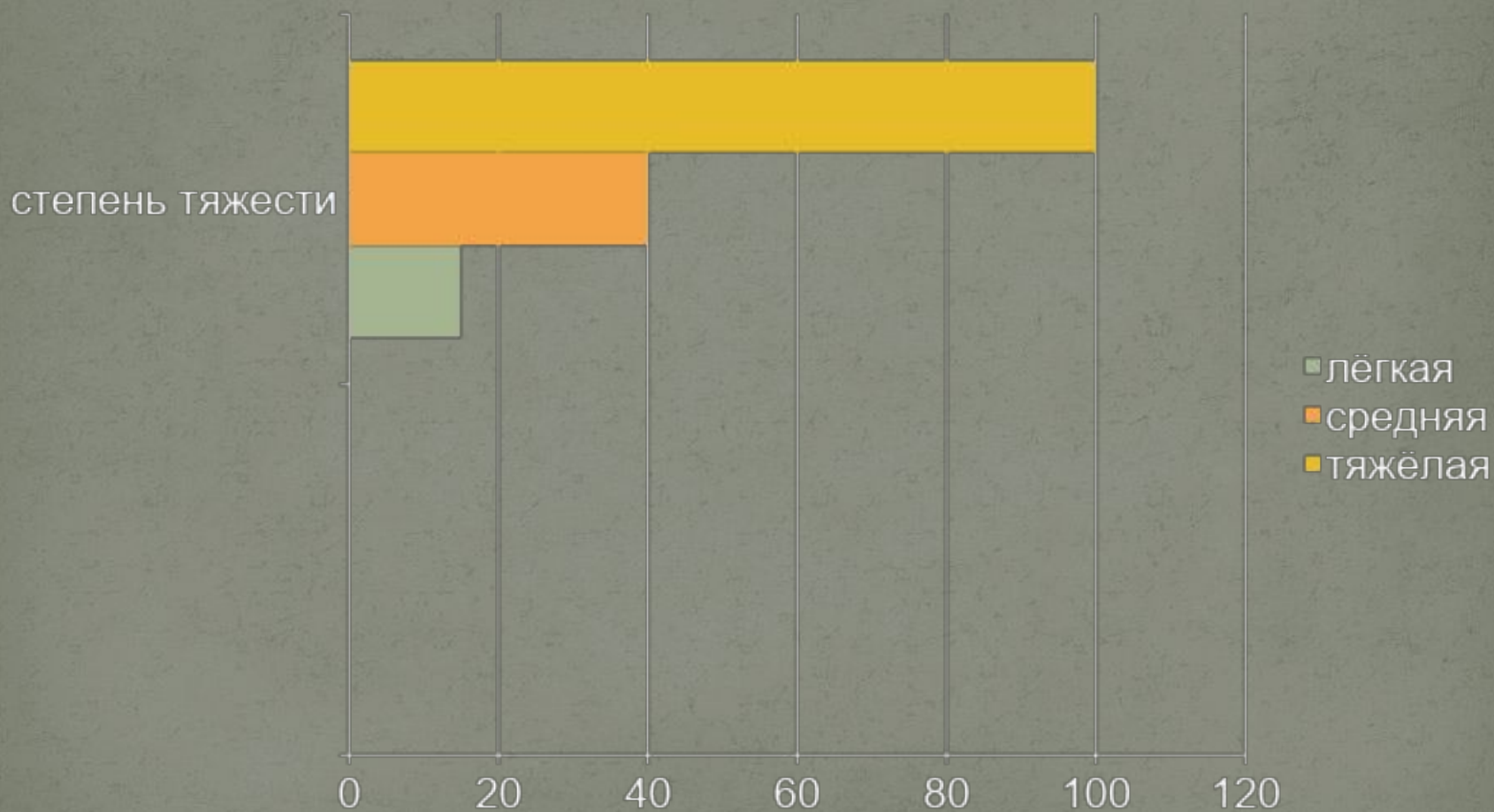


Достойная альтернатива лапаротомии при отсутствии других показаний к срочному оперативному вмешательству

Развитие посттравматической доброкачественной дистрофии на месте почечной ткани



Частота осложнений в зависимости от степени тяжести травмы



Осложнения

РАННИЕ	ПОЗДНИЕ
<ul style="list-style-type: none"><input type="checkbox"/> ШОК<input type="checkbox"/> ВНУТРЕННЕЕ КРОВОТЕЧЕНИЕ<input type="checkbox"/> ЗАБРЮШИННАЯ ГЕМАТОМА<input type="checkbox"/> МОЧЕВЫЕ ЗАТЁКИ<input type="checkbox"/> ОКОЛОПОЧЕЧНЫЙ АБСЦЕСС<input type="checkbox"/> ПЕРИТОНИТ<input type="checkbox"/> ПНЕВМОНИЯ<input type="checkbox"/> СЕПСИС<input type="checkbox"/> МОЧЕВОЙ СВИЩ<input type="checkbox"/> АГ<input type="checkbox"/> УРИНОМА	<ul style="list-style-type: none"><input type="checkbox"/> ИНФЕКЦИИ<input type="checkbox"/> ВТОРИЧНОЕ КРОВОТЕЧЕНИЕ<input type="checkbox"/> АРТЕРИОВЕНОЗНЫЕ ФИСТУЛЫ<input type="checkbox"/> ГИДРОНЕФРОЗ<input type="checkbox"/> АГ<input type="checkbox"/> ТРАВМАТИЧЕСКИЙ ПИЕЛОНЕФРИТ И ПАРАНЕФРИТ<input type="checkbox"/> МОЧЕВЫЕ ПОЧЕЧНЫЕ СВИЩИ<input type="checkbox"/> КАМНИ МОЧЕВЫВОДЯЩИХ ПУТЕЙ<input type="checkbox"/> СДАВЛИВАНИЕ МОЧЕТОЧНИКА<input type="checkbox"/> ТРАВМАТИЧЕСКИЕ КИСТЫ ПОЧКИ<input type="checkbox"/> ПИОНЕФРОЗ

ПОЧЕЧНАЯ НЕДОСТАТОЧНОСТЬ

ДАЛЬНЕЙШЕЕ ВЕДЕНИЕ

- ❑ ПОВТОРНОЕ ОБСЛЕДОВАНИЕ ВСЕМ ГОСПИТАЛИЗИРОВАННЫМ ПАЦИЕНТАМ СПУСТЯ 2-4 СУТ ПОСЛЕ ПОЛУЧЕНИЯ ТРАВМЫ
- ❑ ПОВТОРНОЕ ОБСЛЕДОВАНИЕ ПРИ РАЗВИТИИ ЛИХОРАДКИ, ПОЯВЛЕНИИ БОЛЕЙ В ПОЯСНИЧНОЙ ОБЛАСТИ/ПРИ СНИЖЕНИИ ГЕМАТОКРИТА
- ❑ ПЕРЕД ВЫПИСКОЙ (НА 10-12 ДЕНЬ) РАДИОНУКЛИДНОЕ ИССЛЕДОВАНИЕ ФУНКЦИИ ПОЧЕК
- ❑ Анализ мочи + персонализированное лучевое исследование + контроль АД + контроль содержания креатинина в крови.

Вопросы, требующие дальнейшего разрешения:

- ? Возникновение тупой травмы почки V степени тяжести, так как у части пациентов представляется возможным консервативное лечение ;
- ? Виды инструментальных исследований и необходимость их использования для наблюдения пациентов с травмой почки;
- ? Значение применения антибиотиков в консервативной терапии пациентов с нетяжелым повреждением почек.



Благодарю
Вас за
внимание!