


# ВРЕДНОЕ ВОЗДЕЙСТВИЕ АЛКОГОЛЯ НА ЖЕЛУДОК

Характер влияния алкоголя на организм человека давно и подробно изучен физиологами и медиками. Что касается подростков, то острое алкогольное отравление приводит, например, по данным В. И. Демченко (1980), к значительным изменениям деятельности сердечно-сосудистой системы проявляющимся в: - побледнении кожных покровов, акроцианозе, тахикардии и приглушенности сердечных тонов.



Характерным проявлением алкогольного отравления является многократная рвота. Даже единичное употребление небольших доз спиртных напитков сопровождается у подростков выраженными проявлениями интоксикации, особенно нервной системы. Наиболее тяжелые отравления наблюдаются у лиц с отягощенным анамнезом, на фоне органической церебральной недостаточности или сопутствующей соматической патологии.

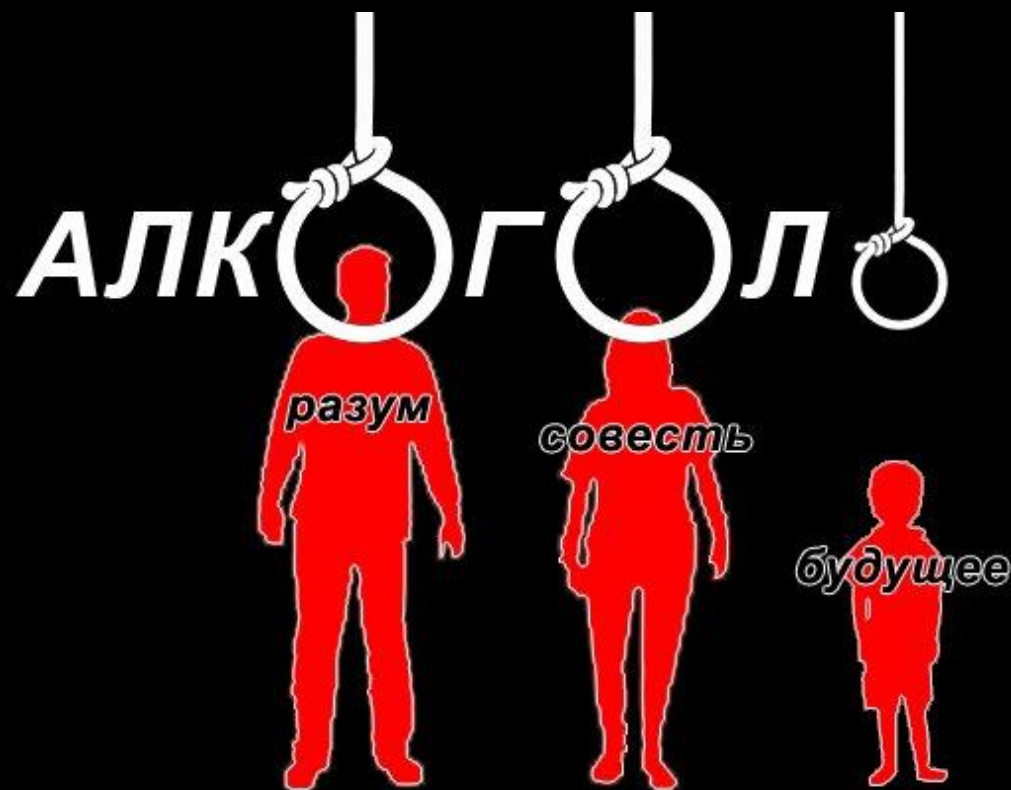




Значительно менее однозначно можно описать характер влияния алкоголя на психику подростка. В целом клиническая картина выраженного опьянения подростка выглядит в большинстве случаев так:

- кратковременное возбуждение сменяется затем общим угнетением, оглушенностью, нарастающей сонливостью, вялостью, замедленной бессвязной речью, потерей ориентации.

По данным В.Ф. Матвеева с соавторами (1979), при первых употреблении алкоголя 53% подростков испытывали отвращение. Со временем, с увеличением "стажа" употребления алкоголя, объективная картина, однако, разительно меняется. Более 90% опрошенных подростков с двухгодичным и большим "стажем" употребления считали, что опьянение сопровождается у них ощущением прилива сил, чувством довольства, комфорта, повышением настроения, то есть в высказываниях начинают появляться те атрибуты психического состояния, которые обыденное сознание часто приписывает к действию алкоголя.



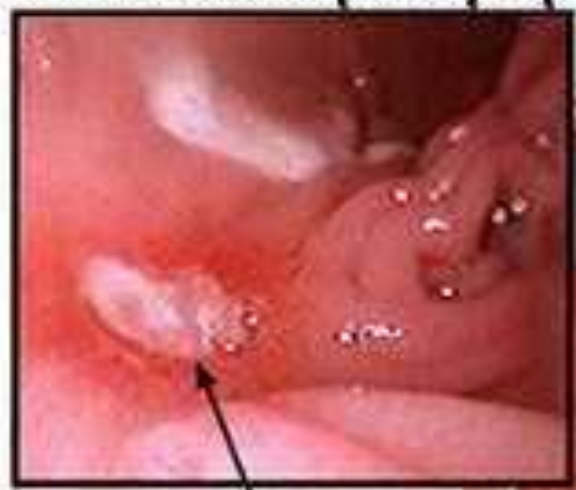# Влияние на желудок

- Пищевод и желудок, а также двенадцатиперстная кишка - органы, которые подвергаются непосредственному воздействию алкоголя. Через стенки сосудов слизистой оболочки желудка и, отчасти, двенадцатиперстной кишки алкоголь диффундирует в кровь и, растворяясь в ней, достигает других органов в концентрации во много раз меньшей, чем исходная концентрация алкоголя в напитке, А вот сама слизистая оболочка органов пищеварения оказывается в непосредственном контакте с этим напитком. Спирт, как известно, убивает микроорганизмы и является отличным дезинфицирующим средством. Не вызывает поэтому сомнения, что прямой контакт с довольно концентрированными растворами спирта не может проходить безнаказанно и для клеток тканей самих пищеварительных органов поступившем в желудок.

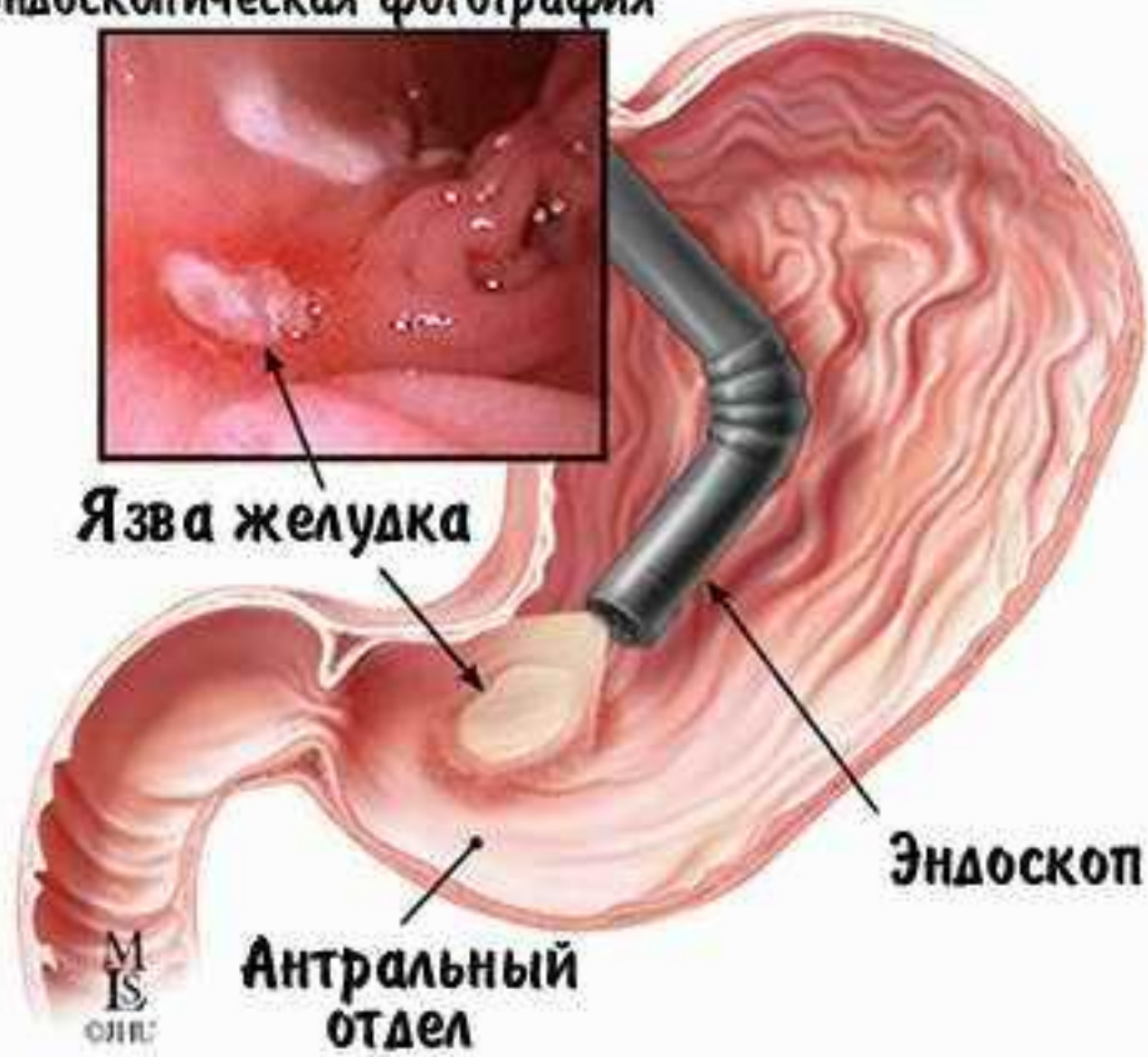
- Повреждения желудка, связанные с систематическим приёмом алкогольных напитков, хорошо известны. Почти все алкоголики страдают анацидным гастритом, что указывает на полную гибель железистых клеток слизистой оболочки желудка, вырабатывающих желудочный сок.
- Алкоголь подавляет продукцию муцина, выполняющего защитную функцию по отношению к слизистой желудка, что приводит к возникновению язвенной болезни.



# Эндоскопическая фотография



Язва желудка



Эндоскоп

Антральный  
отдел

М  
IS  
ОИП

Язва желудка (рисунок и эндоскопическая фотография)



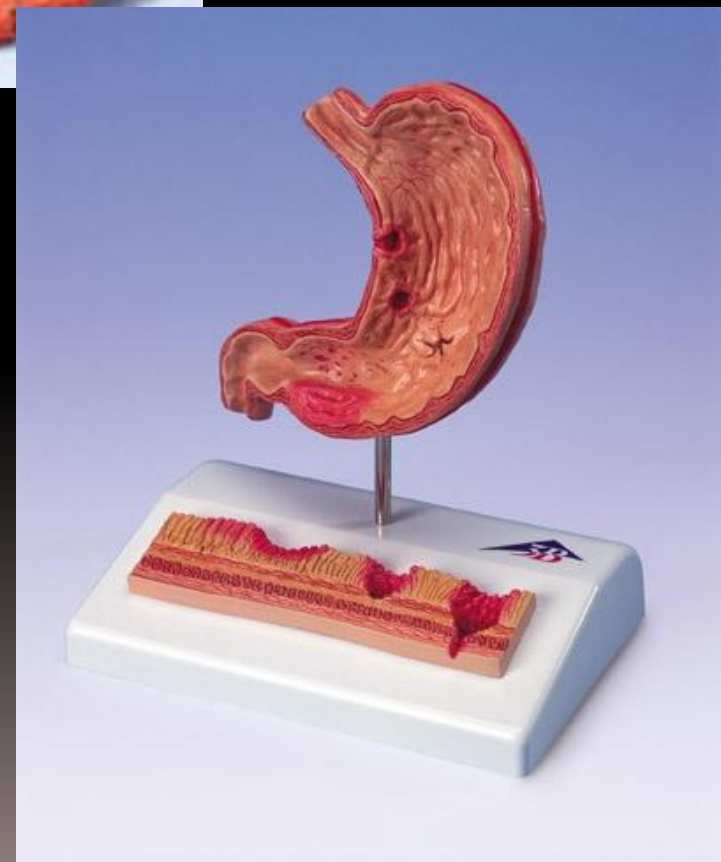# Считается, что...

- Водка лечит заболевания желудка. Существующее в народе убеждение, что водку можно применять для лечения заболеваний желудка (рекомендуют обычно по 50 граммов перед едой), не только ошибочно, но и опасно...

# На самом деле...

- В первые недели небольшие дозы водки действительно оказывают некоторое обезболивающее действие, так как алкоголь воздействует непосредственно на нервные окончания, которых очень много в слизистой оболочке желудка. Но вся беда в том, что с каждым днем для поддержания обезболивающего эффекта необходимы все большие дозы. Но и это еще не самое страшное. Так как алкоголь вызывает резкий прилив крови к органам пищеварения, то применение его при заболеваниях желудка может привести к тяжелым осложнениям - желудочному кровотечению, обострению холецистита.

Слизистая оболочка пищеварительного тракта обладает очень хорошей регенеративной способностью. Однако постоянное воздействие алкоголя приводит к тому, что она не успевает восстанавливаться и постепенно вымывается.



# Исследование

- Каждый испытуемый проглатывал миниатюрное устройство типа иконоскопа, с которого на экран телевизора передавалось изображение стенок желудка. Каждый из девятнадцати участников эксперимента выпивал натошак 200 граммов виски (без содовой воды, что для американца очень необычно). Через несколько минут после приёма виски наблюдалась припухлость и покраснение слизистой оболочки, через час можно было видеть многочисленные кровоточащие язвочки, через несколько часов по слизистой желудка тянулись гнойники. Самое поразительное в этом опыте, пожалуй, то, что картина у всех девятнадцати испытуемых оказалась практически одинаковой, почти никаких индивидуальных различий не было! Это означает, что подобная картина имеет место у каждого человека, принявшего крепкий спиртной напиток в неразбавленном виде и на голодный желудочные полосы.

**НЕТ!**

