

Кафедра офтальмологии с курсом
оториноларингологии ИПО БГМУ

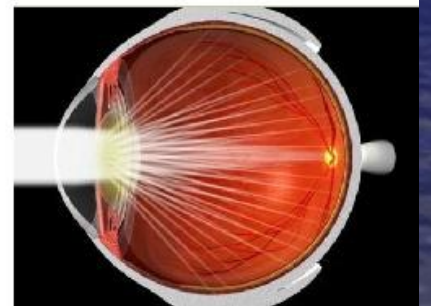
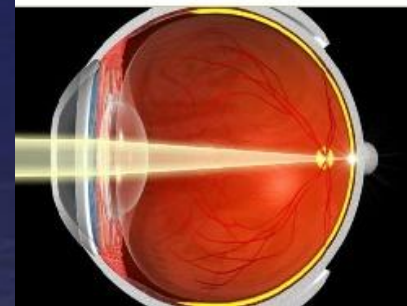
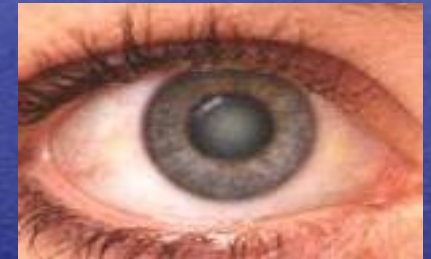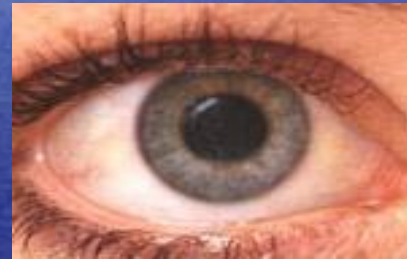Динамика изменения толщины центральной зоны роговицы после ультразвуковой факоэмульсификации

Докладчик: Курбанов С.А.
Научный руководитель:
д.м.н., проф. Азнабаев Б.М.

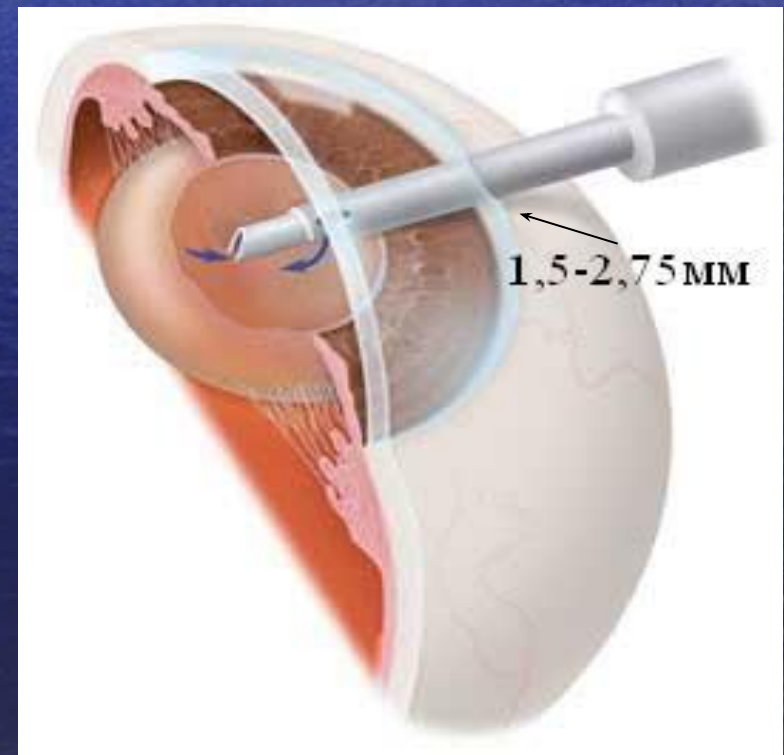
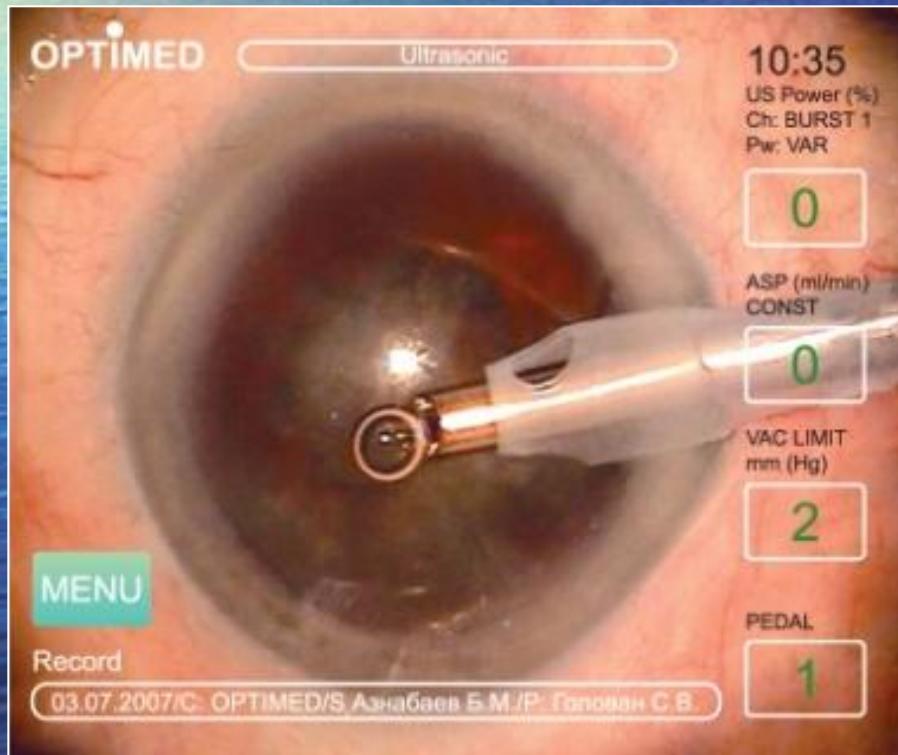
Актуальность

Катаракта – главная причина слепоты

- Распространенность слепоты 0,57 % (0,2-1%)
- Катаракта – 48 % слепоты

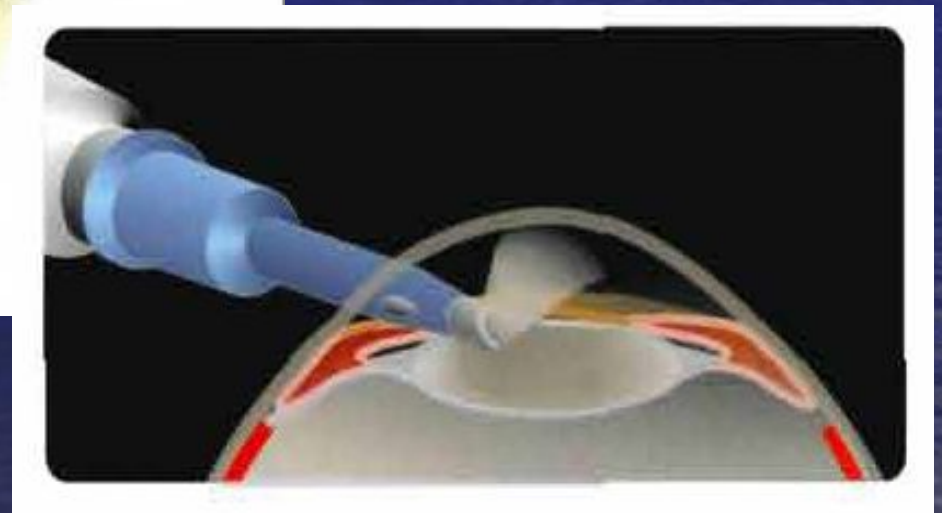
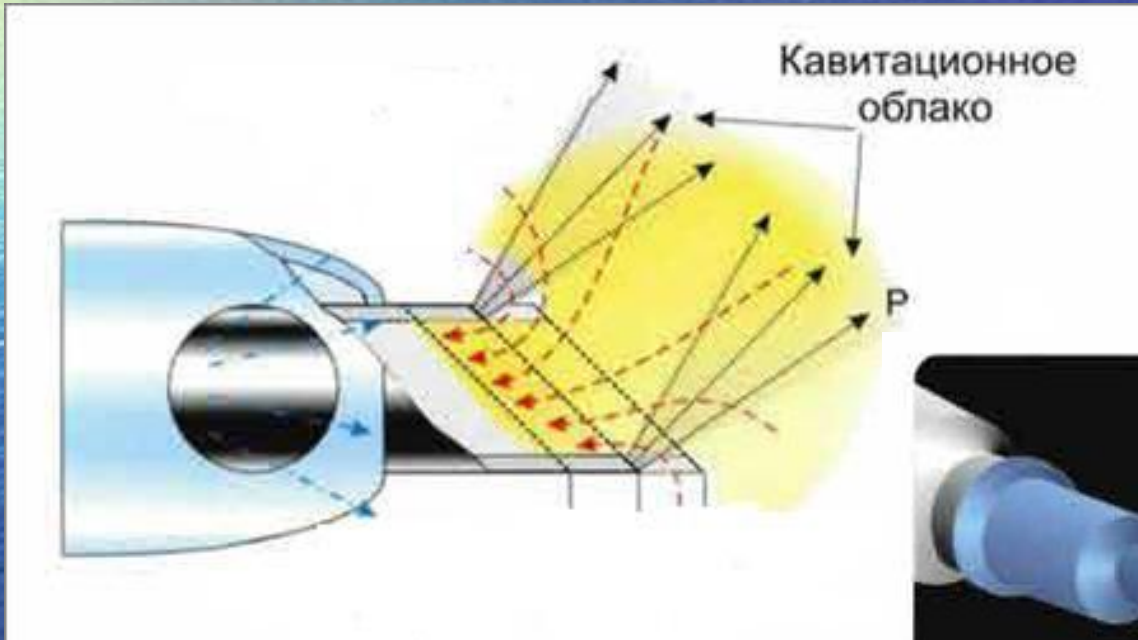


Актуальность Высокоэффективный метод - ультразвуковая факоэмульсификация



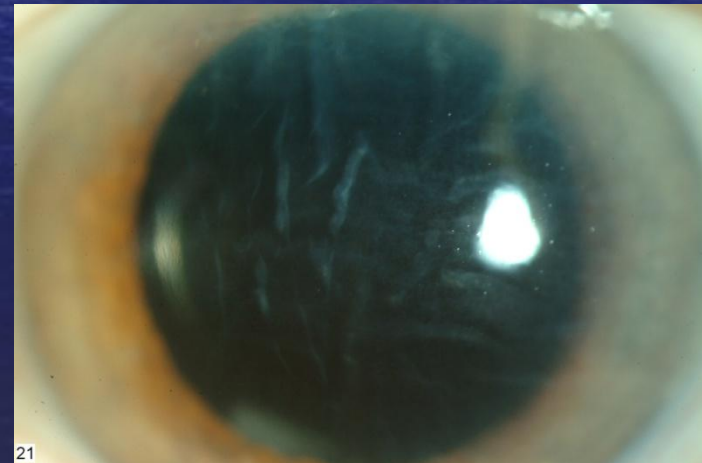
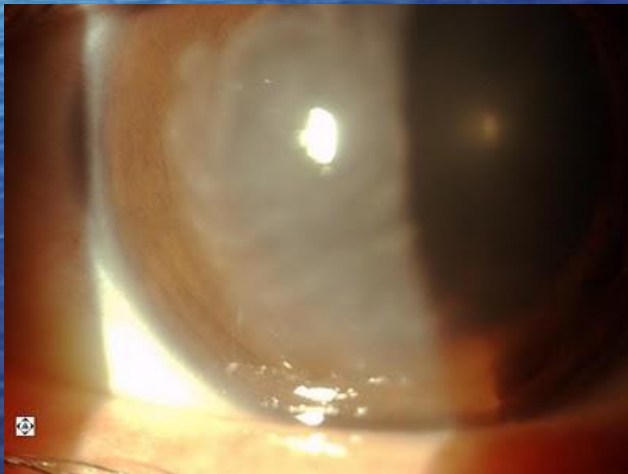
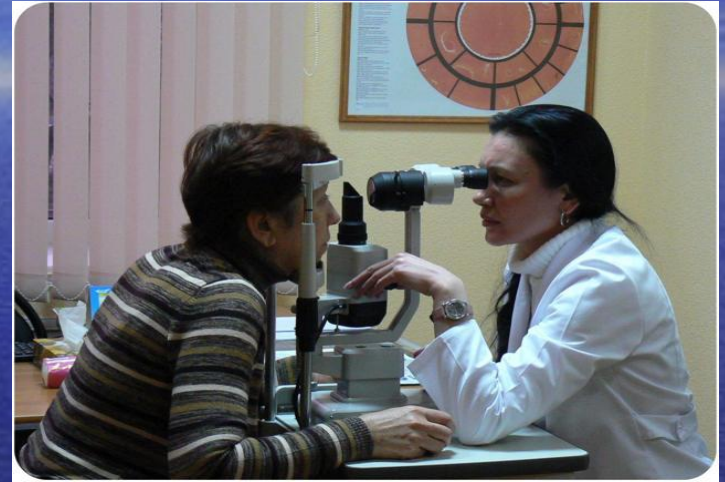Актуальность

Одна из проблем фактоэмульсификации -
негативное воздействие ультразвука на
роговицу



Послеоперационный отек роговицы

- Одно из частых осложнений факоэмульсификации
- Биомикроскопическая оценка отека является субъективной



Актуальность

Оптическая когерентная томография

- Бесконтактный метод визуализации роговицы
- Высокая разрешающая способность (до 3 мкм)
- Возможность проведения в первые часы после операции

Цель

Изучить динамику изменения толщины центральной зоны роговицы методом оптической когерентной томографии у пациентов, перенесших ультразвуковую факоэмульсификацию катаракты

Пациенты и методы

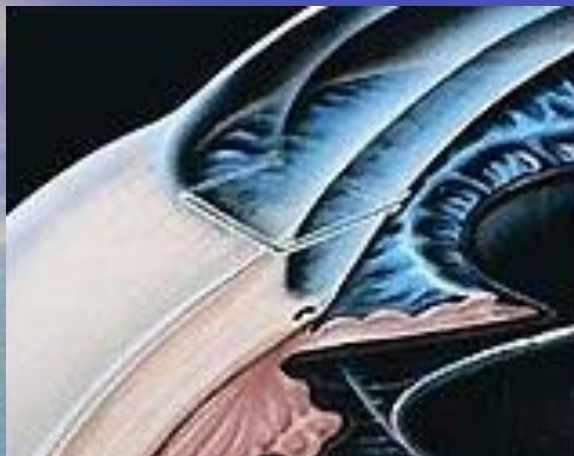- Пациенты:

- 32 глаза 32 пациентов
- Средний возраст: $69,6 \pm 11,6$ лет

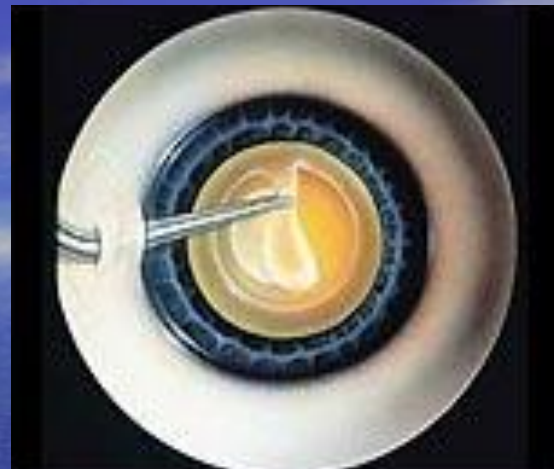
- Методы:

- Комплексное офтальмологическое обследование
- Оптическая когерентная томография роговицы до операции, на 1, 7 и 30 сутки после операции

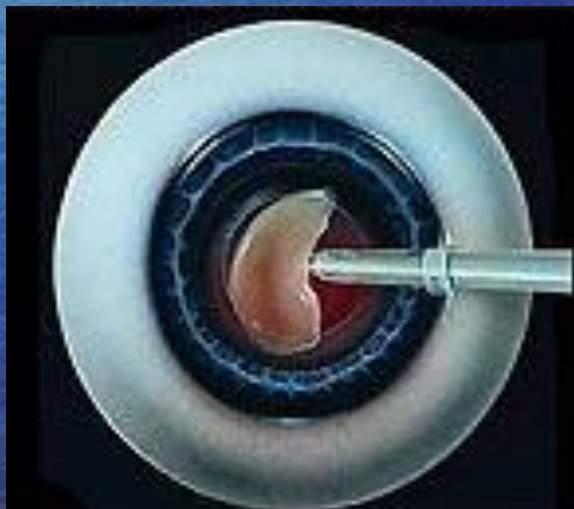Ход операции



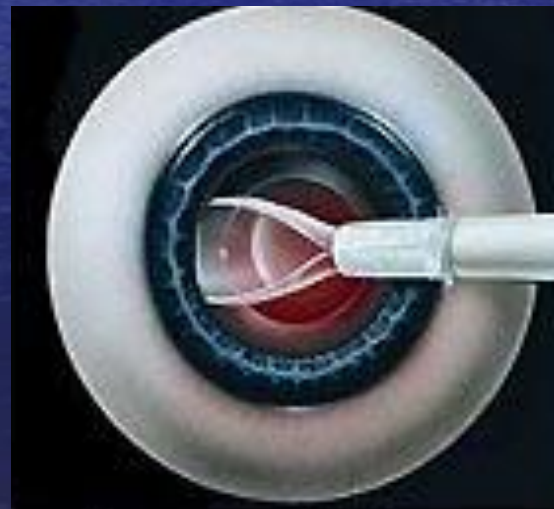Тоннельный микроразрез



Капсулорексис



Удаление хрусталика
ультразвуком

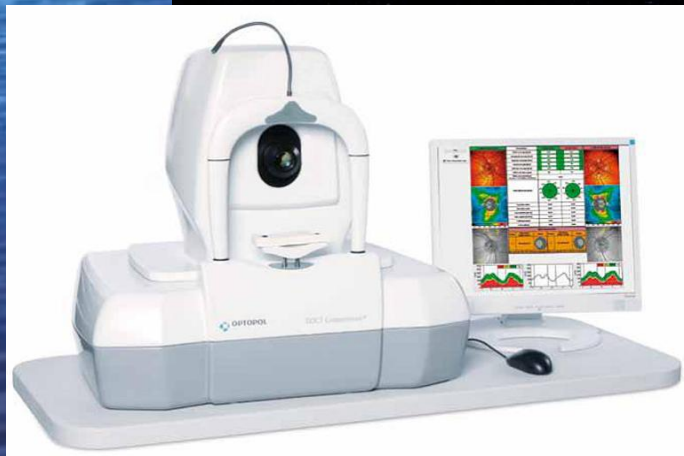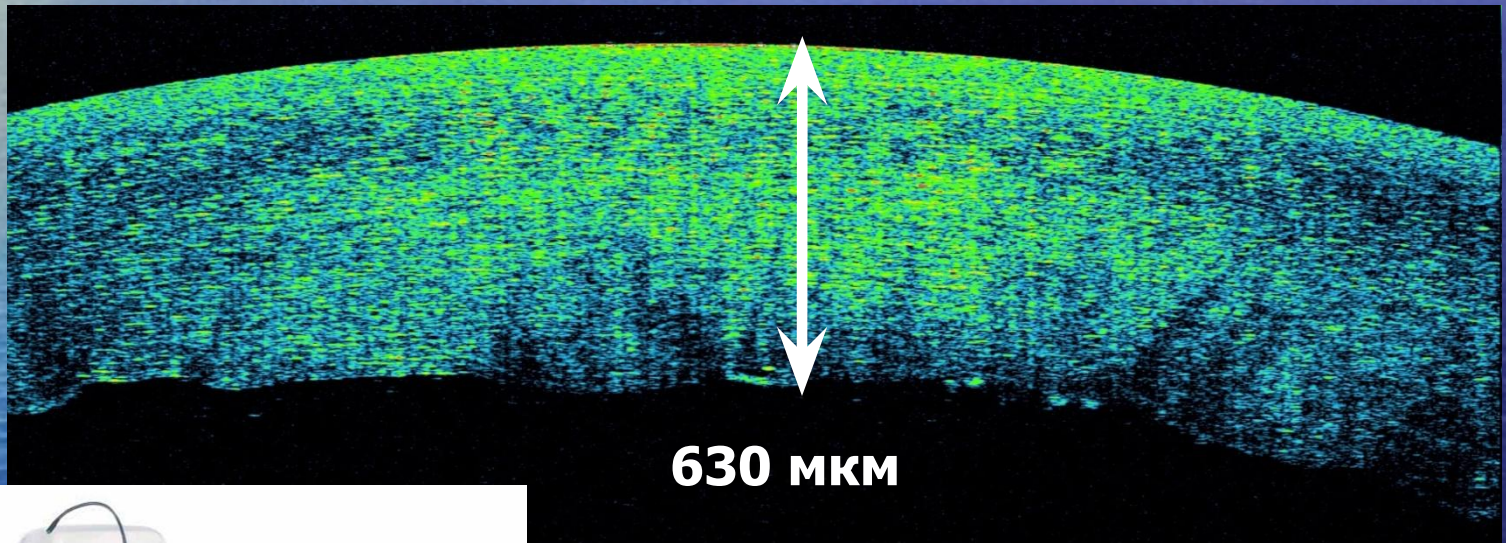


Имплантация искусственного
хрусталика

Параметры факоэмульсификации

- Мощность ультразвука от 20 до 90% в зависимости от плотности катаракты.
- Эквивалентное время ультразвука – от 1 до 103 секунд.
- Производительность аспирационного насоса – 28 мл/мин.
- Предел вакуума – 250 мм рт. ст.

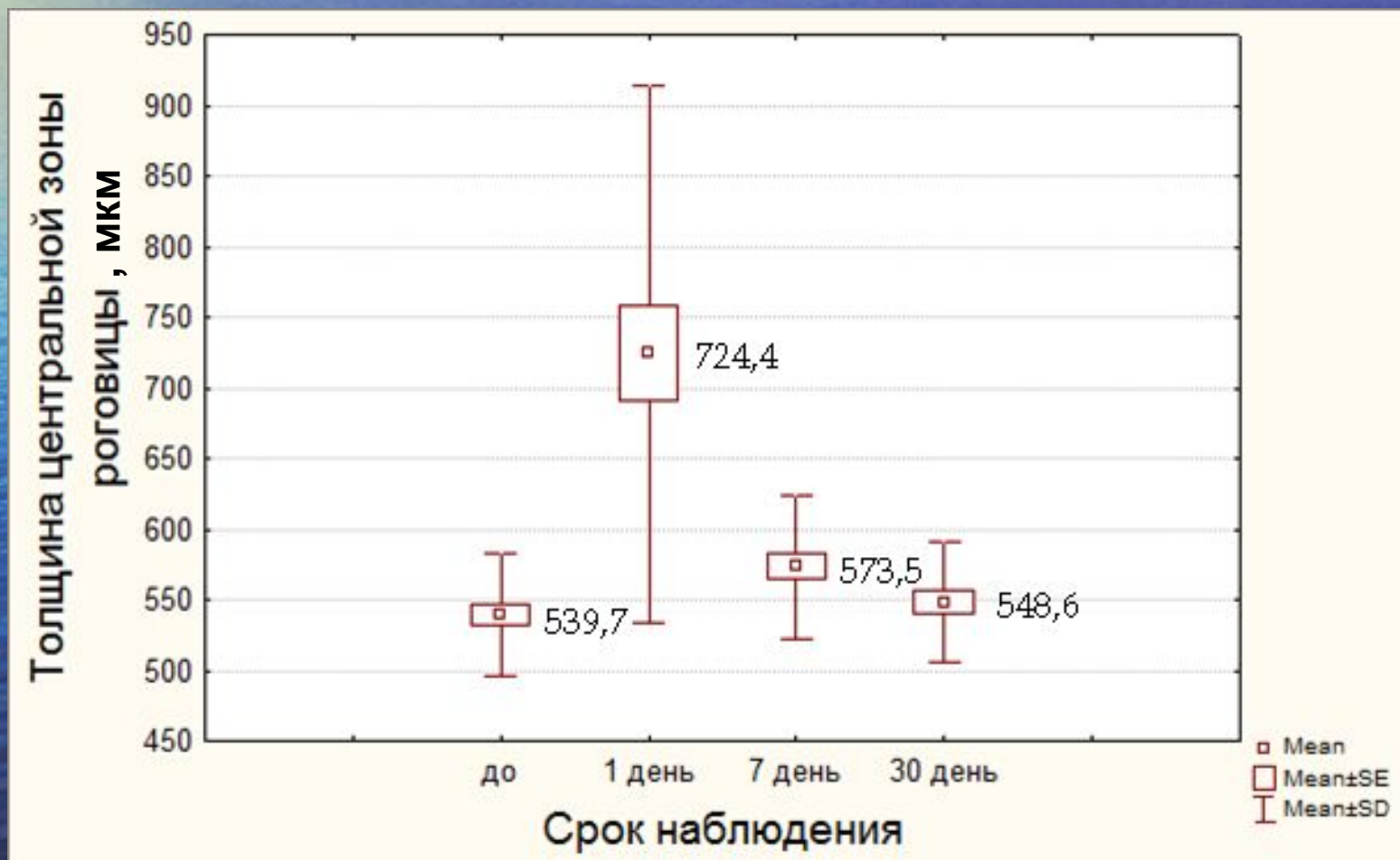
Измерение толщины центральной зоны роговицы



SOCT Copernicus HR с модулем
для переднего отрезка глаза
(Optopol, Польша – Reichert, США)

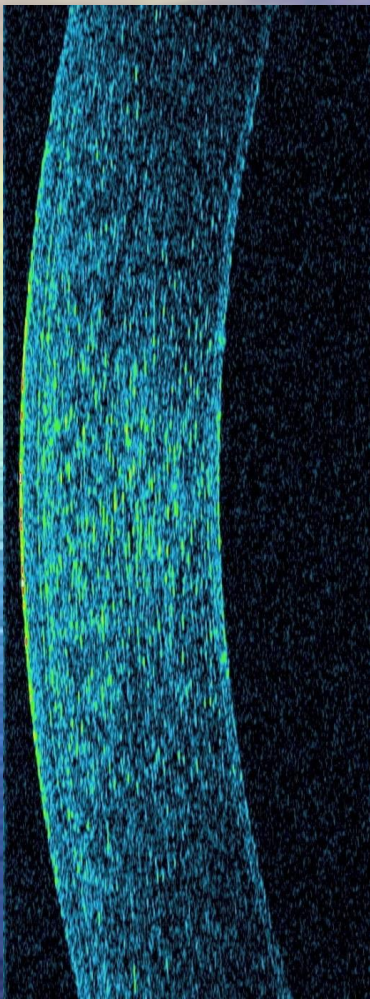
Результаты

Динамика изменения толщины центральной зоны роговицы



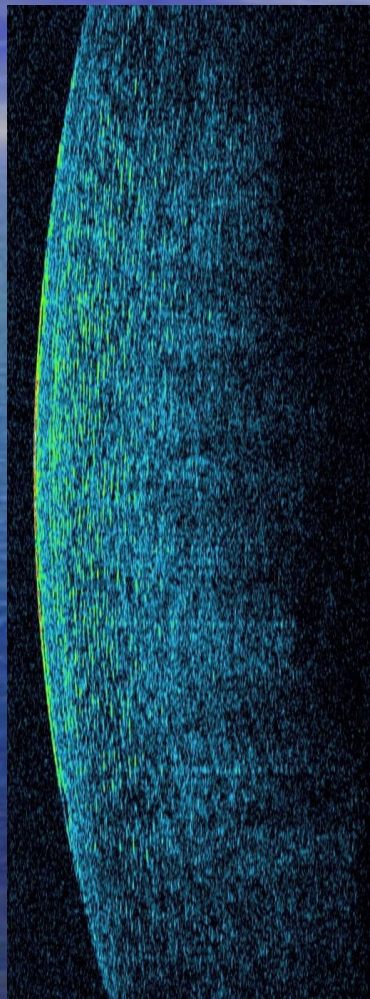
Клинический пример

До операции



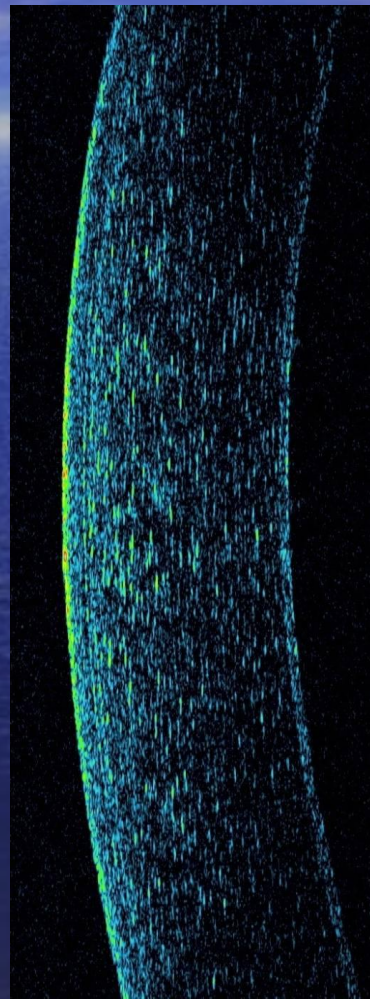
586 мкм

1 день



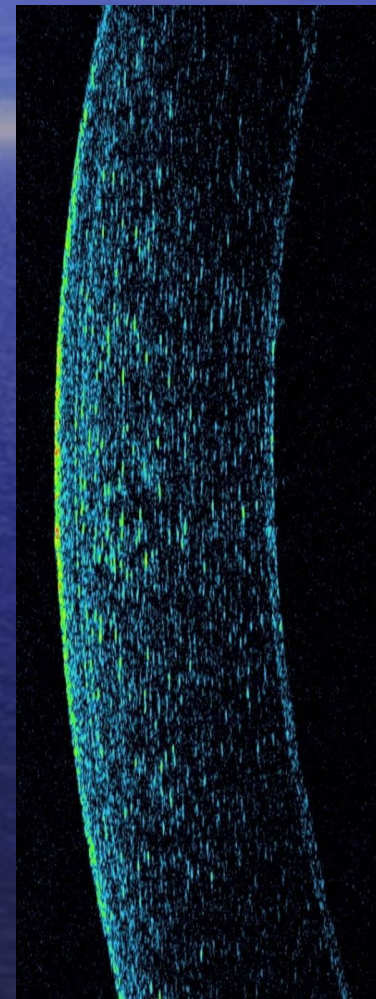
1533 мкм

7 день



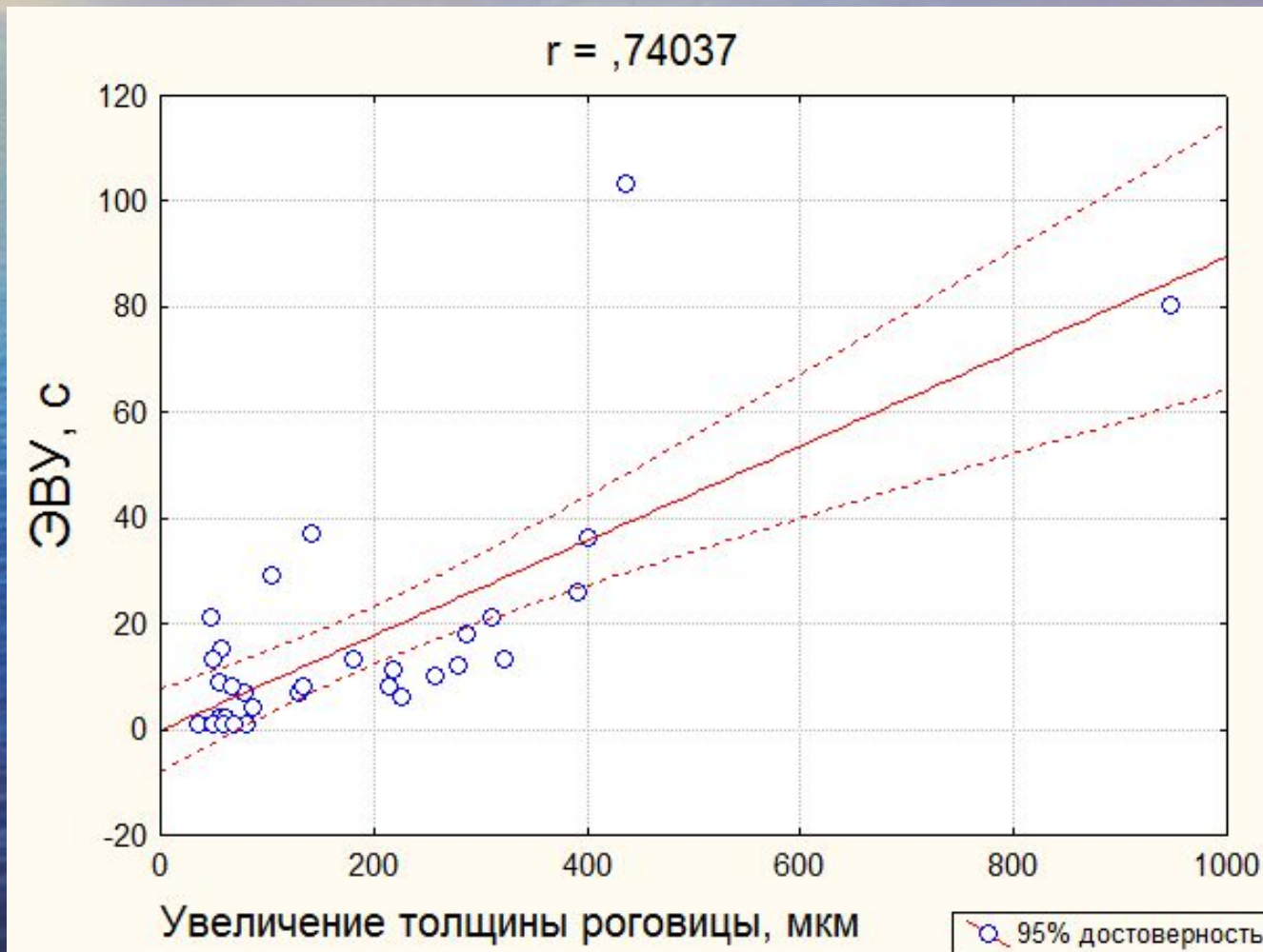
740 мкм

30 день



602 мкм

Зависимость увеличения толщины роговицы от продолжительности ультразвукового воздействия



Выводы

- Ультразвуковая факоэмульсификация вызывает увеличение толщины центральной зоны роговицы на 1 сутки после вмешательства; к 30 дню толщина возвращается к дооперационным значениям.
- Продолжительность ультразвукового воздействия является одним из главных факторов, от которых зависит степень увеличения толщины центральной зоны роговицы.
- Оптическая когерентная томография является высокоточным объективным методом оценки состояния роговицы в послеоперационном периоде.



Благодарю за внимание!