



Лекция №7

ТЕМА: ТРОСНОЗОА (схема развития трохофоры) и олигомерные трохофорные

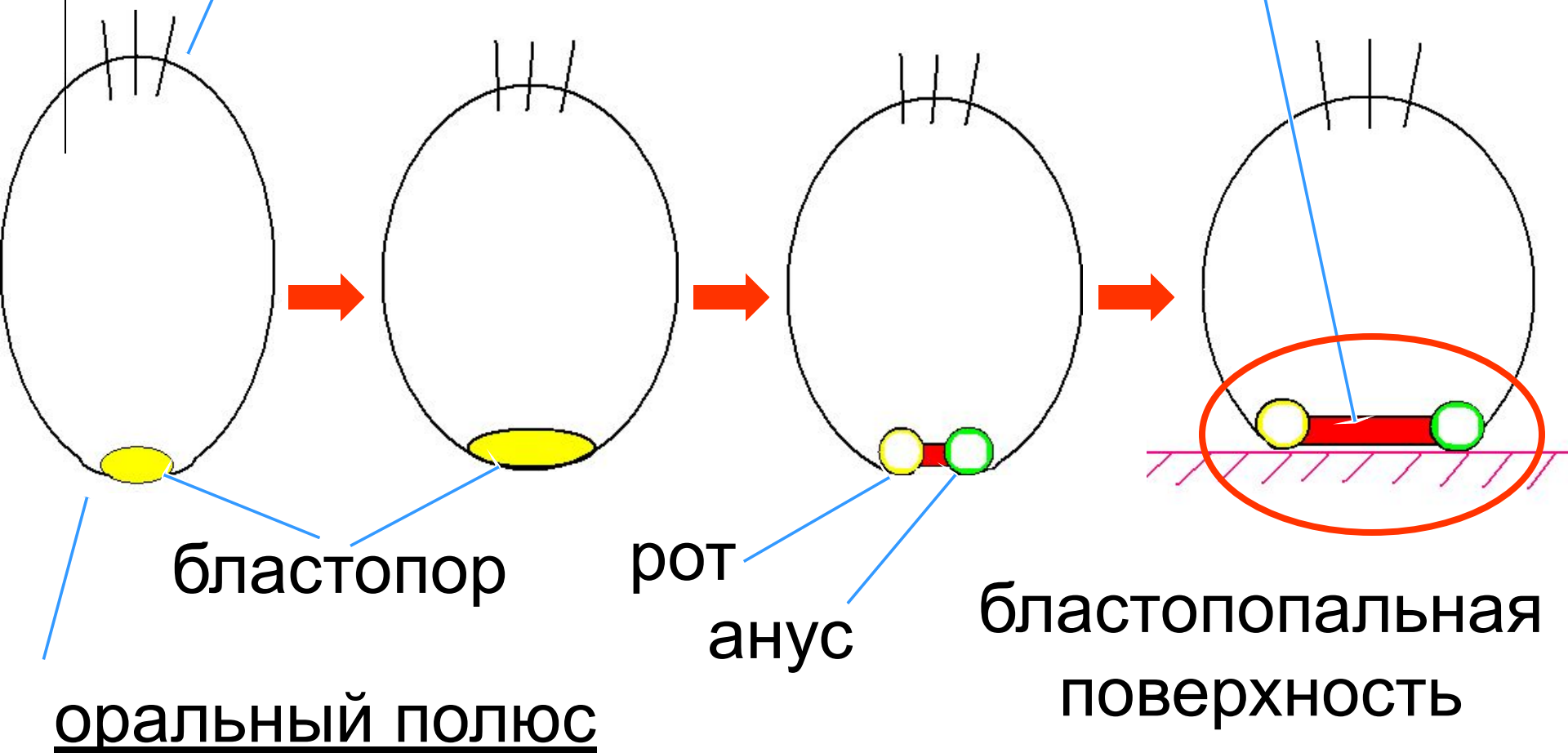


- Трохофорные ведут начало от **ФАГОЦИТЕЛЛЫ- 2(Ф-2)** - моноасонная, гетерополярная с аборально- оральной осью и бесконечно большим порядком радиальной симметрии. Оседают на субстрат оральным полюсом, преобразуясь в бластопоральную поверхность.

Ф-2

аборальный полюс

невроторохоид





- В процессе развития Ф-2 формируются два зародышевых пласта – кинобласт (эктодерма) и фагоцитобласт, с последующей его дифференцировкой на центральный (энтодерма) и периферический (мезодерма).

- Трохофорные объединяют всех Protostomia (первичноротых) или по другой терминологии – Protocerphala (первичномозгих), у которых ротовое отверстие всегда является производным бластопора и аборальное нервное скопление образует дефинитивный мозг животных.

Грохофорные животные:


- Аннелиды
- Мягкотелые (моллюски)
- Членистоногие
- Сипункулиды

Mollusca



Общие признаки трохофорных животных (у большинства групп):

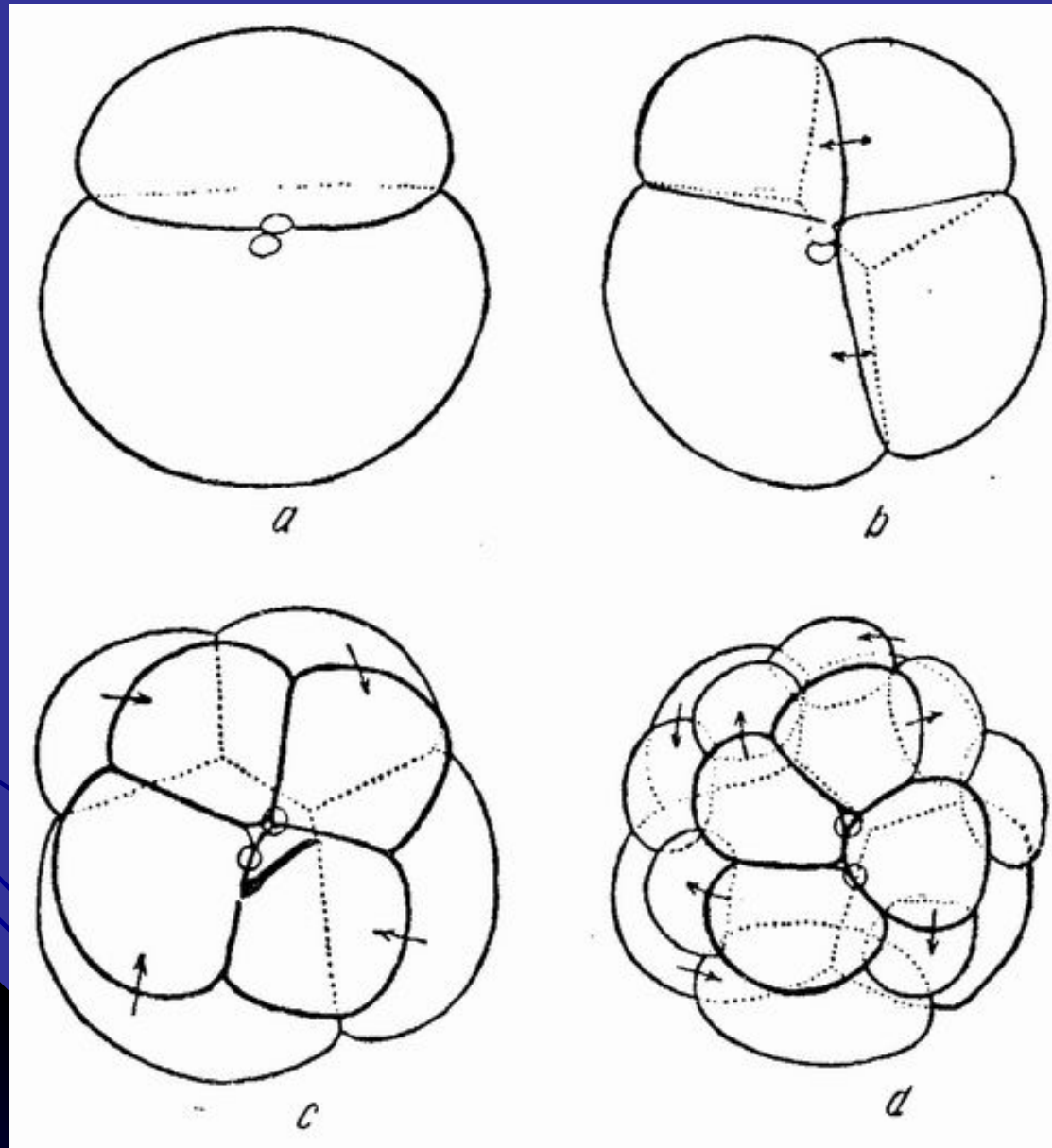
1) теллецитальная, поляризованная яйцеклетка;



2) Дробление яйца:

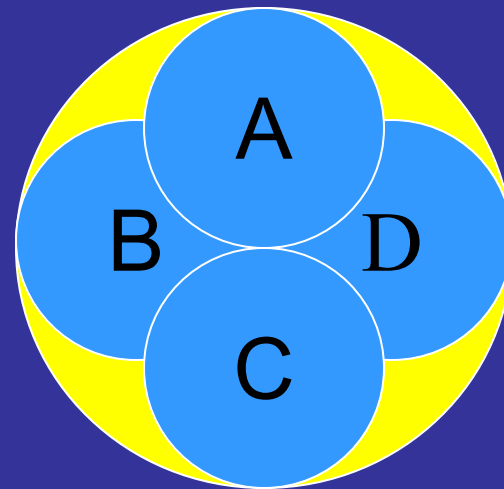
- а) полное – цитоплазма яйца целиком разделяется на бластомеры (не растущие клетки, образующиеся в процессе дробления яйца многоклеточных животных.);
- б) спиральное – из-за смещения оси деления;
- в) неравномерное (макро-, микромеры);
- г) детерминированное – далеко идущая специализация отдельных бластомеров и строгая правильность их расположения;

Дробление яйца трохофорных животных

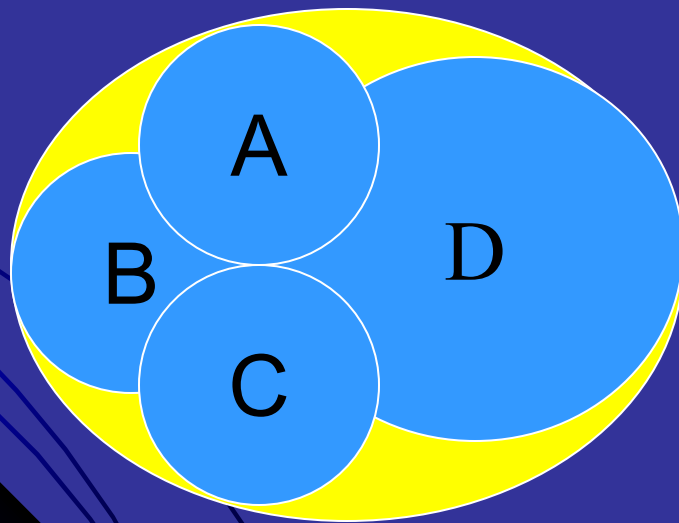


Развитие трохофоры дробящегося яйца:

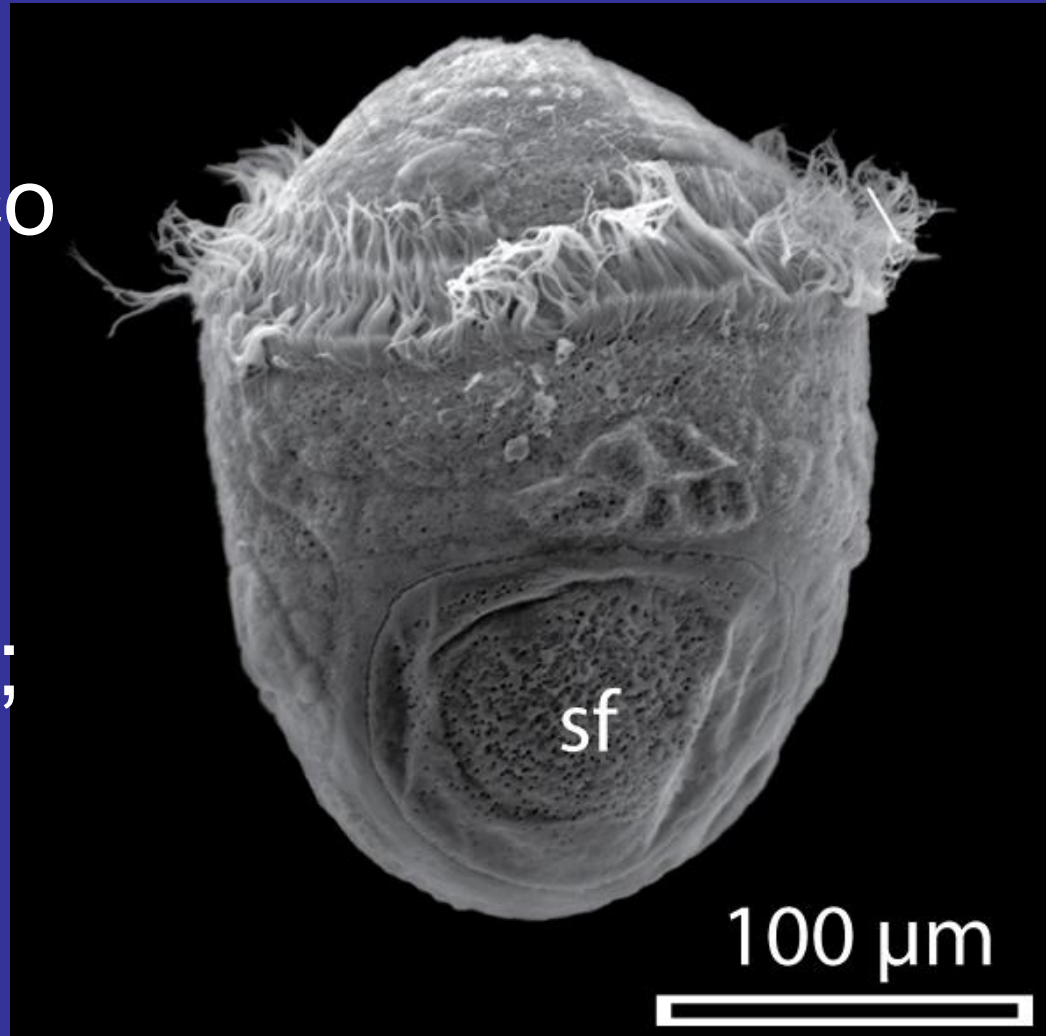
- Гомоквадрантное дробящееся яйцо – более примитивное (4 , более-менее одинаковых по своим размерам квадранта, дробящегося по спиральному типу яйца);



- Гетероквадрантное дробящееся яйцо –
макромер $D > (A=B=C)$;



3) личинка
ТРОХОФОРА со
сложными
перестройками,
различными для
различных групп;



Эписфера

Теменная пластинка
и султан ресничек

Бластоцель

Кишечник

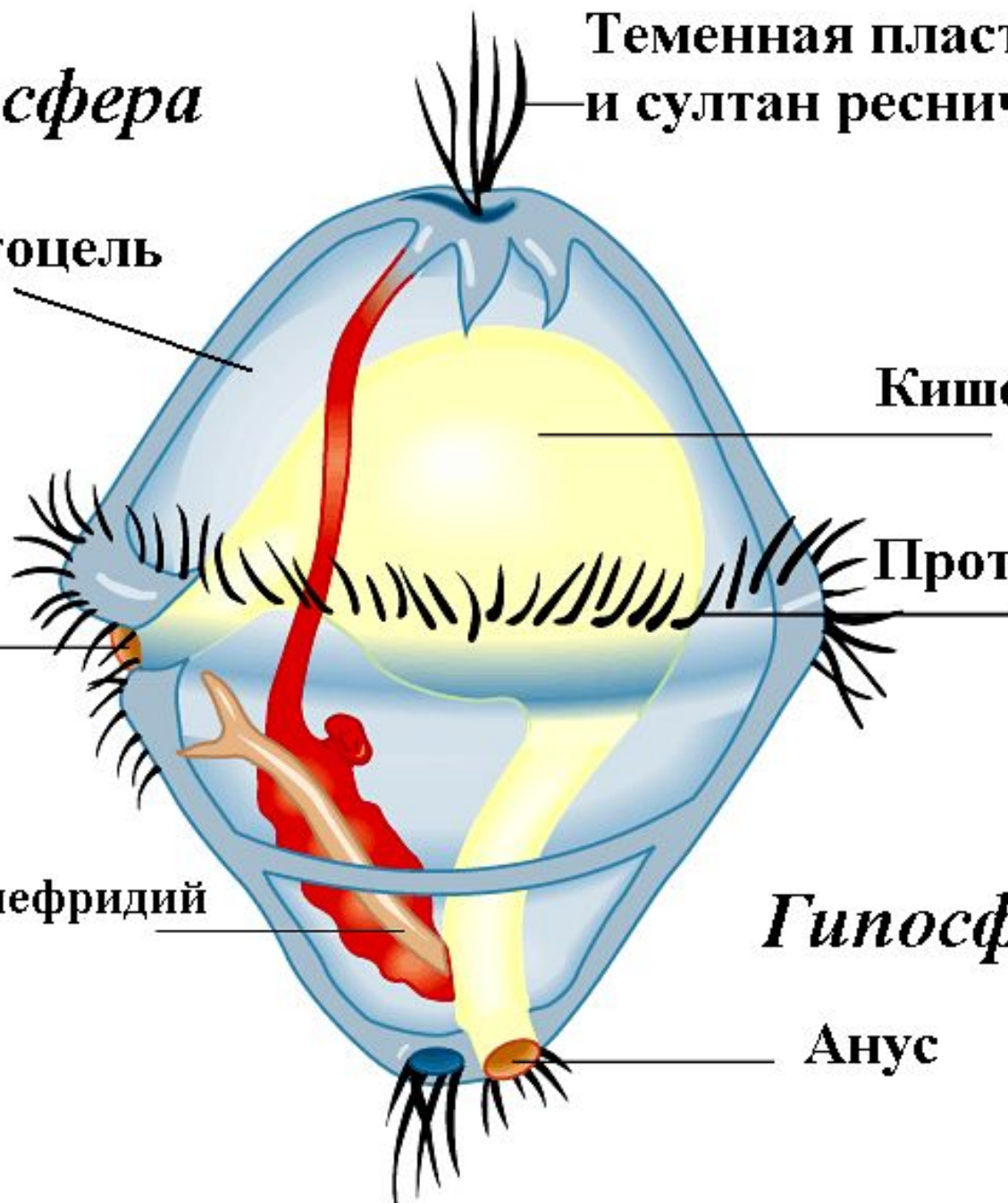
Рот

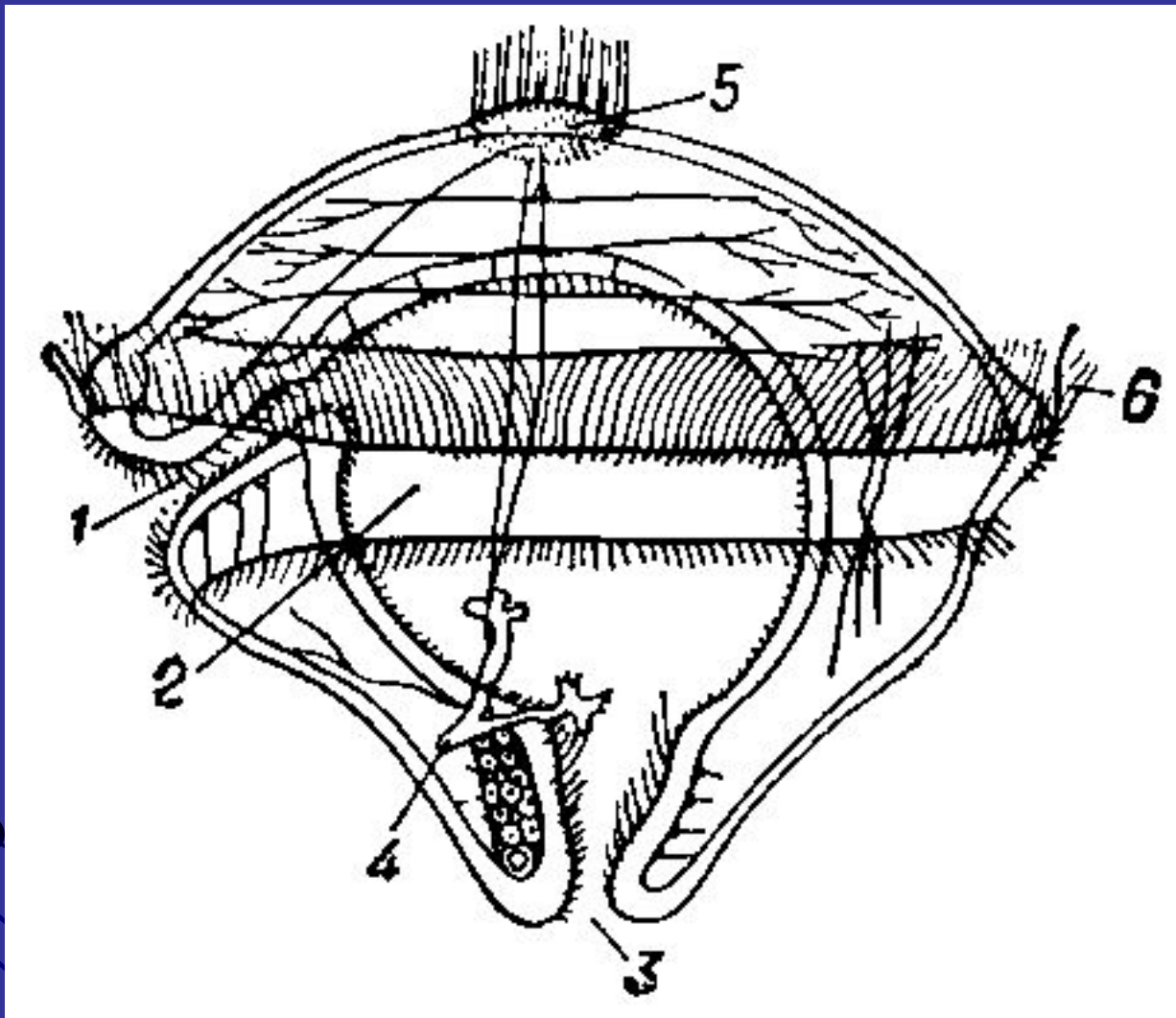
Прототрох

Протонефридий

Гипосфера

Анус

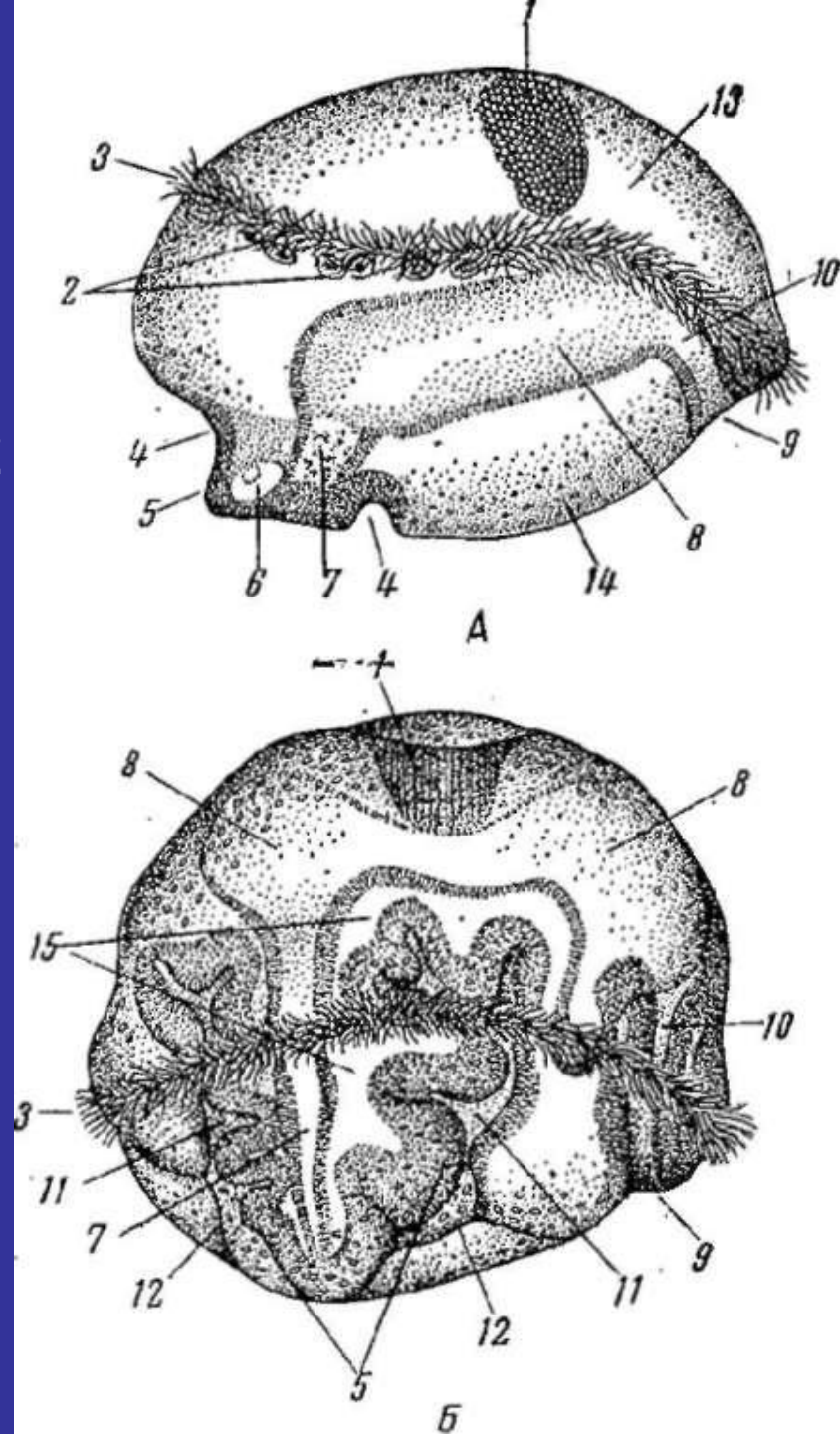




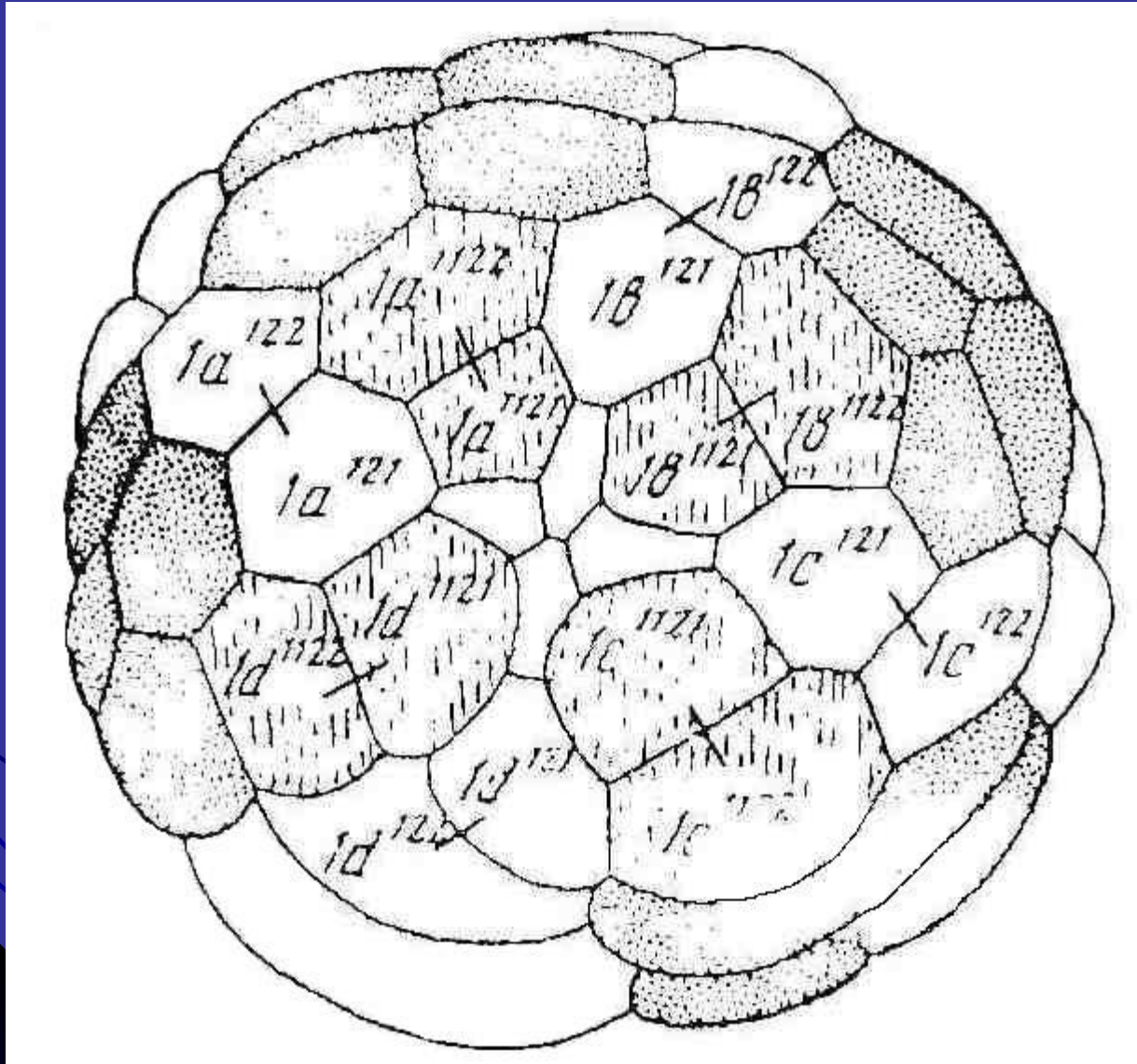
Трохофора многощетинкового червя из рода *Polygordius*: 1 — рот; 2 — кишечник; 3 — анальное отверстие; 4 — личиночные выделительные органы; 5 — теменная пластинка и султан ресничек; 6 — прототрох.

Трохофора *Polygordius ponticus*,
нарисованная с «тотального»
препарата.

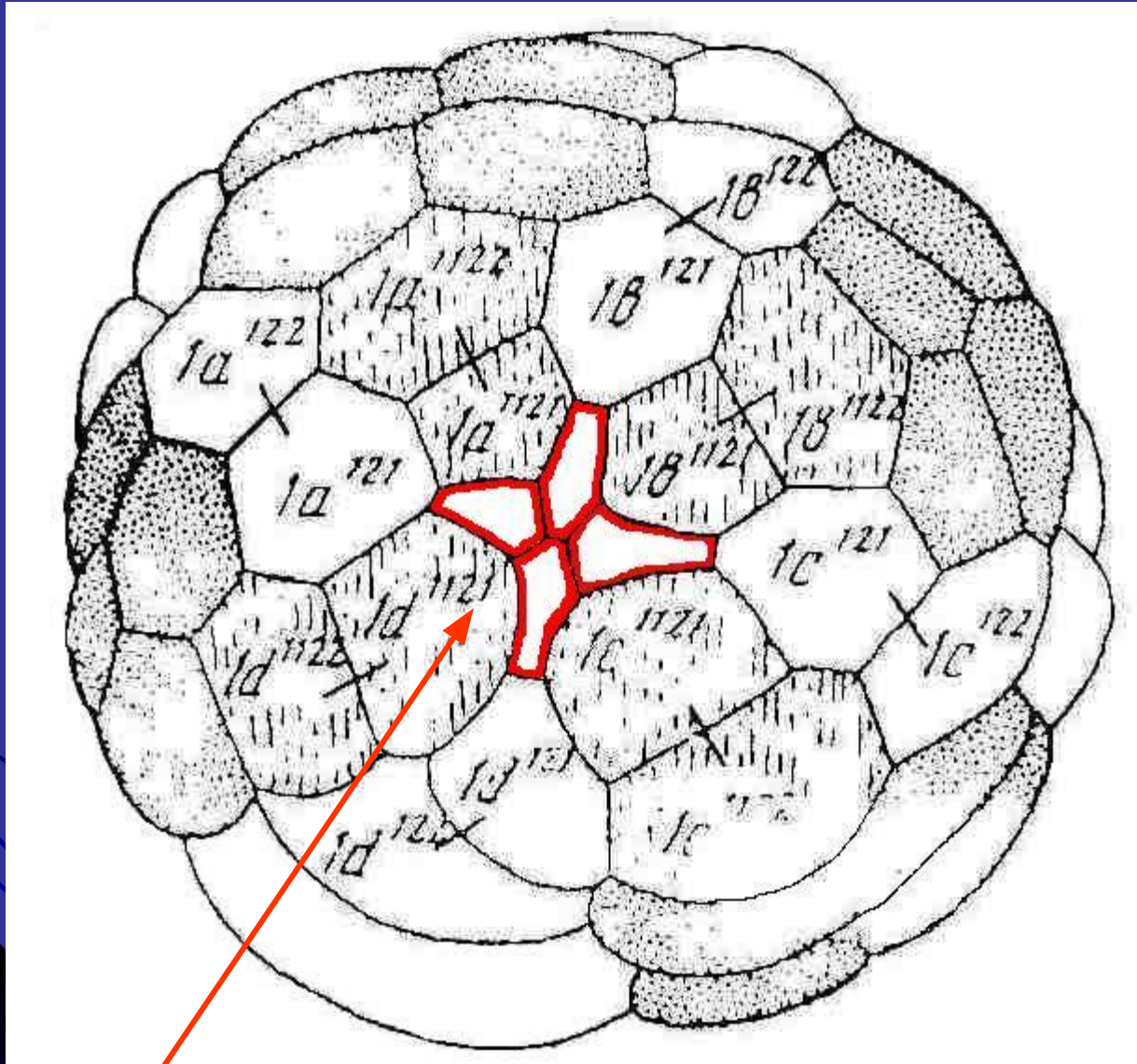
А и Б - последовательные стадии
(ориг.): 1 - теменная пластинка, 2
- нервные клетки, 3 - прототрох, 4
- впячнвание вокруг зачатка
туловища, 5 - зачаток туловища,
6 - мезобласт, 7 - задняя кишка,
8 - средняя кишка, 9 - ротовое
отверстие, 10 - передняя кишка,
11 - впячнвание, в котором
лежит зачаток туловища, 12 -
мембрана, замыкающая сзади
впячнвание, 13 - эпнефера, 14 -
гипосфера, 15 - полость тела



Аборальный полюс дробящегося яйца трохофорных животных

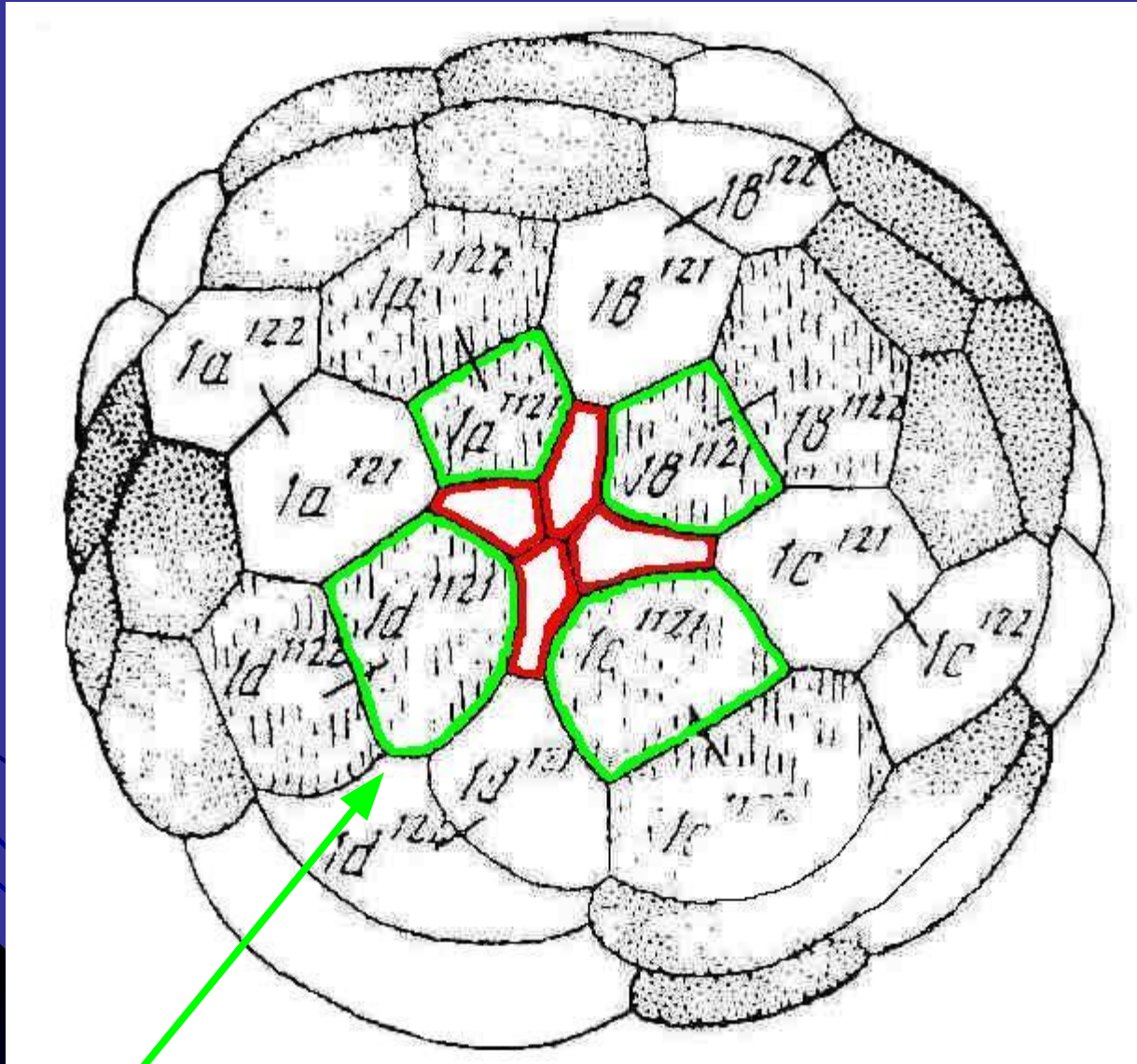


Аборальный полюс дробящегося яйца трохофорных животных



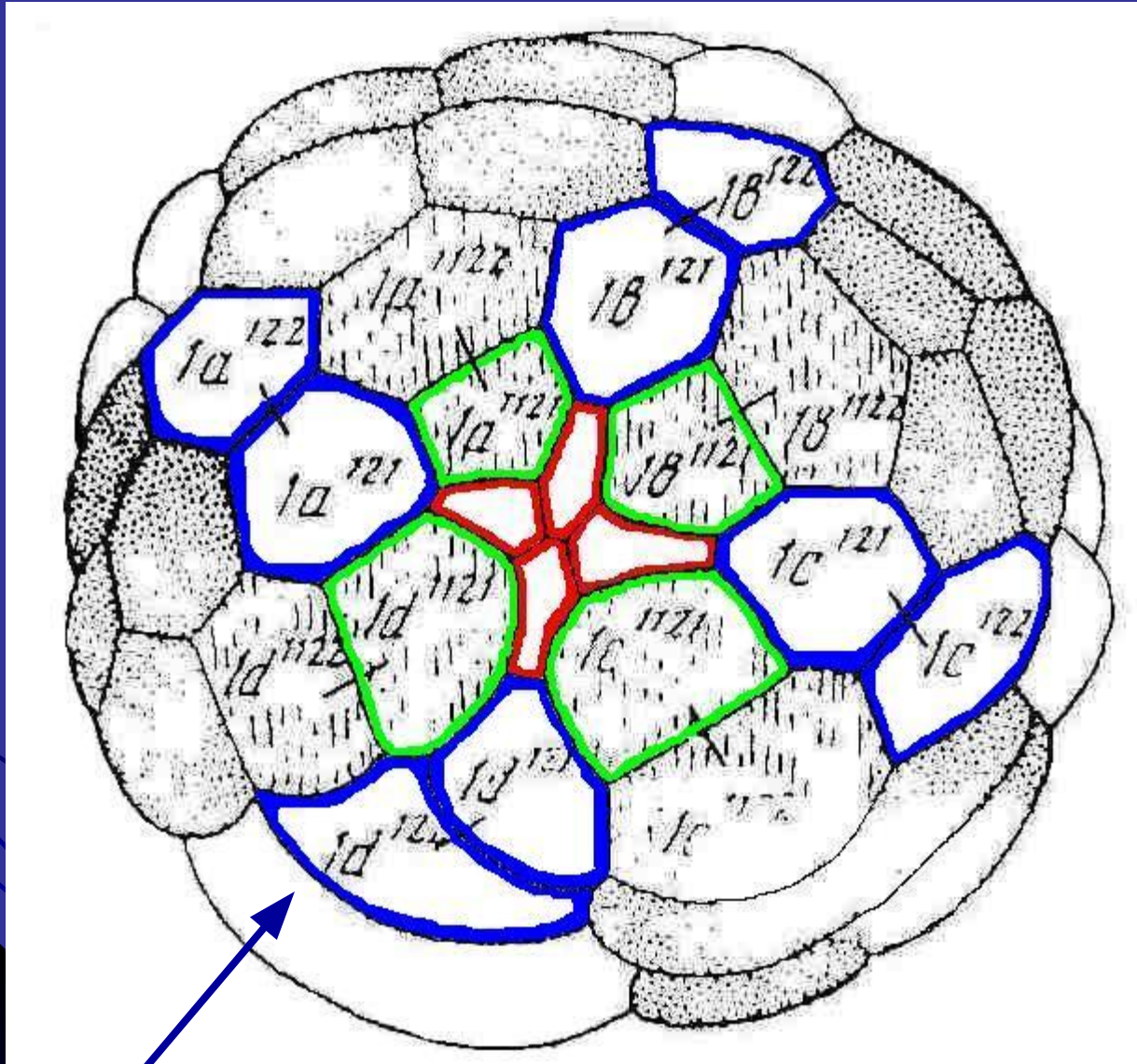
клетки розетки (1 квартал) - P

Аборальный полюс дробящегося яйца трохофорных животных



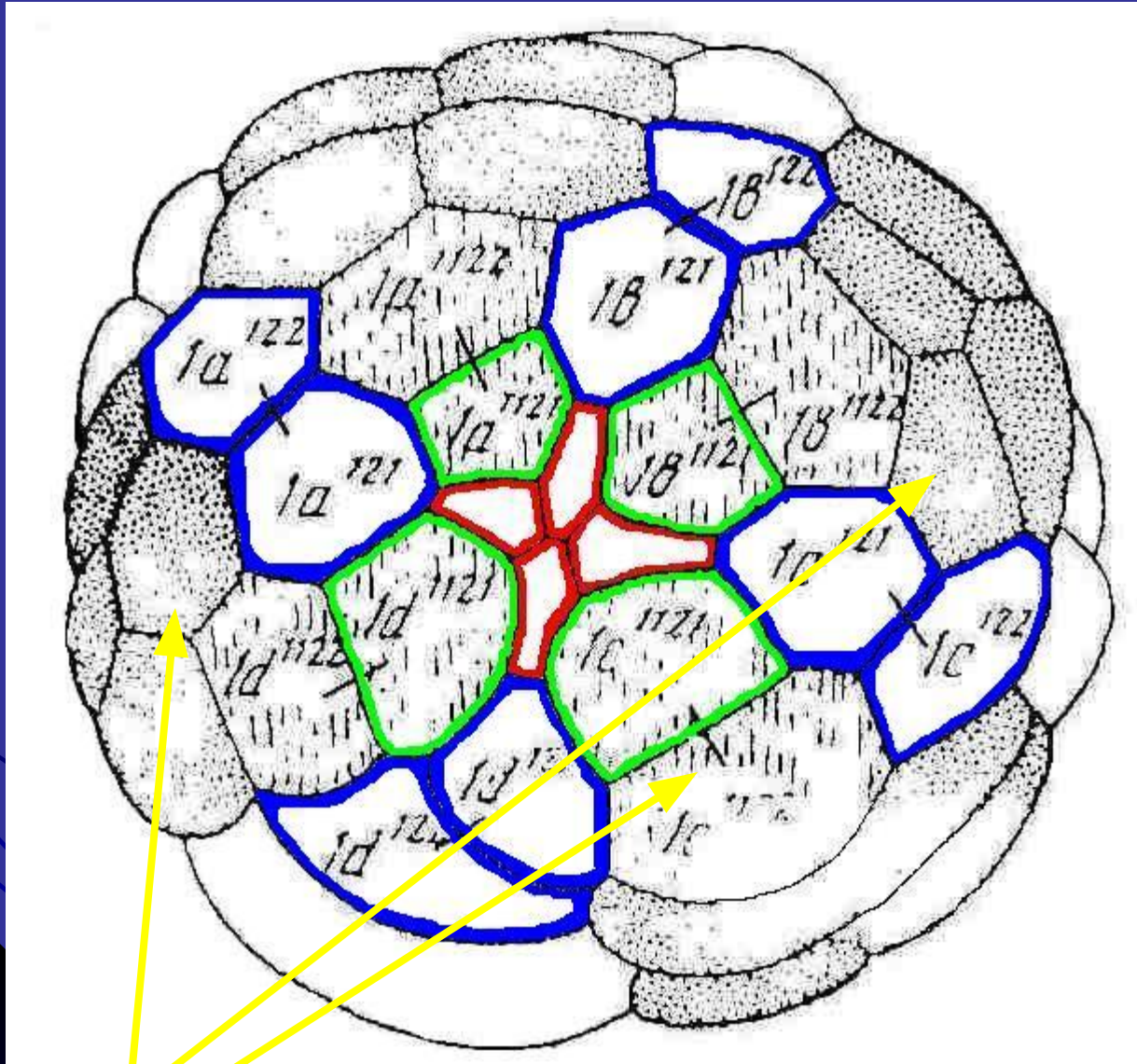
клетки креста (квартет 2) - К

Аборальный полюс дробящегося яйца трохофорных животных



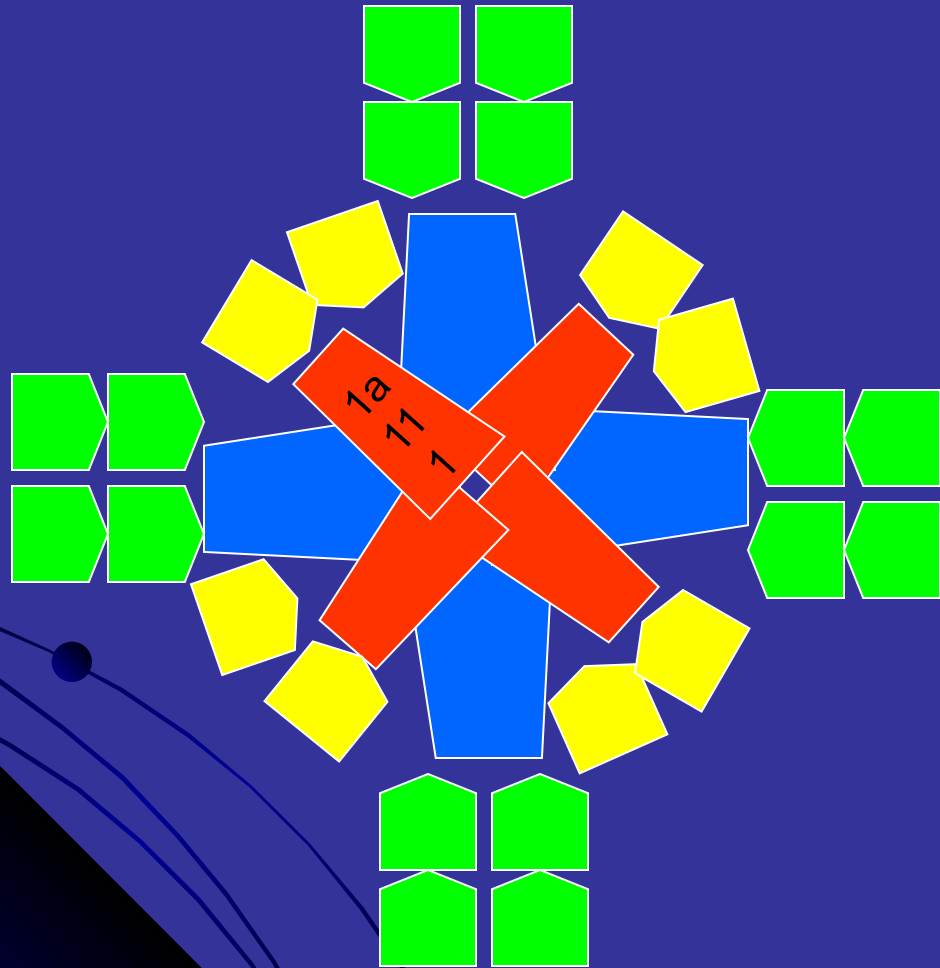
интермедиальные клетки - И

Аборальный полюс дробящегося яйца трохофорных животных



клетки прототроха - ПТХ

Аборальный полюс дробящегося яйца трохофорных животных

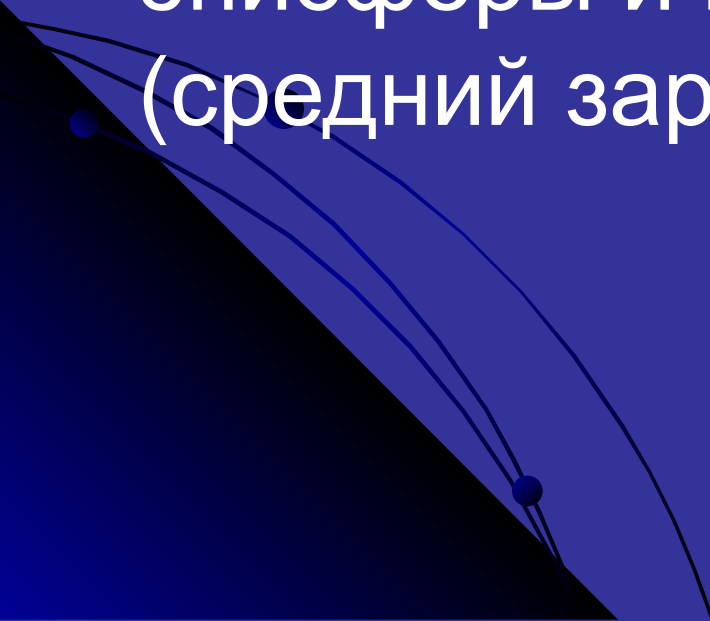


Клетки розетки

Клетки креста

Интермедиальные
клетки

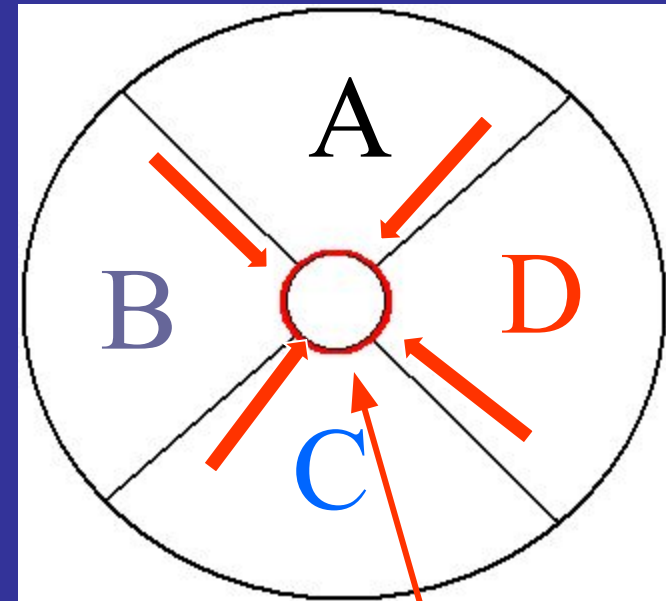
Первичные
трохобласты

- часть клеток розетки (Р) погружается и даёт зачаток мозга (4-х зачаточный);
 - часть клеток К+И даёт эпителий эписферы и мезодерму личинки (средний зародышевый листок);
- 

Оральный полюс

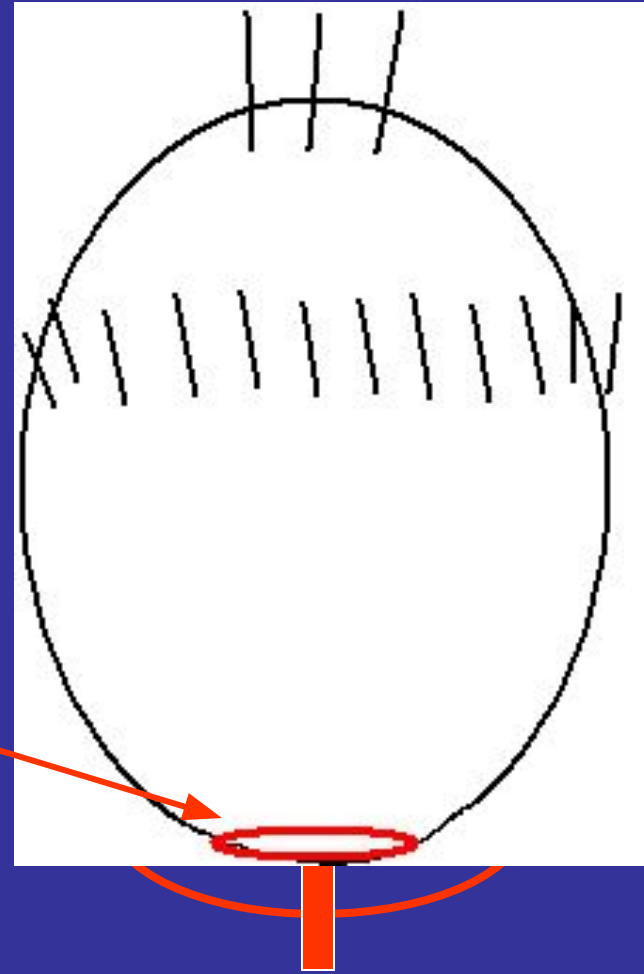
Потомки 4 квартета макромеров (крупные клетки с высоким содержанием желтка в цитоплазме, образующиеся при полном неравномерном дроблении яйца) погружаются внутрь тела образуя бластопор и энтодерму верхнего свода кишечника (ещё слепо замкнутого).

4 квартал



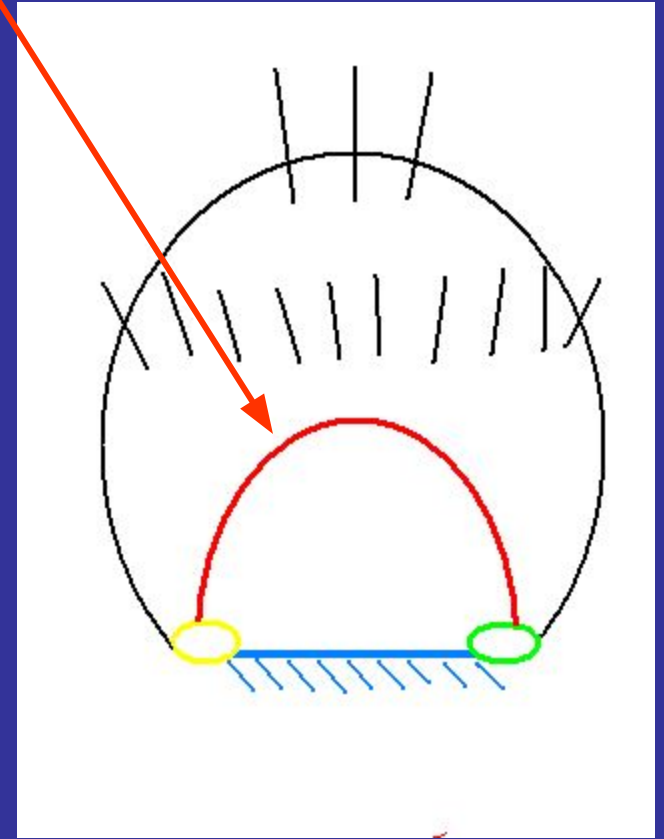
*Бластопор
(первичный рот)*

- Нарастание количества
А и С макро-бластомеров
приводит к вытягиванию
бластопора
(щелевидный);




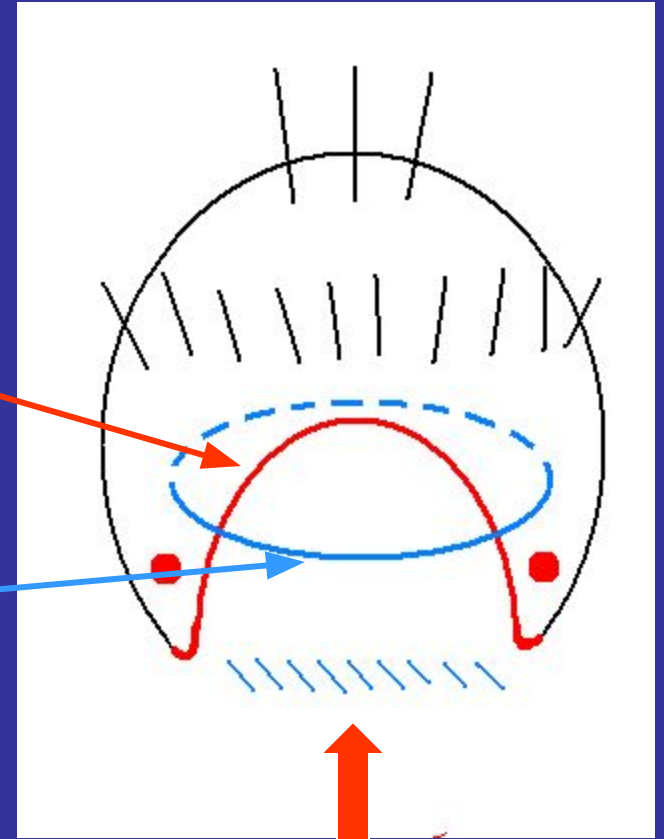
Верхний свод кишечника

- Бластопор (за счёт деления А и С макромеров) замыкается (разные варианты), образуя рот, анус и **бластопоральную поверхность** личинки с **невротрохоидом**.

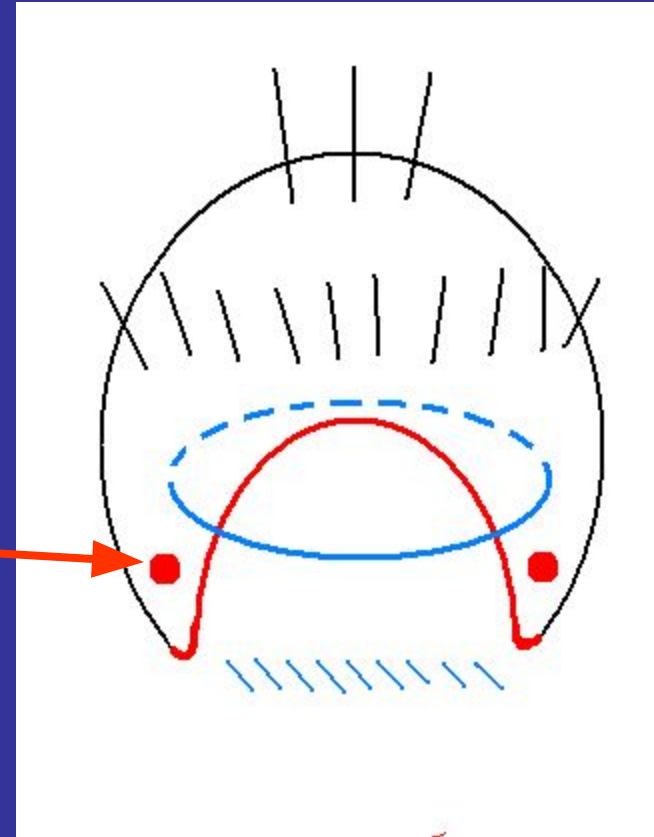


Энтодерма «нижнего свода» кишечника

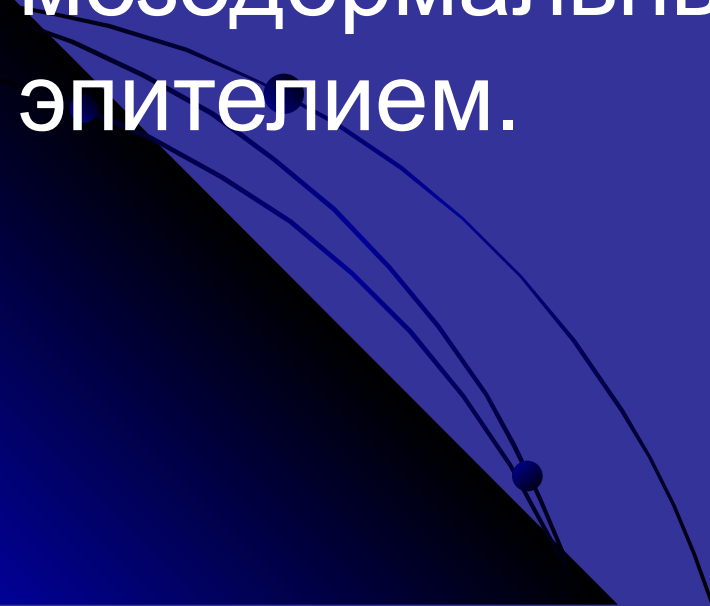
Циркумбластопоральное нервное скопление



Потомки D макромера – телобласты располагаются по бокам бывшего бластопора между энто- и эктодермой, образуя две мезодермальные пластинки, которые затем распадаются на сомиты (шаровидные группы клеток), от 3 до 16 пар.

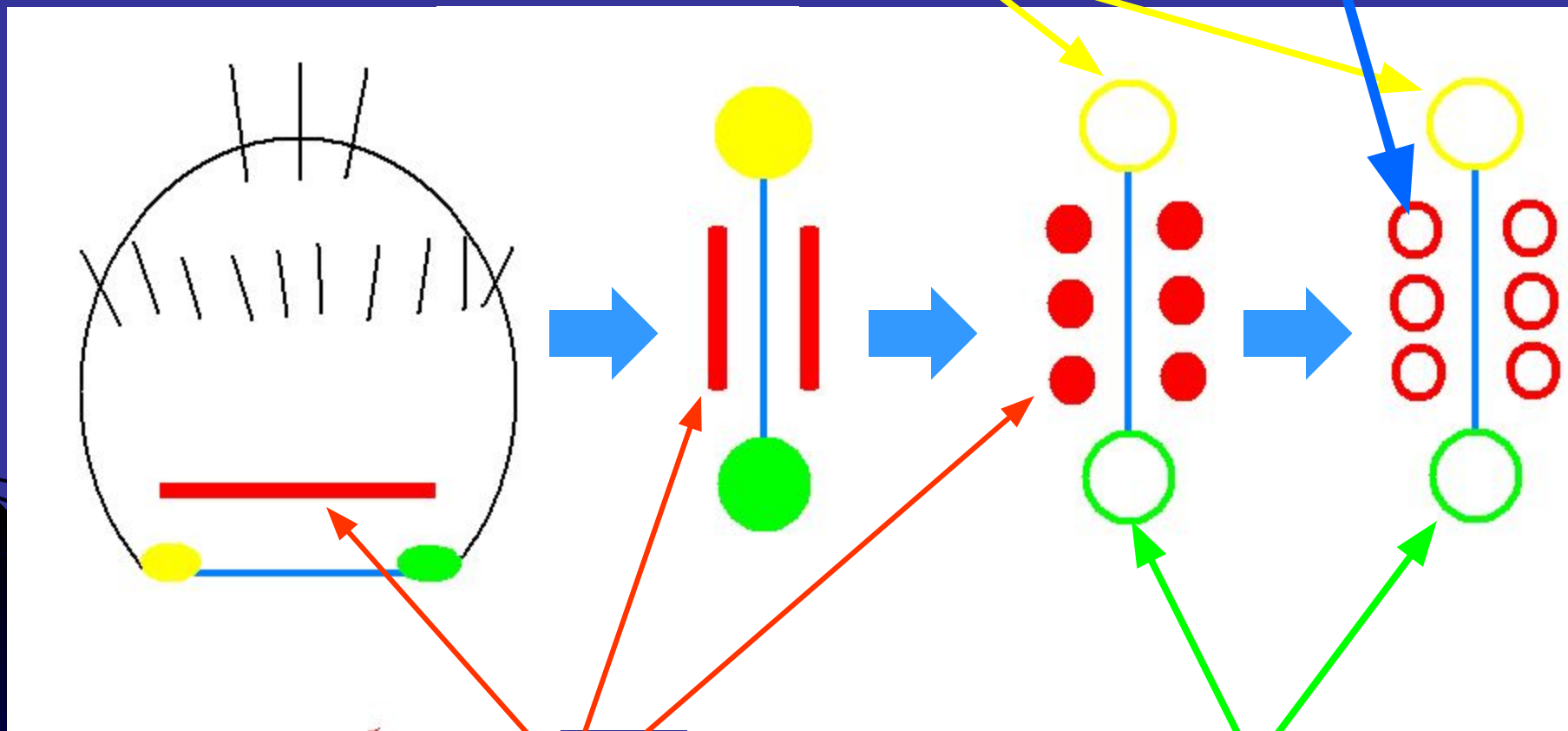


Сомиты увеличиваются в размерах (деление клеток телобластов) и внутри них образуется полость – **ЦЕЛОМ** – (вторичная полость тела), ограниченная мезодермальным или целомическим эпителием.



ЦЕЛОМ

Рот



Мезодермальные
пластинки

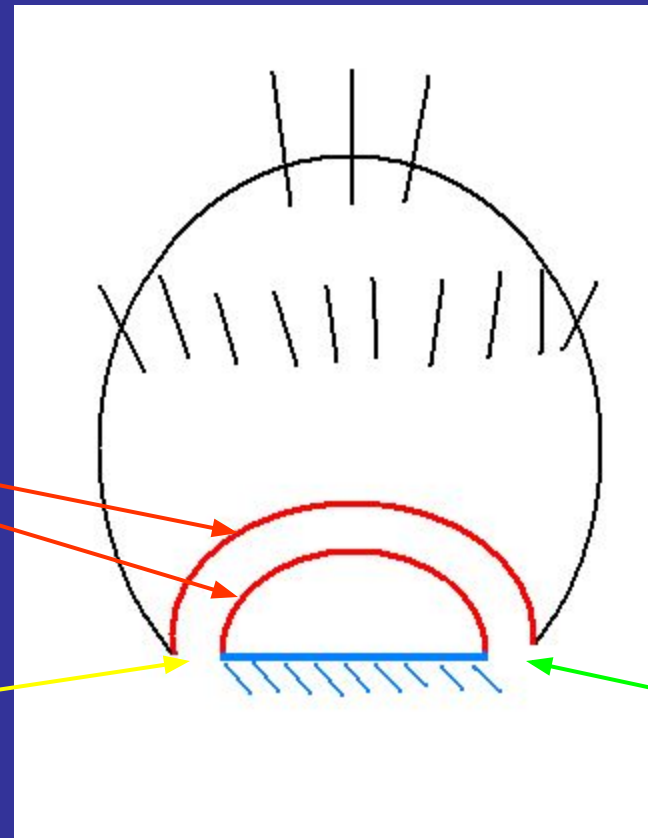
Анус

Образуется сквозной кишечник личинки

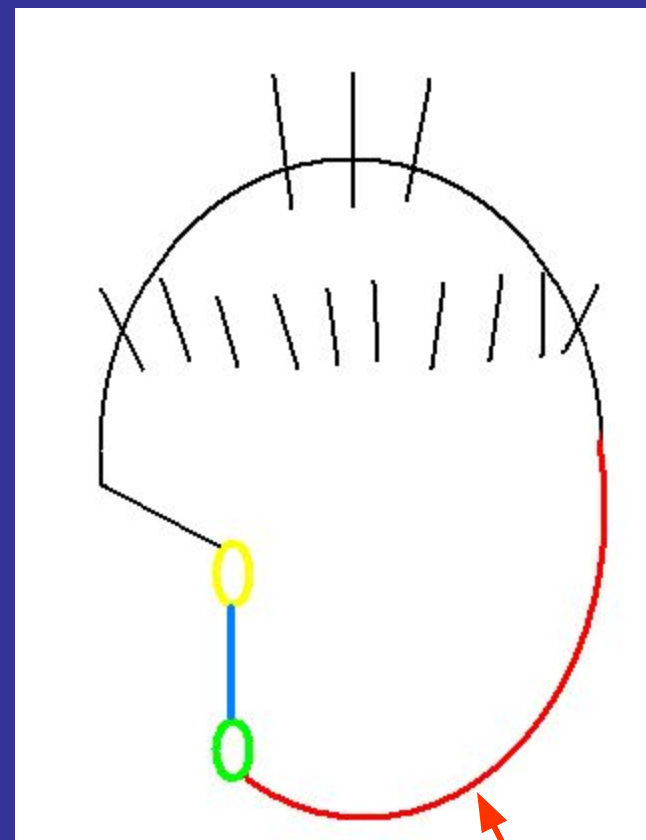
Энтодерма верхнего и
нижнего свода кишечника

Рот

Анус



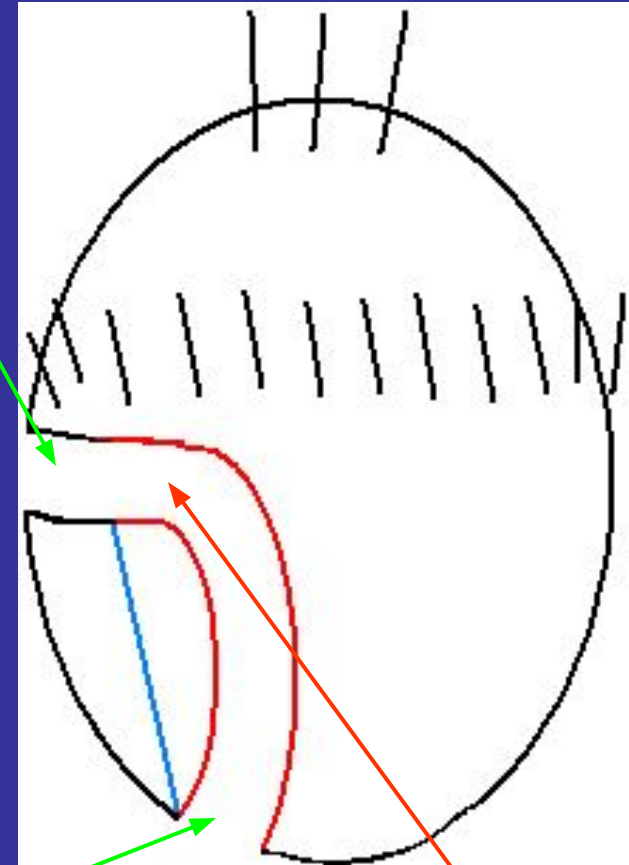
Усиленное деление потомков D – макромеров приводит к смещению бластопоральной поверхности на 90° , т.е. первичная ось гипосферы становится перпендикулярно к первичной оси эписферы (структура «неустойчивая» – смещён центр тяжести).



D – макромеры

эктодермальная глотка

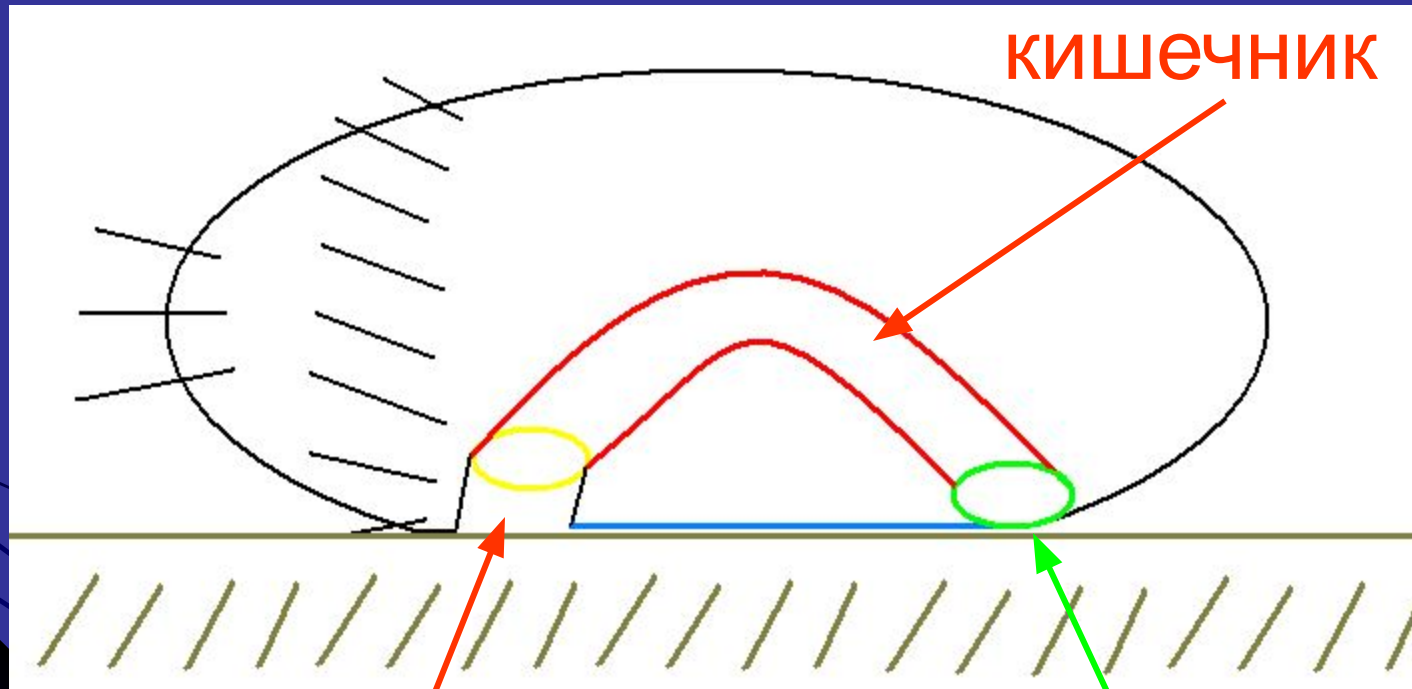
За счёт деления *A*, *C*, *B*
макромеров формируется
эктодермальная глотка и
«выравнивается»
вентральная поверхность
личинки.



эктодермальная
задняя кишка

Первичный рот

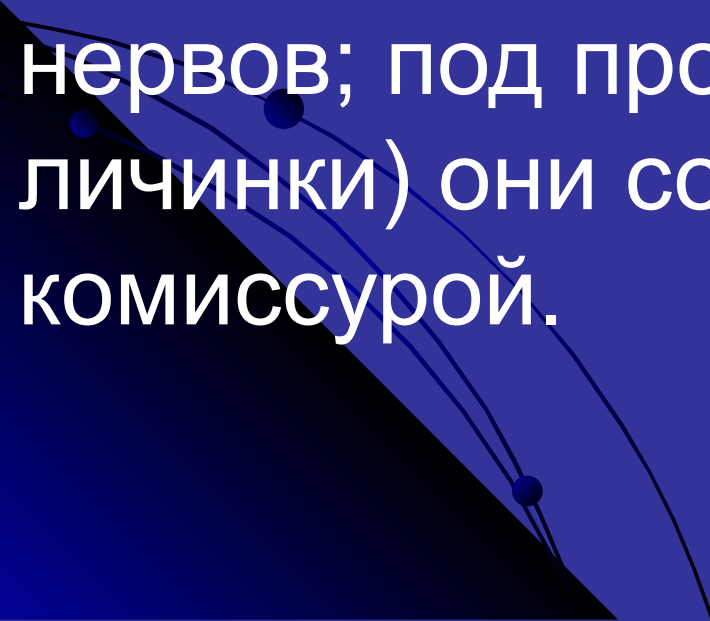
Личинка оседает на бластопоральную поверхность



глотка

анус

Нервная система у примитивных 4-х лучевая (из погружившихся микромеров розетки). Мозг – под теменной пластинкой; от мозга отходят 8 меридиональных нервов; под прототрохом (по экватору личинки) они соединяются кольцевой комиссурой.

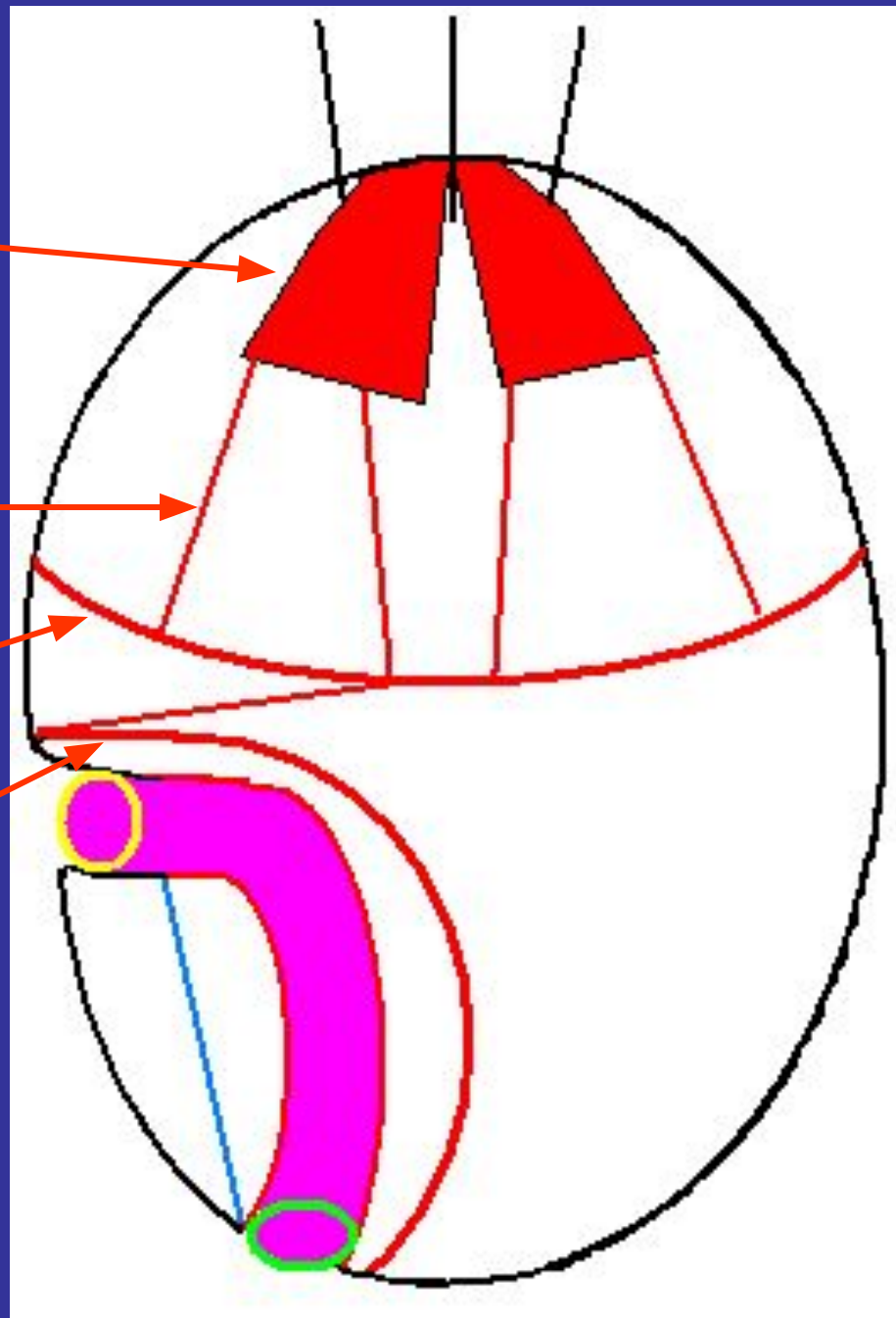


4-х зачаточный
МОЗГ

Меридиональные
нервы


Нервное кольцо
под прототрохом

Циркумбластопоральное
нервное кольцо



На нижнее полушарие продолжается только вторая пара (спереди) мезодермальных нервов, которые соединяют мозг личинки с зачатком брюшных нервных стволов (производное циркумбластопорального нервного кольца), расположенных по краям бластопора). Продольные стволы имеют комиссуры. У некоторых ортогон и эндон в гипосфере.

Соответственно количеству пар
целомических мешков строится
метамерно личиночное тело.



Если дефинитивная (окончательно установленная) форма – разросшаяся и осевшая личинка – олигомерный тип развития (*Dinophilida, Mollusca*).

Если у животных возникает кольцевая преданальная зона роста (потомки D-макромеров) тело разделяется на личиночный (ларвальный) и постличиночный (постларвальный) отделы – полимерный тип развития.

По бокам бластопора формируются две пластинки – из участка утолщённого эктодермального эпителия и лежащих под ним мезодермальной пластинки. Обе пластинки распадаются на сегменты. Затем на каждом из них образуются два бугорка – зачатки брюшных и спинных параподиальных цирр. Формируются параподии (боковые выросты тела у многощетинковых червей).

Верхнее полушарие (эписфера) – образует головную (предротовую) лопасть – простомиум.

Сегмент несущий рот – перистомиум – первый туловищный сегмент.

Спинной вырост гипосферы – туловище аннелид и др. трохофорных животных.



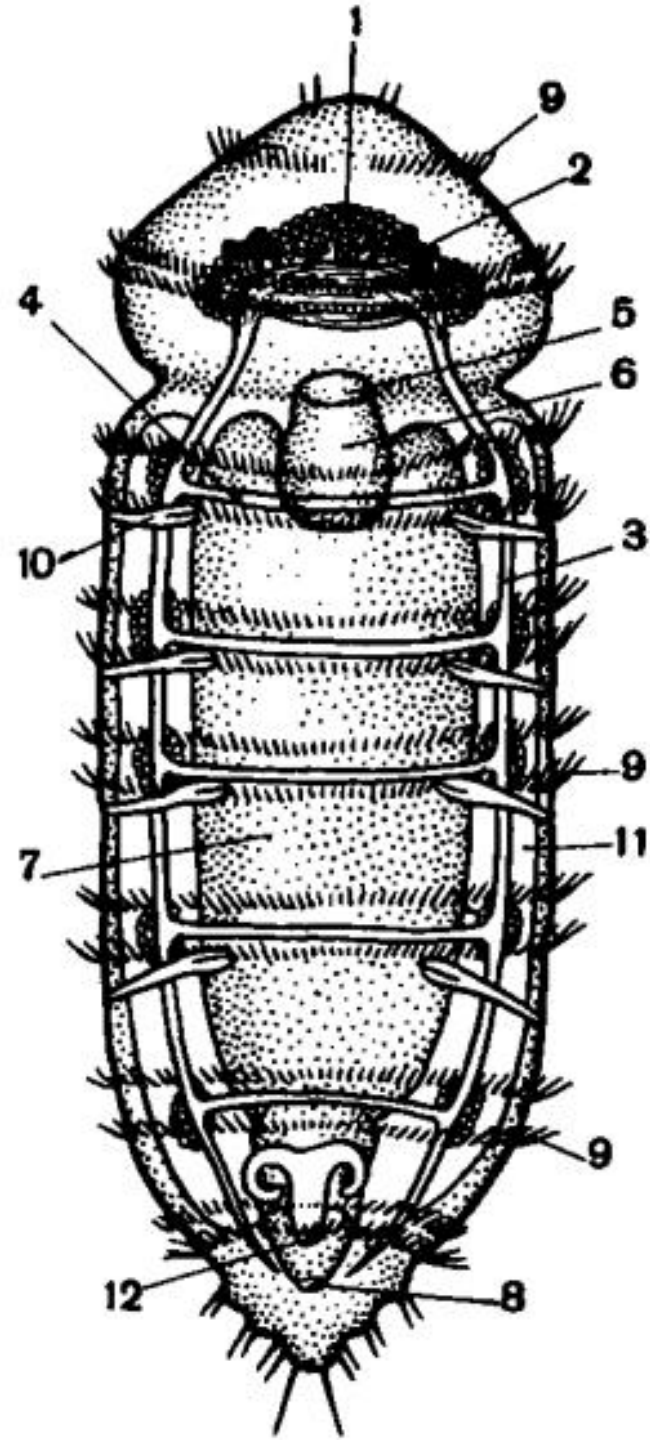
Личиночное тело – простомииум, перистомииум, анальная лопасть и туловищный отдел (до зоны роста у полимерных трохофорных).

Метамеры, возникающие за счёт «зоны роста» - постлавральное (после личиночное) тело животных.

Три отдела тела: голова (простомииум и перистомииум), туловищный отдел и анальная лопасть.

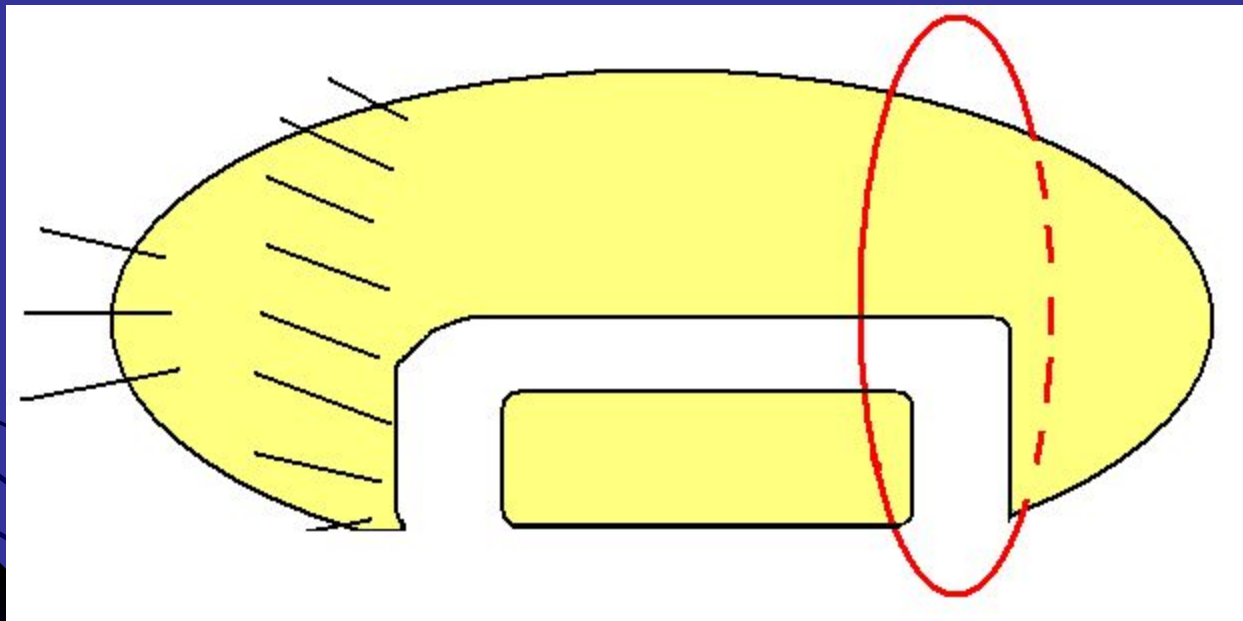
Рис. 262. Строение динофилуса:

1 — головной мозг, 2 — глаза, 3 — боковые нервные стволы; 4 — комиссуры; 5 — рот, 6 — глотка, 7 — кишечник, 8 — анальное отверстие, 9 — ресничные кольца, 10 — органы выделения; 11 — гонады; 12 — половое отверстие.



Полимерный тип развития

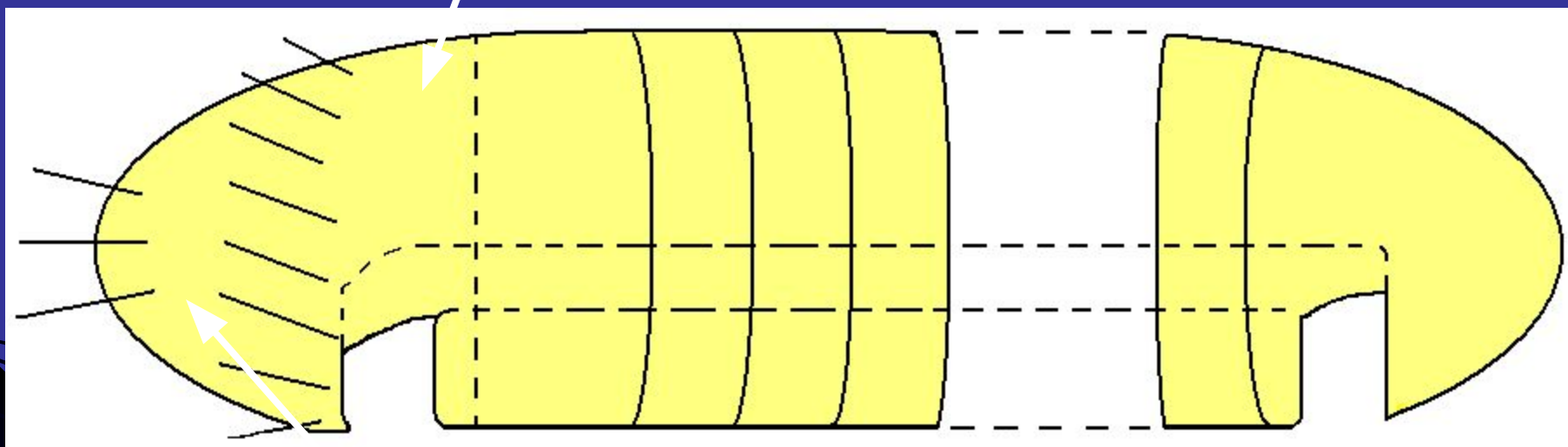
Преданальная зона роста



Рост

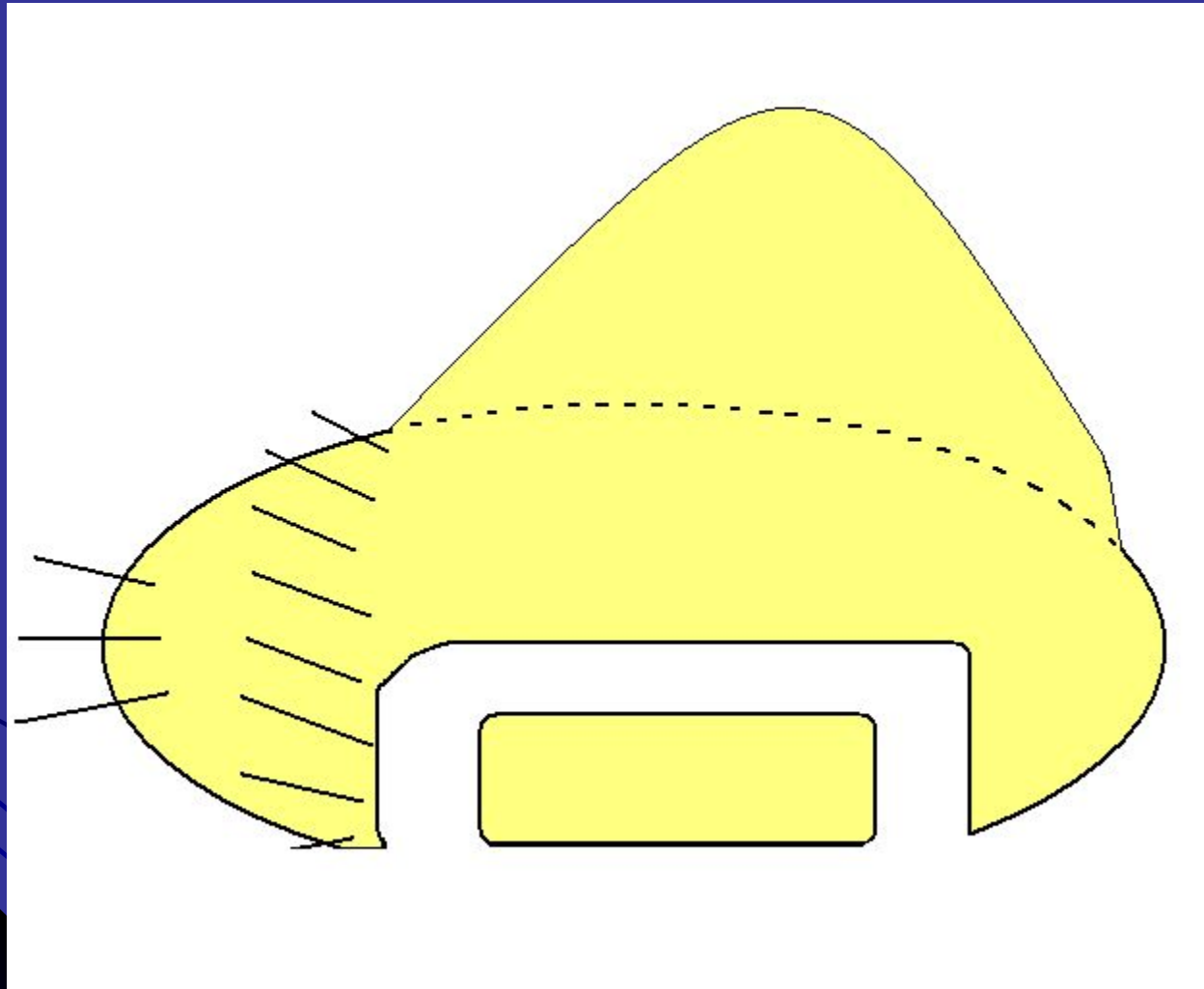
Перистомиум

Рост



Простомиум

олигомерный тип развития



Зона
роста



Олигомерные трохофорные:

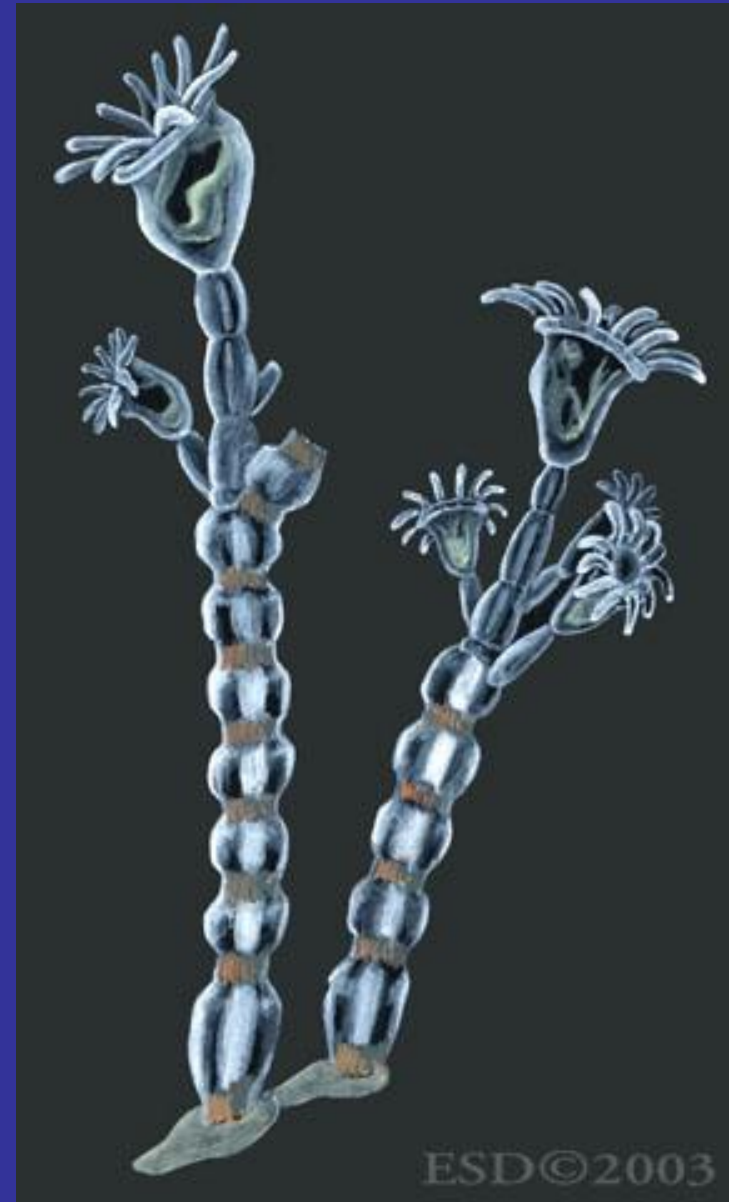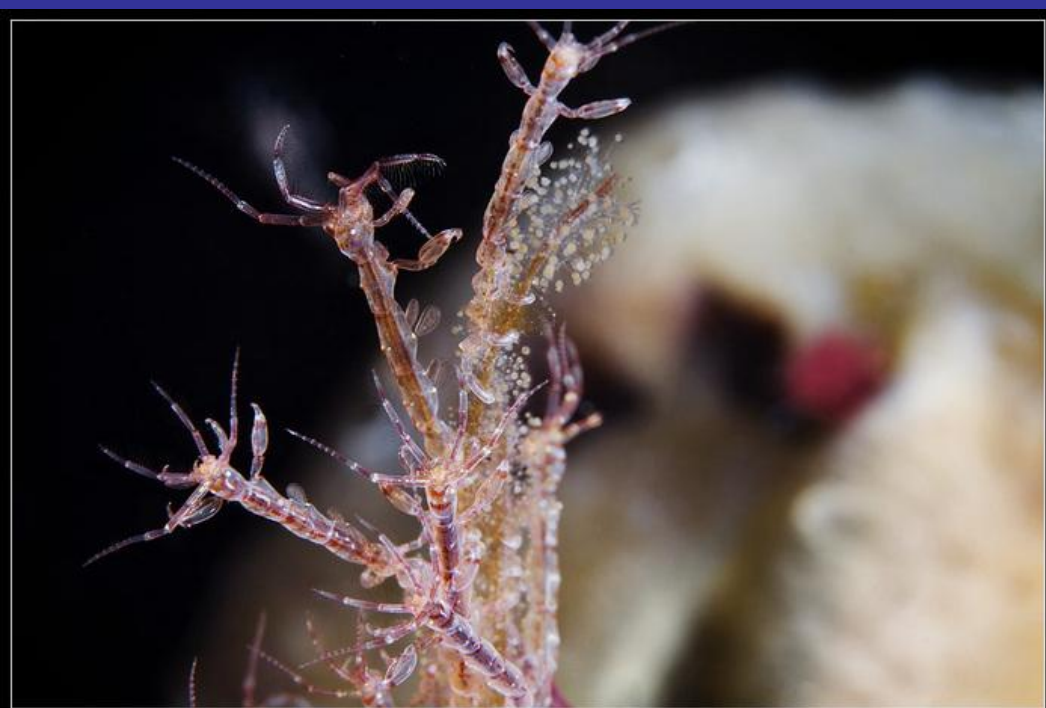Камптозои (Kamptozoa)

Sipunculida (Сипункулиды)

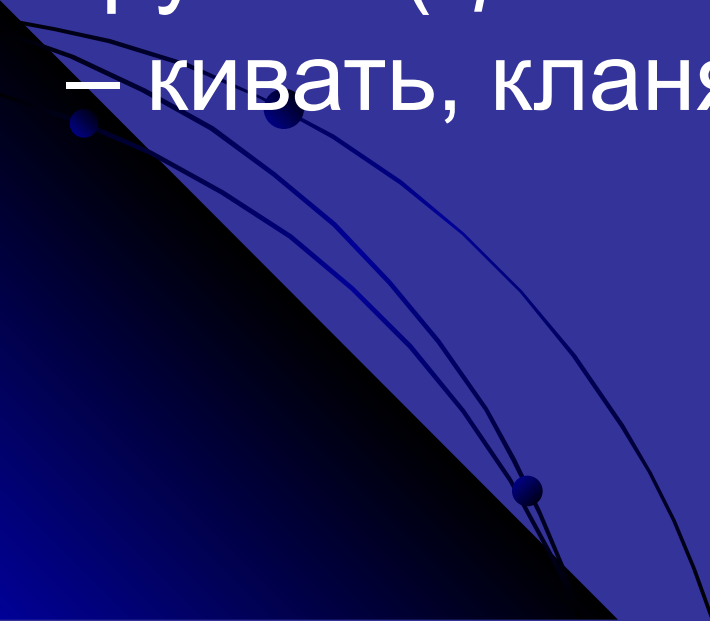
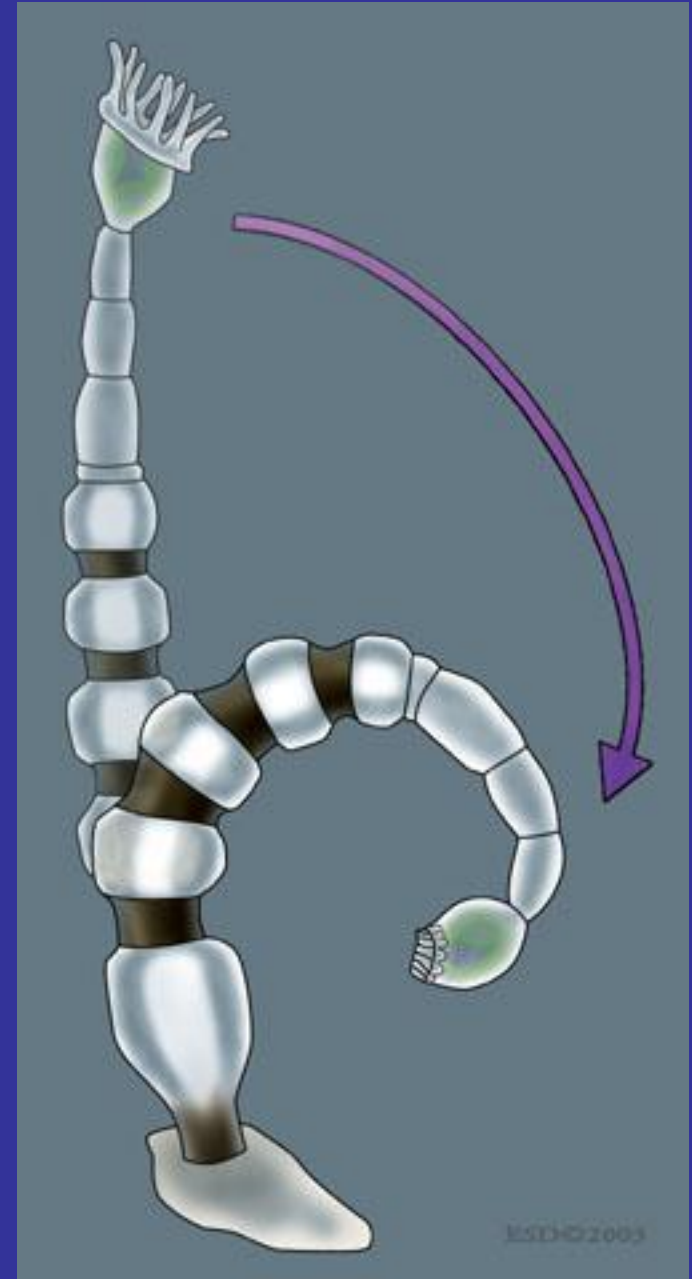
Echiurida (Эхиуриды)

Dinophilida (Динофилиды)

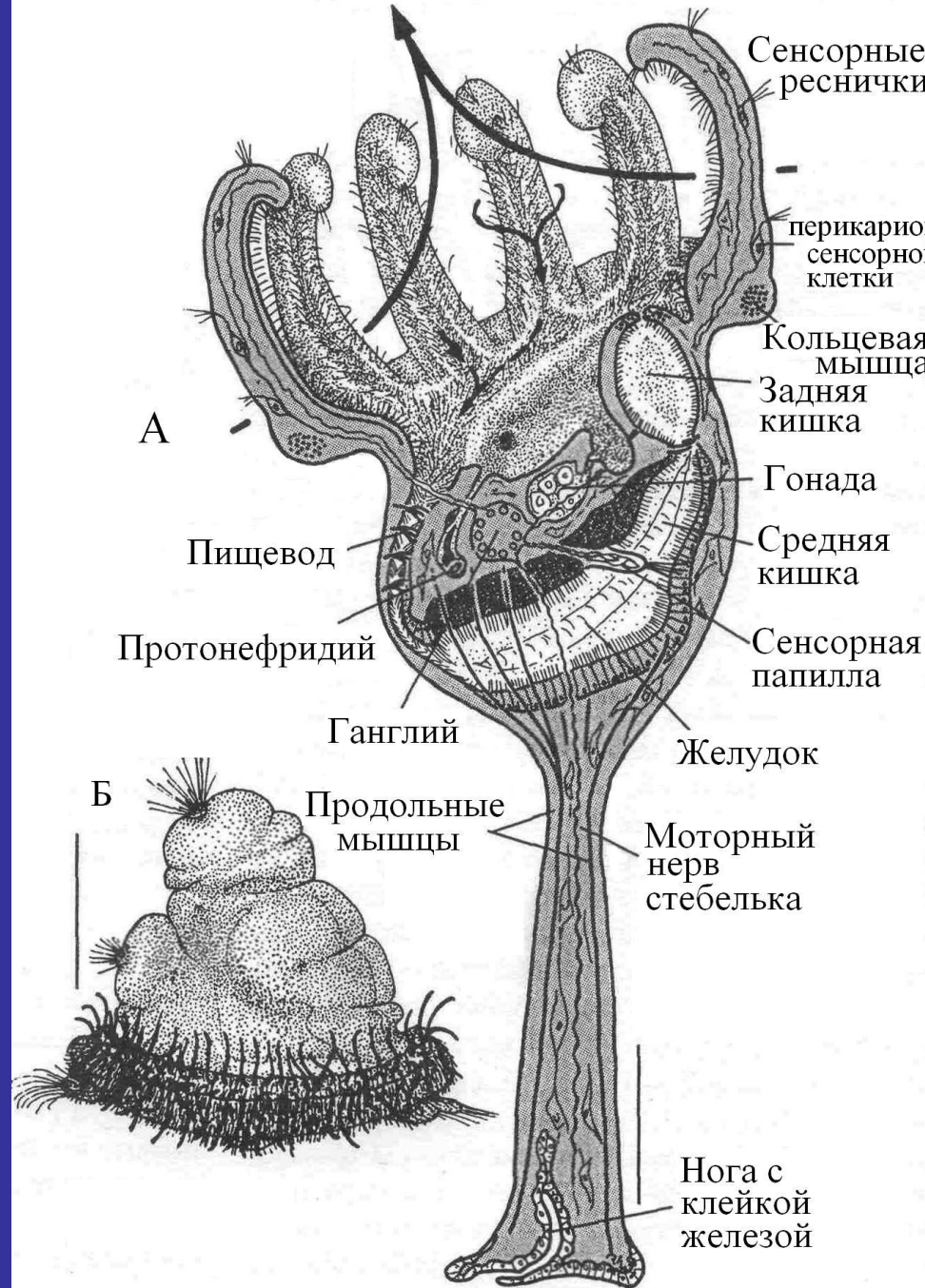
Камптозои – прикрепленные билатерально-симметричные фильтраторы бокаловидной формы. Имеют упругие щупальца, которые не могут втягиваться.



Характерные резкие кивающие движения обусловили название группы (греч. kamptestai – кивать, кланяться)

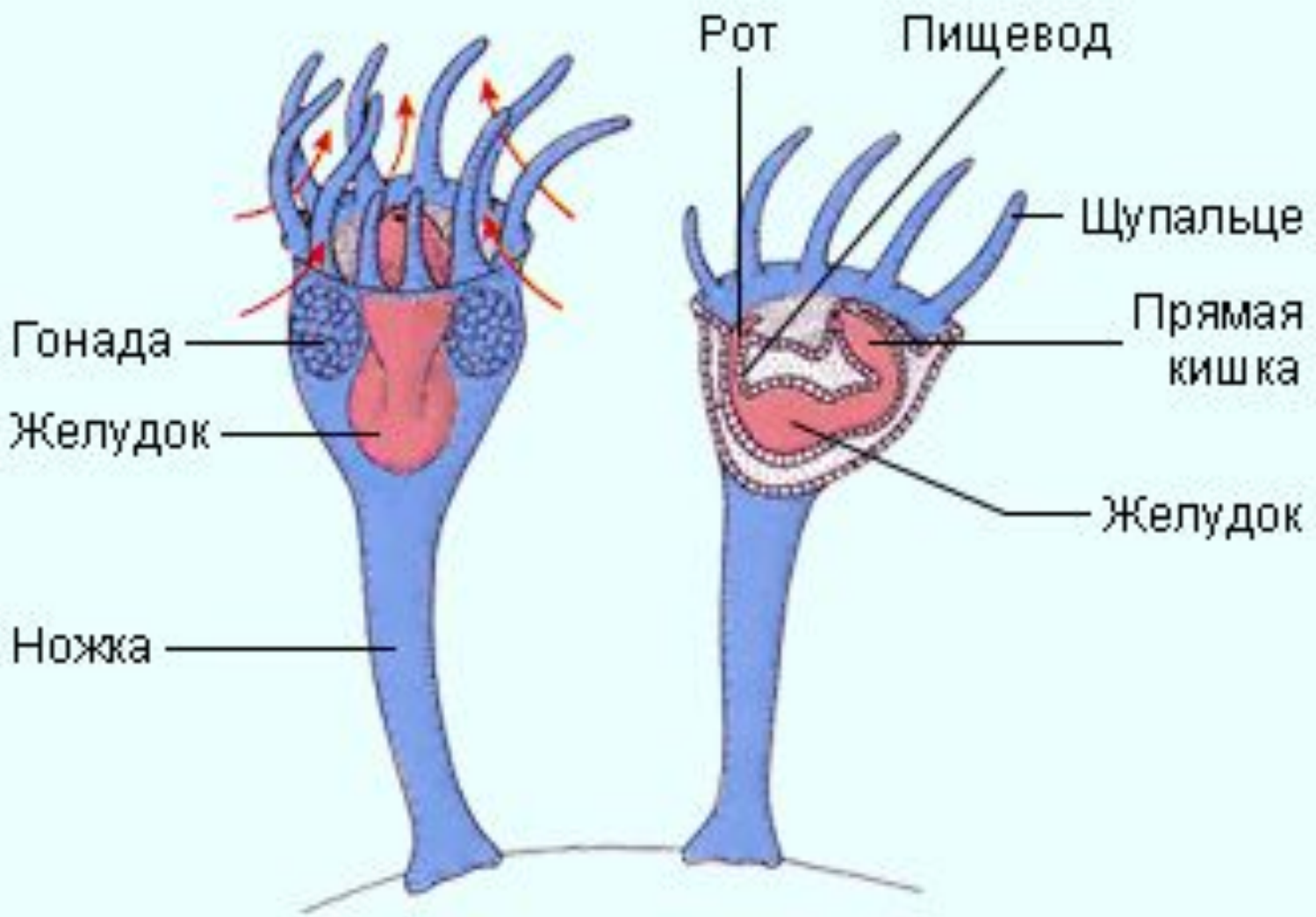


На конце мускулистого стебелька находится чашечка, в которых помещаются все внутренние органы — кишечник, выделительная система и половые железы. Базальная часть стебелька расширена в виде прикрепительного диска.




Илл. 473. Kamptozo

А — схематизированный продольный срез.



Вторичной полости тела (целома) у них нет и промежутки между органами заполнены особой рыхлой тканью — паренхимой. Чашечки сверху плоские и по окружности несут венец коротких простых щупалец.

Кровеносная и дыхательная системы отсутствуют. Обмен газов происходит через щупальца.



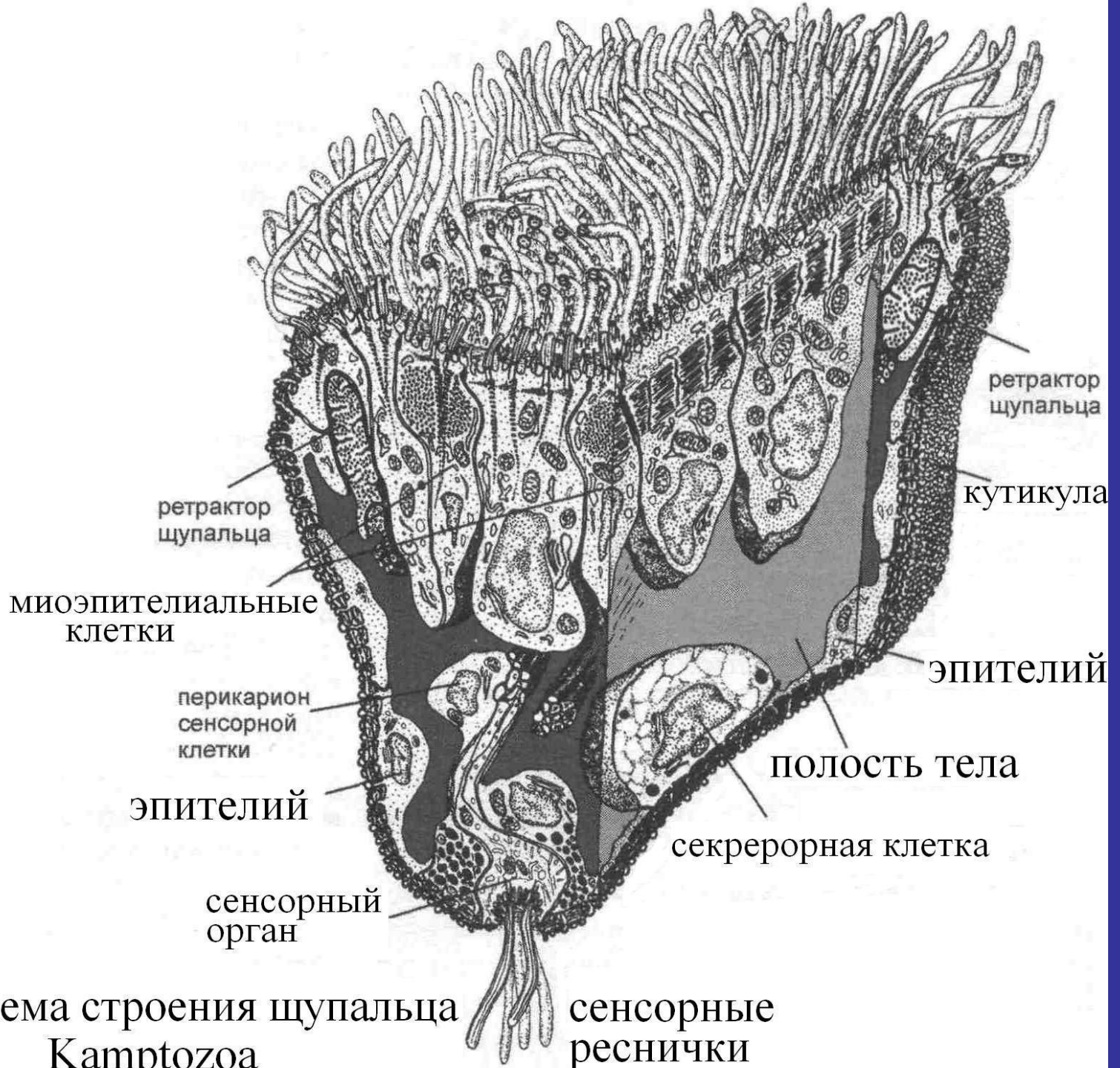
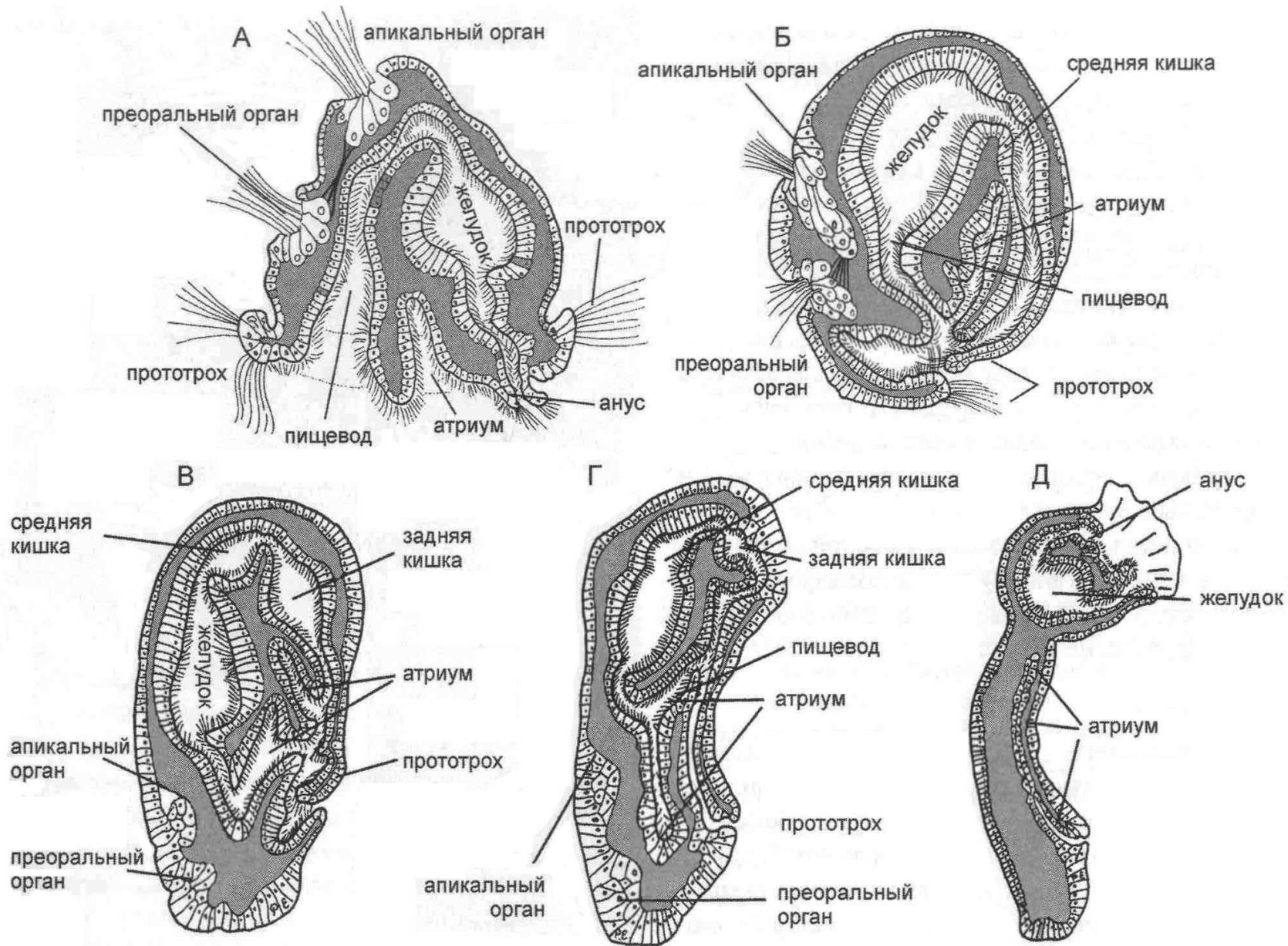


Схема строения щупальца
Kamptozoa



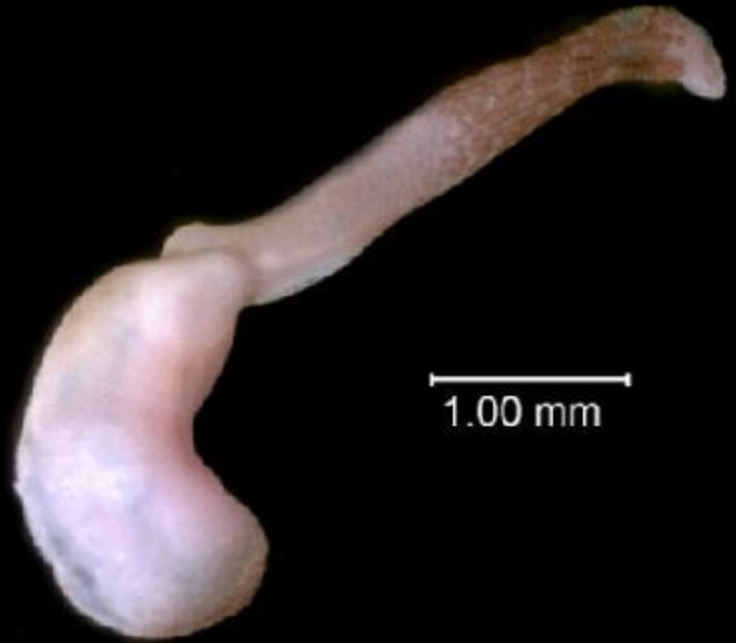Илл. 478. Личинка и её метаморфоз у *Barentsia matsushimana*.

А — схематический продольный срез расправленной личинки. Б–Д — продольные срезы на разных стадиях метаморфоза: Б — через два дня после выхода из выводковой сумки и примерно два часа после прикрепления, В — примерно 24-й час, Г — примерно 33-й час и Д — примерно 48-й час после прикрепления. Оригинал Р. Emschermann, Фрейбург.

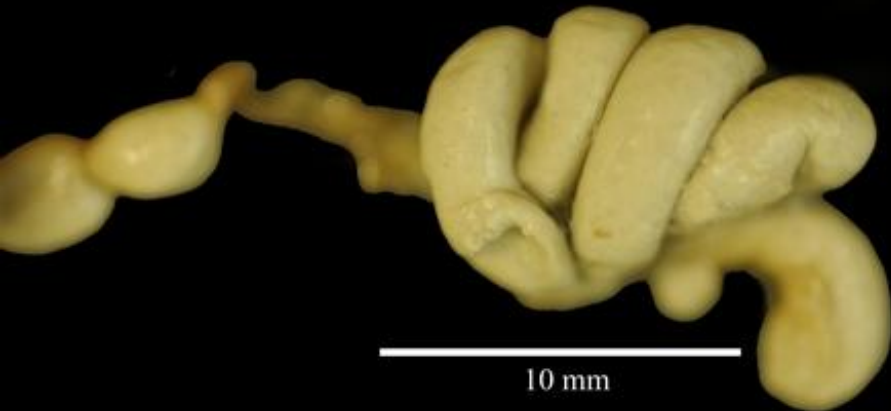Sipunculida (Сипункулиды)



USNM 170461



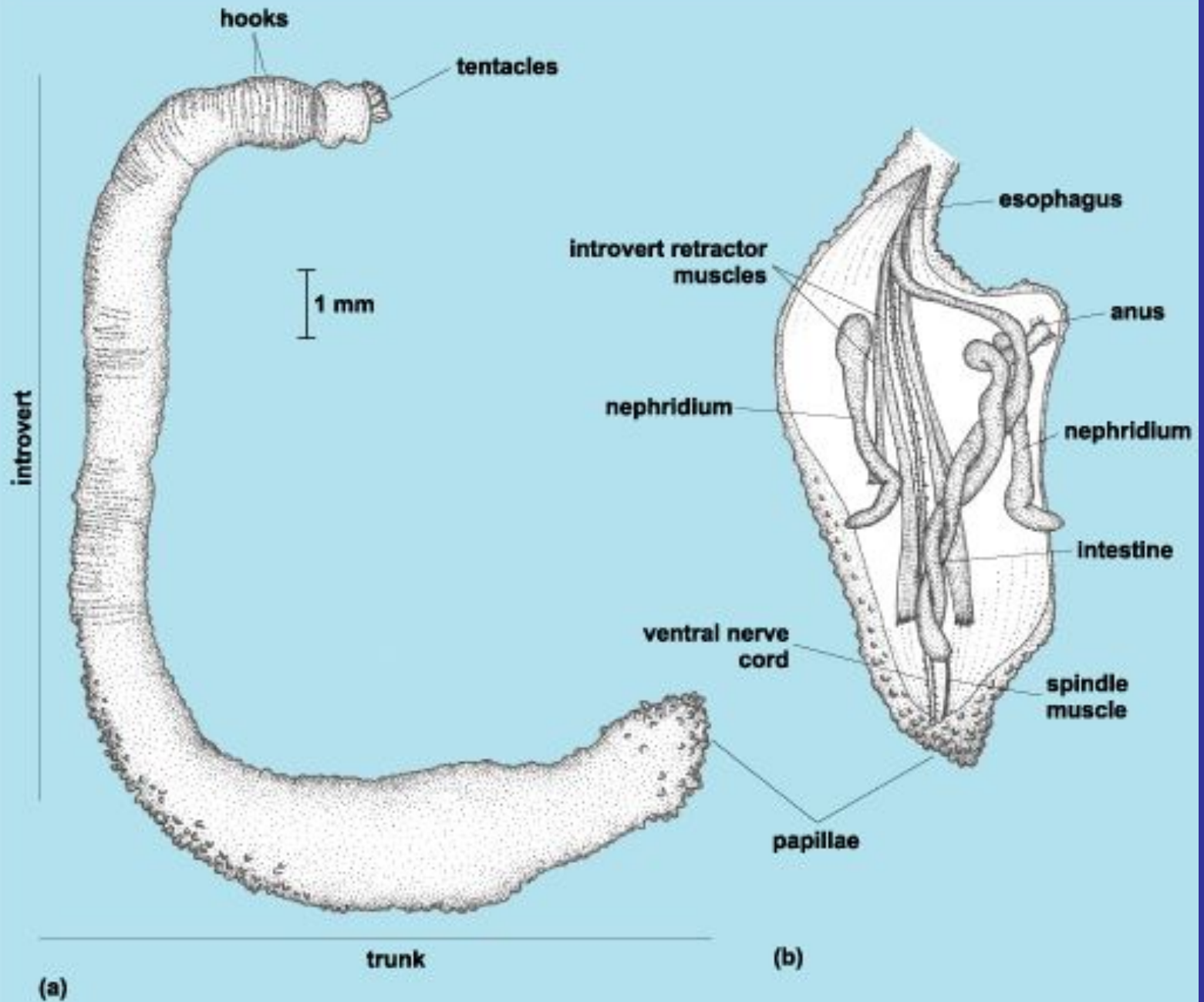
1.00 mm



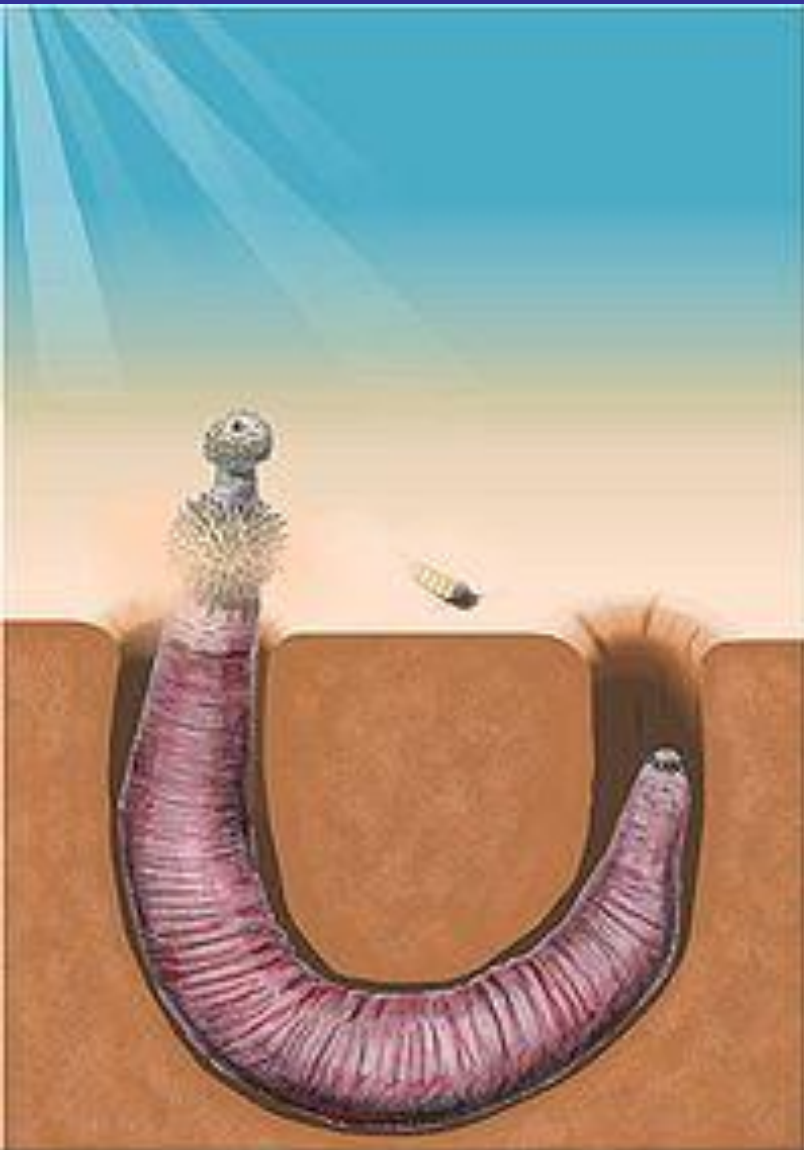
10 mm



20 mm

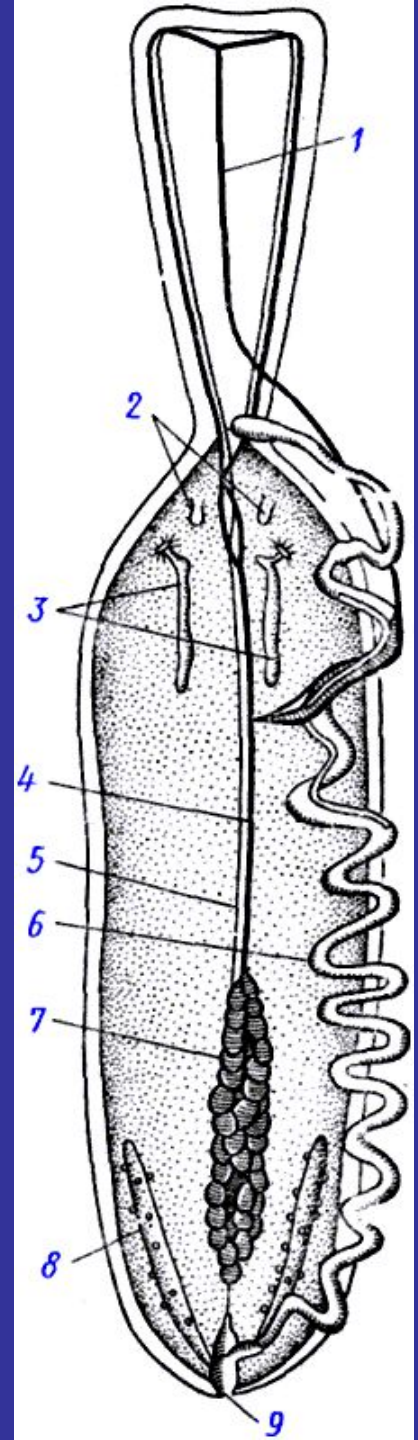


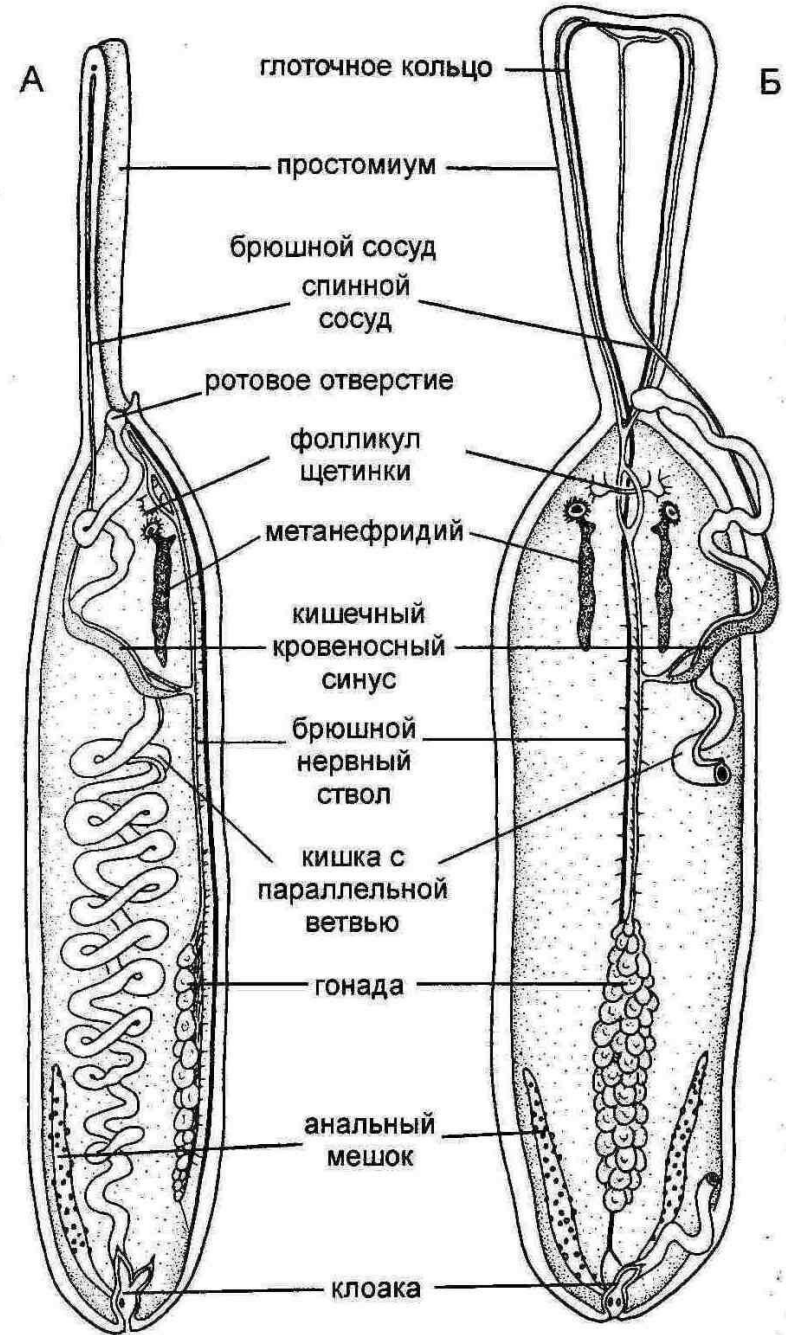
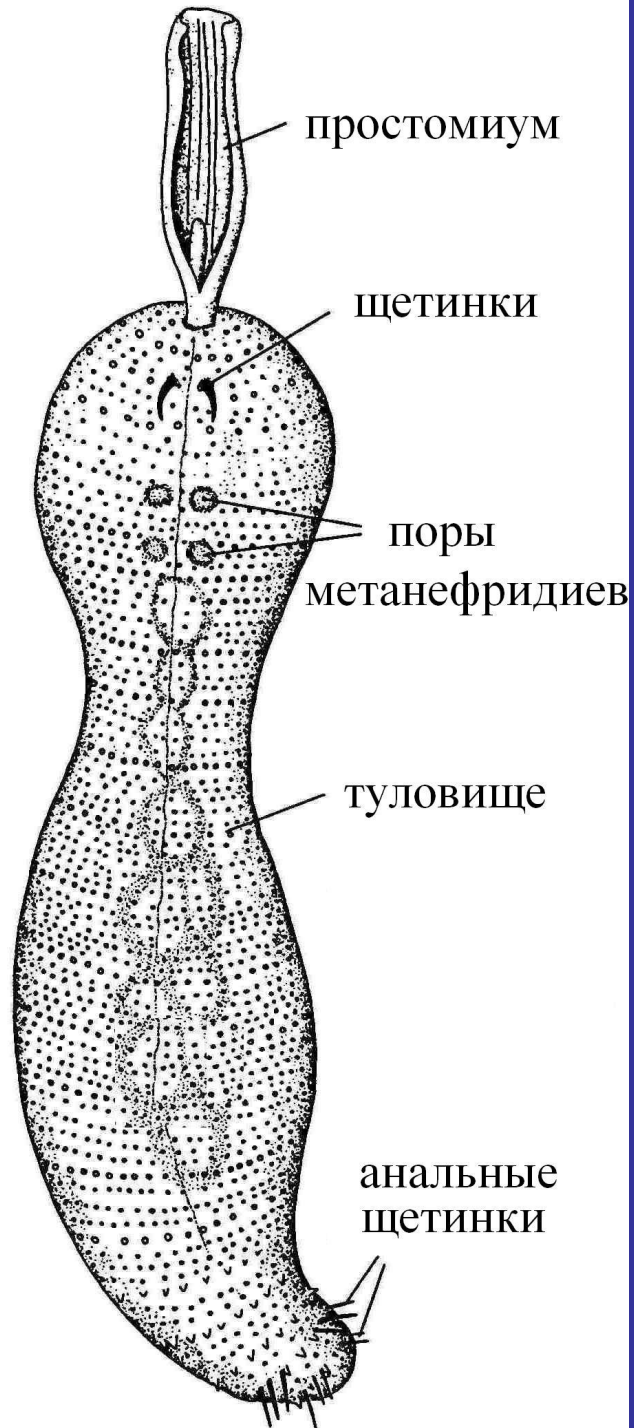Echiurida (Эхиуриды)



Echiurida (Эхиуриды)

Анатомия Echiurus (из Делаж и Эруара): 1 - спинной кровеносный сосуд, 2 - мешочки брюшных щетинок, 3 - нефридий, 4 - брюшной кровеносный сосуд, 5 - брюшной нервный ствол, 6 - кишка, 7 - половая железа, 8 - анальный мешок, 9 - анальное отверстие





Илл. 482. Схема внутренней организации Echiura.
 А — вид сбоку. Б — вид сверху. По Delage и Herouard (1897).

Dinophilida (Динофилиды)

Рис. 262. Строение динофилуса:

1 — головной мозг, 2 — глаз, 3 — боковые нервные стволы; 4 — комиссуры; 5 — рот, 6 — глотка, 7 — кишечник, 8 — анальное отверстие, 9 — ресничные кольца, 10 — органы выделения; 11 — гонады; 12 — половое отверстие.

