

Особенности организации МОЛЛЮСКОВ

Урок по зоологии

7 класс

УЭ – 1

Входной контроль

Найди
обобщающее
слово к
понятиям:
Устрица,
мидия,
кальмары,
слизни, улитки -

МОЛЛЮСКИ



Допишите
фразу:
органы
дыхания
животных
называются -

Жабры и
лёгкие

КОНТРОЛЬ

- Устрица - моллюск,
- кораллы - кишечнополостные,
- пиявка – кольчатый червь,
- аскарида – круглый червь,
- планария – плоский червь.




Что такое жемчуг?
Шарообразное образование, развивающееся в теле моллюсков.

Кто такая тридакна? Один из самых крупных моллюсков, масса до 250кг.

УЭ – 2 Общие признаки моллюсков.


Моллюски, или мягкотелые – обособленный тип беспозвоночных животных



Раковина скелет рыбы

УЭ – 2 Происхождение МОЛЛЮСКОВ.


Моллюски
произошли от
древних
неспециализи-
рованных
кольчатых
червей.



Лямбис - скорпион

УЭ – 2 Многообразие и классификация моллюсков.

- Количество видов достигает 130 тысяч
- Выделяют 3 класса
- Класс двустворчатые



- Класс брюхоногие

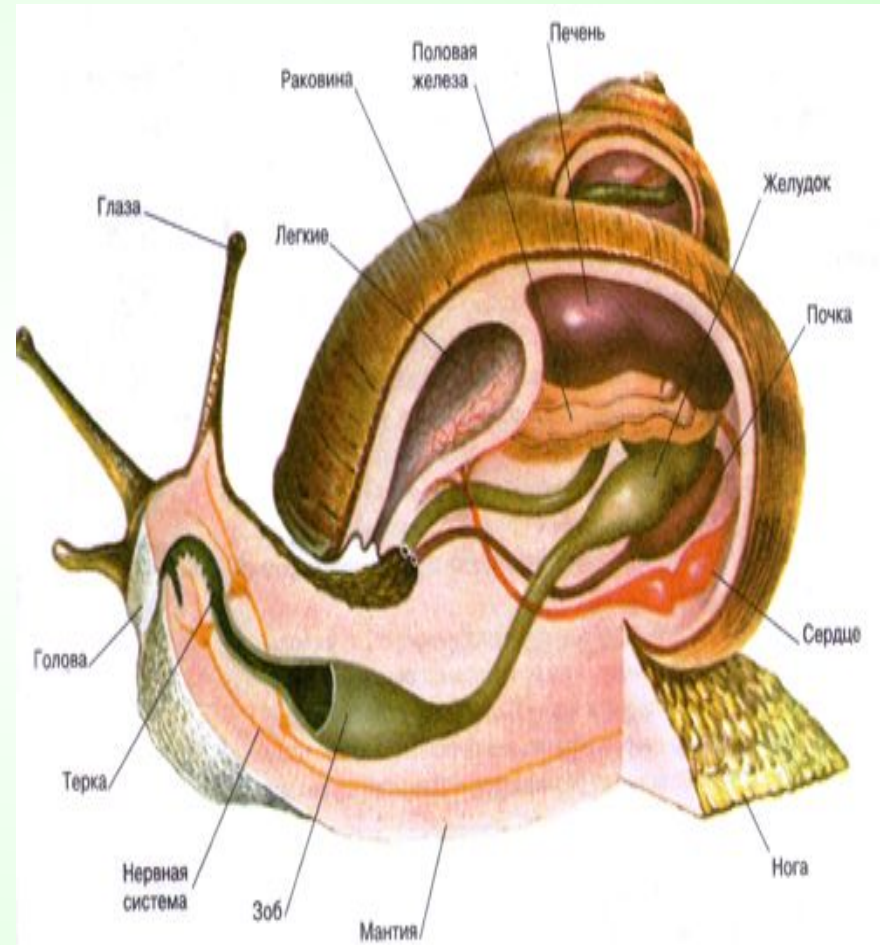


- Класс головоногие



УЭ – 2 Особенности строения и жизнедеятельности моллюсков.

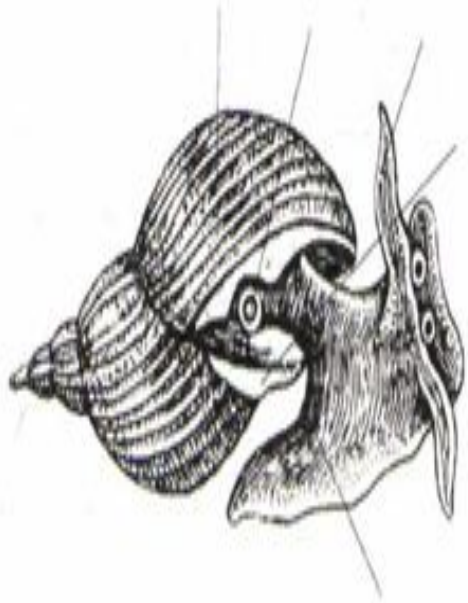
- Тело состоит из головы, туловища и ноги.
- Туловище окружено складкой – мантией
- На спинной стороне расположена защитная раковина.
- Нервная система разбросанно-узлового типа.
- У многих видов есть глаза.
- Кровеносная система незамкнутая, есть и предсердия.
- В глотке есть терка.
- Выделительная система представлена почками.
- Моллюски преимущественно раздельнополые животные.



УЭ – 3

Самоконтроль

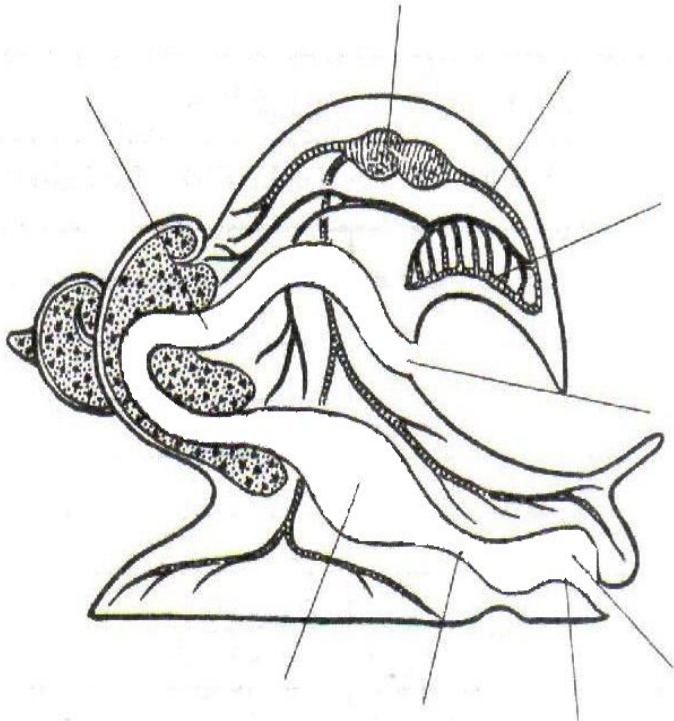
Рассмотрите рисунок, подпишите названия частей тела изображенного моллюска.



- 1 – нога
- 2 – раковина
- 3 – дыхательное отверстие
- 4 – щупальца
- 5 - мантия

УЭ – 3 Самоконтроль

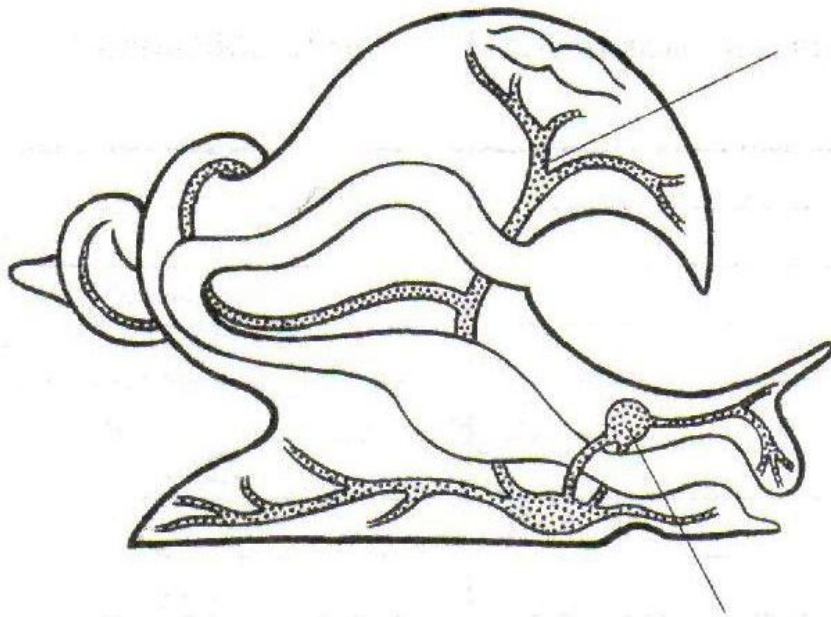
Напишите названия органов и систем органов, изображенных на рисунке.



- 1 – глотка
- 2 – терка
- 3 – пищевод
- 4 – желудок
- 5 – кишка
- 6 – анальное отверстие
- 7 - сердце
- 8 - сосуды
- 9 - легкие

УЭ – 3 Самоконтроль

Надпишите названия органов и систем органов, изображенных на рисунке.



- 1 – надглоточный нервный узел
- 2 – нервный ствол