


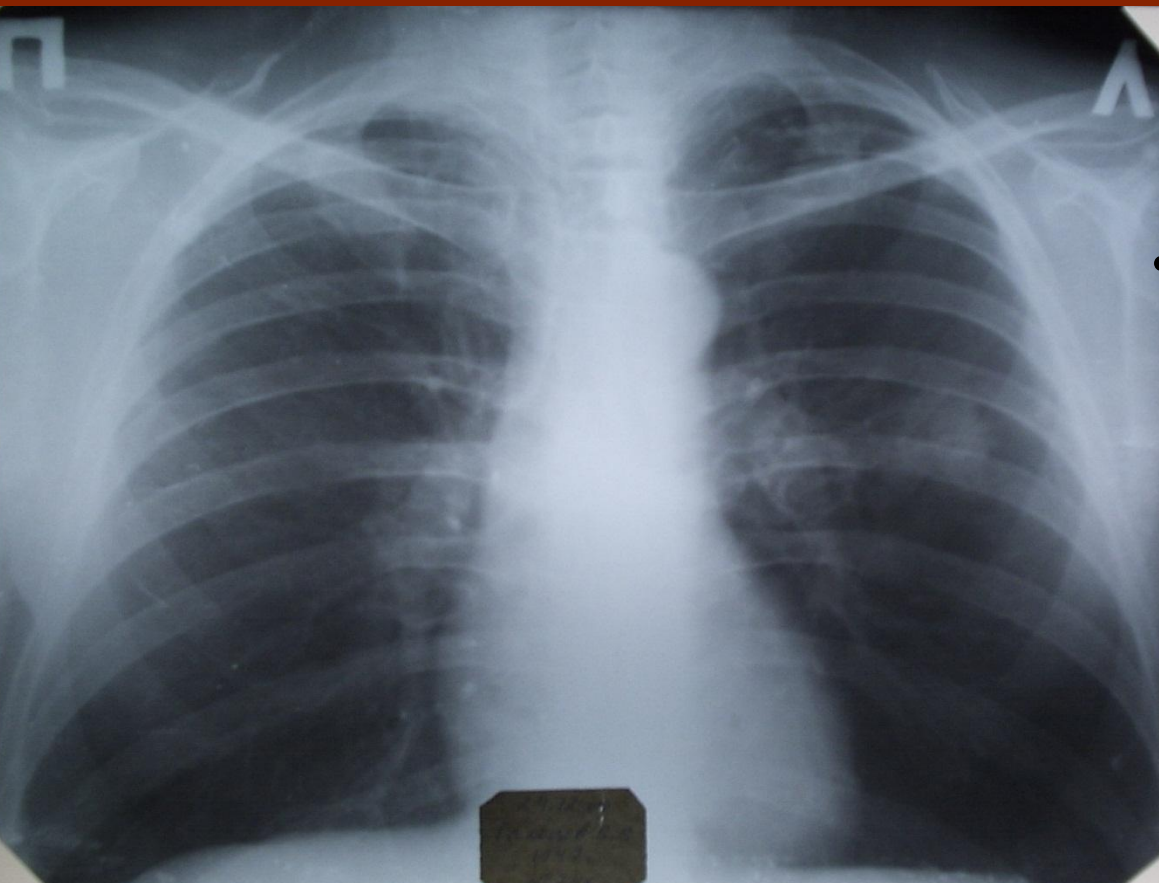
Динамика развития периферического рака легкого

Н.С. Воротынцева, С.С. Гольев
Рентгенопульмонология

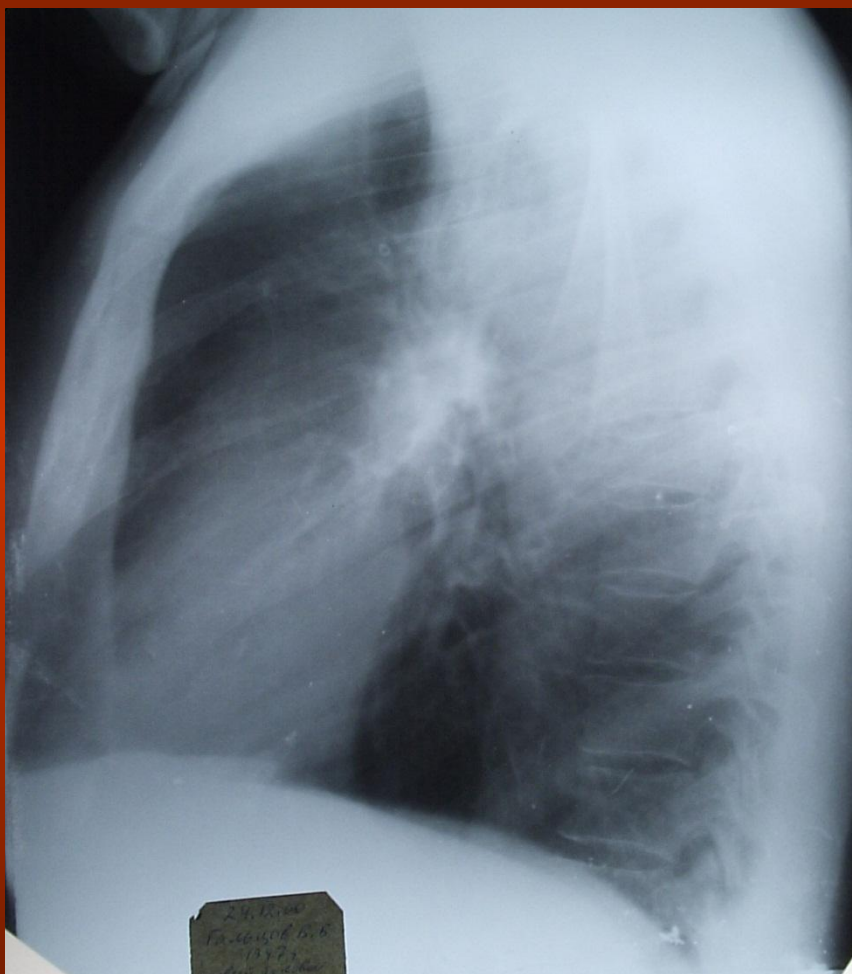


H.C.
P

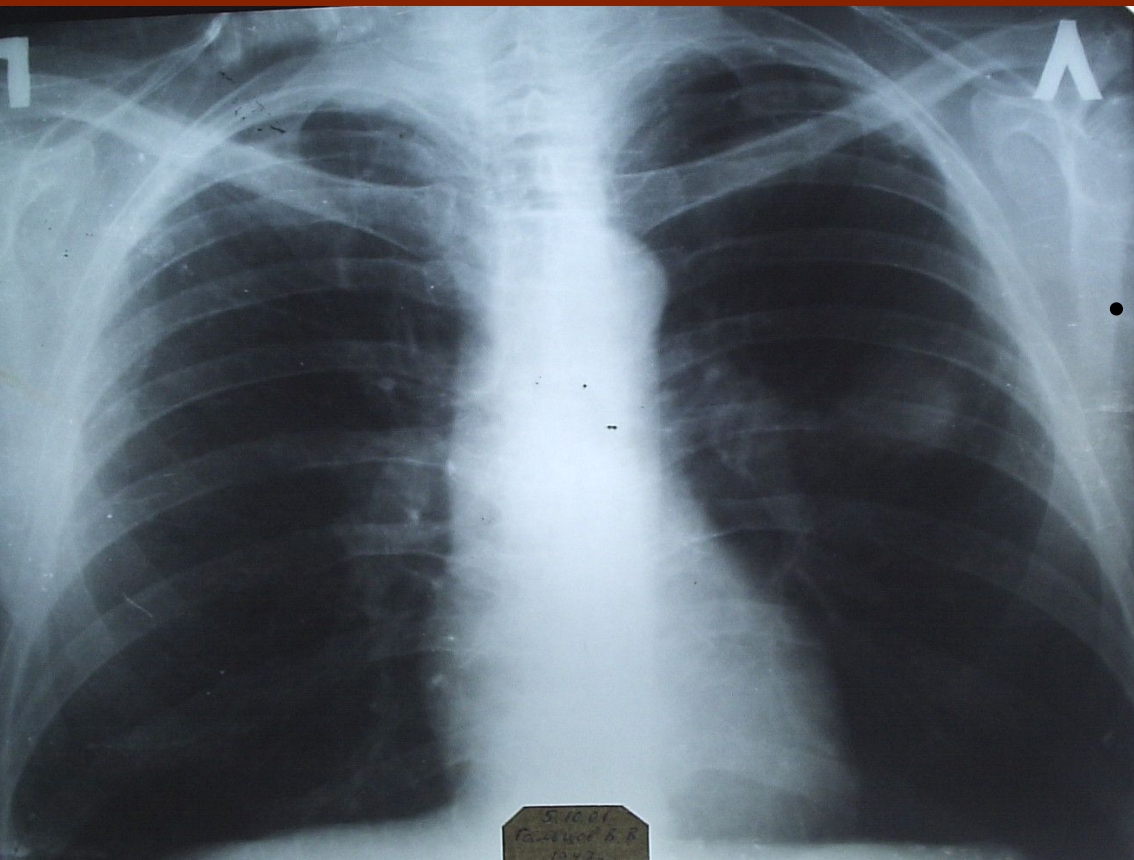
- Пациент Г. 53г. Диагноз: периферический рак второго сегмента левого легкого.
- **Рис. 1.** Рентгенограмма органов грудной полости в прямой проекции от 24.12.2000г. В 3 межреберье определяется патологическая тень средней интенсивности размерами 2,5 x2,0 (см), имеющая нечеткие, неровные контуры. Костальная плевра на уровне тени уплотнена. Корень левого легкого расширен, структурен. В области вершущек обоих легких видны очаговые тени средней интенсивности - очаговый туберкулез легких в фазе уплотнения. Верхушка правого легкого уменьшена в объеме, костальная плевра над ней уплотнена.



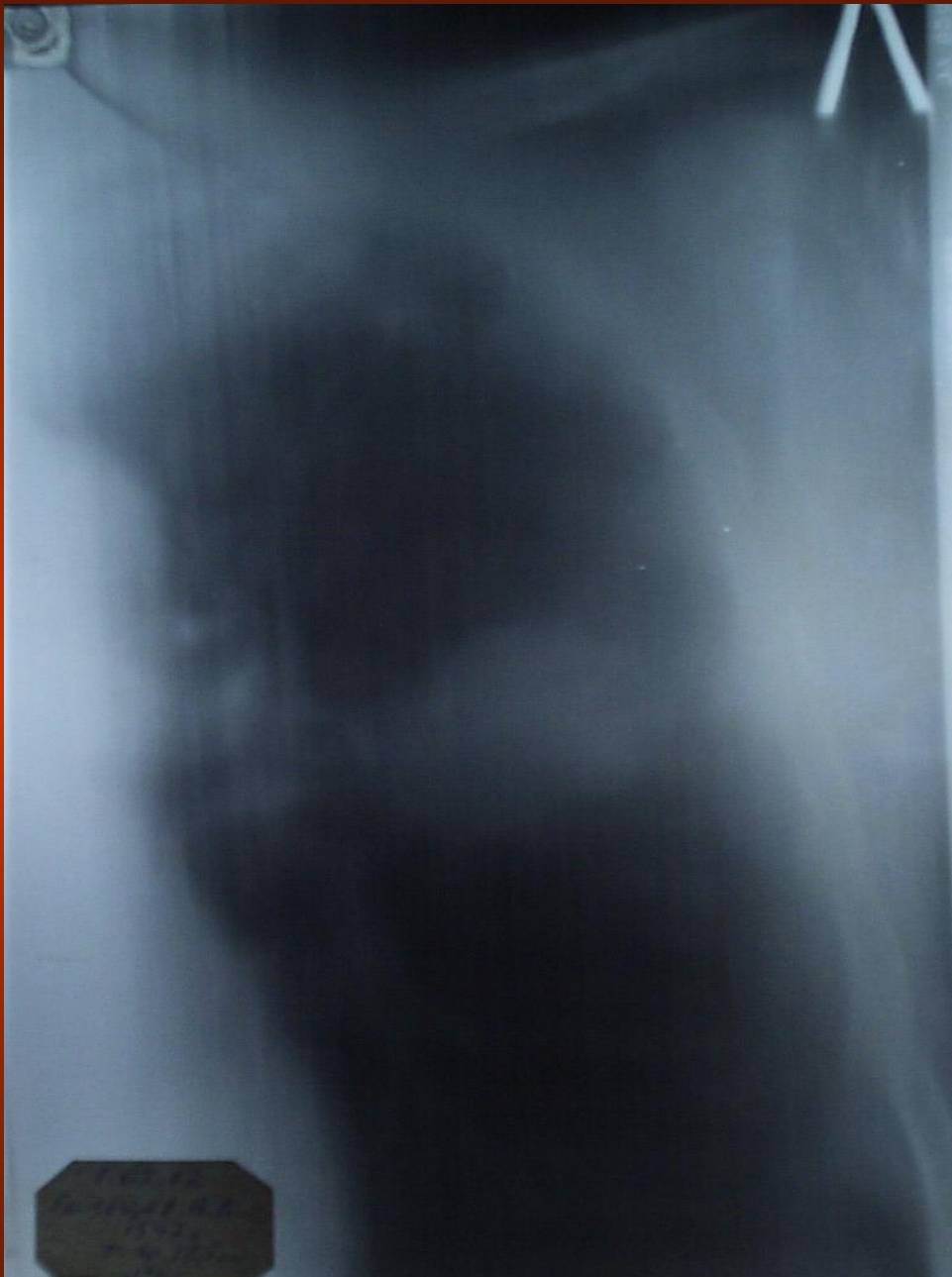
- **Рис.1.** Пациент Г. 53г.
Диагноз:
периферический рак 3
сегмента левого
легкого.
Рентгенограмма
органов грудной
полости в прямой
проекции от 24.12.2000
г.



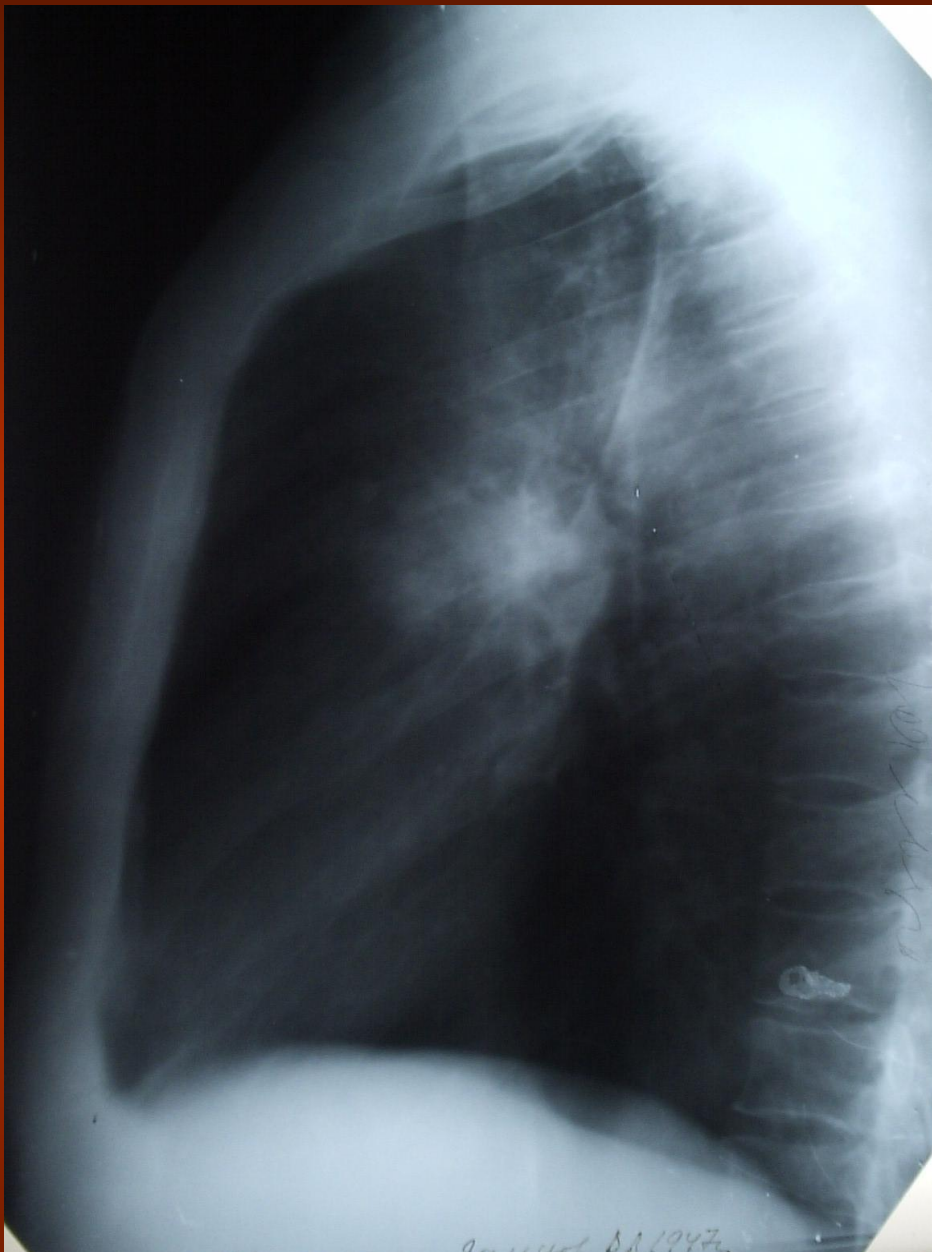- Пациент Г. 53г
Рис. 2. Рентгенограмма органов грудной полости в левой боковой проекции от 24.12.2000г. Определяется снижение прозрачности второго сегмента верхней доли левого легкого.



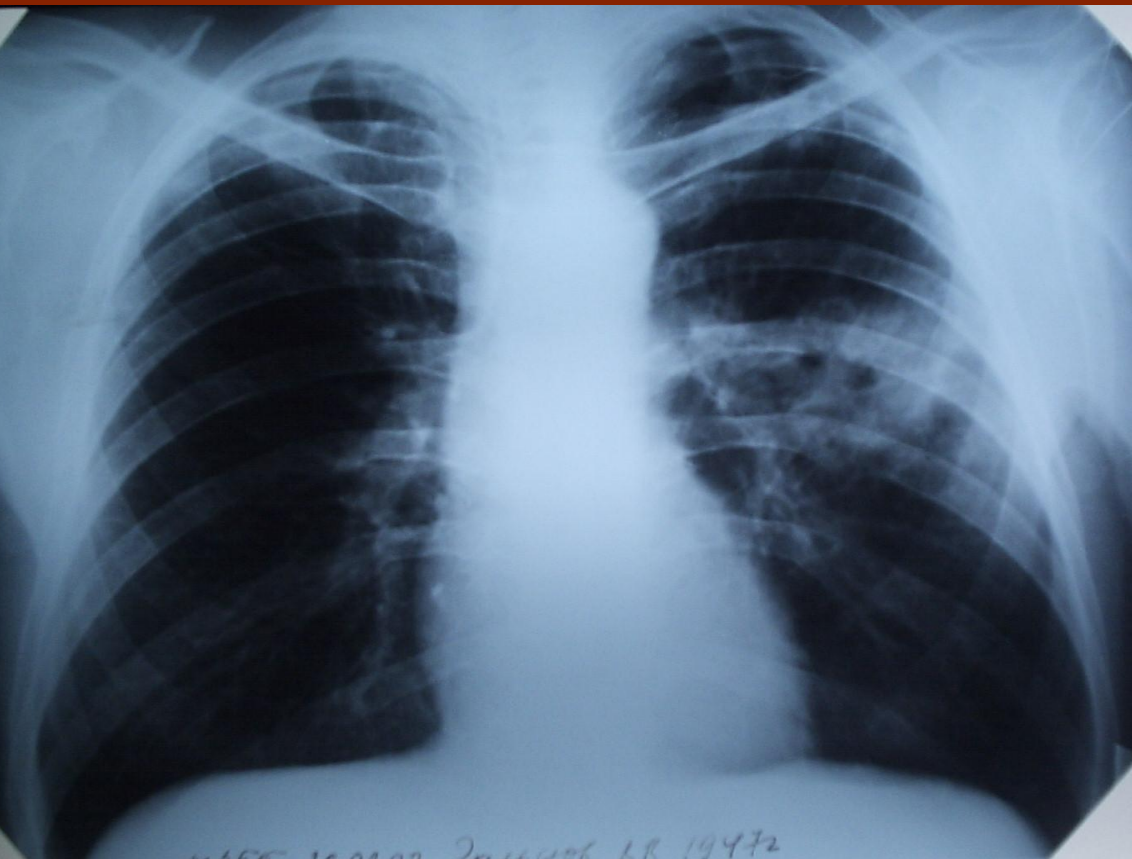- Пациент Г. 54г
Рис.3. Рентгенограмма органов грудной полости от 5.10.2001 г. Размеры круглой тени увеличились (3,6х3,2 см). Видна «дорожка» к головке корня левого легкого.



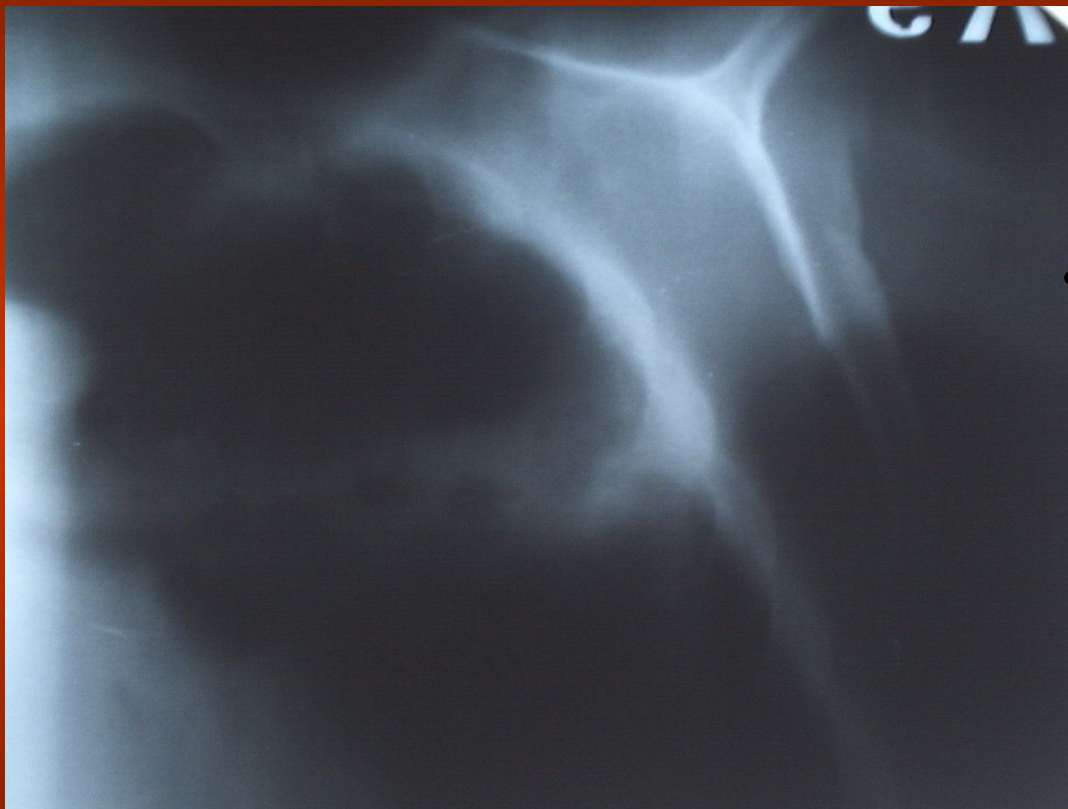
- Пациент Г. 54г
Рис.4. Прямая томограмма от 1.02 2002 г. Глубина среза 12,5 см. Размер круглой тени – 6,0х 4,0 (см). Видна «дорожка» к корню левого легкого и втяжение в сторону патологического образования костальной плевры. В области верхушки легкого определяются плотные очаговые тени.



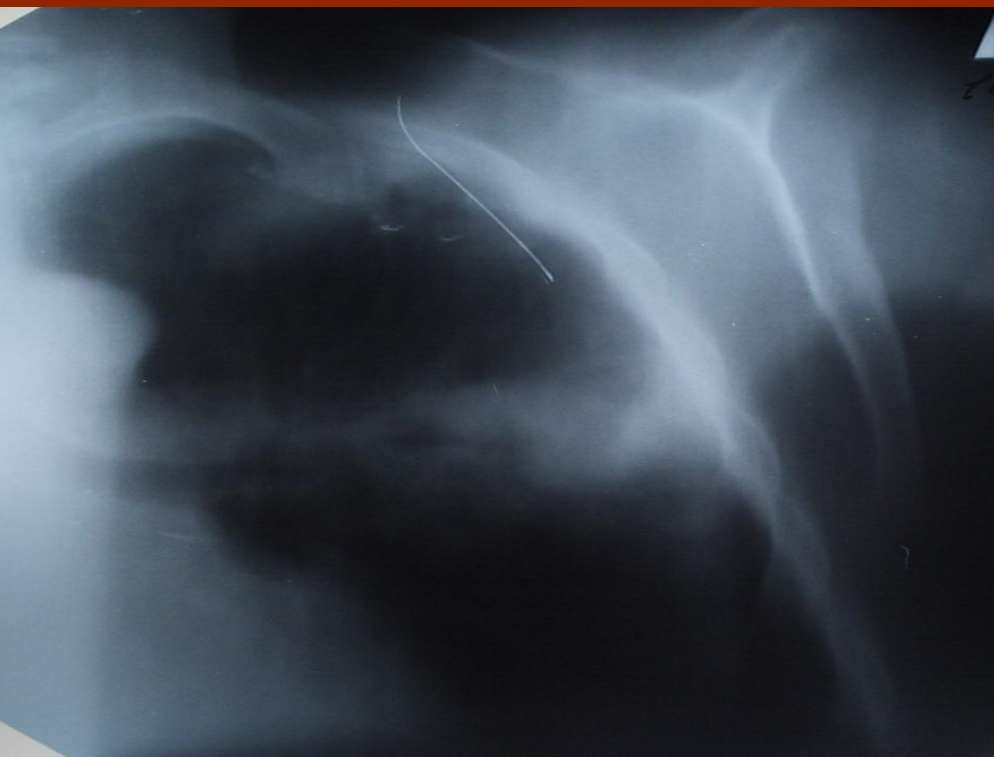
- Пациент Г. 54г. **Рис. 5.** Рентгенограмма органов грудной полости в левой боковой проекции от 21.02.2002г. Определяется снижение прозрачности второго сегмента верхней доли левого легкого, на фоне которого визуализируется круглая тень диаметром до 5,5 см. В области корня легкого видны увеличенные лимфатические узлы.



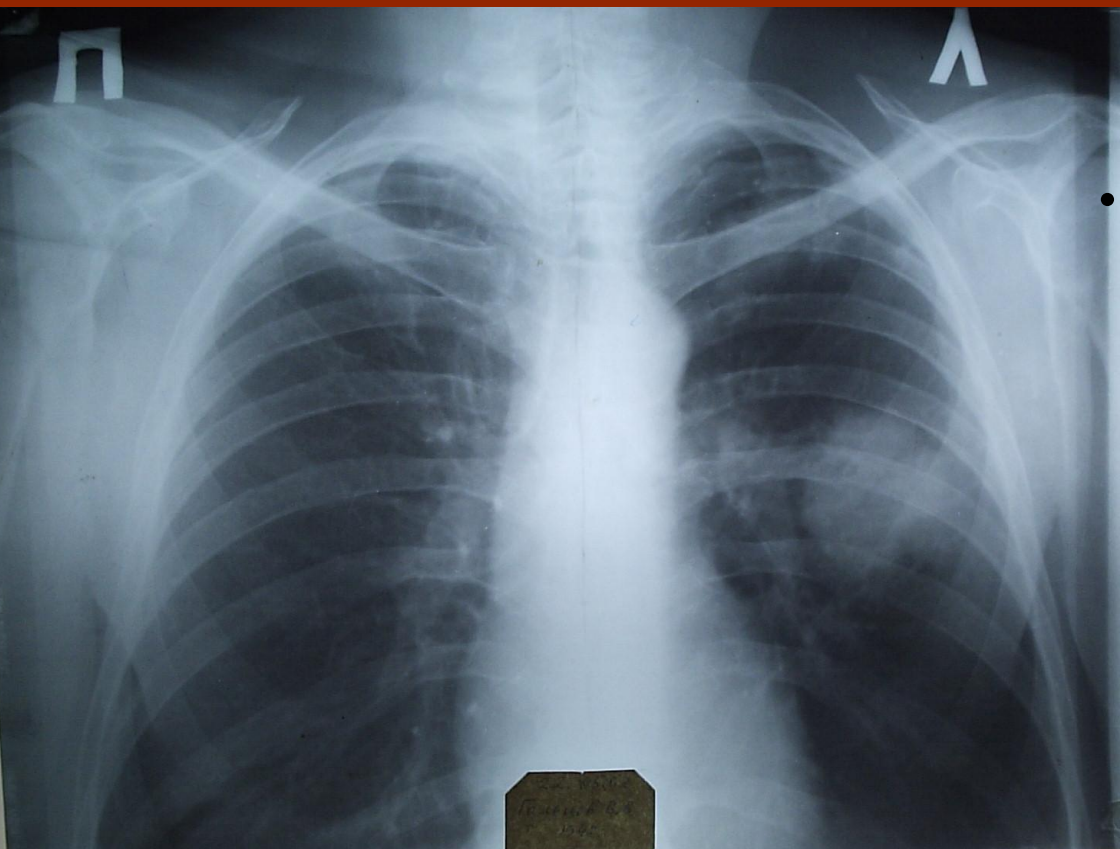
- Пациент Г. 54г.
Рис.6. Рентгенограмма органов грудной полости от 26.02.2002 г. Круглая тень примыкает к корню левого легкого. В области круглой тени определяются участки просветления. Костальная плевра уплотнена. Отмечается сгущение и деформация легочного рисунка левого легкого.



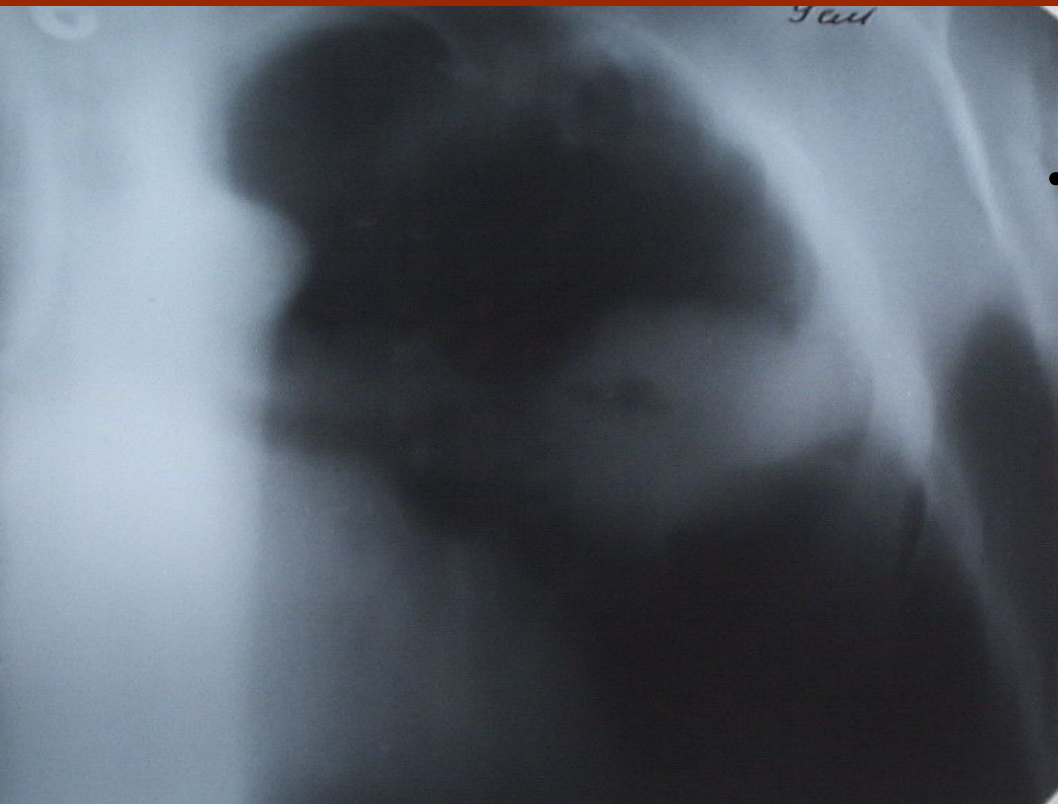- Пациент Г. 54г
Рис. 7. Прямая томограмма левой половины грудной полости от 26.02 2002 г. Глубина среза 9,0 см. В области затемнения определяются два просветления диаметром до 1,0см.



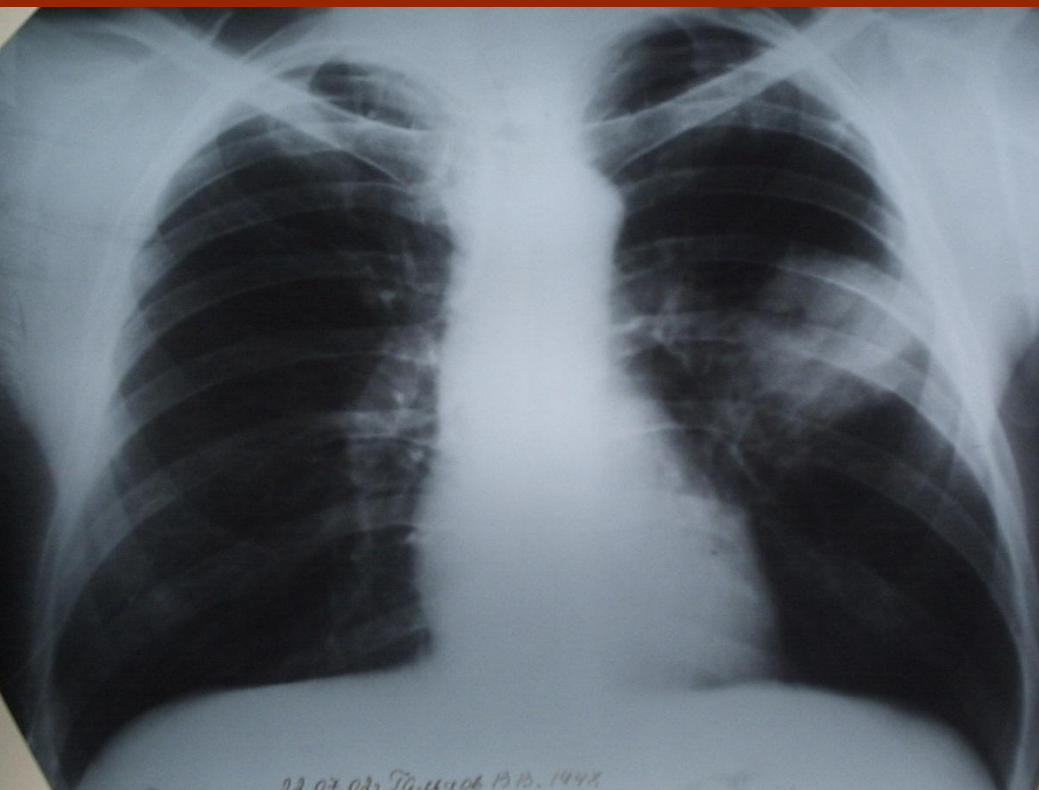- Пациент Г. 54г
Рис. 8. Прямая томограмма от 26.02 2002 г. Глубина среза 10,0 см. В головке корня легкого виден увеличенный лимфатический узел. Размер просветления в «узле» достигает 2,0см



- Пациент Г. 55г
Рис.9. Рентгенограмма органов грудной полости от 22.05.2002 г. Круглая тень имеет неровные нечеткие контуры. Инфильтративные пневмонические изменения в окружающей опухоль ткани не определяются.



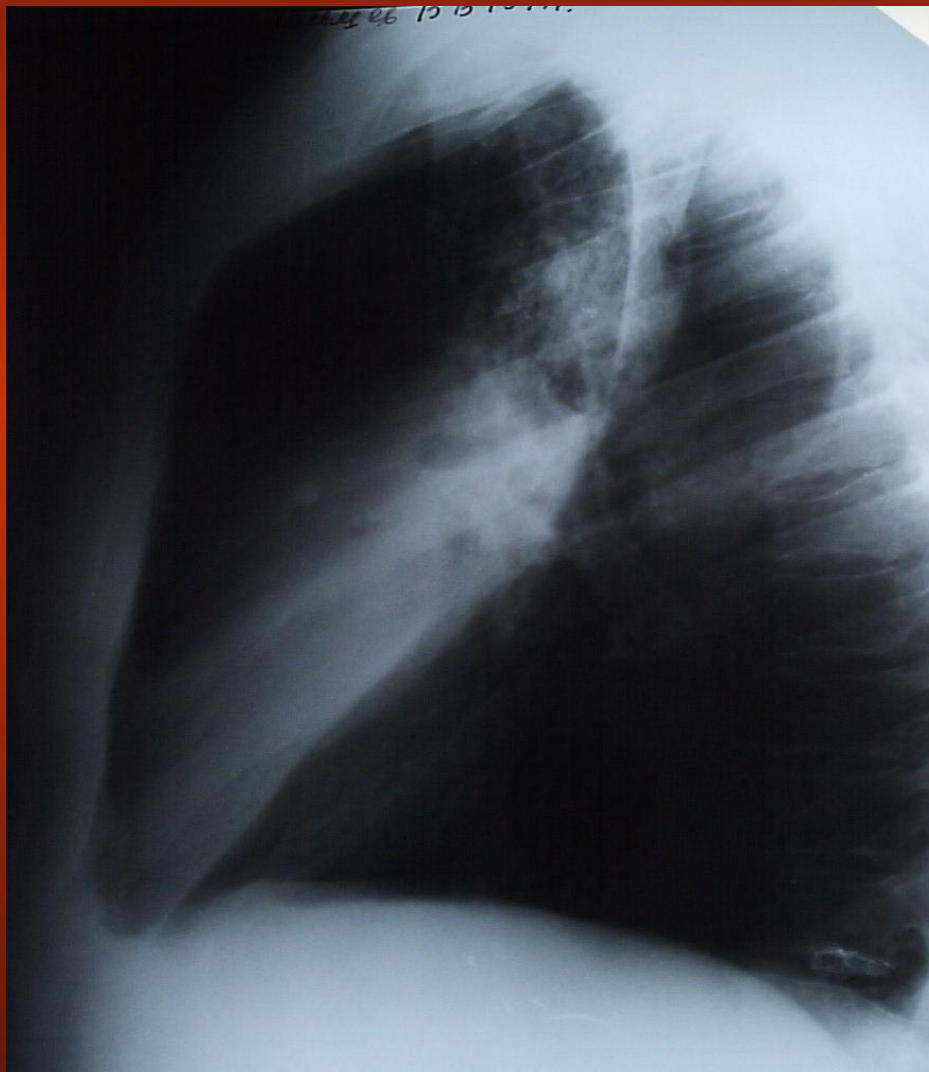
- Пациент Г. 55г
Рис. 10. Томограмма от 4.07 2002 г. Глубина среза 10,0 см.
В тени опухолевого узла визуализируется просвет сегментарного бронха.



- Пациент Г. 55г
Рис.11. Рентгенограмма органов грудной полости от 22.07.2002 г. Повторная параканкротическая пневмония – перисциссурит.

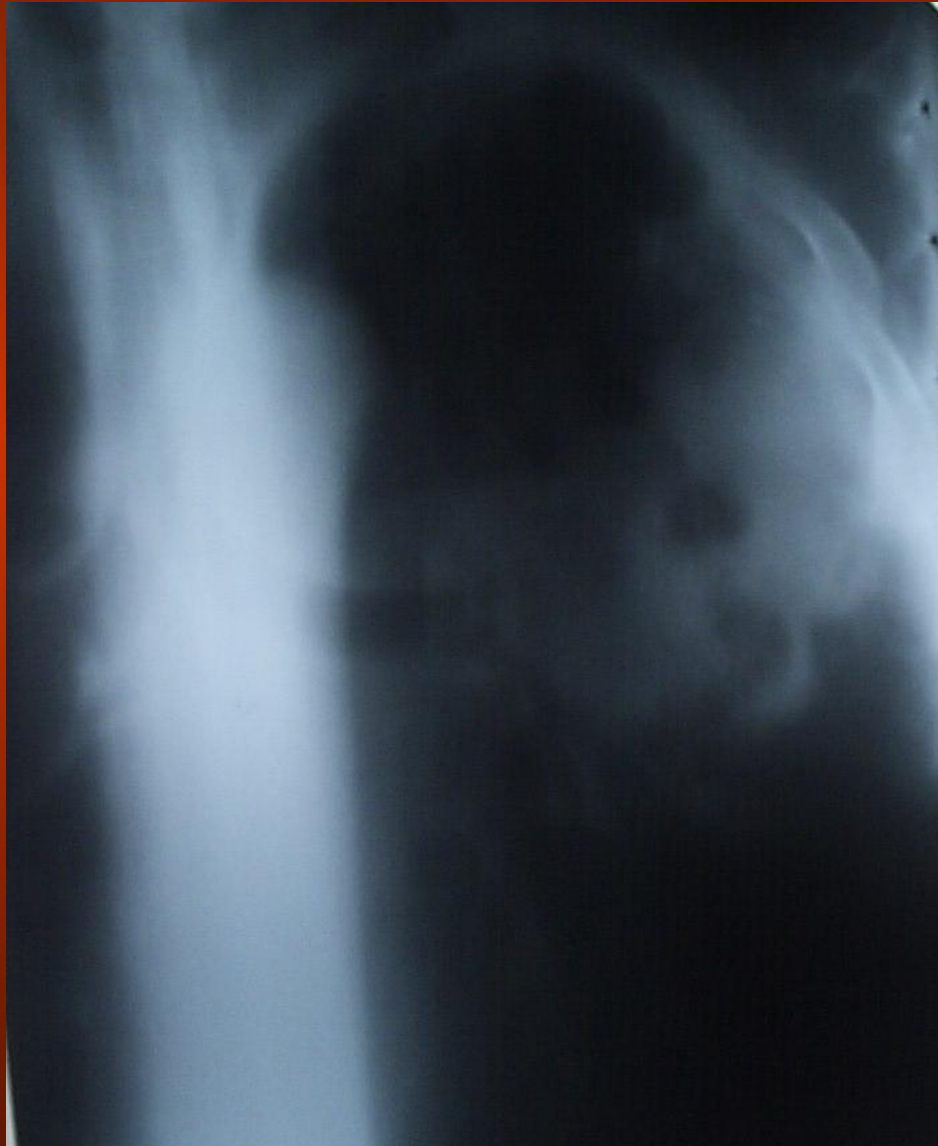
Пациент Г. 55г

Рис. 12. Рентгенограмма органов грудной полости в левой боковой проекции от 22.07.2002г. Междолевая плевра уплотнена, передний реберно-диафрагмальный синус затемнен. В области 2 и 1 сегментов определяется неомогенное затемнение. Корень легкого увеличен, не структурирован.



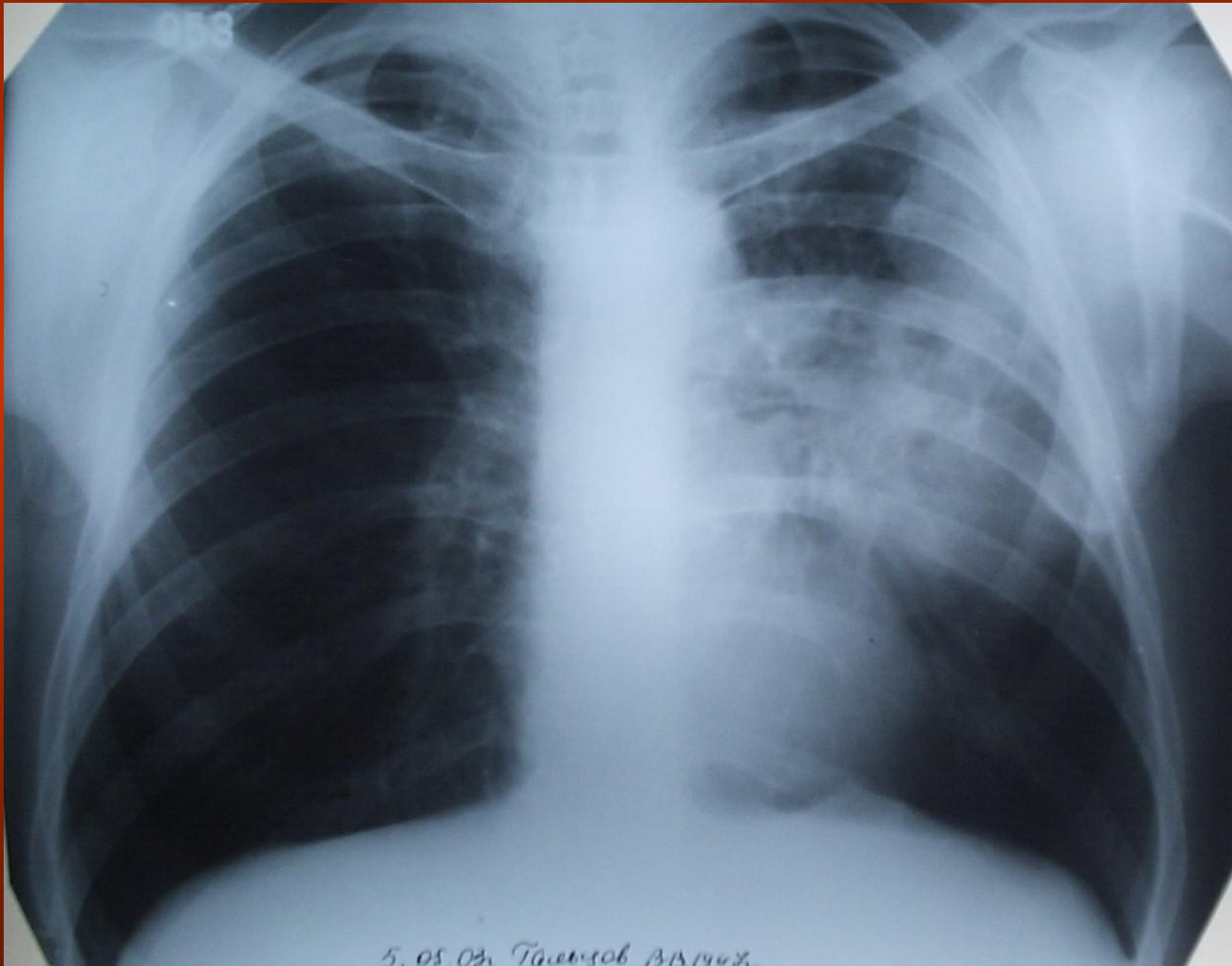
Пациент Г. 55г

Рис. 13. Томограмма от 23.07 2002 г. Глубина среза 10,0 см.
В тени опухолевого узла, сливающегося с корнем и грудной
стенкой визуализируются просветления.



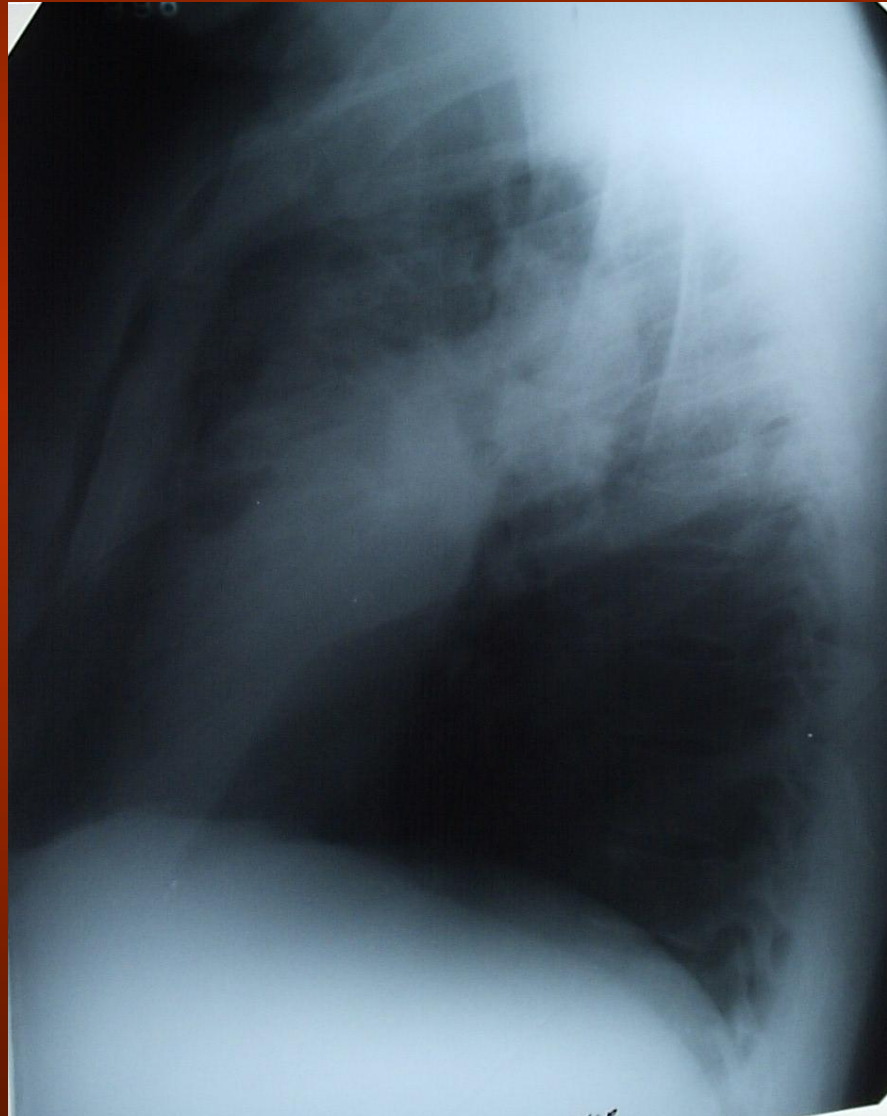
Пациент Г. 56г


Рис.14. Рентгенограмма органов грудной полости от 5.05.2003 г.
Централизация периферического рака левого легкого. Круглая
тень не дифференцируется на фоне неомогенного затемнения.



Пациент Г. 56г

Рис. 15. Рентгенограмма органов грудной полости в левой боковой проекции от 14.05.2003г. Затемнение занимает все сегменты верхней доли левого легкого. Прозрачность нижней доли повышена.





ТЬЕВ
Д

Благодарим за внимание!