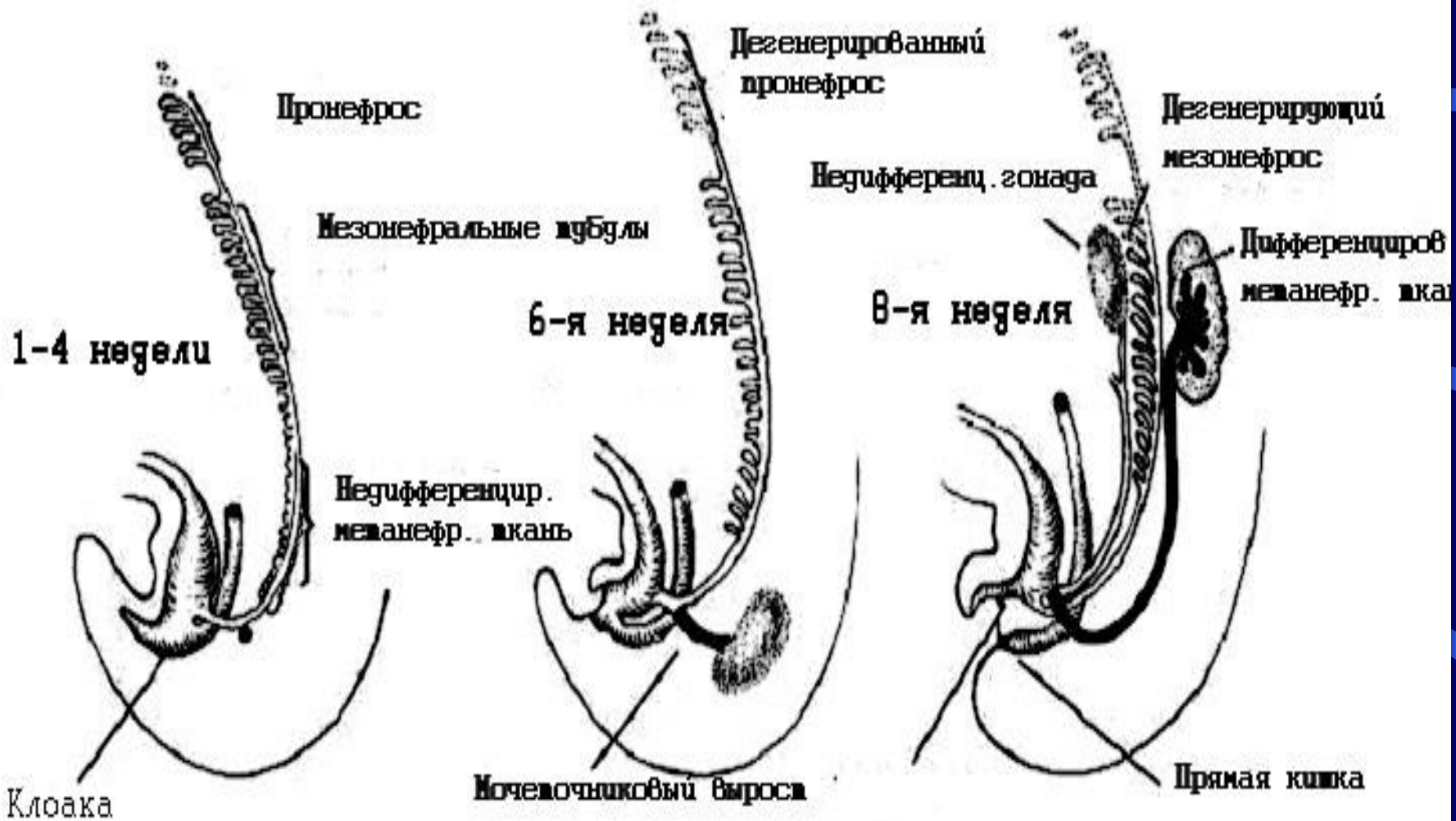
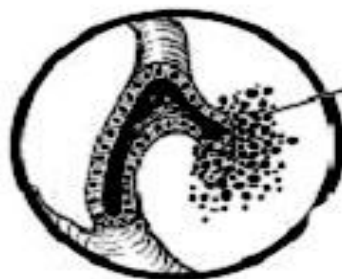
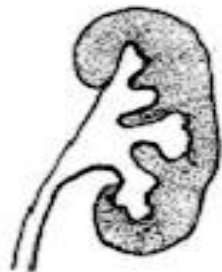

АНОМАЛИИ ПОЧЕК И ВЕРХНИХ МОЧЕВЫХ ПУТЕЙ

Стадии эмбрионального развития почки

- Пронефрос
- Мезонефрос
- Метанефрос





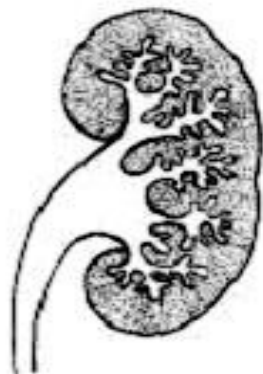
Метанефральная
ткань

6-я неделя

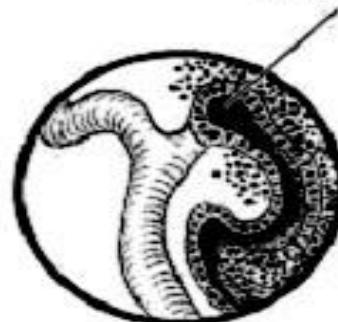Ветвление
канальцев

Формирование
везикул

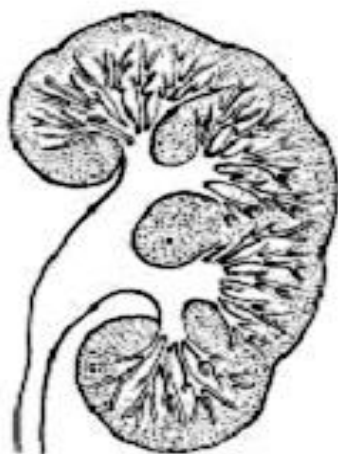
Соединение между
собир. канальцем
и нефроном



8-я неделя



9-я неделя



11-я неделя



Извитые
канальцы

Капсула
Боткина-
Шумлянского

13-я неделя

Аномалии расположения

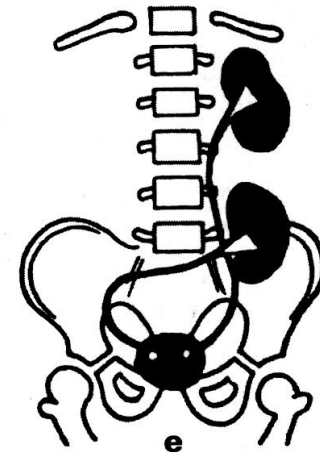
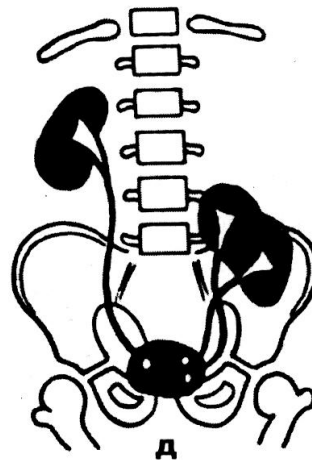
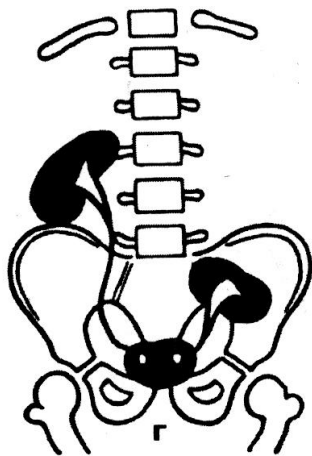
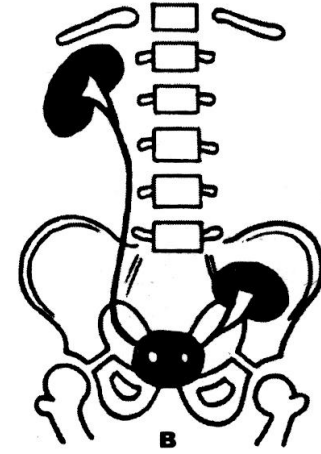
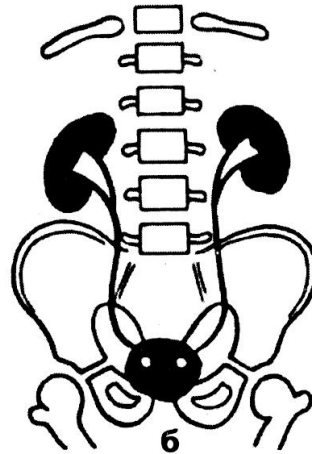
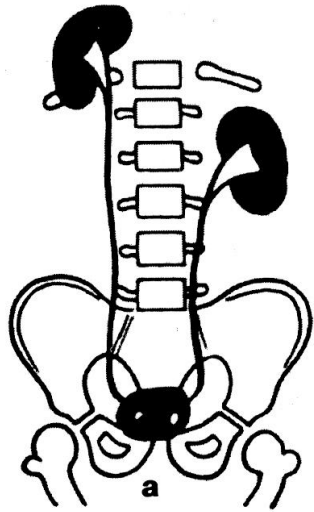
- **Односторонняя дистопия**

- Грудная
- Поясничная
- Подвздошная
- Тазовая

- **Перекрестная дистопия**

- Со сращением
- Без сращения

Аномалии расположения



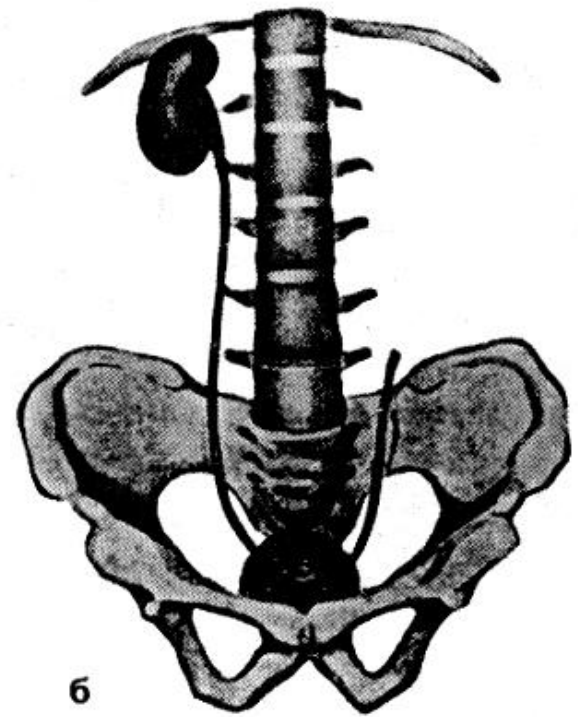
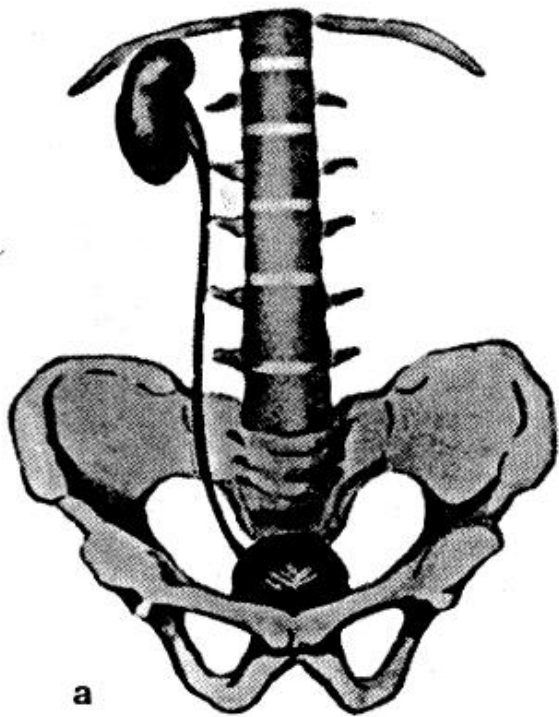
Аномалии количества почек

- Аплазия (агенезия)
- Удвоение почки (полное, неполное)
- Добавочная почка

Аплазия (агенезия)

- Частота 1:1000 - 1:2000
- **Диагностика**
- Хромоцистоскопия
- УЗИ
- Экскреторная урография
- КТ
- Ангиография

Аплазия (агенезия)



Агенезия обеих почек

- девочки:мальчики 1:3
- срок жизни –несколько суток
- Внутриутробная диагностика – УЗИ:

триада Potter

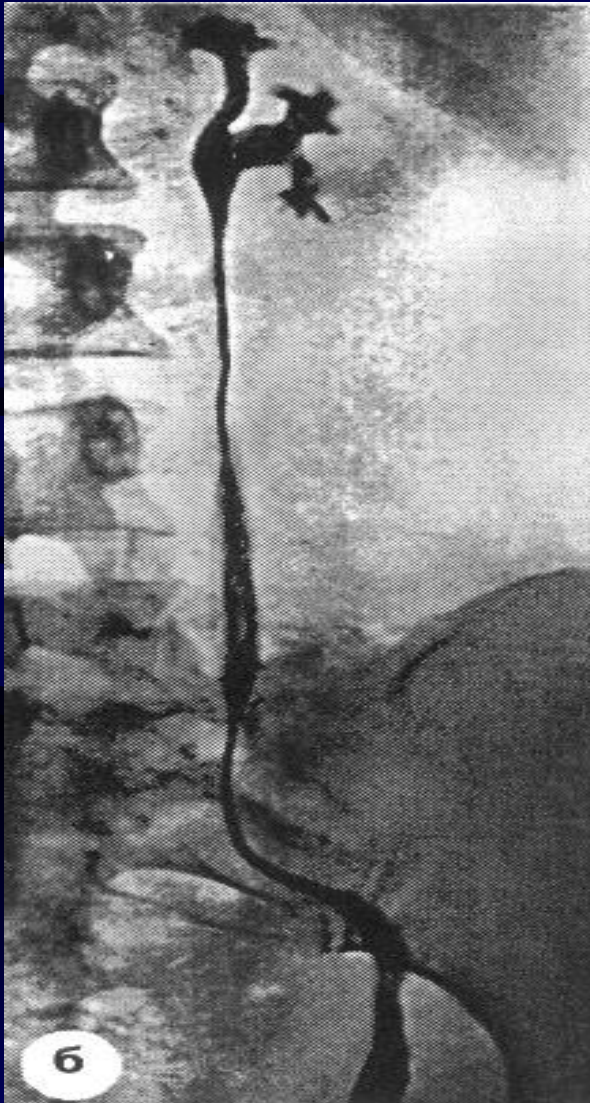
1. Снижение количества амниотической жидкости
2. Гипоплазия легких
3. Деформация лицевой части эмбриона (facies Potteri)

Аномалии величины почек

- Рудиментарная почка
 - Хронический пиелонефрит
 - Артериальная гипертензия

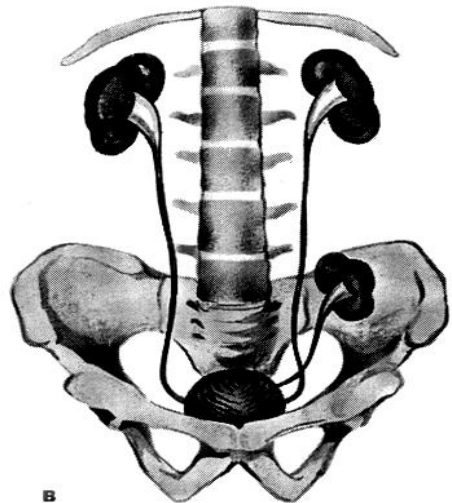
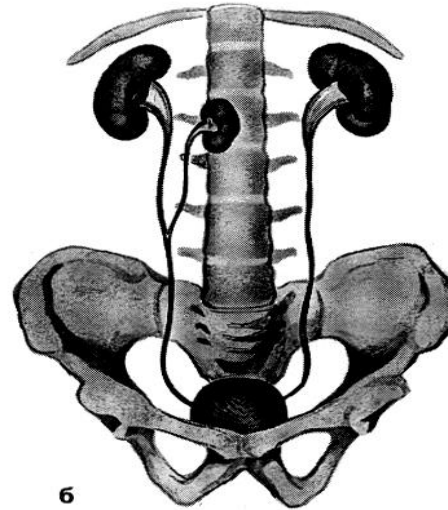
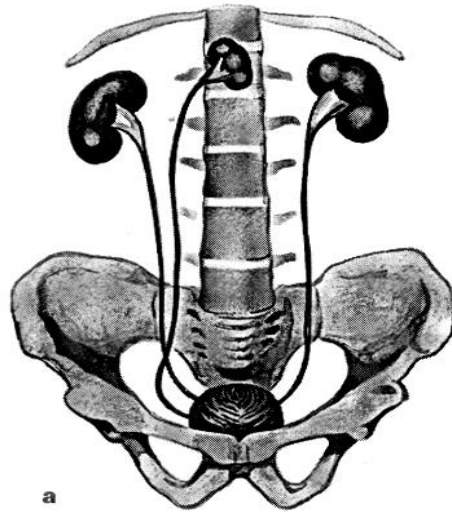


Аномалии величины почек



- Карликовая почка
 - Пиелонефрит
 - Нефролитиаз

Добавочная почка



Кистозные аномалии почек

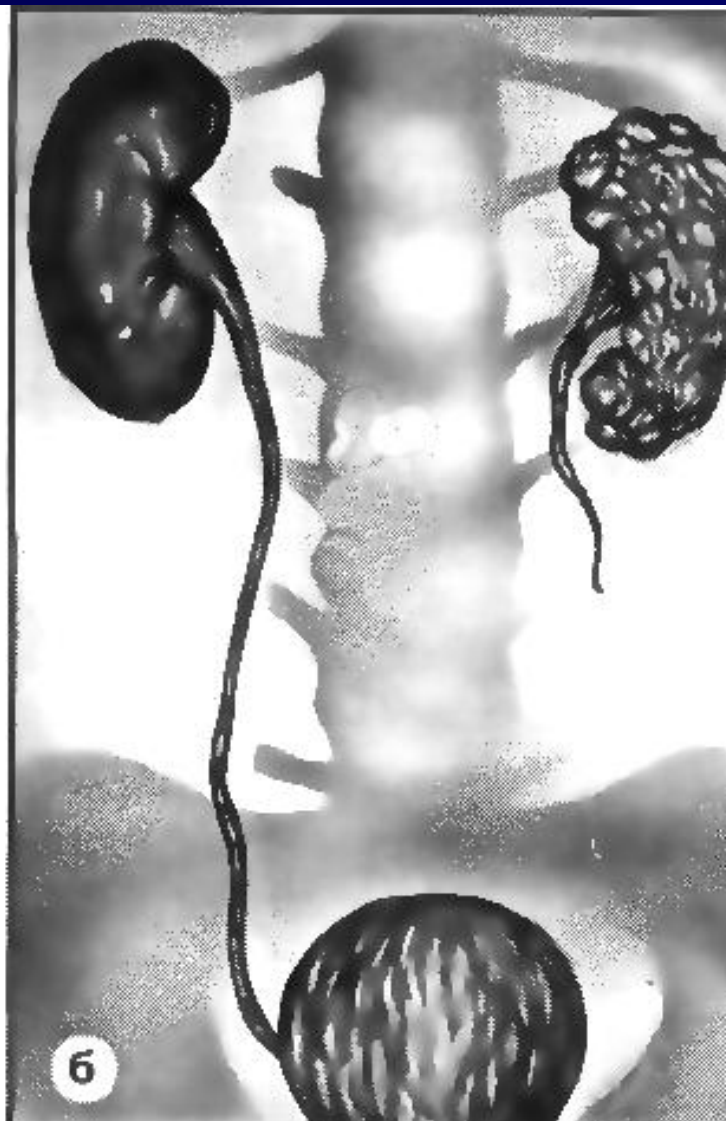
- Мультикистоз
- Кортикальный мультикистоз
- Мультилокулярная киста
- Поликистоз почек
- Солитарная киста почек
- Губчатая почка

Кистозные аномалии почек

Мультикистоз

- Односторонняя,
- Результат дисэмбриогенеза
- Мочеточник отсутствует или атрезия
- Дисплазия паренхимы, возможны неопластические изменения (Dimmick et al. 1989)

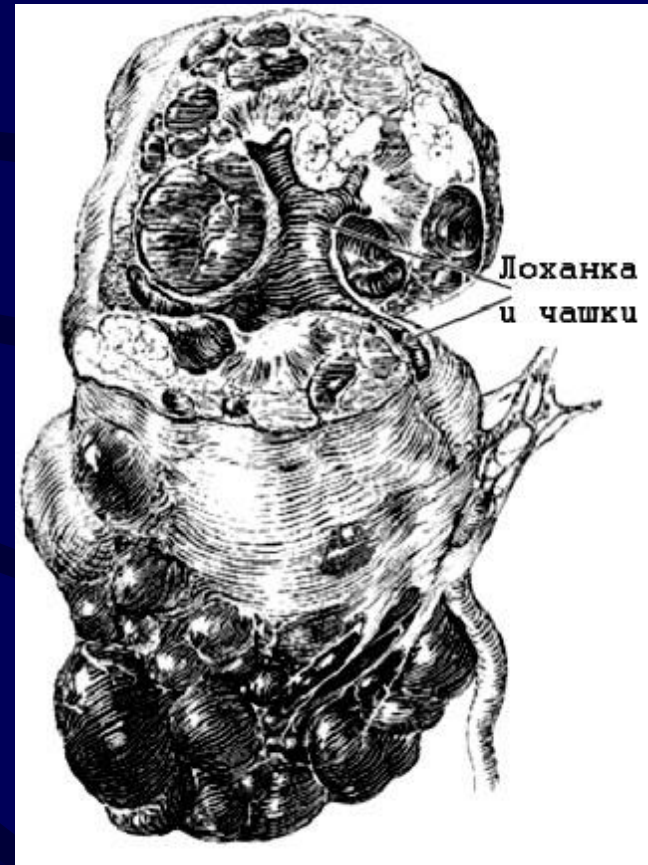Мультикистоз



Кистозные аномалии почек

Поликистоз

- **Взрослый**
(аутосомно-доминантный тип наследования)
- **Детский**
(аутосомно-рецессивный тип наследования)



Поликистоз

Симптомы

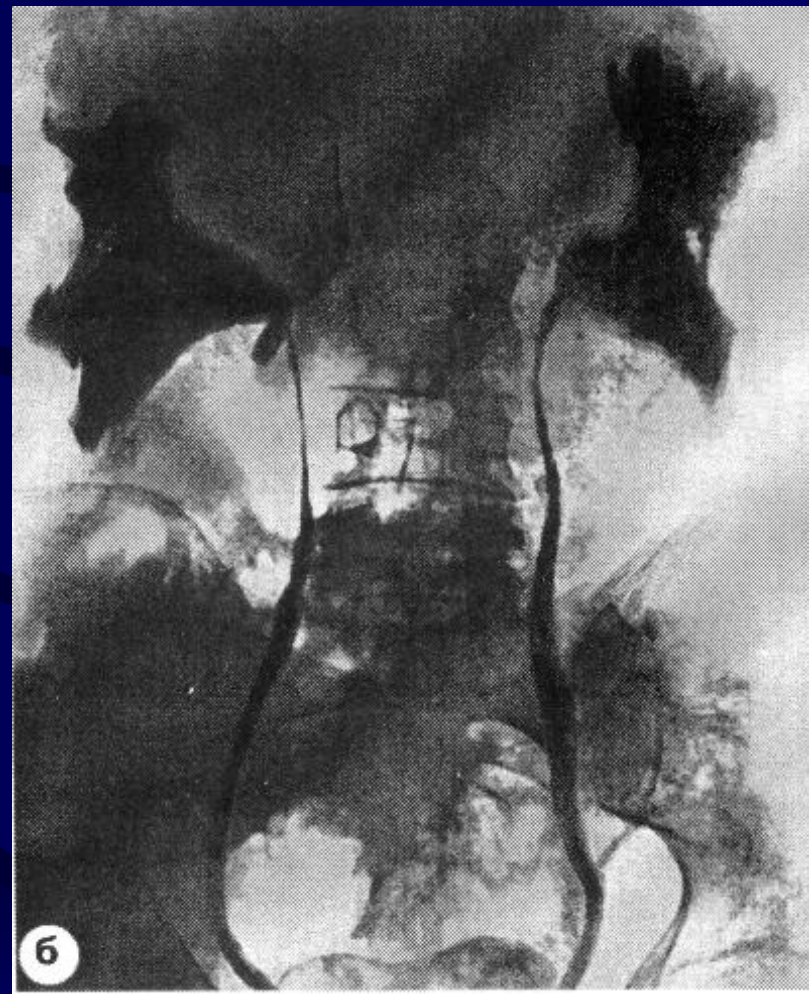
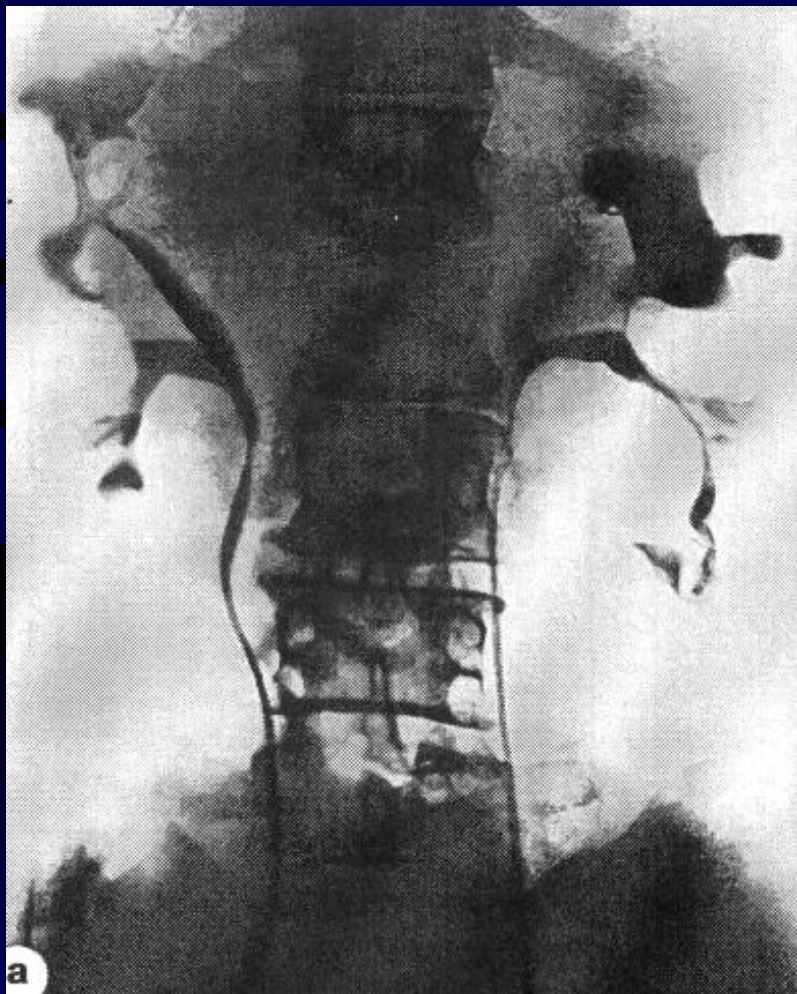
- **Боль**
- **Макро-, микрогематурия**
- **Пиелонефрит**
- **Дизурия**
- **ХПН (головная боль, тошнота, рвота, слабость, потеря веса)**
- **Пальпируемые почки**
- **Артериальная гипертензия**
- **Изменения глазного дна**

Поликистоз

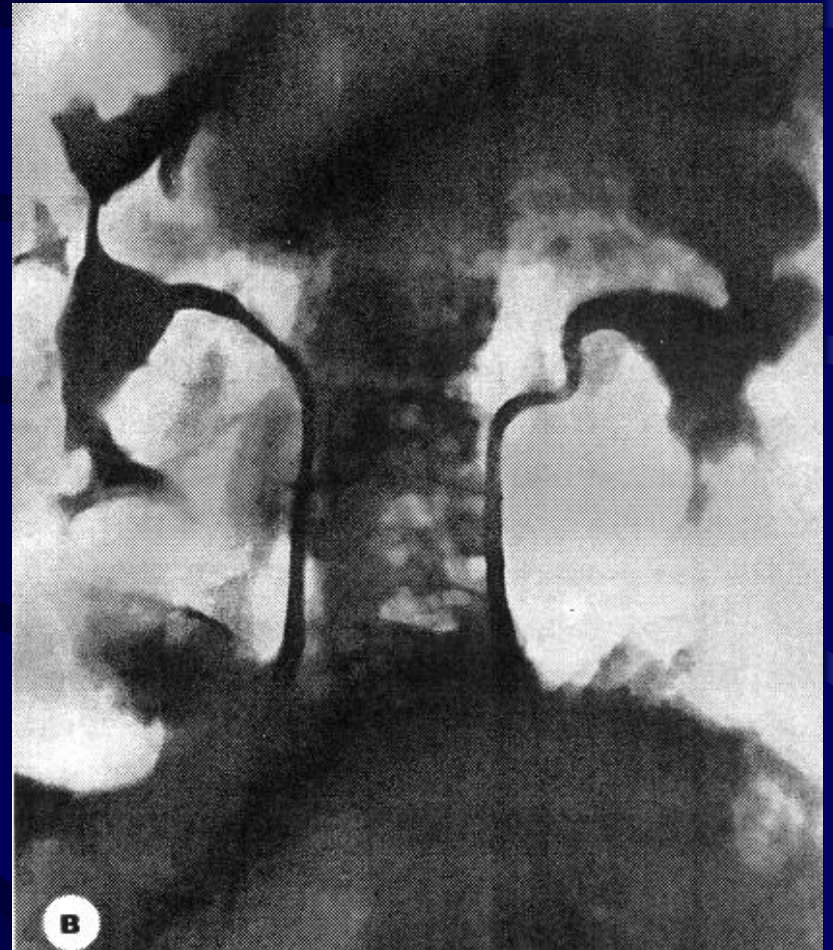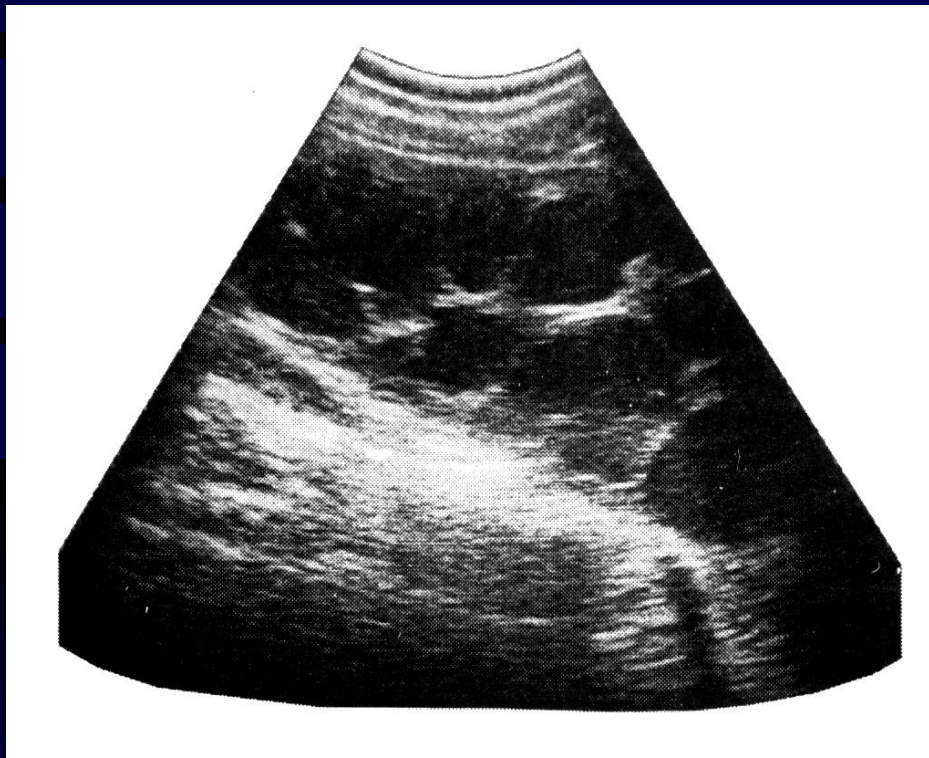
Лабораторные данные

- Анемия
- Протеинурия
- Гематурия (макро-, микро-)
- Пиурия
- Уремия (при развитии ХПН)

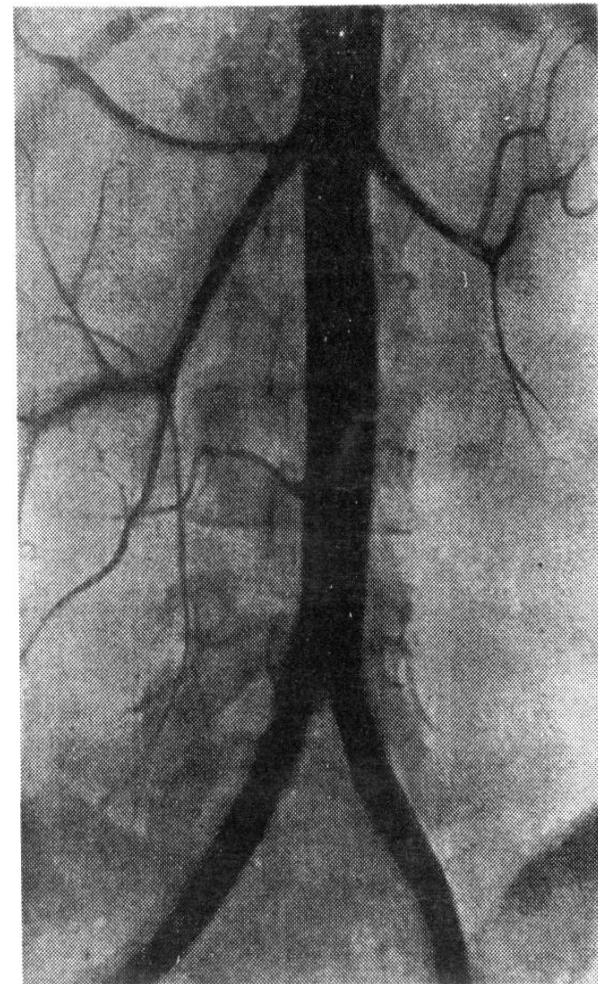
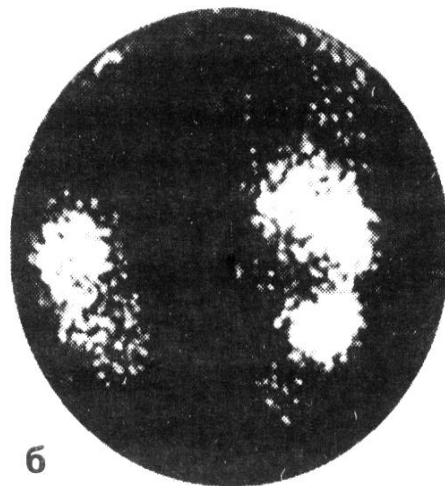
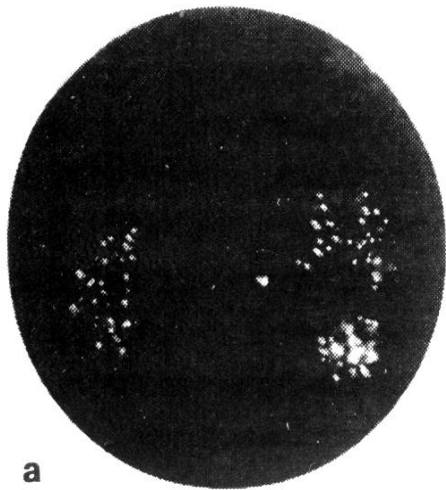
Поликистоз почек



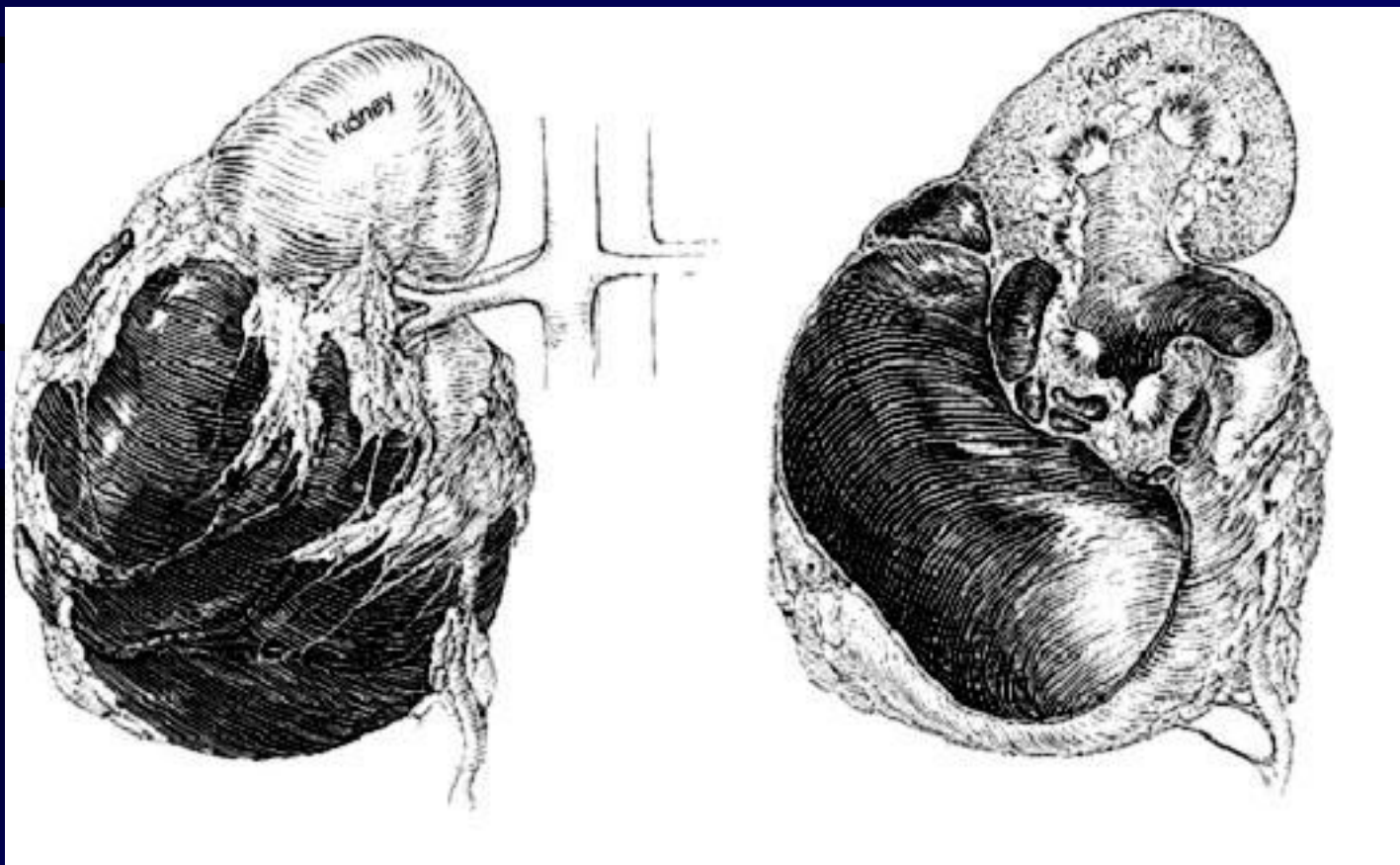
Поликистоз почек



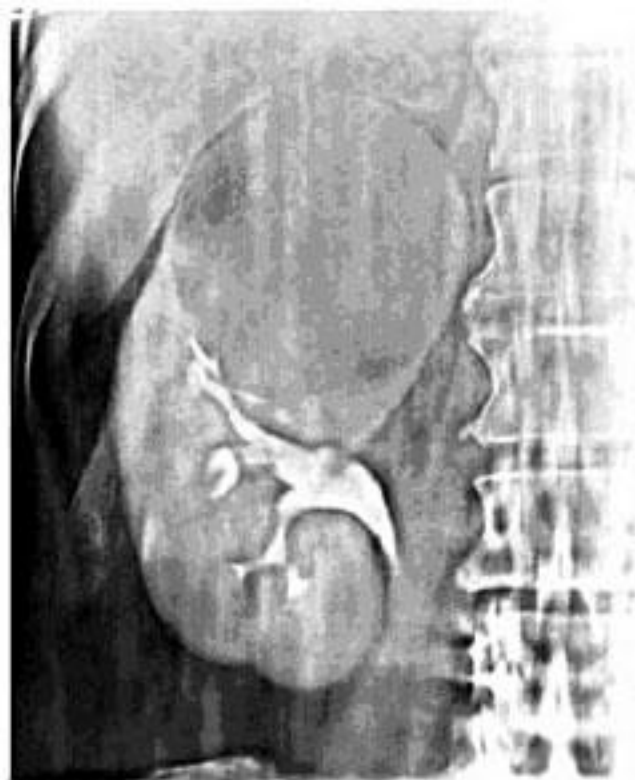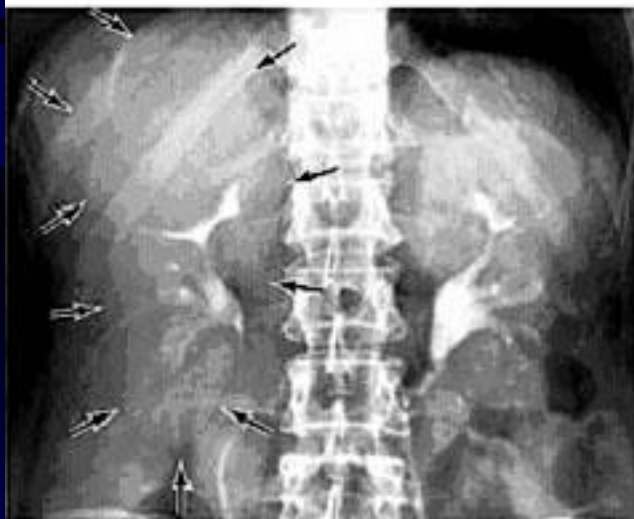Поликистоз почек



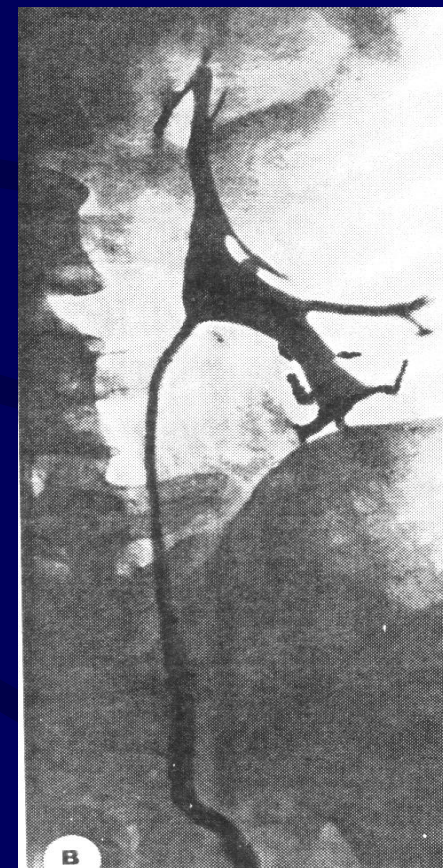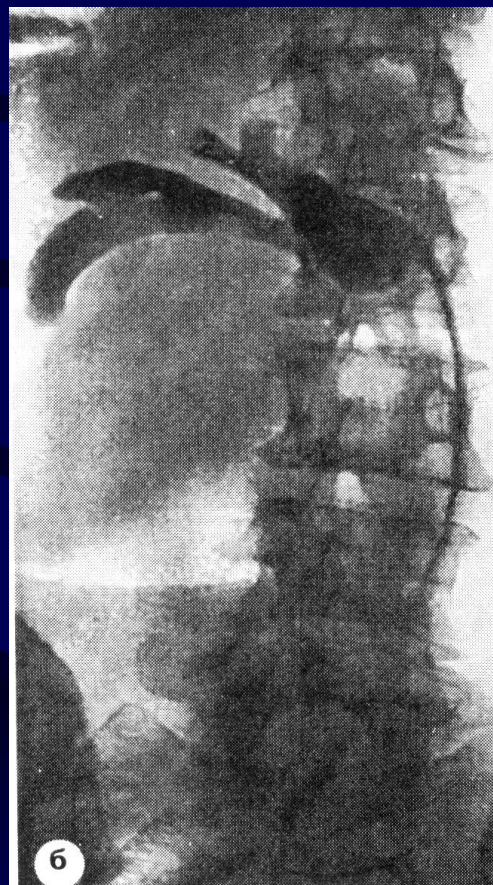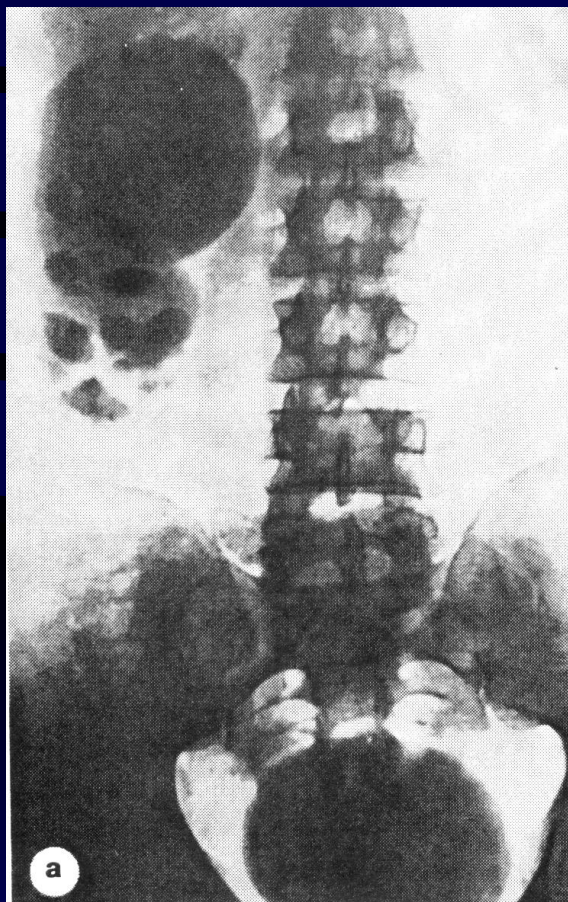
Простая (солитарная) киста



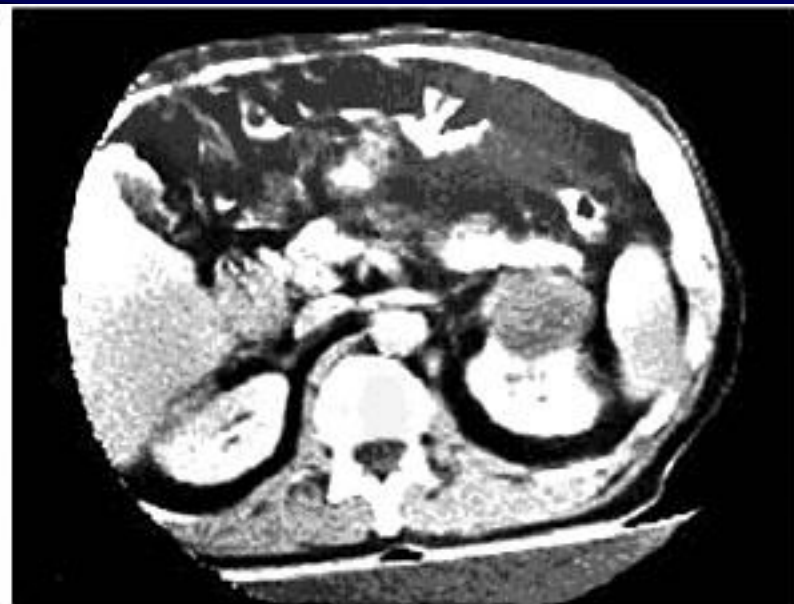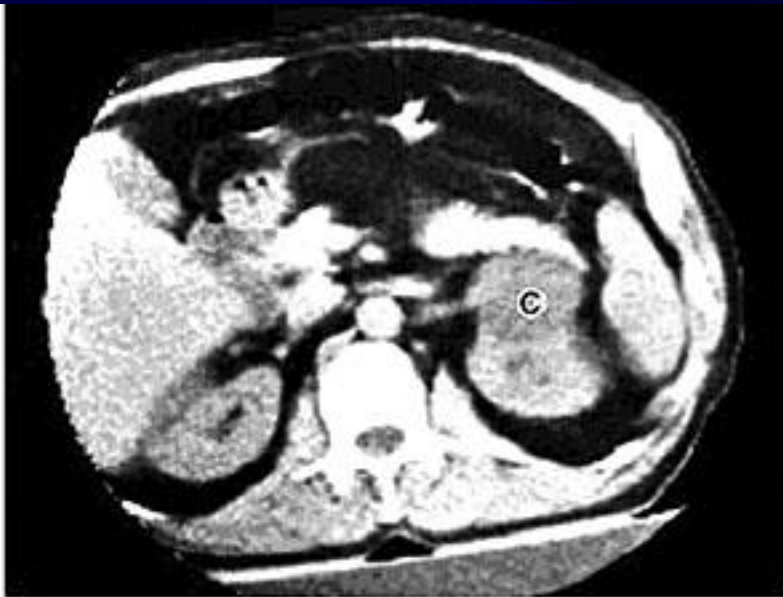Простая (солитарная) киста



Простая (солитарная) киста

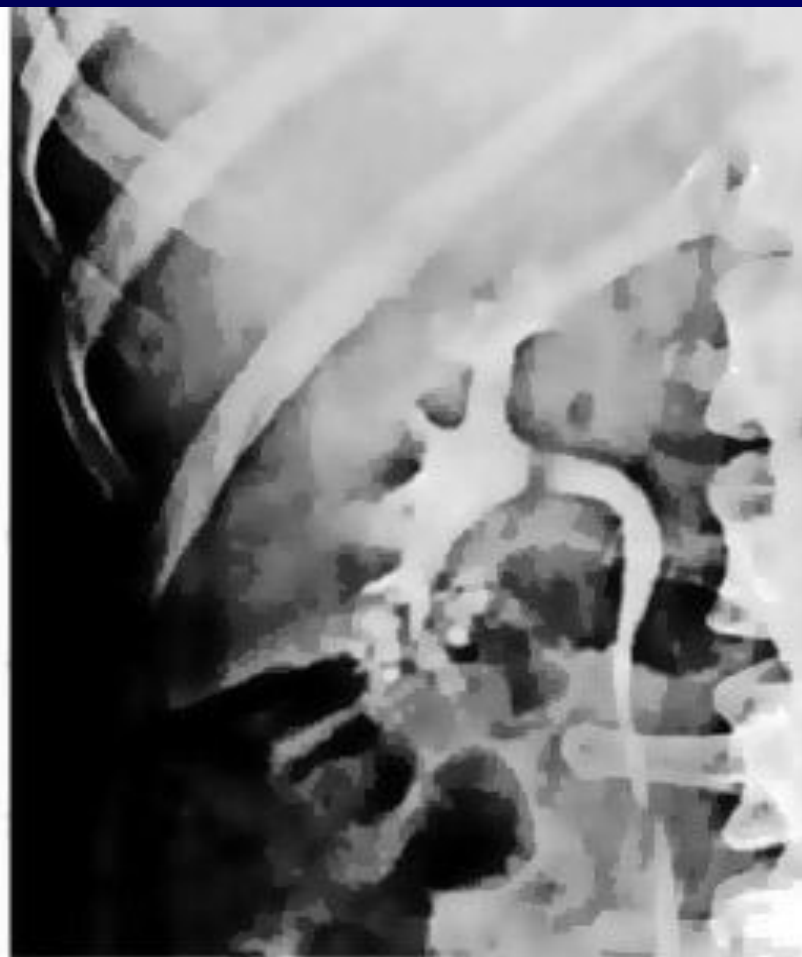
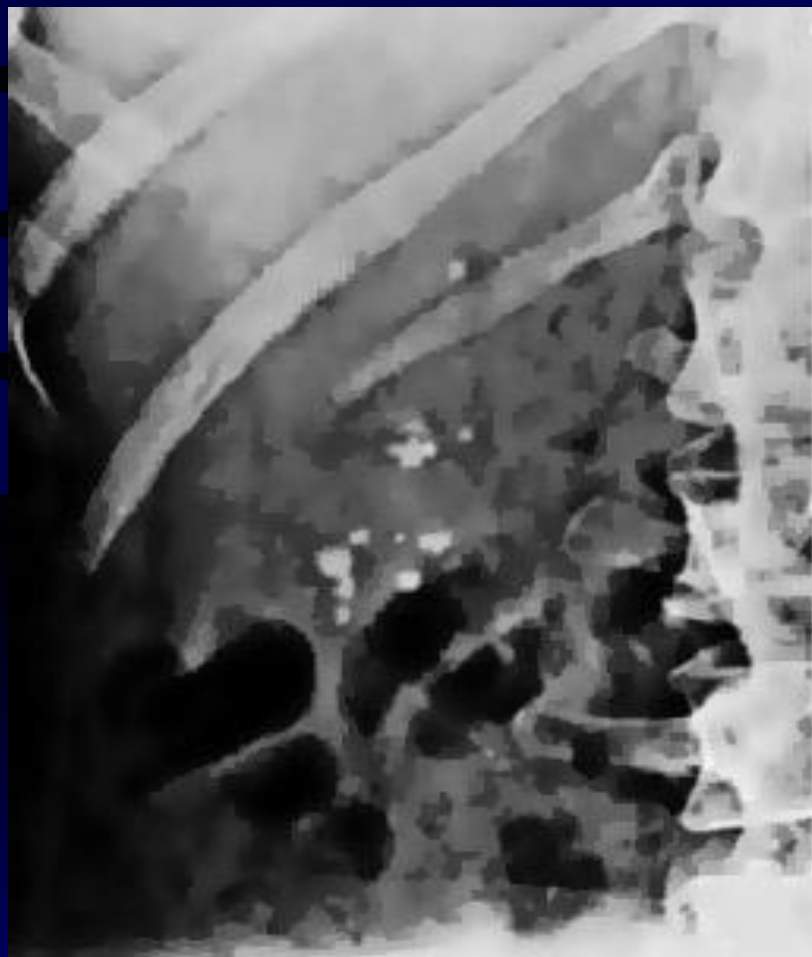
Простая (солитарная) киста



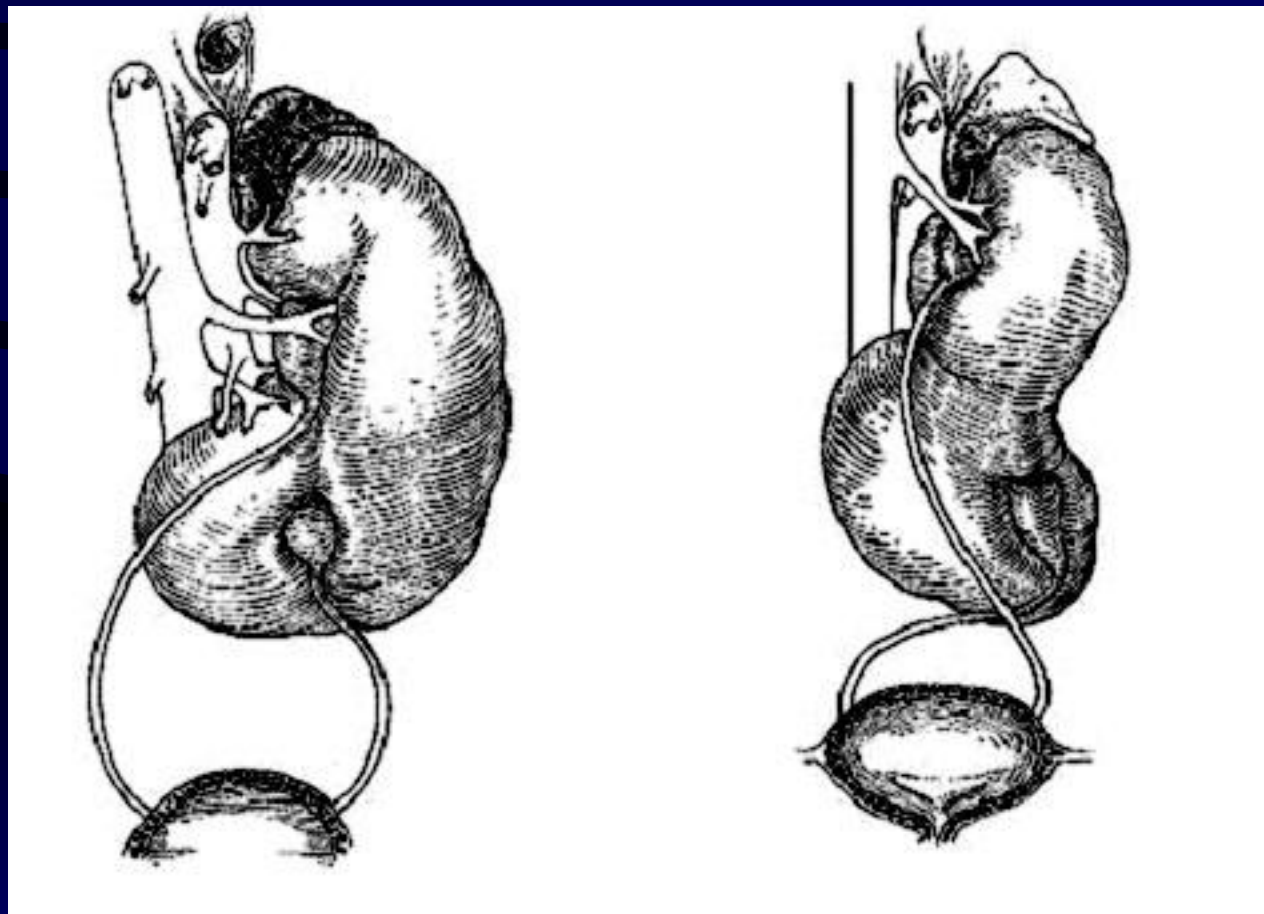
Губчатая почка

- Аутосомально-рецессивная
- Чаще двусторонняя



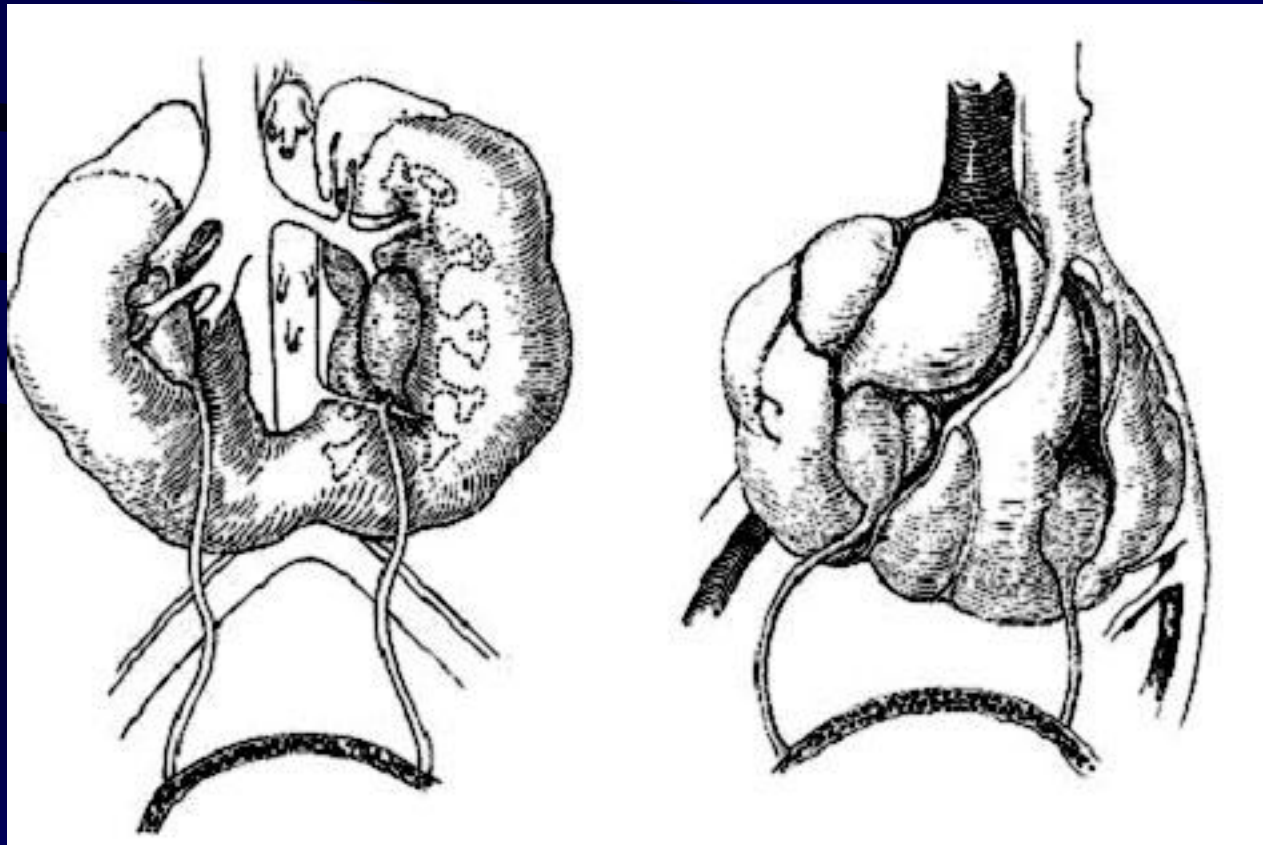
Аномалии взаиморасположения почек

L-образная S-образная



Аномалии взаиморасположения почек

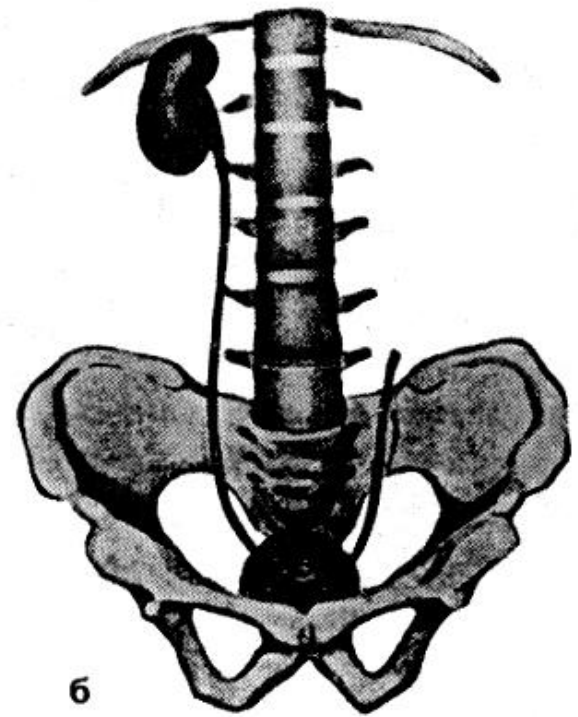
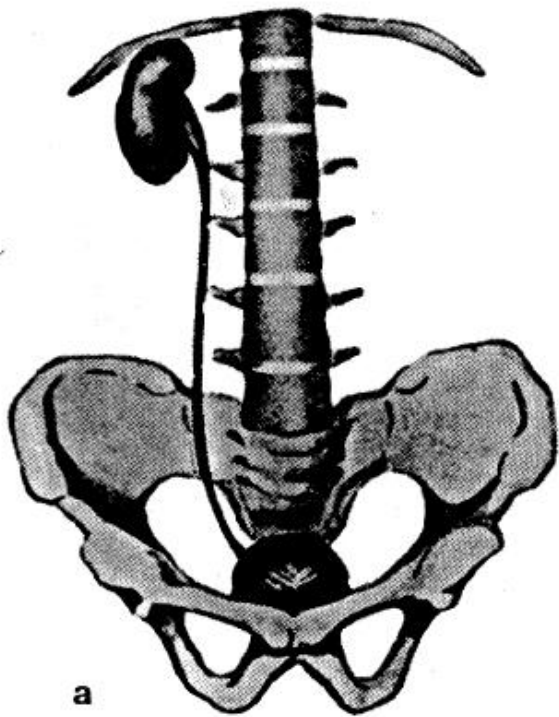
Подковообразная Галетовидная



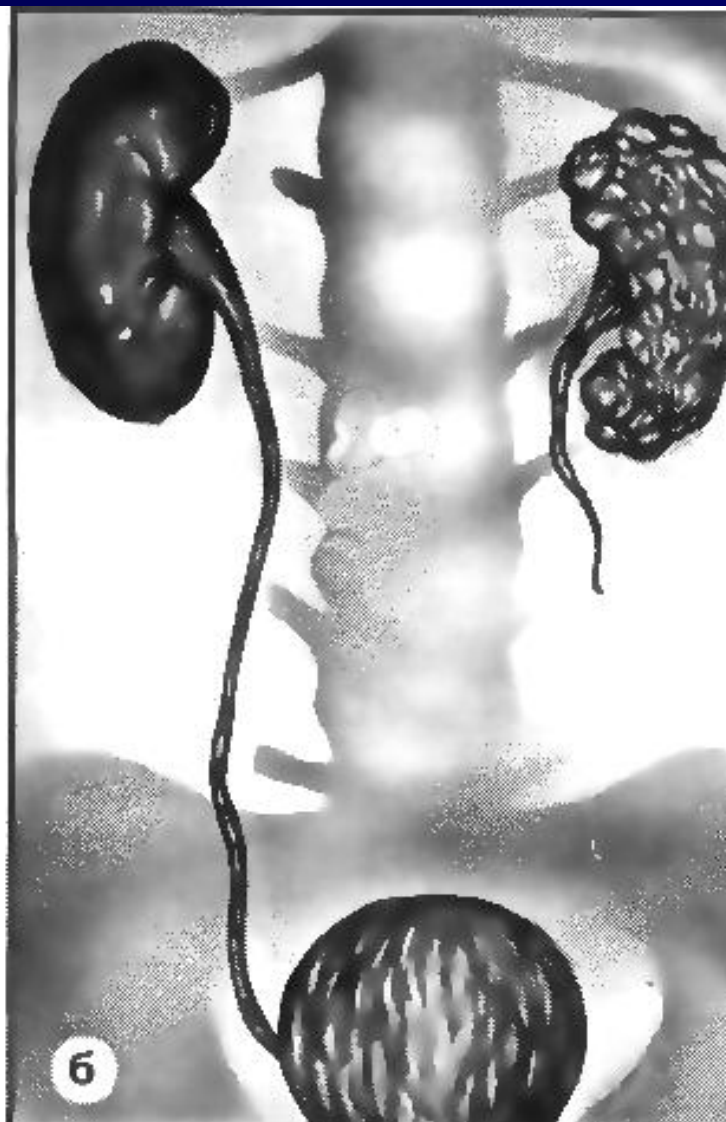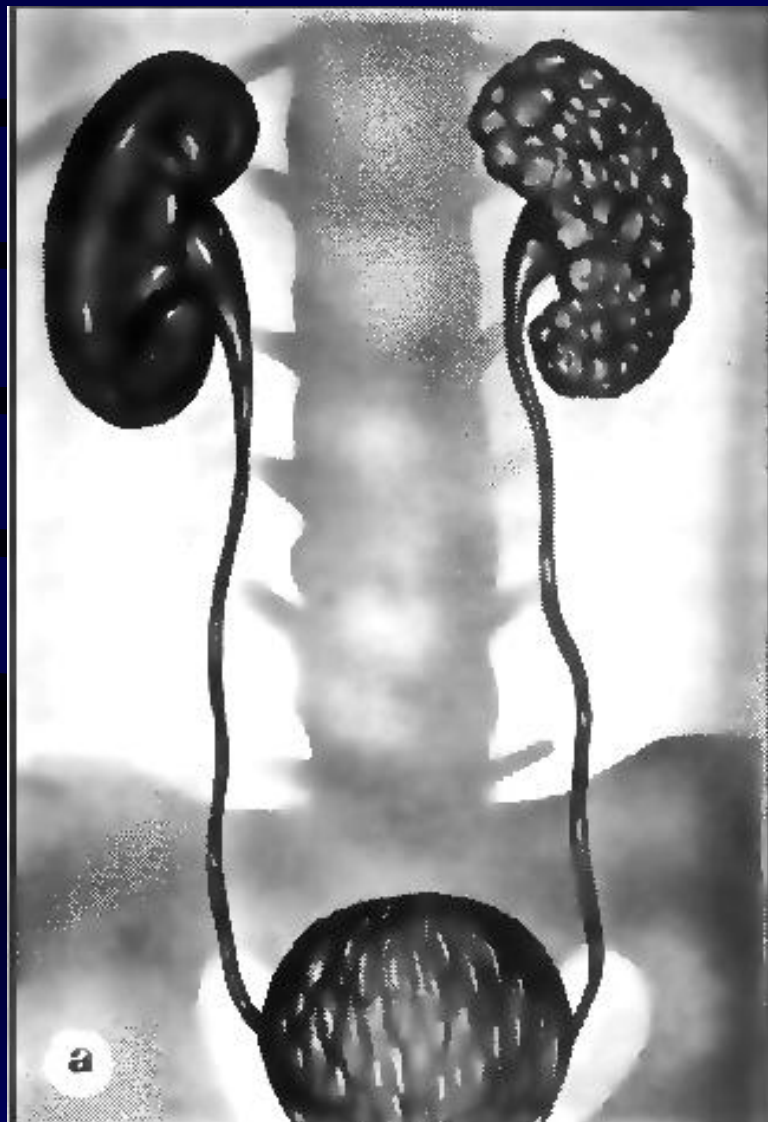Аномалии мочеточника

- Атрезия мочеточника
- Удвоение мочеточника
- Эктопия устья мочеточника
- Уретероцеле
- Ретрокавальный мочеточник
- Стриктура лоханочно-мочеточникового сегмента
- Мегауретер

Аплазия (агенезия)

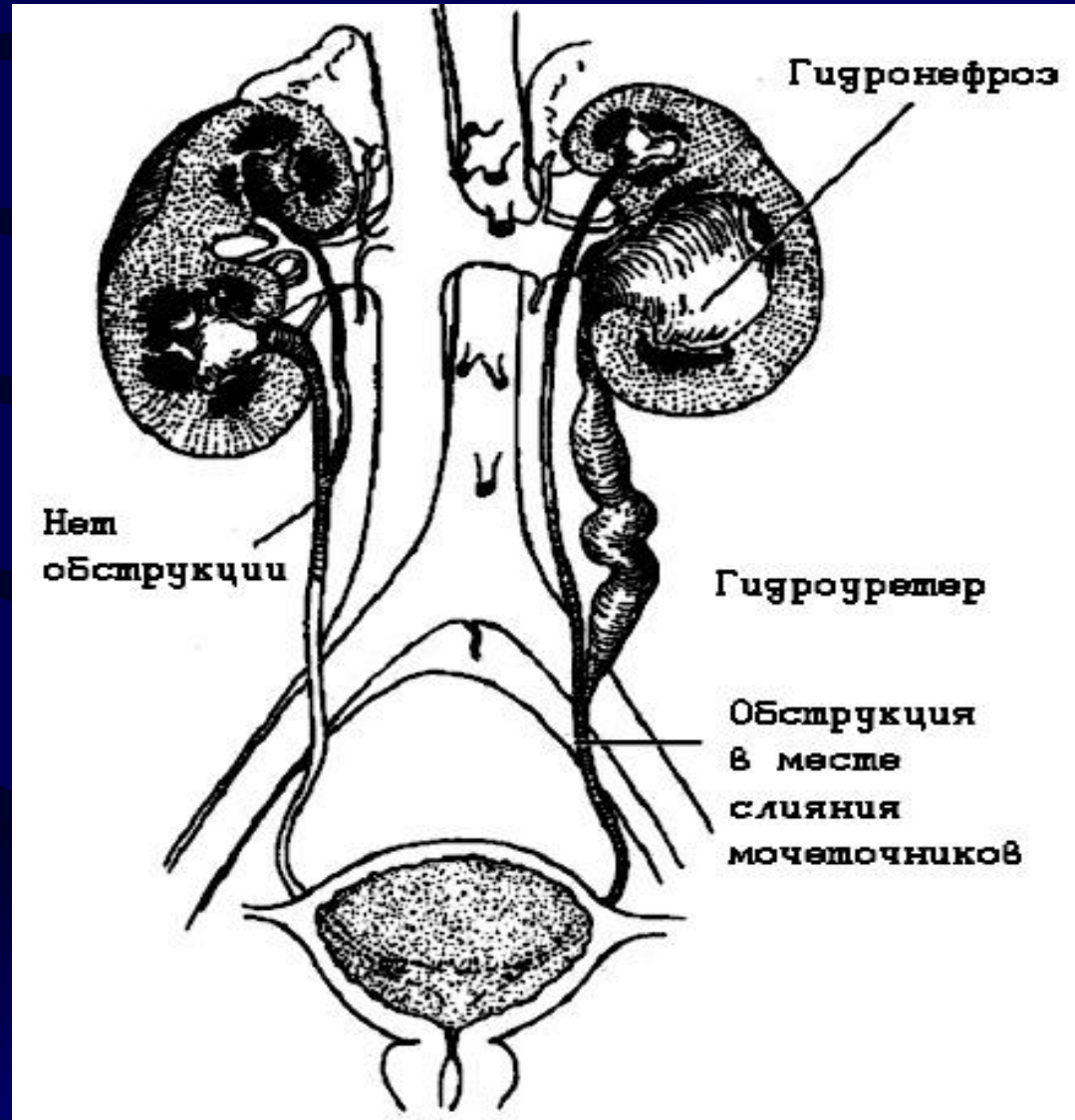
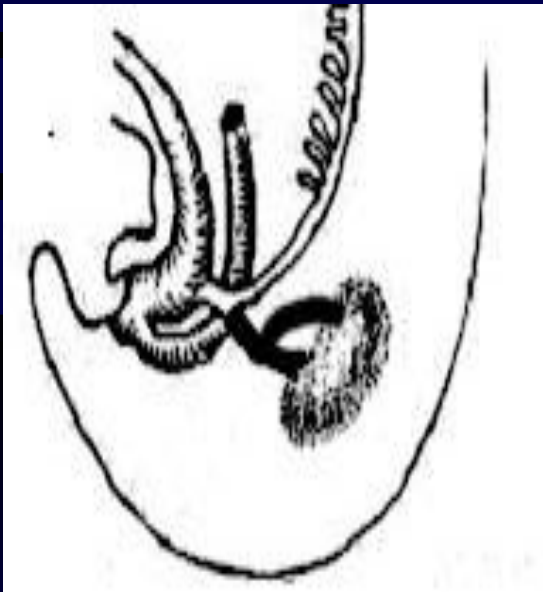


Мультикистоз



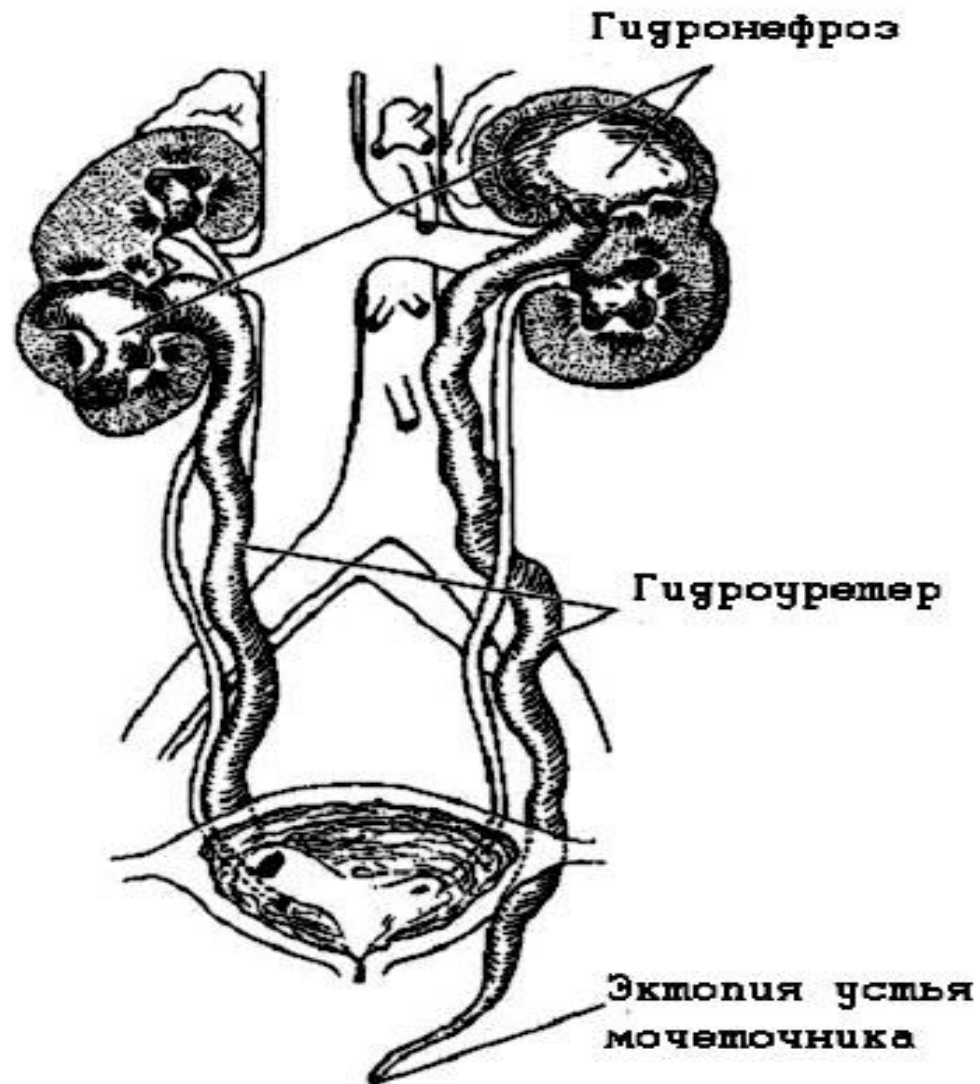

Удвоение мочеточника

Ureter
fissus

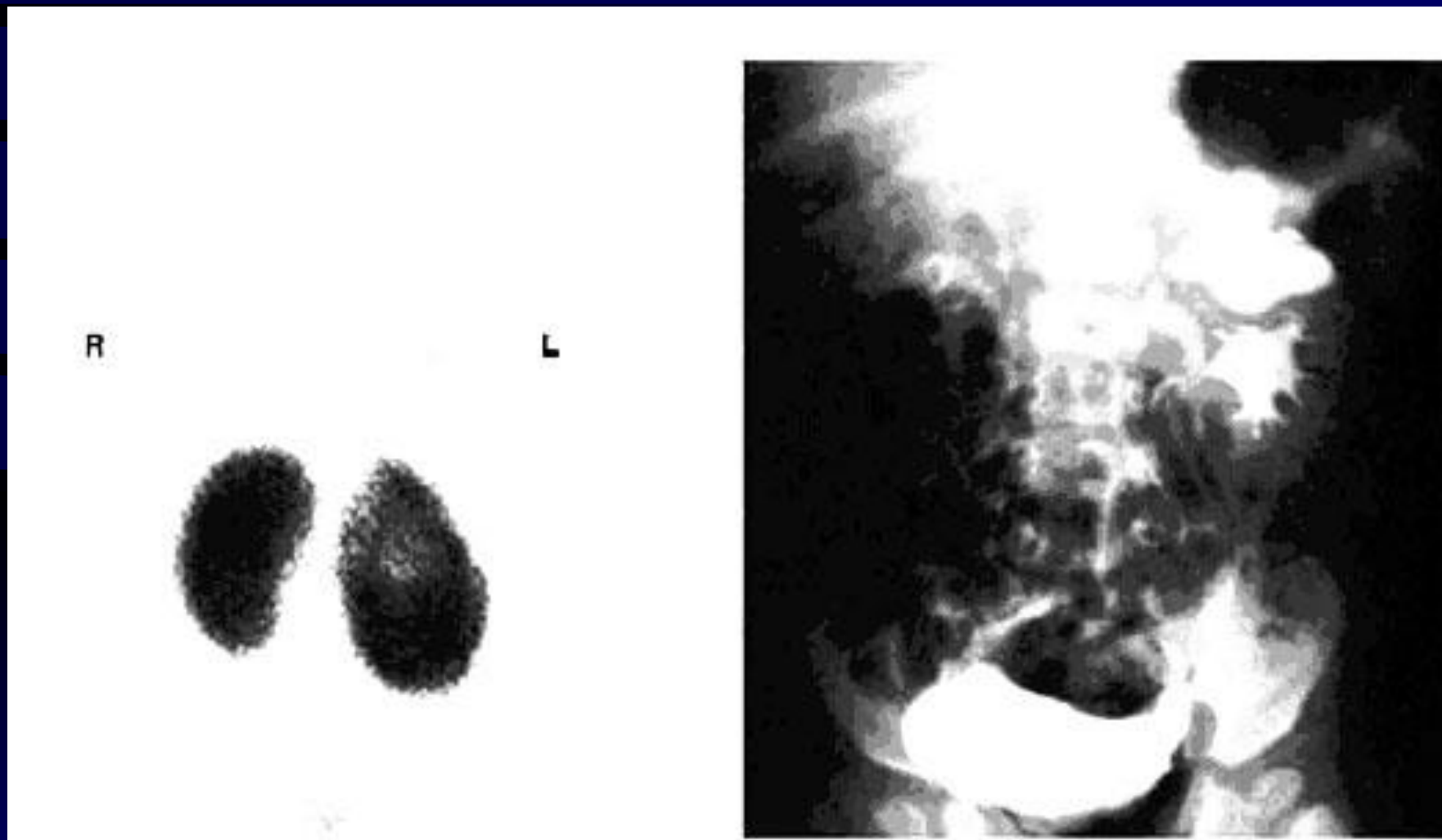


Удвоение мочеточника

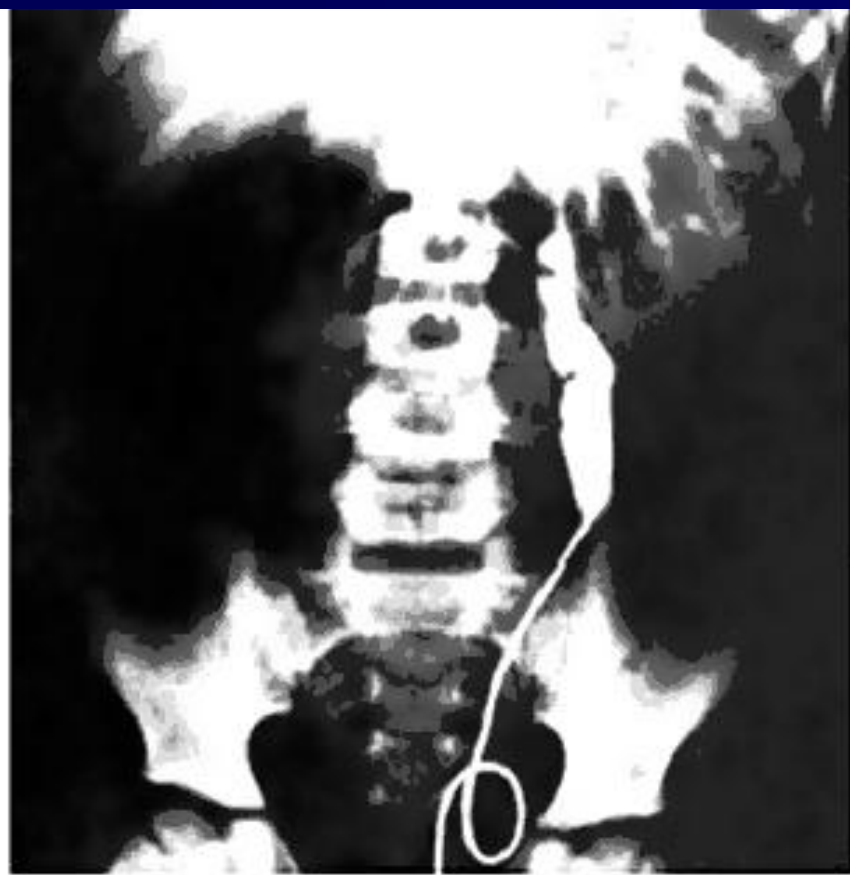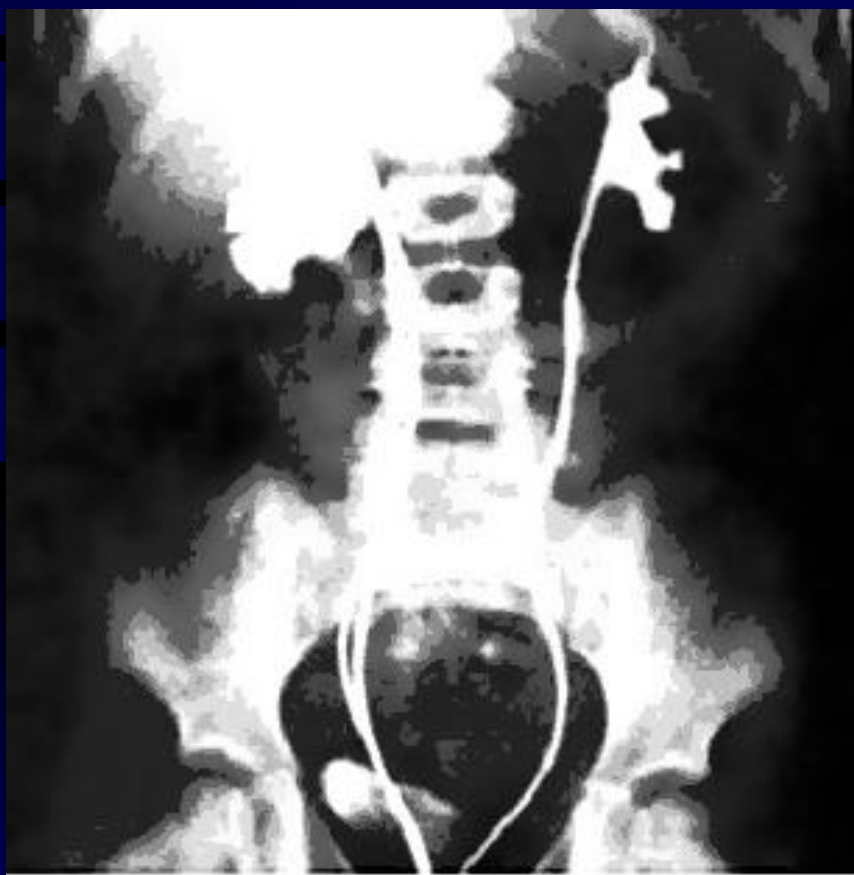Ureter
duplex



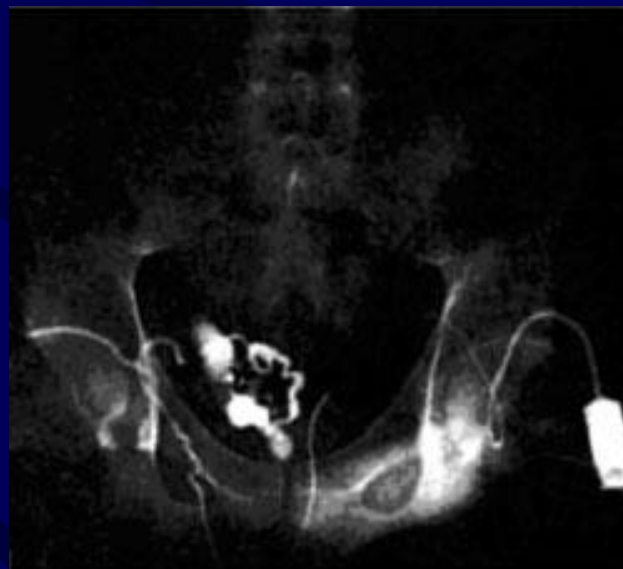
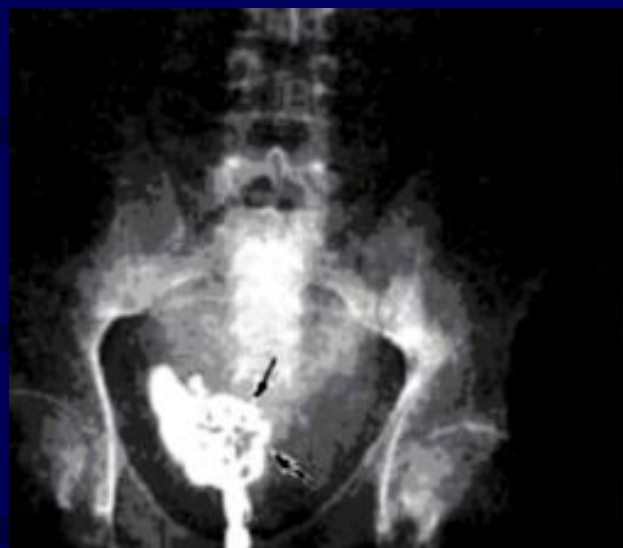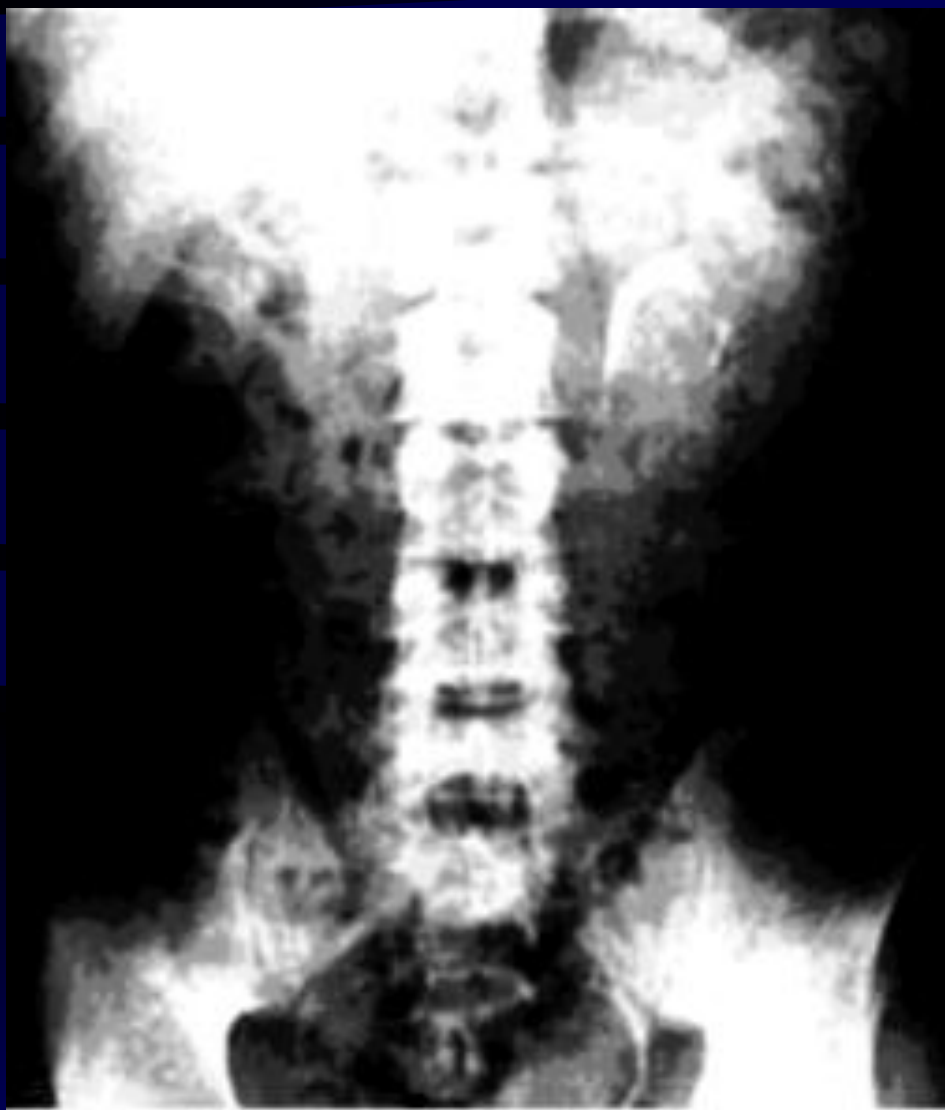Удвоение мочеточника



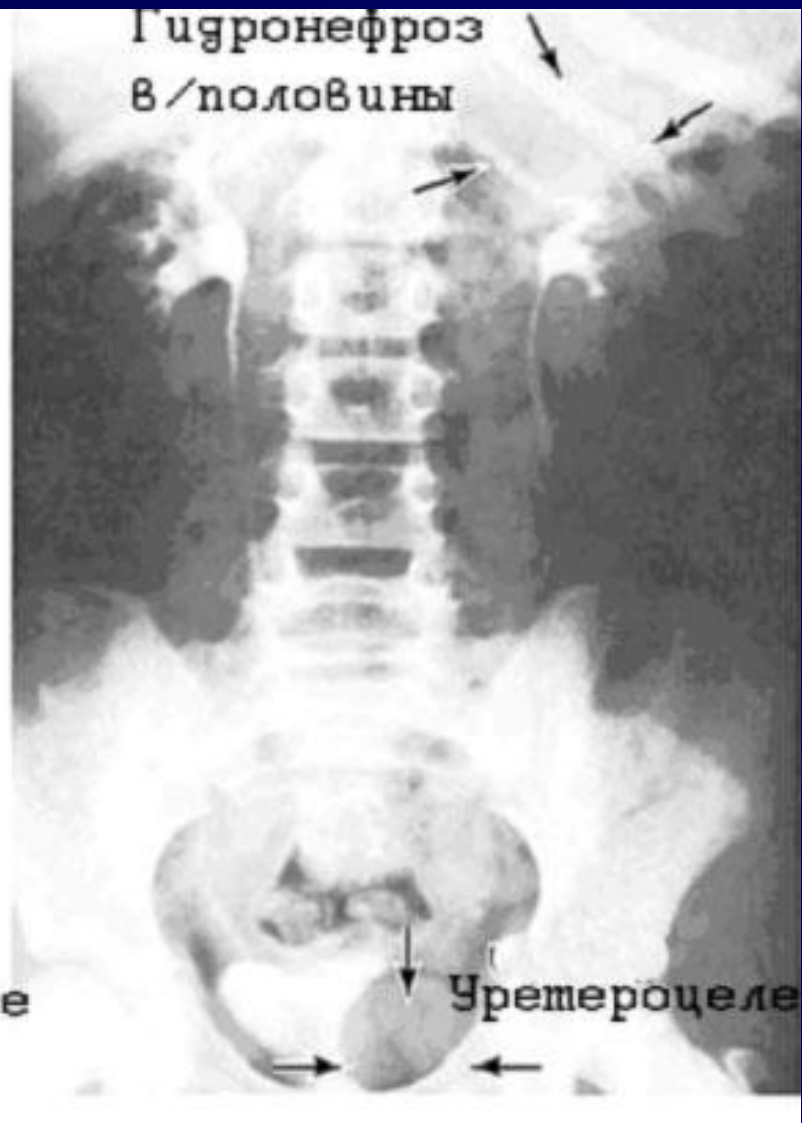
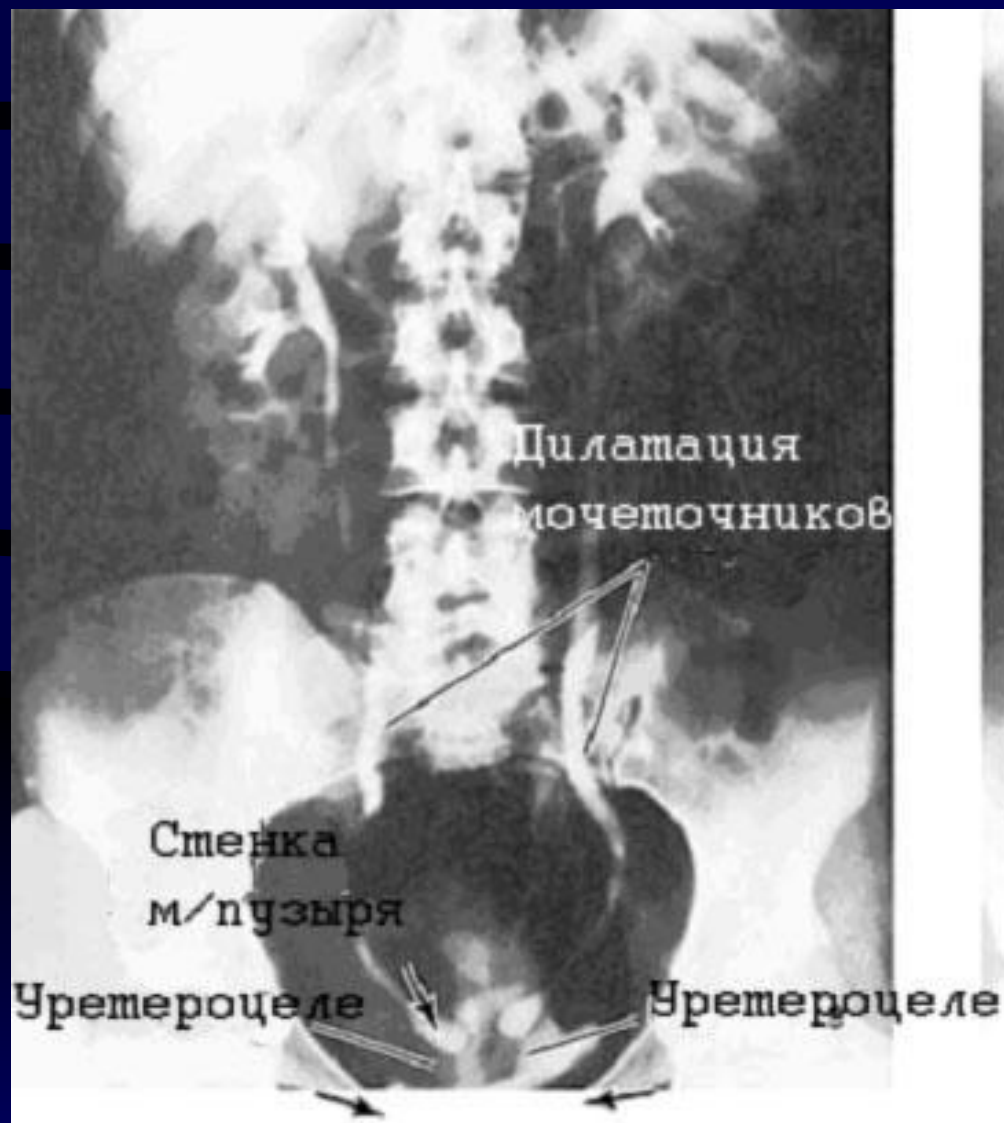Эктопия мочеточника



Эктопия мочеточника

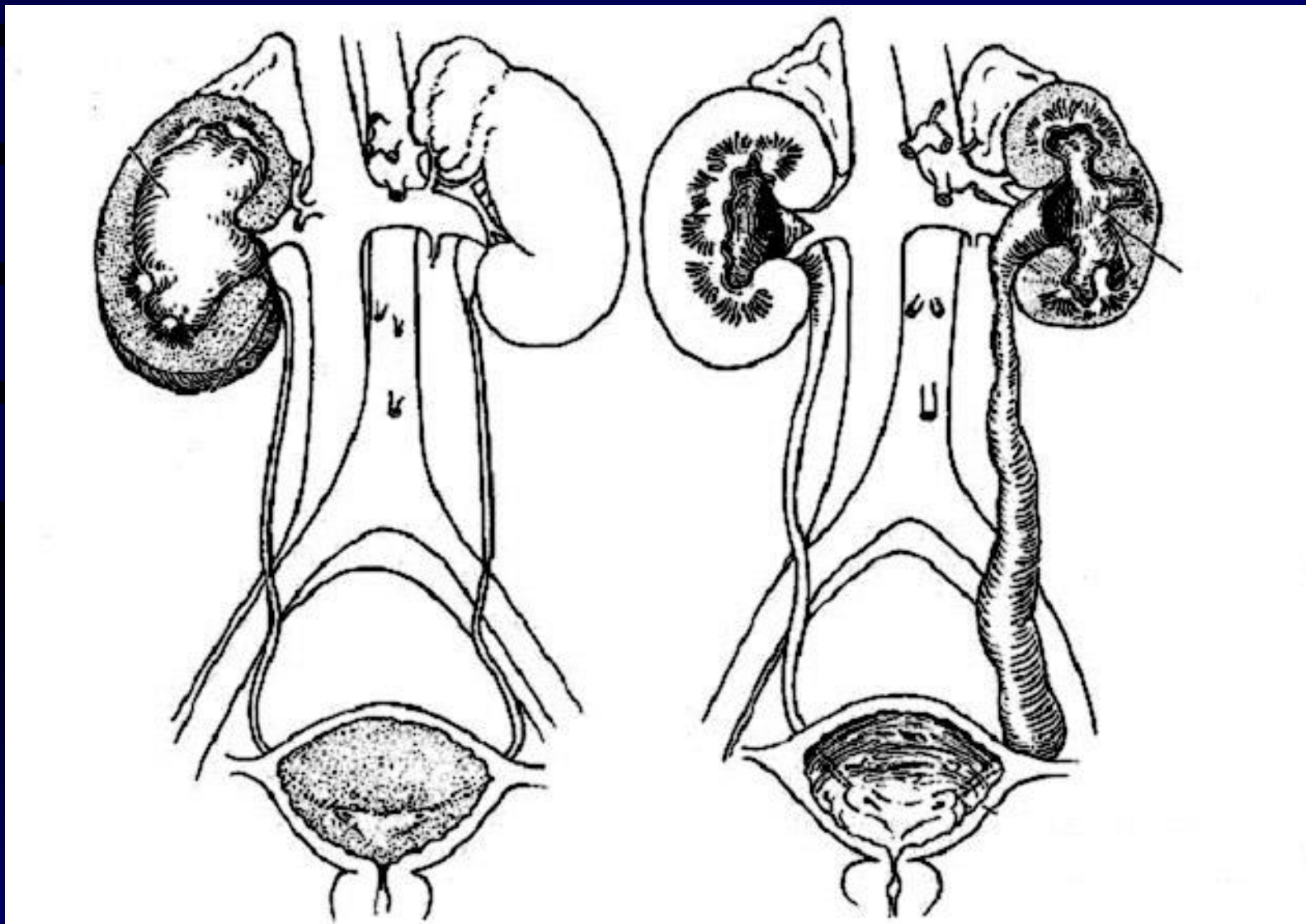


Уретероцеле

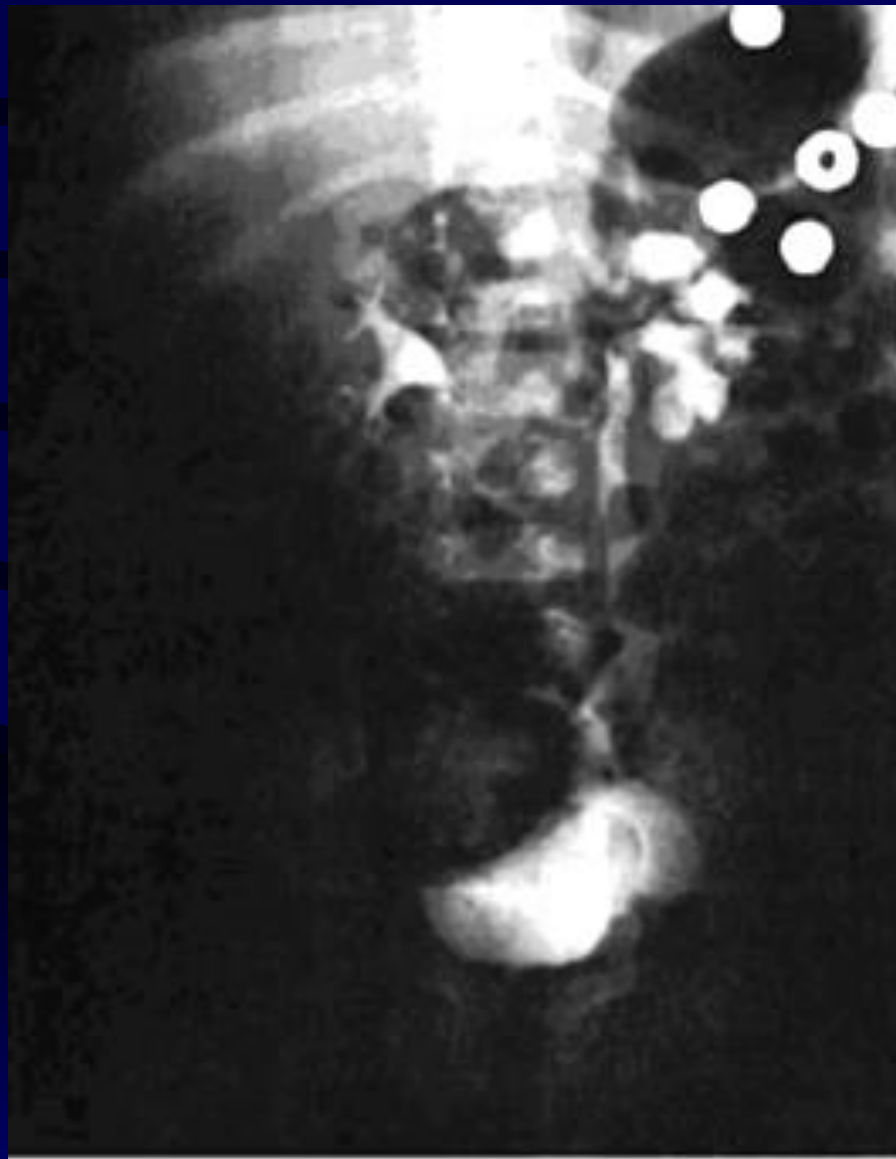

Стриктура ЛМС

Мегауретер



Мегауретер



Спасибо за внимание !