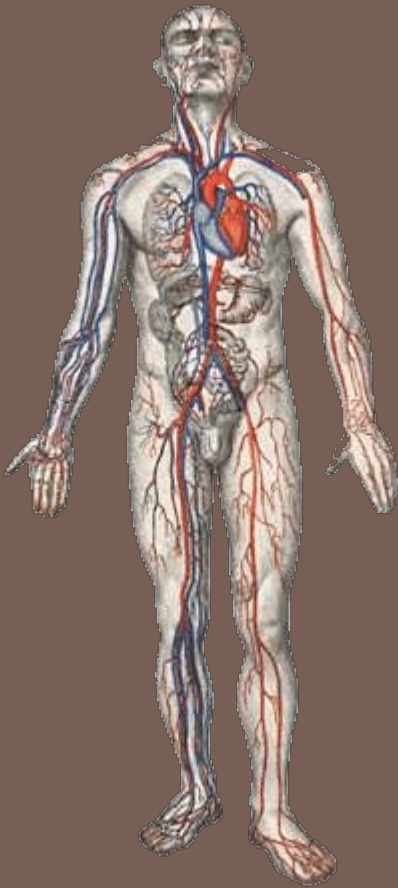


# Заболевания сосудов и основы нарушения регионарного кровообращения:



- ОБЛИТЕРИРУЮЩИЙ АТЕРОСКЛЕРОЗ
- НЕСПЕЦИФИЧЕСКИЙ АОРТОАРТЕРИИТ
- ОБЛИТЕРИРУЮЩИЙ ТРОМБАНГИИТ

Преподаватель:  
Шелест В.Л.

Выполнили студенты 304 группы лечебного факультета

# Неспецифический аортоартериит

Неспецифический аортоартериит – это системное сосудистое заболевание аллергическо-воспалительного генеза, ведущее чаще всего к стенозированию сосуда и ишемии соответствующего органа.

Синонимы: болезнь отсутствия пульса, артериит молодых женщин, болезнь Такаясу, артериит аорты, панартериит.

## Этиология: неизвестна

- Но есть основания предполагать иммунопатологическую природу болезни. В пользу этого свидетельствует нередкое наличие в анализе у больных Н.а. сывороточной болезни, крапивницы, полиартрита, а также развитие заболевания на фоне состояний или после воздействий, изменяющих иммунный статус (например, беременность, длительная инсоляция); также это подтверждается частым обнаружением в сыворотке крови больных антиаортальных антител в высоких титрах. Полагают, что ткани артериальной стенки приобретают антигенные свойства в связи с повреждением их инфекционным процессом.

# Патогенез и патоморфология

- Повреждение эндотелия и локальное тромбообразование приводит к отложению иммунных комплексов.
- Вероятность тромботических осложнений усиливается при наличии антител к фосфолипидам.
- На фоне воспаления в стенках сосудов нередко выявляют атеросклеротические изменения в различных фазах.
- Поражаются проксимальные сегменты артерий мелкого и среднего калибра. Поражение артерий внутренних органов не характерно.

# Клиническая картина неспецифического аортоартериита

- Общие симптомы: похудание, слабость, лихорадка (40%) свидетельствуют об активной фазе заболевания.
- Синдром дуги аорты.
- Синдром сосудистой недостаточности верхних конечностей: отсутствие пульсации ниже места окклюзии артерии разница в показателях АД на обеих руках.
- Синдром перемежающейся хромоты .
- Синдром недостаточности кровоснабжения лица и шеи.
- Синдром ренальной гипертензии.
- Поражение кожи: узловатая эритема, язвы голени.
- Поражение суставов: артралгии. Мигрирующий полиартрит.

# Хирургическое лечение

- Показания к ангиопластике
  - стеноз почечных артерий с симптоматической артериальной гипотензией
  - стеноз коронарных артерий с ишемическим синдромом
  - синдром перемежающейся хромоты
  - критический стеноз 3 или более мозговых сосудов
  - недостаточность клапанов аорты
  - аневризматическое расширение грудного или брюшного отделов аорты диаметром более 5 см.

# Хирургическое лечение

- **Методы оперативного лечения:**
  - эндартерэктомия (чаще с расширением просвета сосуда заплатой) при изолированных сегментарных окклюзиях магистральных артерий, отходящих непосредственно от аорты
  - обходное шунтирование синтетическими сосудистыми протезами при окклюзиях на значительном протяжении и множественных поражениях
  - чрескожная ангиопластика показана при единичных стенотических изменениях сосудов.

# Атеросклероз

Атеросклероз - хроническое прогрессирующее очаговое поражение средних и крупных артерий, которое характеризуется отложением и накоплением в их интиме липопротеидов и холестерина, пролиферацией гладкомышечных клеток, развитием воспаления, образованием атером (фиброзно-липидных бляшек в сосудистой стенке).

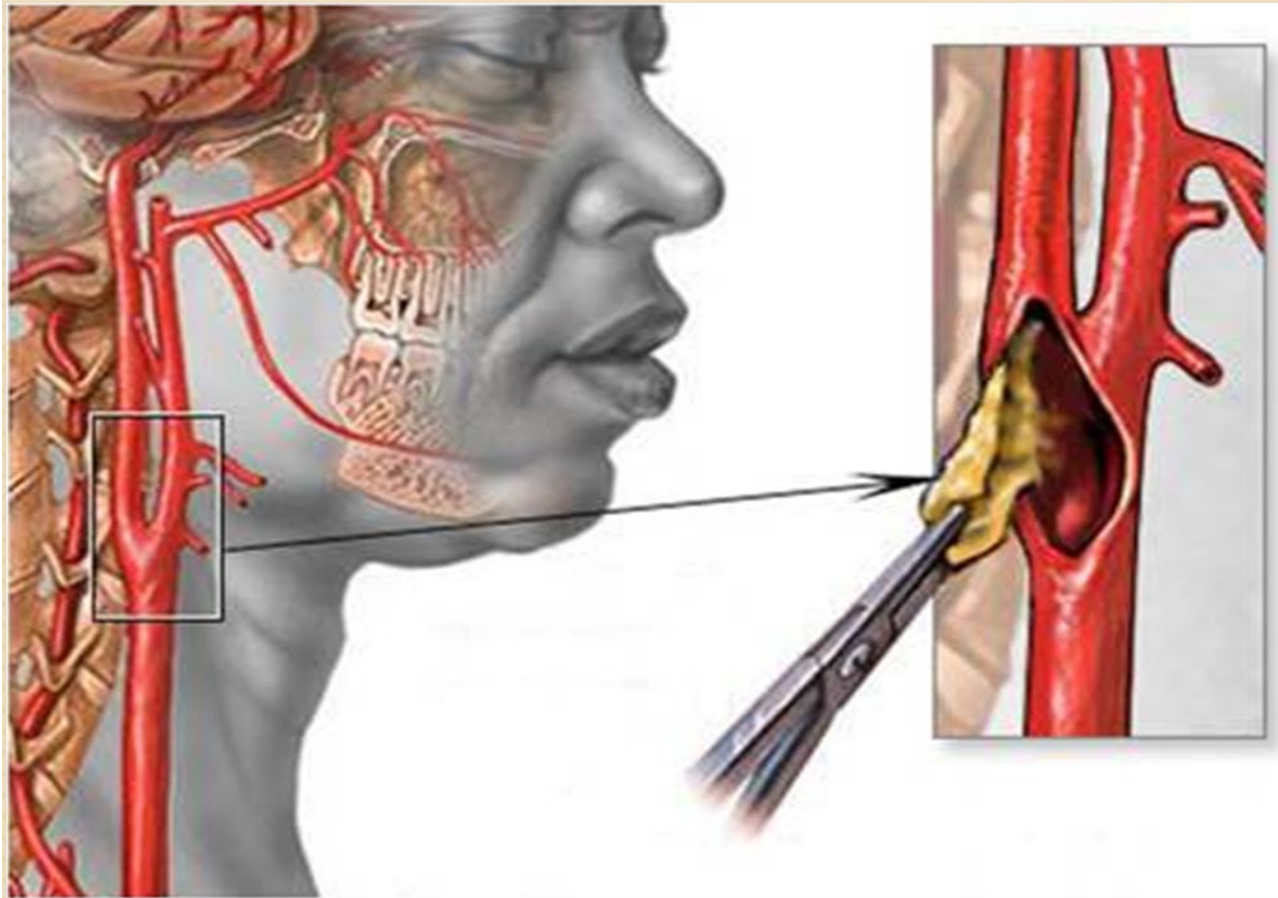


# Этиология атеросклероза

- 1 группа факторов: факторы повышающие в крови концентрацию ЛПОНП, ЛПНП и холестерин:
  - а)наследственные дислипидемии
  - б)ожирение и переедание.
  - в)гиподинамия
  - г)возраст больше 40 лет
  - д)мужской пол
  - е)стрессы

# Этиология атеросклероза

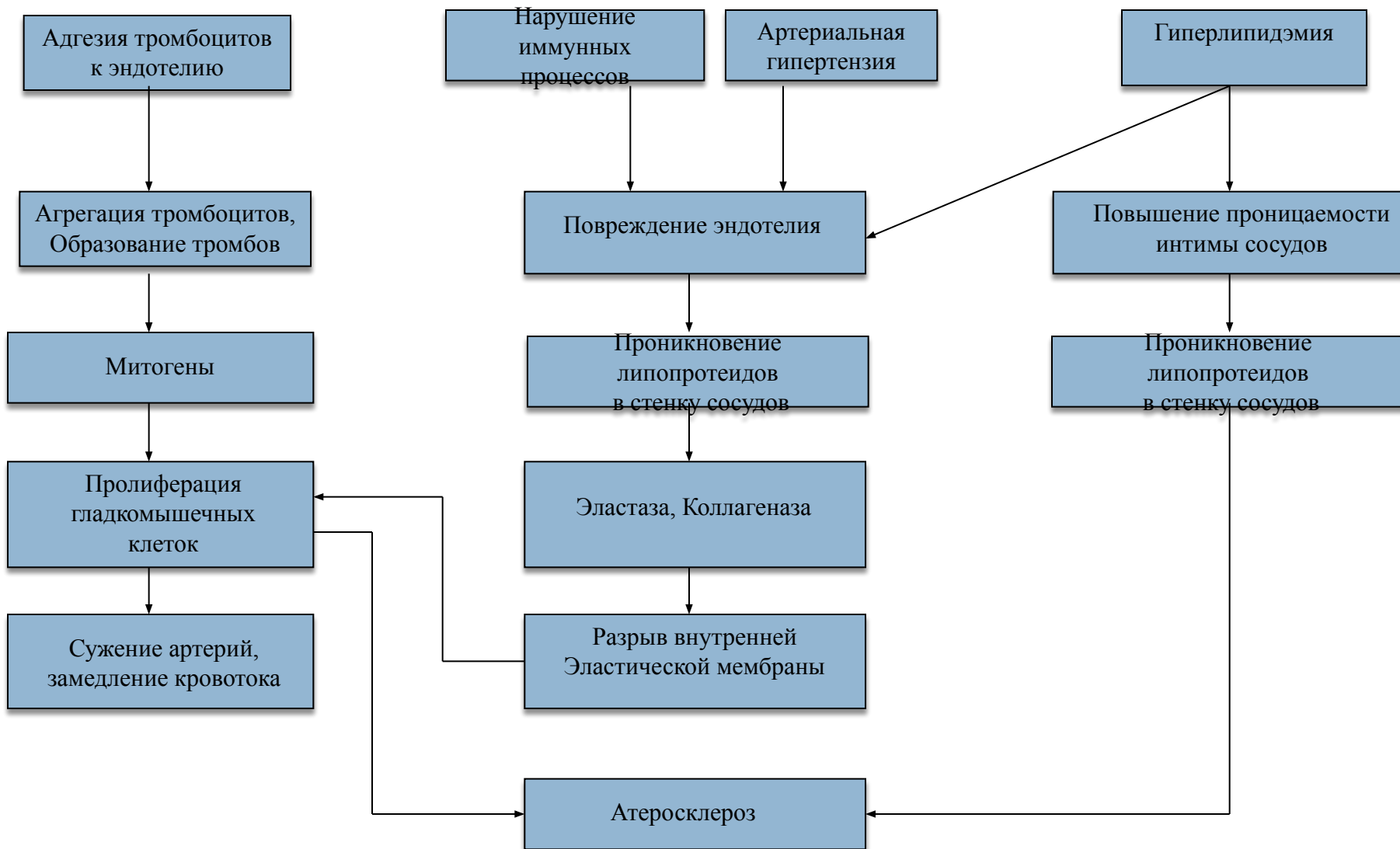
- 2 группа факторов: факторы, повышающие проницаемость сосудистой стенки артерий для атерогенных липопротеидов:
  - а) гипертоническая болезнь.
  - б)отложения иммунных комплексов при аутоиммунных процессах.
  - в)повышение свертываемости крови.
  - г)любые интоксикации (особенно курение).
  - д)любые воспаления сосудистой стенки артерий.

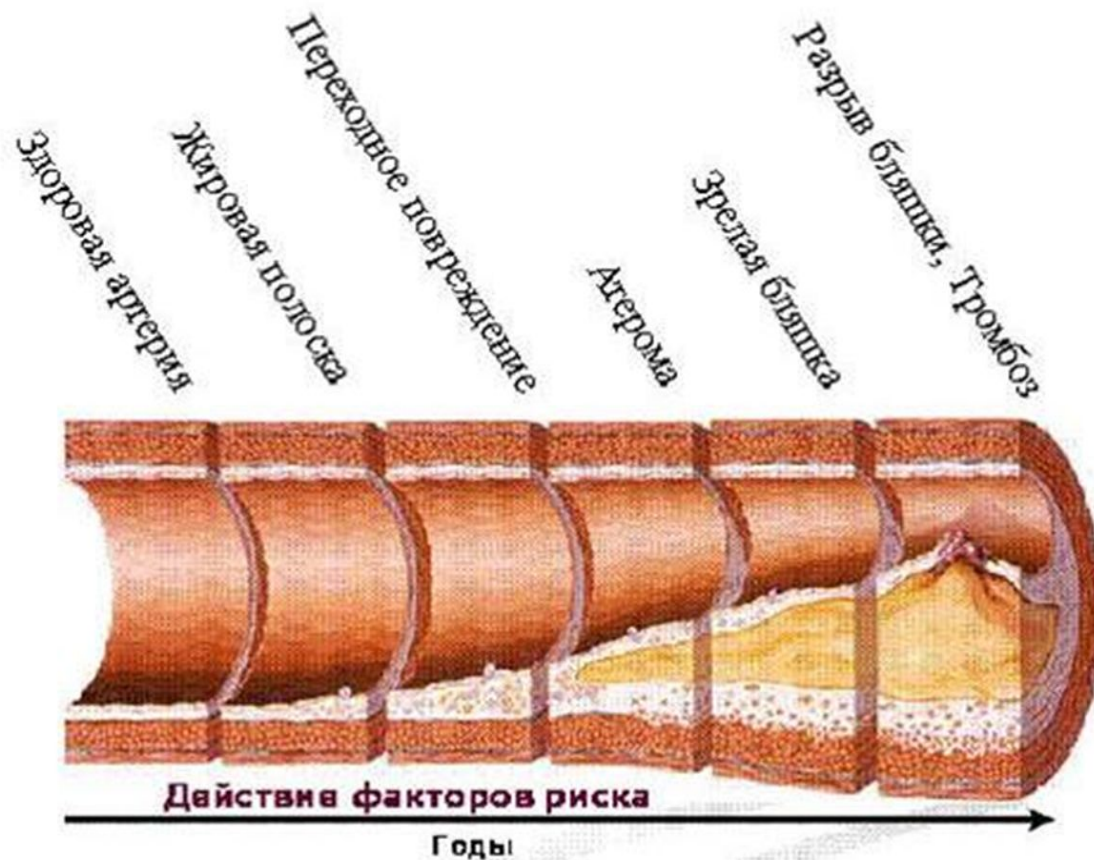


## Атеросклеротическая бляшка общей сонной артерии

**Атеросклеротические бляшки** - это отложение и накопление во внутренней оболочке сосуда жиросодержащих белков и доставляемого ими холестерина, сопровождающееся разрастанием соединительной ткани.

# Патогенез атеросклероза

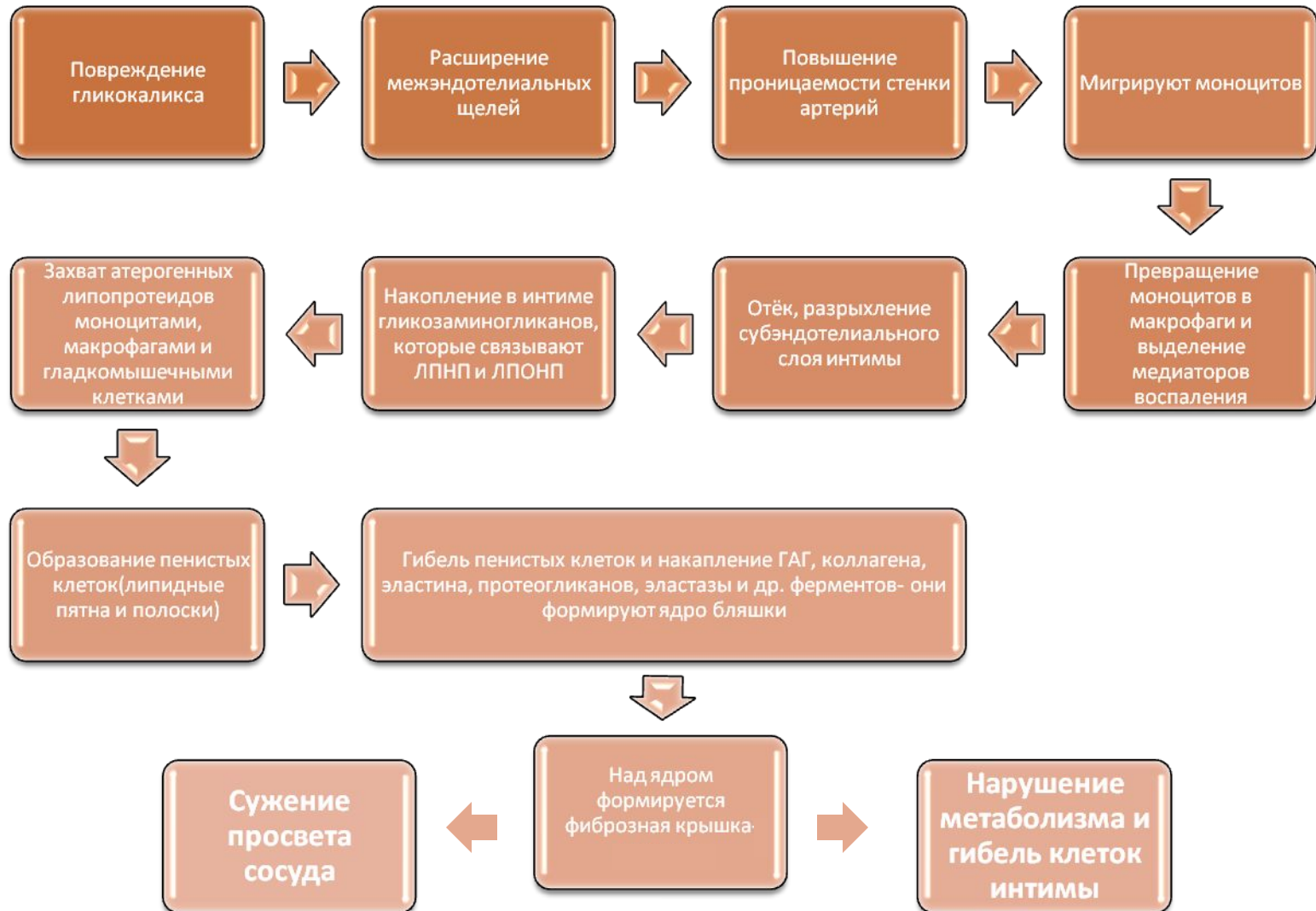




## Развитие атеросклеротического поражения сосуда

Риск возникновения атеросклеротической бляшки увеличивается с возрастом.

# Механизм образования атеросклеротической бляшки



# Клиническая картина атеросклероза.

- Варьирует в зависимости от преимущественной локализации и распространённости процесса и в большинстве случаев определяется проявлениями и последствиями ишемии ткани или органа.

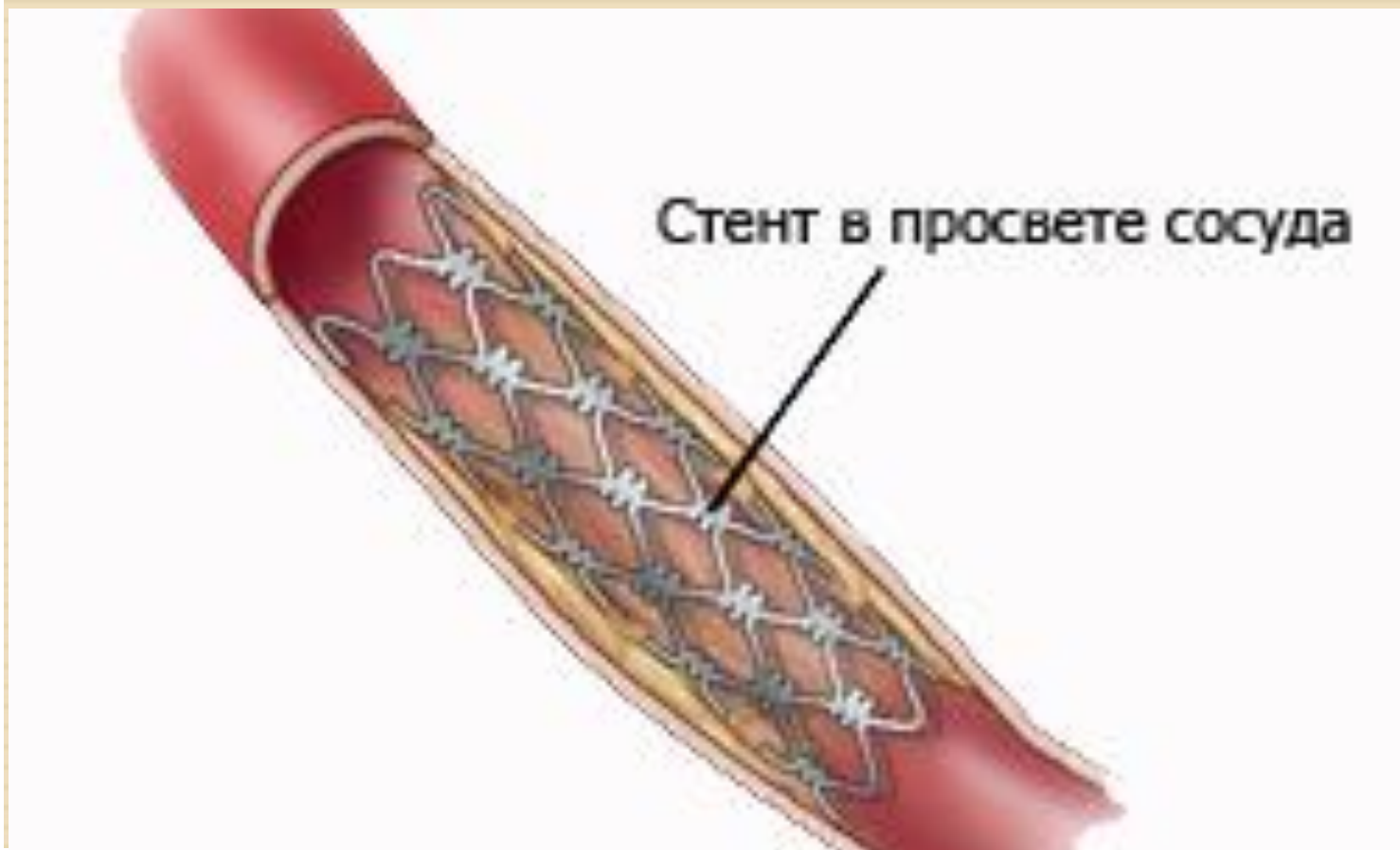# Лечение атеросклероза

- Восстановление проходимости артерии. К хирургическому, эндоваскулярному и медикаментозному восстановлению проходимости артерий прибегают лишь при тяжелом, прогрессирующем течении, с болью в покое и в случаях, когда болезнь мешает профессиональной деятельности.
- Вначале проводят ангиографию. Эндоваскулярные методы включают баллонную ангиопластику, лазерную ангиопластику, атерэктомия и установку стентов. Ангиопластика лучше помогает при стенозе подвздошной артерии, чем при стенозе бедренно-подколенного сегмента.



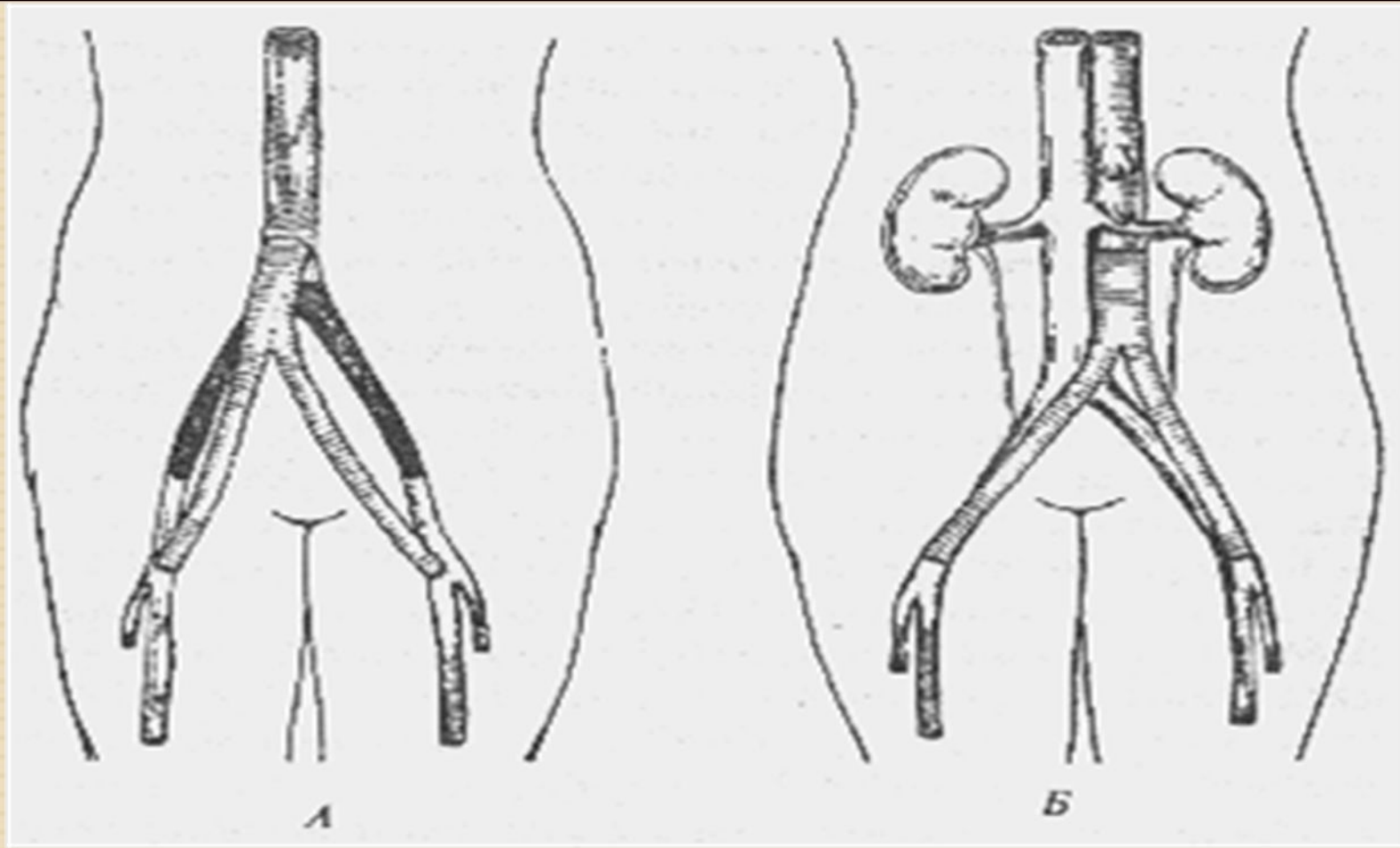
# Лечение атеросклероза

- Лазерная ангиопластика дает аналогичные результаты, эффективность атерэктомии и стентов изучается.
- Выбор операции зависит от локализации и протяженности стеноза (или окклюзии) и от состояния больного.
- При поражении аорты и подвздошных артерий возможны:
  - аортобедренное шунтирование
  - подмышечно-бедренное шунтирование
  - бедренно- бедренное шунтирование
  - эндартерэктомия
  - но чаще всего применяют бифуркационное протезирование аорты плетеным дакроновым протезом, сразу после операции протез проходим у 99% больных, через 5 лет - у 90%, через 10 лет - у 80%.



## Ангиопластика

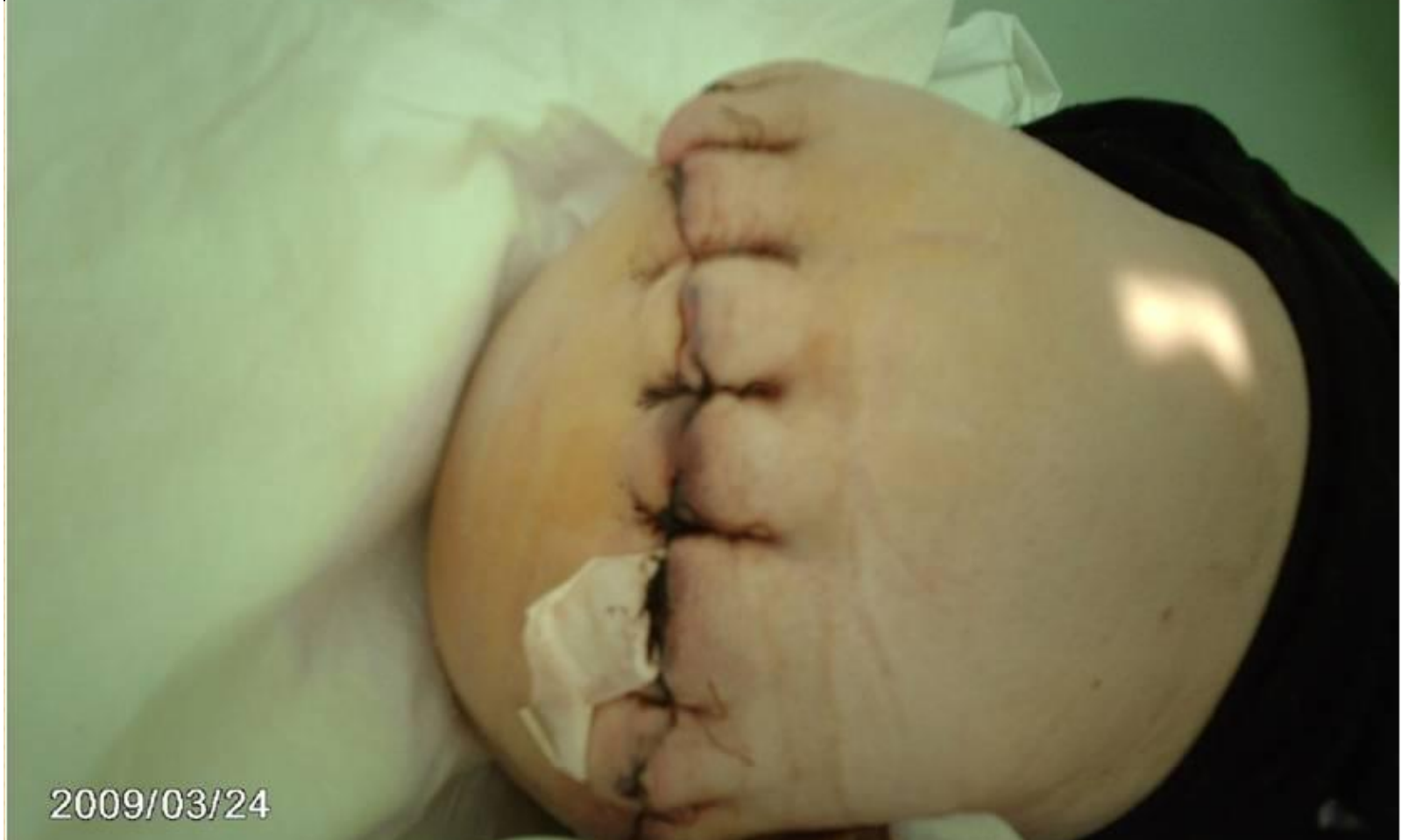**Ангиопластика и стентирование** - это метод восстановления адекватного просвета суженных коронарных артерий изнутри сосуда с помощью специальных приспособлений – баллонов и стентов, вводимых в артерии под контролем рентгена, под местной анестезией, посредством проколов кожи, без применения больших разрезов, общего наркоза и искусственного кровообращения.



## Лечение облитерирующего атеросклероза

А — аортобедренное шунтирование синтетическим протезом (схема).

Б — резекция бифуркации аорты с протезированием (схема)



## Ампутация конечности – один из вариантов хирургического лечения 4-й стадии заболевания

**Ампутация** - это хирургическая операция, направленная на удаление конечности либо ее части, которая мешает нормальной функции здоровой конечности и, кроме того, вызывает некупируемую боль и или опасность распространения инфекции. Ампутация применяется как последнее средство в лечении

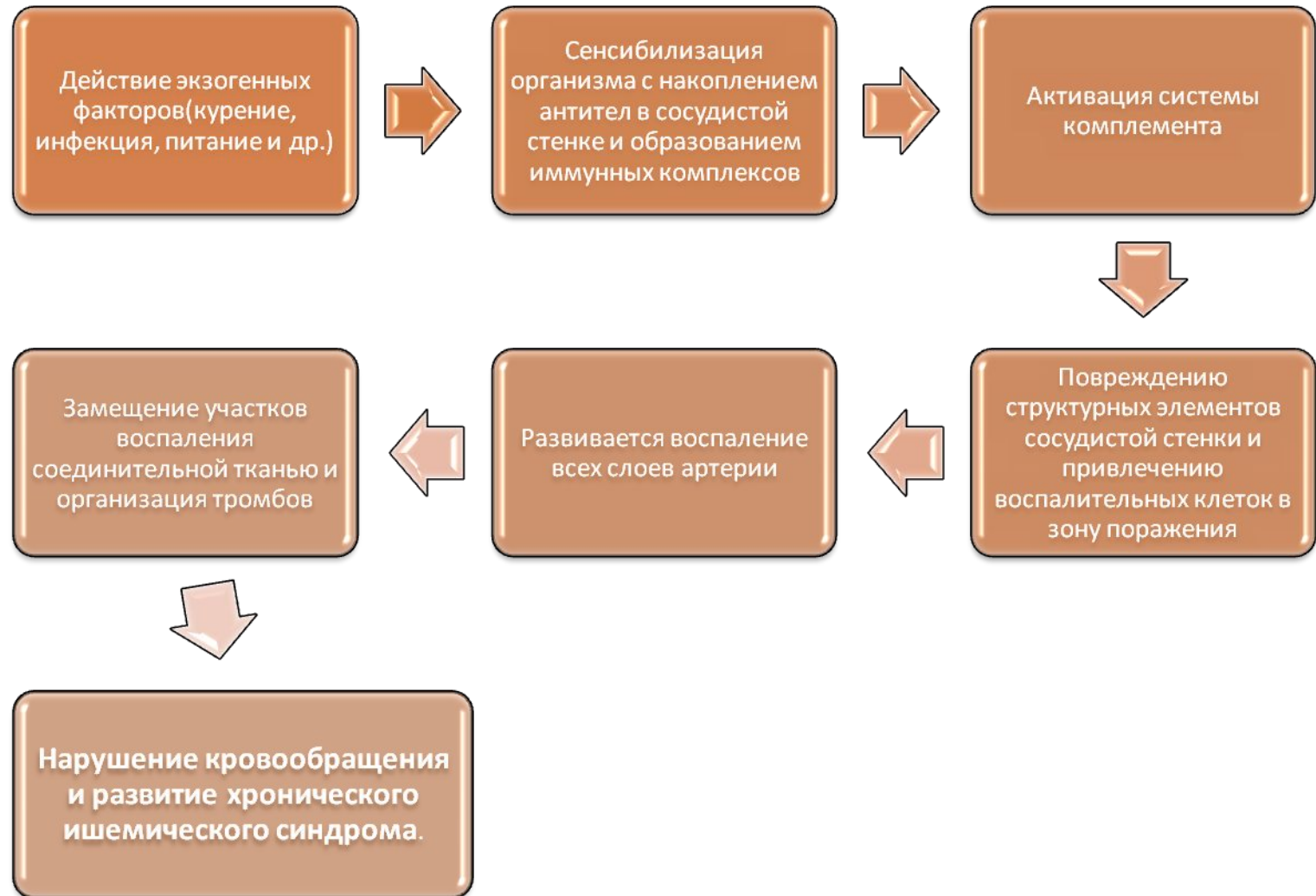
# Облитерирующий тромбангиит

Облитерирующий тромбангиит — воспаление внутренних оболочек средних и мелких артерий и вен, чаще нижних конечностей, проявляющееся сужением их просвета, тромбозом и нарушениями периферического кровообращения вплоть до ишемического некроза.

# Этиология

- Этиология облитерирующего тромбангиита не установлена до настоящего времени.
- Высказывались многие гипотезы его происхождения:
  - инфекционнотоксическая (включая грибковую инфекцию);
  - аллергическая (гиперергическая реакция на табачные продукты);
  - коагулопатическая (патология свертывающей системы крови);
  - атеросклеротическая (ювенильный атеросклероз).
- Однако все они не нашли подтверждения.
- В частности, все попытки выделения микроорганизмов из пораженных артерий закончились неудачно. Кроме того, против инфекционной природы заболевания свидетельствует и тот факт, что воспаление артерий имеет асептический характер. В настоящее время большинство исследователей склоняется в пользу аутоиммунной природы облитерирующего тромбангиита. У этих больных часто обнаруживаются изменения в иммунной системе, которые выражаются в появлении антисосудистых антител, повышении концентрации циркулирующих иммуноглобулинов, снижении уровня Т-лимфоцитов.

# Патогенез



# Клиническая картина облитерирующего тромбангиита

- Перемежающая хромота.
- Пульс над поражёнными дистальными артериями конечностей ослаблен. На поздних стадиях возникают трофические расстройства вплоть до гангрены.
- Мигрирующий тромбофлебит.
- Поражение ССС: стенокардия, рефрактерная к лечению нитратами. Тромбоз сосудов брыжейки с развитием гангрены кишечника.
- Поражение ЦНС (2–30%): головокружения, парестезии, афазии, нарушения зрения.
- Поражение суставов: артралгии.

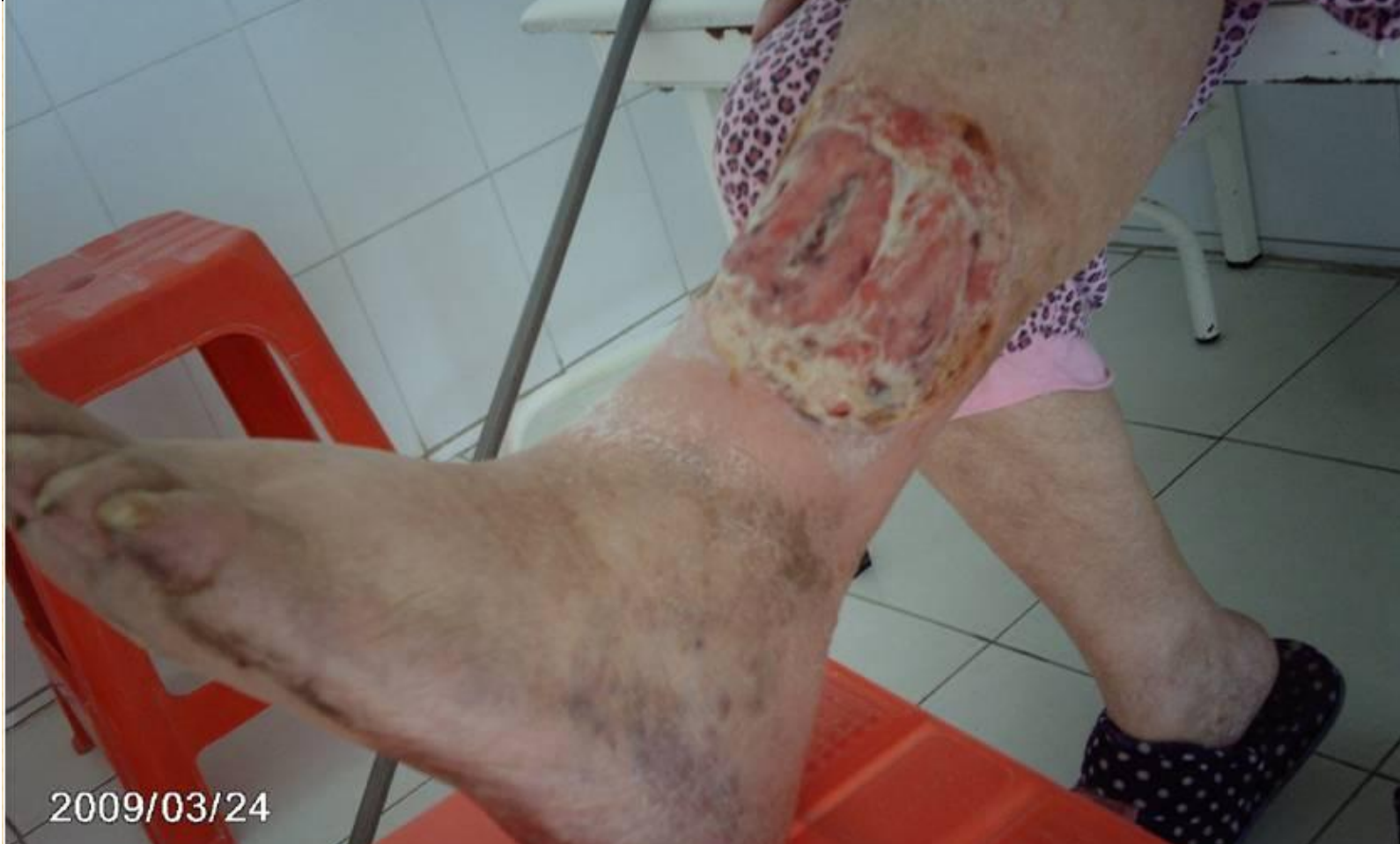

# Лечение облитерирующего тромбангиита

- **Общая тактика** направлена на восстановление просвета артерий и устранение факторов, сужающих артерии.
- **Хирургическое лечение:**
  - симпатэктомия (эффективность 45–60%)
  - шунтирование поражённых артерий
  - ампутация участка конечности при гангрене.

## Оценки тяжести хронического ишемического синдрома по классификации Фонтена

- **I стадия** боль в ногах при длительной физической нагрузке (нелимитированная перемежающаяся хромота);
- **II стадия** перемежающаяся хромота и боль в ногах при прохождении дистанции 200 - 500 метров;
- **III стадия** боль в ногах в покое;
- **IV стадия** грубые трофические расстройства тканей (язвы, некрозы, гангрена).



## 4 стадия ишемии: трофические язвы нижней конечности

**Трофическая язва** — длительно не заживающий дефект тканей, возникающий преимущественно при расстройствах крово- и лимфообращения, при повреждении крупных нервов или спинного мозга.

# Дифференциальная диагностика

Признак	Аортоартериит	Атеросклероз	Тромбангиит
Возраст	Чаще молодой	Обычно старше 40 лет	Чаще молодой
Пол	Женский чаще	Мужской чаще	Мужчины чаще
Поражаемые артерии	Чаще, чем при атеросклерозе торакоабдоминальный отдел аорты, часто ОСА, подключичные, редко-бедренные.	Брюшная часть аорты чаще всего.	Артерии мелкого и среднего калибра, очень редко аорта, редко-висцеральные ветви дуги аорты.
Характер поражения	Множественные сужения большой протяженности.	Одиночные дефекты на месте бляшек.	Сужения просвета мелких и средних артерий, их тромбоз
Развитие коллатералей	Много коллатералей большого диаметра.	Меньше, чем при аортоартериите, диаметр узкий.	Происходит организация тромбов.

# Методы диагностики

Ангиография

Допплерография

Реовазография

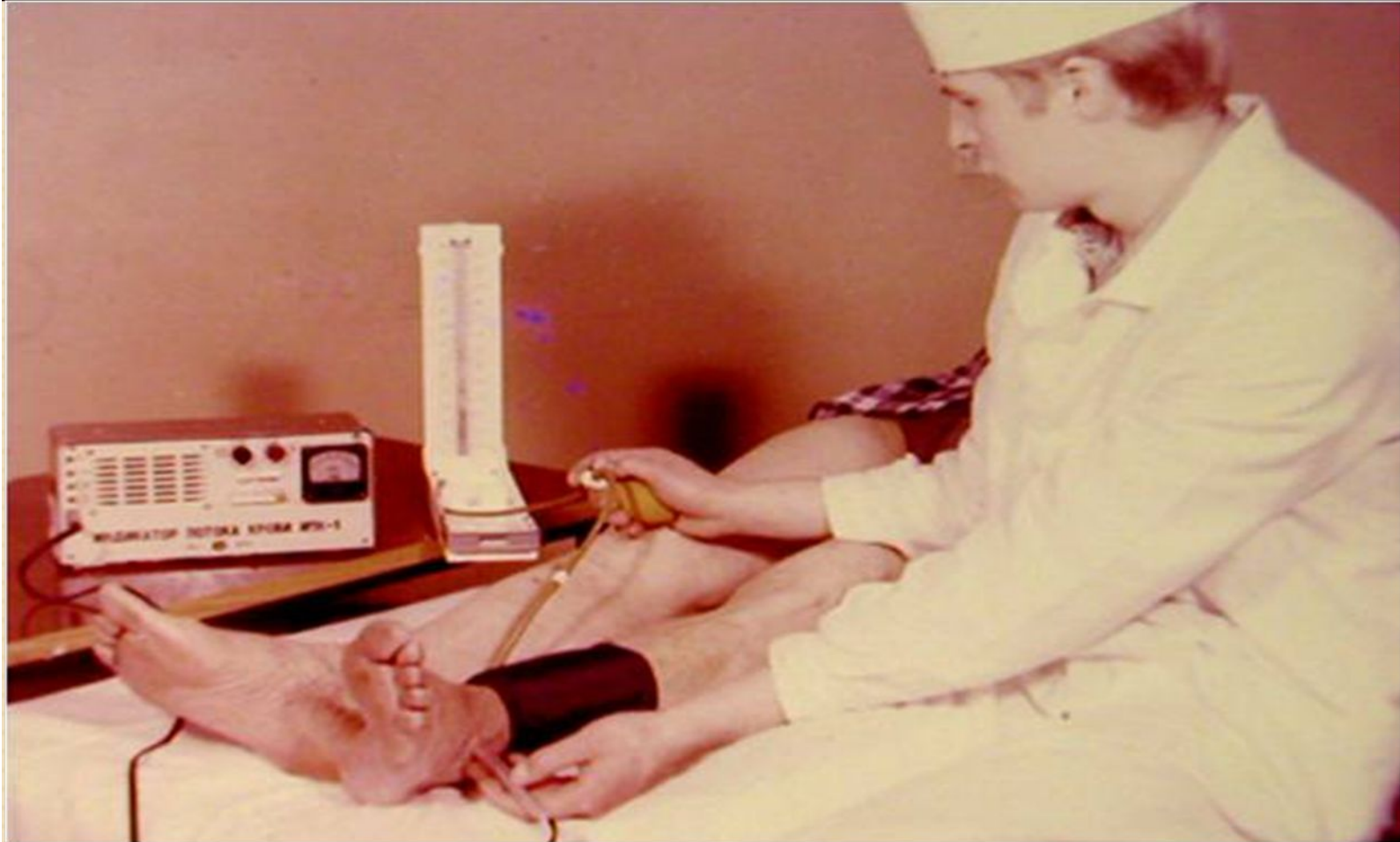Плетизмография

Компьютерная томография

Магнитно резонансная томография

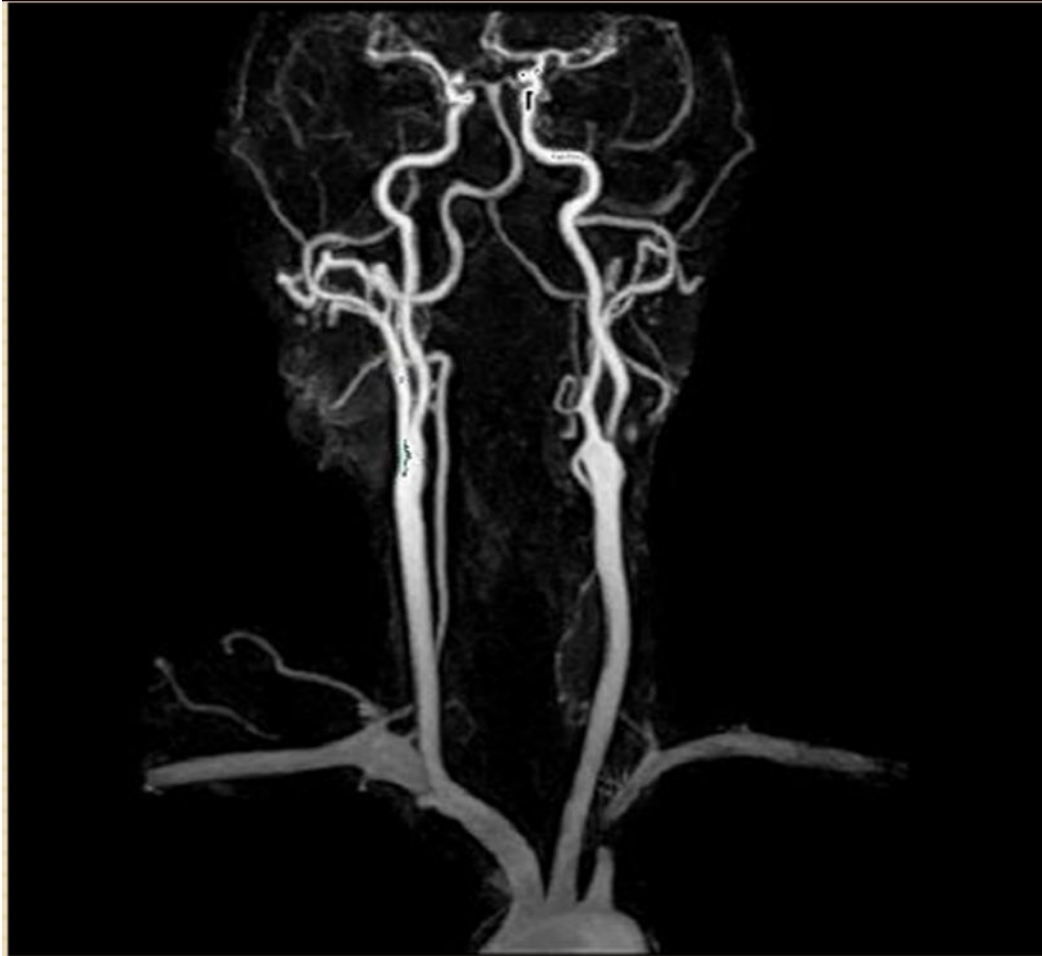# Ультразвуковая доплерометрия

- Это аппаратный метод исследования кровотока в сосудах, демонстрирующий в реальном времени в графическом, звуковом и количественном виде показатели кровотока в сосудах.
- В процессе исследования обследуемый находится в положении лежа, врач с помощью датчика производит исследование в контрольных точках, соответствующих проекции исследуемых сосудов. Обследование одинаково информативно как для крупных, так и для мелких сосудов. Исследуется как артериальное, так и венозное кровообращение.
- Результатом исследования является заключение о равномерности потока крови в сосудах и характере его изменения, из-за сужения или закупорки просвета сосуда, обусловленное наличием атеросклеротической бляшки, тромба или воспаления. Оцениваются компенсаторные возможности кровотока, присутствие аномалий строения и хода сосудов - извитости, перегиба, аневризм; наличие и степень выраженности артериального спазма; вероятности сдавления артерии извне - рубцами, спазмированными мышцами или позвонками (позвоночных артерий). Важным компонентом исследования является оценка состояния венозного кровотока - нарушение оттока из полости черепа, проходимость глубоких вен нижних конечностей и состоятельность клапанов вен конечностей.
- Благодаря универсальности метода возможно обследование сосудов следующих органов и систем: сосудов головы и шеи, включая расположенные внутри головы, сосудов глаза, сосудов рук и ног.



## Ультразвуковая доплерометрия

Измерение постокклюзионного давления позволяет судить об уровне поражения и функциональных возможностях окольного кровообращения. Индекс регионарного систолического давления (отношение АД в сегменте конечности к системному АД) объективно отражает состояние кровотока и тяжесть ишемии. Лодыжечный индекс давления (ЛИД) в норме  $> 1.0$ . Если он  $< 0.4$ , то имеется резкое нарушение кровотока и критическая ишемия.

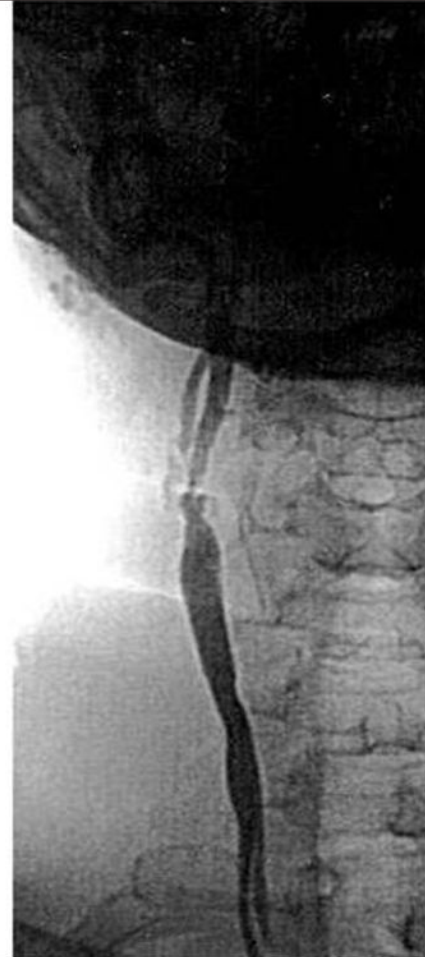
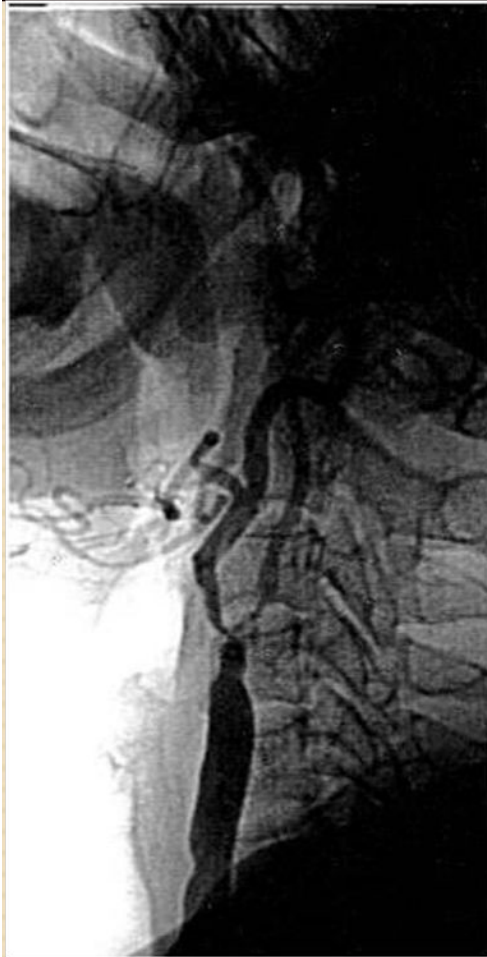
## MPT ангиография сосудов шеи

**MPT** (магнитно резонансная томография) - информативный, безопасный, неинвазивный метод диагностики, позволяющий получить объемные изображения внутренних органов, сосудистых структур в различных плоскостях и с высокой разрешающей способностью.

MPT основана на принципе ядерно-магнитного резонанса (ЯМР) и методе спектроскопии и позволяет получить томографическое изображения из тонких срезов сигнала, проходящего через человеческое тело.





## Рентген ангиография ОСА и её бифуркации

**Ангиография** – это введение непосредственно в артерию контрастного вещества, что позволяет получить рентгеновское изображение сосудов. Ангиография стала возможна благодаря рентгеновскому излучению и контрастному веществу, предварительно вводимому в просвет сосуда и обрисовывающему его контуры.

# Реовазография

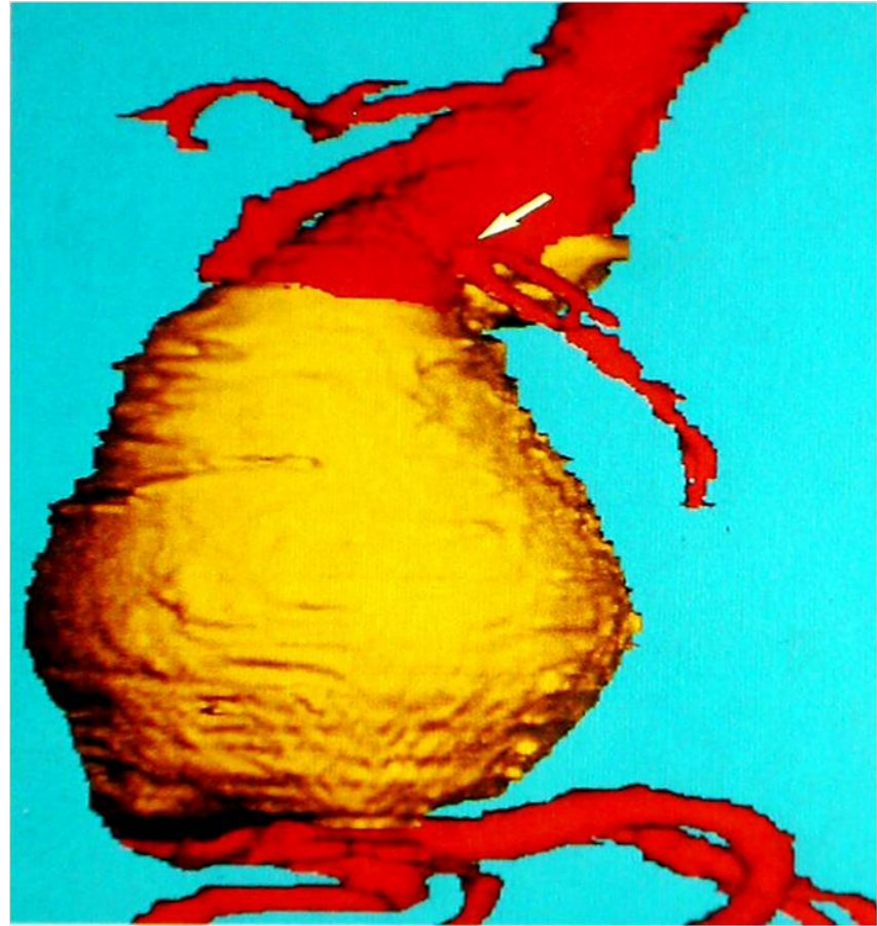- Реовазография — регистрация пульсовых колебаний сосудов — высокочувствительный и объективный метод.
- Реовазография отражает состояние общего регионарного кровотока в исследуемом органе. Процедура реовазографии относительно проста, доступна и безвредна для пациента.
- Применяется как в качестве контроля эффективности лечения, так и с диагностической целью.
- Суть метода заключается в регистрации на бумаге в виде кривой данных пульсовых колебаний сосудов конечности. Чтобы получить представление о состоянии кровообращения, обращают внимание на форму получаемой кривой, симметричность записей, характер подъема и спуска реовазограммы, вид ее вершины, выраженность и локализацию волн. По мере прогрессирования венозной недостаточности (в стадии декомпенсации) реовазограмма убедительно показывает снижение тонуса венозных сосудов и затруднение оттока крови. Наиболее выраженные признаки нарушения венозного кровотока определяются при развитии трофических расстройств.

# Плетизмография

- В медицине, физиологии, метод непрерывной графической регистрации изменений объёма, отражающих динамику кровенаполнения сосудов исследуемых органов, части тела человека или животного.
- П. пользуются при изучении функционального состояния сердечно-сосудистой системы, изменений распределения крови в организме при физической и умственной работе, утомлении, различных эмоциях, а также под влиянием тепла, холода, тактильных и др. раздражителей, гипо- и гипертензивных веществ.
- В клинике П. служит для оценки тонуса и эластичности сосудов, пульсового объёма крови, состояния центральной нервной системы, для исследования кортико-висцеральных отношений (по реакции сосудов на различные раздражители).
- Основная часть простейшего плетизмографа — сосуд соответствующих размеров и формы, в который помещают исследуемый орган (например, руку, ногу, палец), а в экспериментах на животных — также почку, сердце, селезёнку. Сосуд, заполненный водой, герметично. Изменения уровня воды в приборе отражают колебания кровенаполнения сосудов органа и регистрируются в виде кривой, называют плетизмограммой.
- Более совершенные методы П.: фотоплетизмография, при которой свет направляется через исследуемый орган (например, ухо, палец) на фотоэлемент или используется отражённый от органа свет; реоплетизмография (см. Реография) и диэлектрография (ёмкостная П.), основанные на прямой регистрации колебаний электрических свойств исследуемого органа, что отражает динамику его кровоснабжения.

# КТ с объемной реконструкцией аневризмы аорты

Раннее выявление атеросклероза стало возможным после появления методик компьютерной томографии с очень коротким временем получения срезов на аппаратах электронно-лучевой томографии (ЭЛТ) и мультиспиральной КТ (МСКТ). Особенностью этих методов является возможность получения изображений артерий без артефактов от движений и количественной оценки степени склерозирования с помощью стандартизованных шкал. Исследование суммарно занимает всего 5-10 мин, а время непосредственного сбора данных равно 30-40 с (одна задержка дыхания). Подобные исследования необременительны для пациента, не требуют специальной подготовки и выполнения физической нагрузки. Результаты исследования не зависят от пола пациента и его физической тренированности.



# Список использованной литературы

- Покровский А. В. Заболевания аорты и её ветвей.
- [www.mma.ru](http://www.mma.ru)
- <http://www.venart-swiss.ru>
- <http://medi.ru>
- В.В. Серов М. А. Пальцев патологическая анатомия