

Карагандинский Государственный Медицинский Университет

Кафедра ортопедической стоматологии

{ «Особенности ортопедического лечения при
заболеваниях слизистой оболочки полости рта»

Выполнил:

Субботин Дэвид 6-003 стом

Проверила:

Андамасова Ж.Р.

«Караганда – 2015»

План

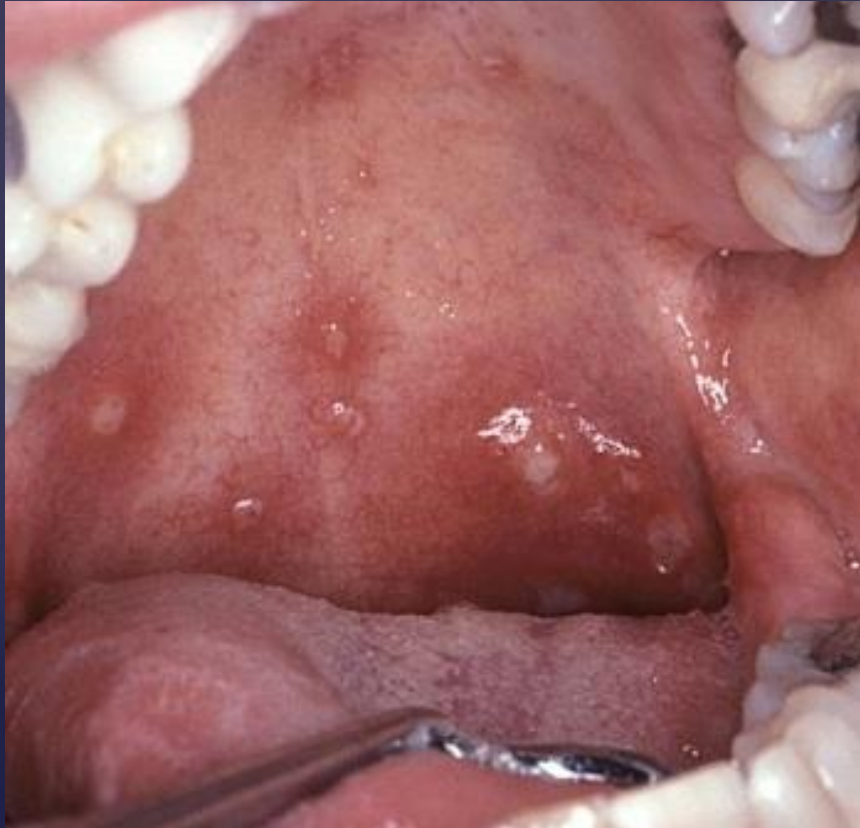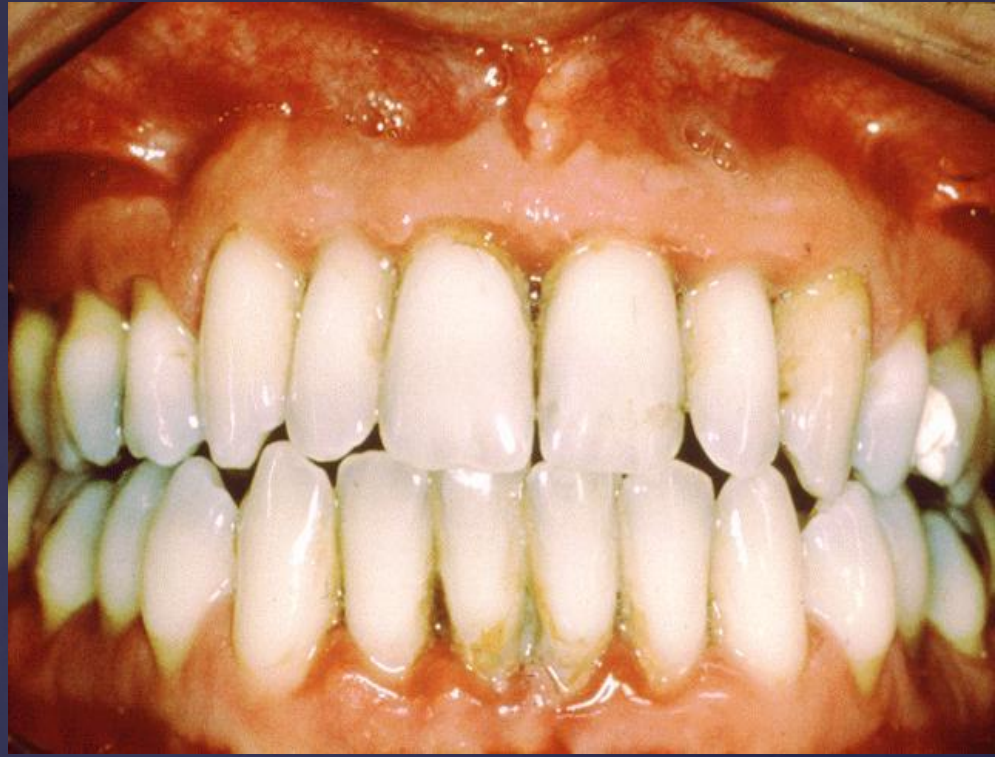- ▣ Введение
- ▣ Заболевания СОПР
- ▣ Виды протезирования при заболеваниях СОПР
- ▣ Особенности протезирования при заболеваниях СОПР

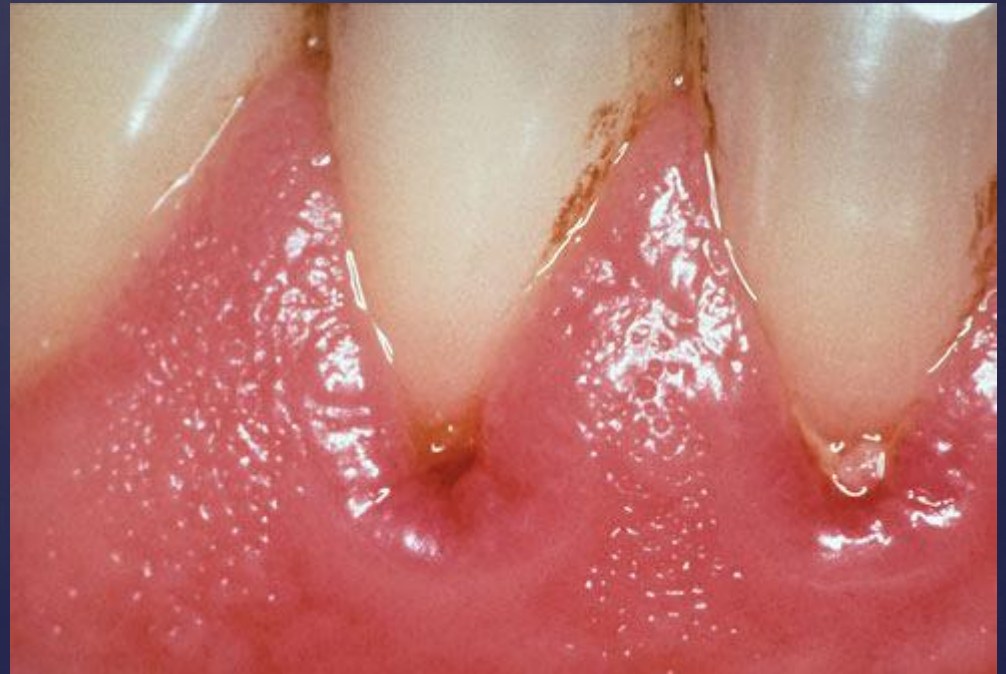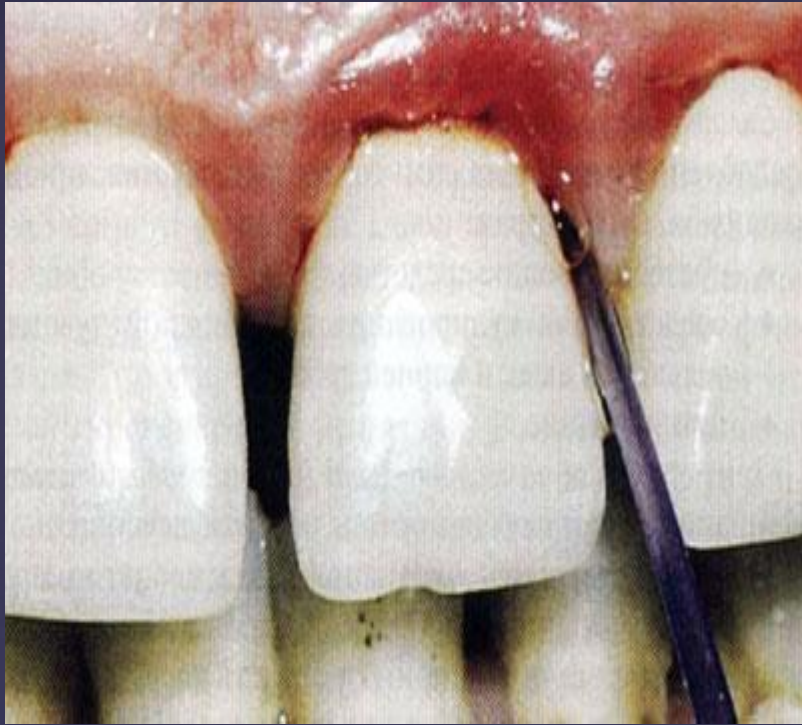Введение

- Заболевания слизистой оболочки полости рта занимают особое место среди стоматологических заболеваний. Диагностика и лечение таких заболеваний крайне сложны. Кроме того, многие из этих болезней имеют инфекционную природу, что вызывает опасность инфицирования медицинского персонала.

Введение

- При постоянном травмировании слизистой оболочки и наличии обильной микрофлоры в полости рта различные элементы поражения быстро изменяют свой вид. Многие различные по своей природе поражения слизистой оболочки выливаются, в конечном счете, в виде однотипных проявлений – эрозий и язв, установить первопричину появления которых крайне сложно. Поэтому, независимо от природы поражения, **стоматолог на первом этапе должен поставить хотя бы предположительный диагноз и оказать первую помощь**, после чего больного следует направить на обследование и лечение в соответствующее профильное лечебное учреждение (поскольку часто приходится прибегать к помощи специалистов не только стоматологического профиля).





Факторы риска возникновения заболеваний СОПР

- - некачественно изготовленные протезы и пломбы, в том числе гальванические эффекты при наличии в полости рта ортопедических конструкций из различных металлов;
- - зубные отложения;
- - кариес зубов и его осложнения;
- - употребление острой, горячей пища, крепких напитков, курение;
- - неконтролируемое применение антибиотиков, применение сильнодействующих медикаментов при стоматологических вмешательствах (в том числе – медикаментов, уменьшающих слюноотделение);
- - грубое стоматологическое вмешательство, микротравмы, отсутствие рациональной гигиены полости рта;
- - заболевания внутренних органов и систем;
- - инфекционные заболевания;
- - обезвоживание организма, вызванное поносом, рвотой, недостаточным потреблением воды, длительным повышением температуры тела, повышенным выделением мочи, большой кровопотерей. Обезвоживающее воздействие на слизистую оболочку полости рта (и, как следствие, на возникновение стоматитов) оказывает применение зубных паст, содержащих лауриловый сульфат натрия;
- - авитаминоз (нехватка витаминов группы В, витаминов А, С), нехватка в организме железа, фолиевой кислоты, цинка, селена;
- - злокачественные опухоли в области шеи, носа или глотки;
- - гормональные колебания (беременность, переходный возраст, климакс);
- - анемия;
- - генетическая предрасположенность.

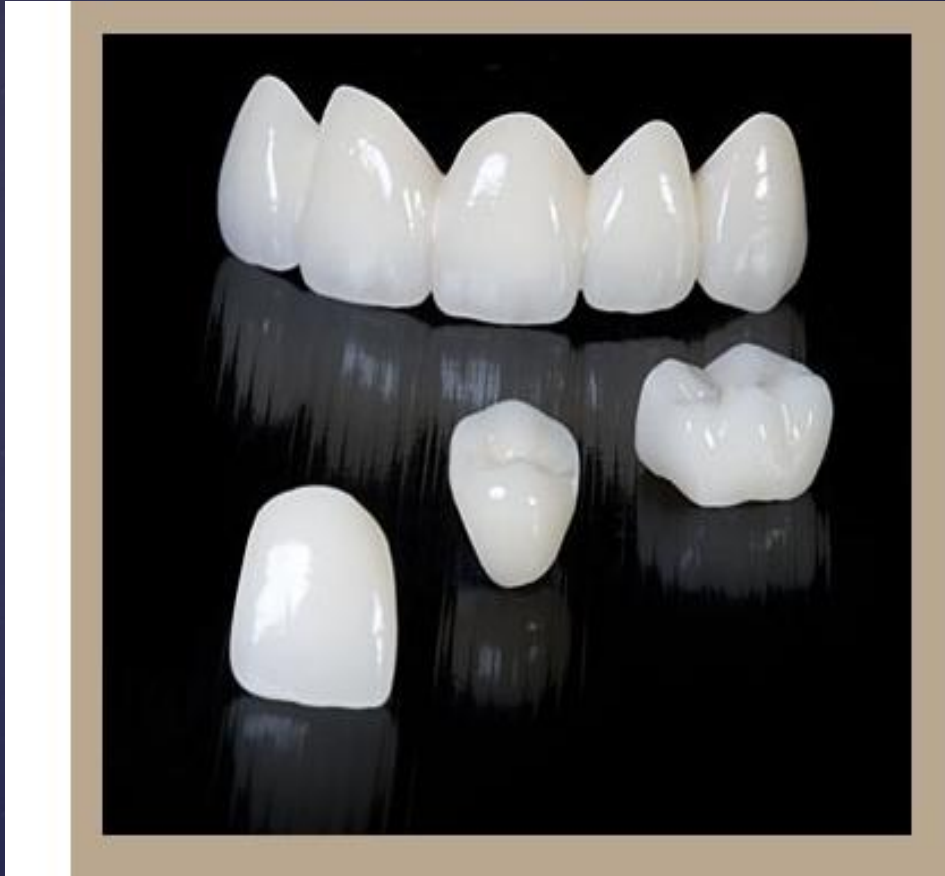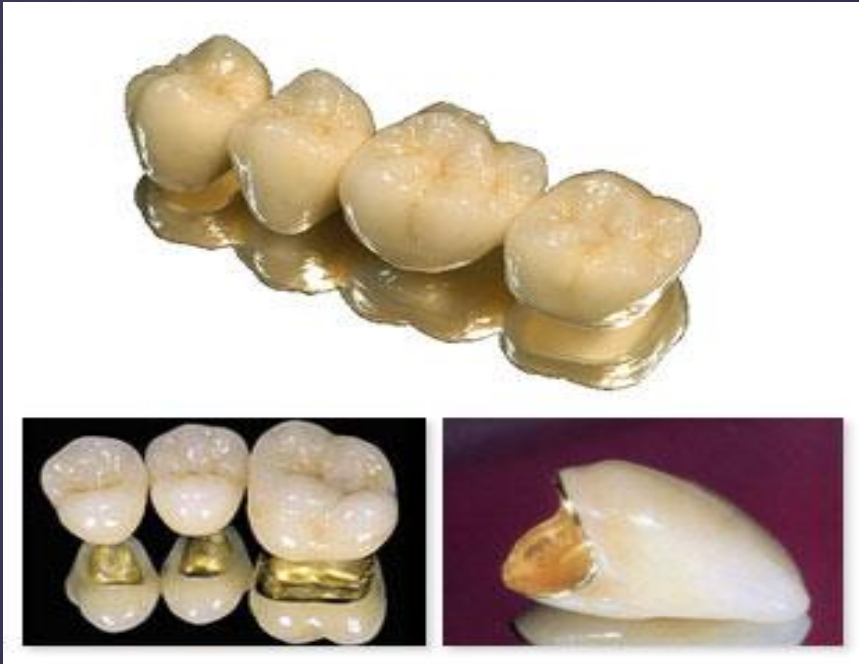
- **Особенности протезирования зубов при заболеваниях слизистой оболочки полости рта.**
- В клинике ортопедической стоматологии все чаще приходится выполнять протезирование зубов пациентам с заболеваниями СОПР. У больных с заболеваниями СОПР и фоновой патологией имеются различной степени выраженности нарушения обмена веществ, интоксикации, прогрессирующая функциональная недостаточность различных органов и систем организма, что обуславливает наличие у них также психических расстройств.
- Учет и коррекция соматогенных психических расстройств у больных с заболеваниями СОПР имеет важное значение для их успешного лечения, протезирования зубов и реабилитации. Именно такие больные чаще других страдают хронической патологией СОПР— красный плоский лишай, лейкоплакия, хронический рецидивирующий герпетический стоматит — и нуждаются в протезировании зубов.

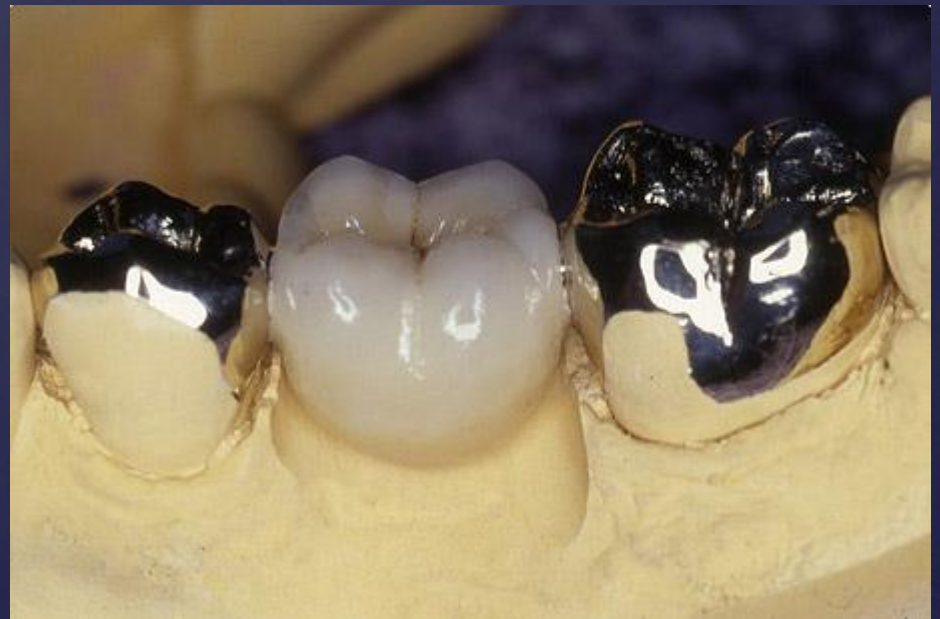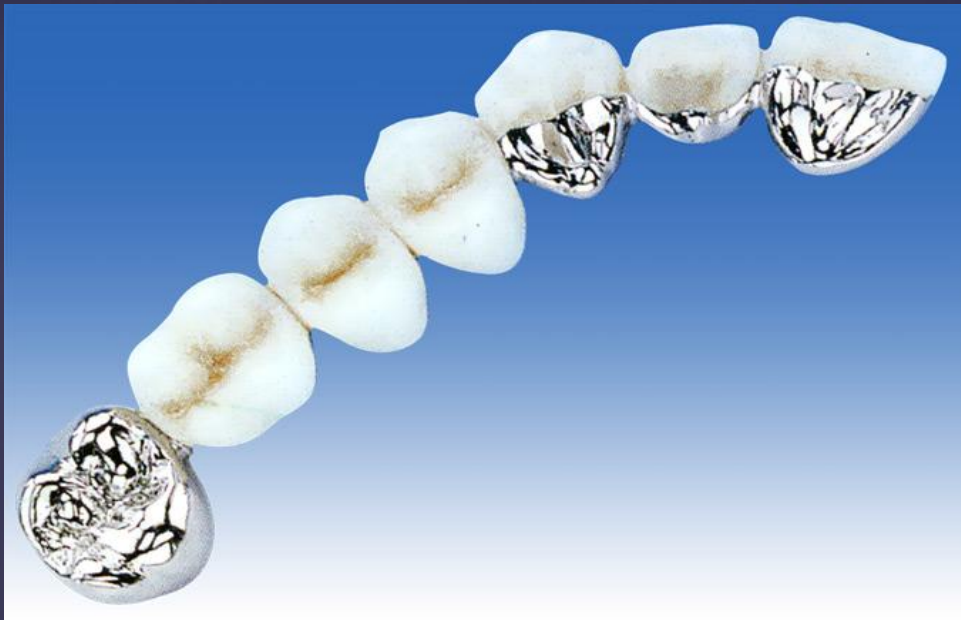- При подготовке полости рта к протезированию, независимо от стадии течения хронических заболеваний слизистой оболочки, следует планировать комплекс мероприятий по санации полости рта, включающий в себя профессиональную гигиену, сошлифовывание острых краев зубов, возмещение кариозных и некариозных дефектов твердых тканей зубов, удаление неправильно сконструированных или ставших неполноценными протезов.
- Перед осуществлением названных манипуляций для предупреждения обострений проводят обработку полости рта гелями или растворами, содержащими анестетик, а в период подготовки к стоматологическим процедурам – антисептические полоскания полости рта.
- В случае наличия пролежней от протезов рекомендуются аппликации мазями, содержащими кортикостероидные гормоны.

- Несмотря на различные этиологию и патогенез, многообразие вариантов клинического течения хронических заболеваний слизистой оболочки полости рта, возможно выделить ряд принципов ортопедического лечения таких пациентов.

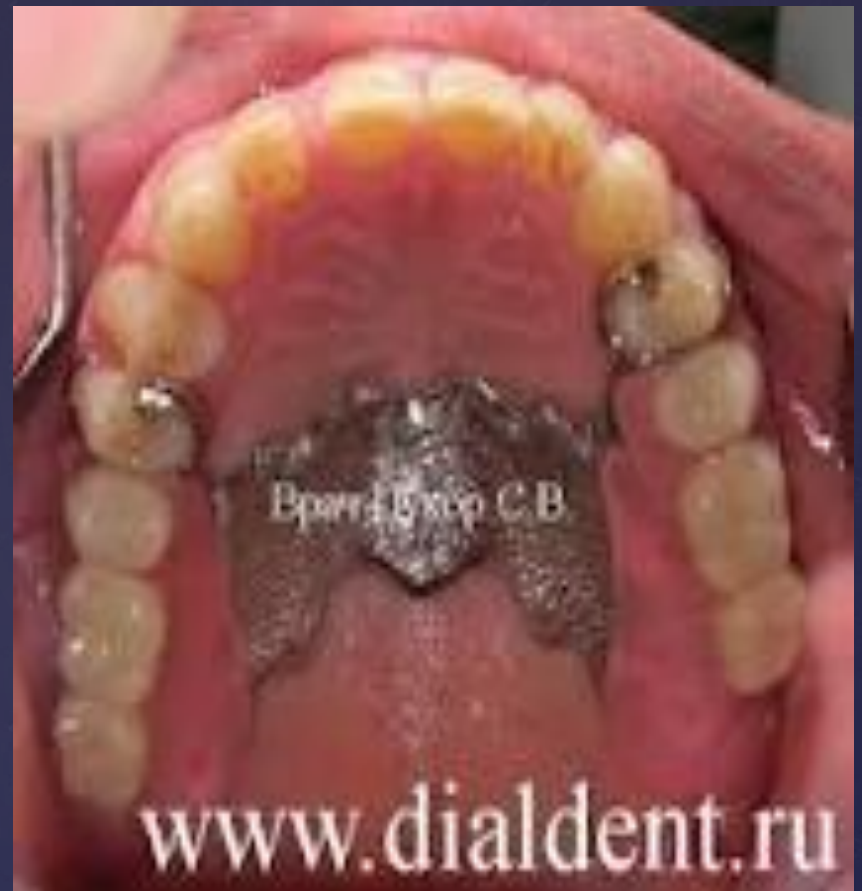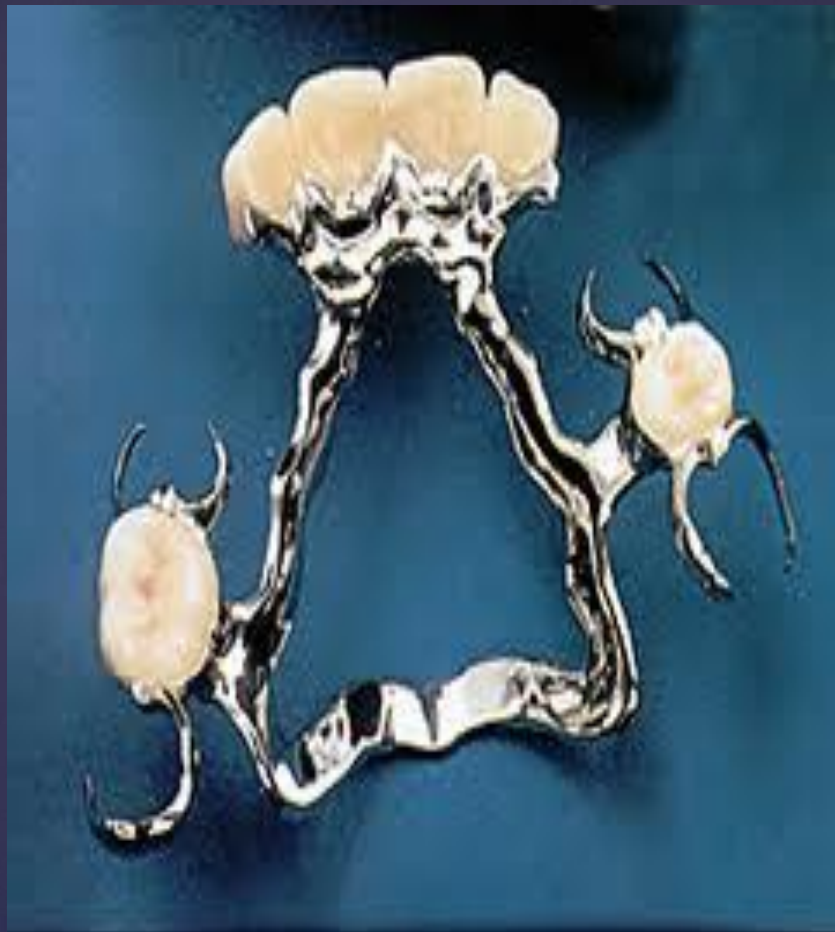- **Для протезирования зубных рядов несъемными конструкциями следует учитывать следующее:**
- 1) Необходимо расширить показания к применению несъемных протезов, которые практически не оказывают давление на слизистую оболочку и имеют с ней минимальный контакт.
- 2) Штампованно-паяные мостовидные протезы в силу коррозии изменяют микроэлементный состав ротовой жидкости. Поэтому предпочтительно изготовление зубных протезов из однородных сплавов металлов, особенно благородных. Мостовидные протезы в таких случаях должны быть литыми цельнометаллическими или металлокерамическими. Приоритетным является использование безметалловых конструкций мостовидных протезов на основе Impress-керамики, керомеров (BelleGlass, Sculpture/Fiberkor), композитов (Esthet X, Charisma);

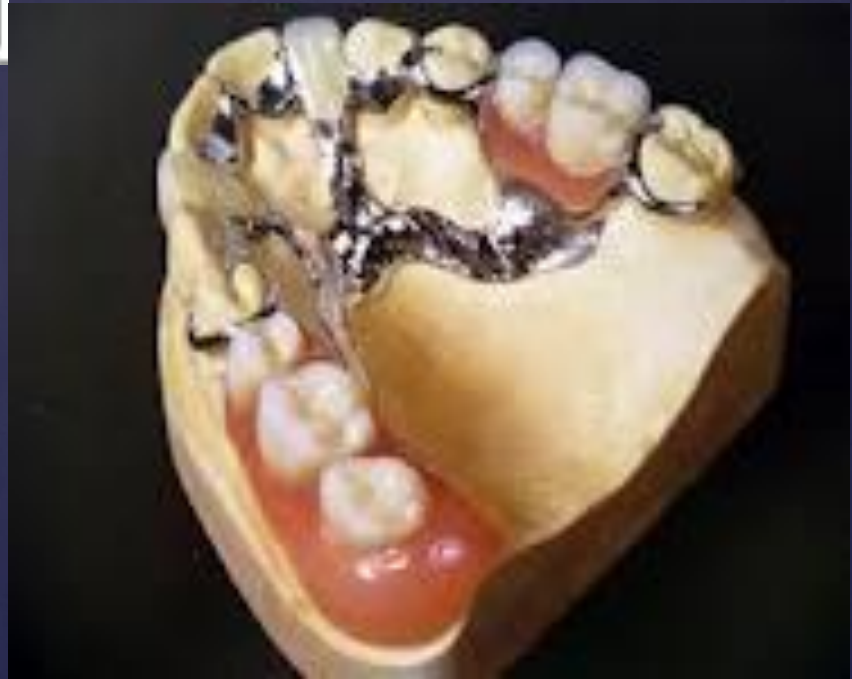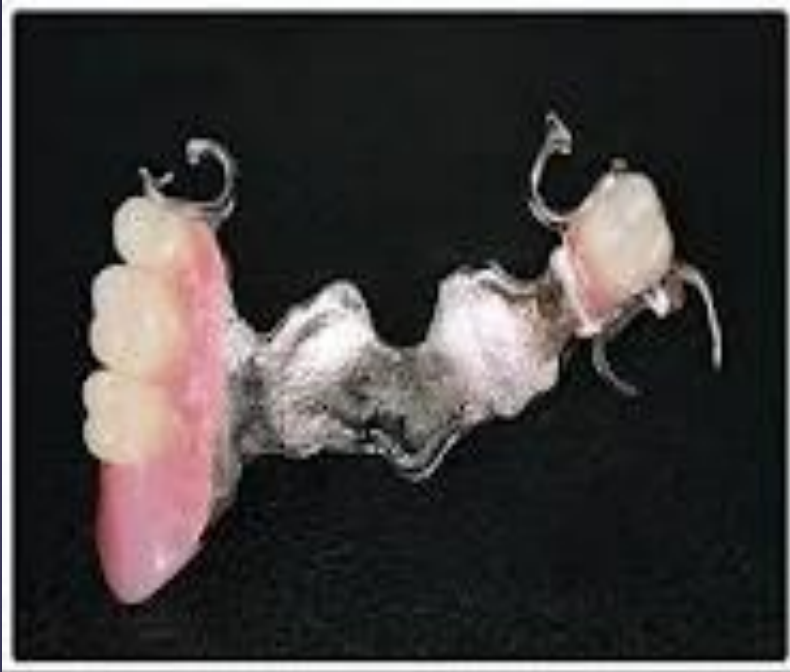- 3) Ионы серебра способствуют нормализации активности ферментов слюны. Это позволяет рекомендовать пациентам изготовление протезов зубов из сплавов на основе серебра и палладия;
- 4) Препарирование опорных зубов должно проводиться со строгим учетом требований асептики и антисептики, при атравматичном оттеснении мягких тканей.
- 5) После препарирования твердых тканей необходимо сглаживать острые края зубов и обрабатывать их поверхность полиром.
- 6) Рабочие оттиски следует получать по методике «сэндвич-техники» для исключения дополнительной травмы слизистой оболочки при повторном введении в полость рта слепочной ложки с затвердевшим слепочным. Для вспомогательных оттисков нужно использовать альгинатные слепочные массы.
- 7) Тело мостовидного протеза не должно прилегать к слизистой оболочке альвеолярного отростка во избежание ее механической травмы.
- 8) Мостовидные конструкции должны иметь тщательно отполированные (9-10 степени качества) поверхности без резко выступающих элементов.

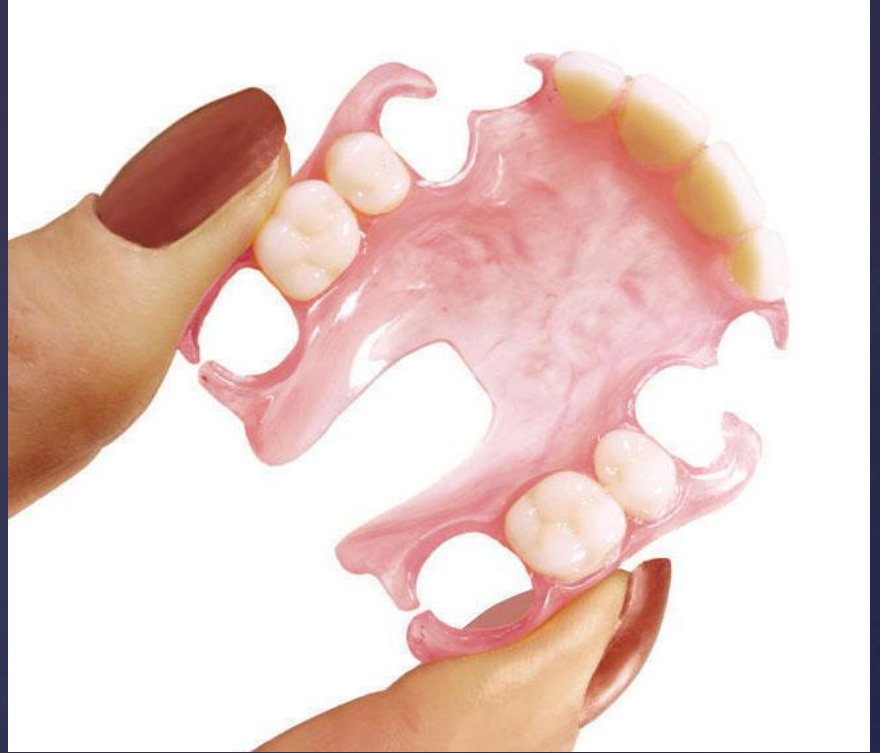
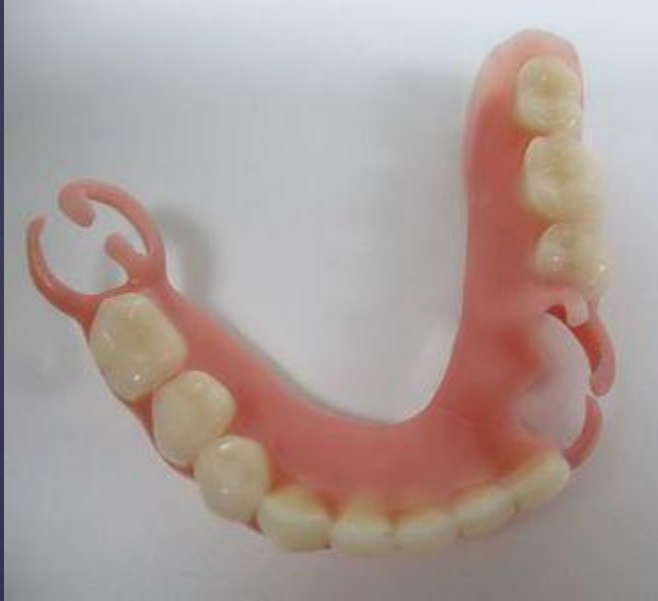


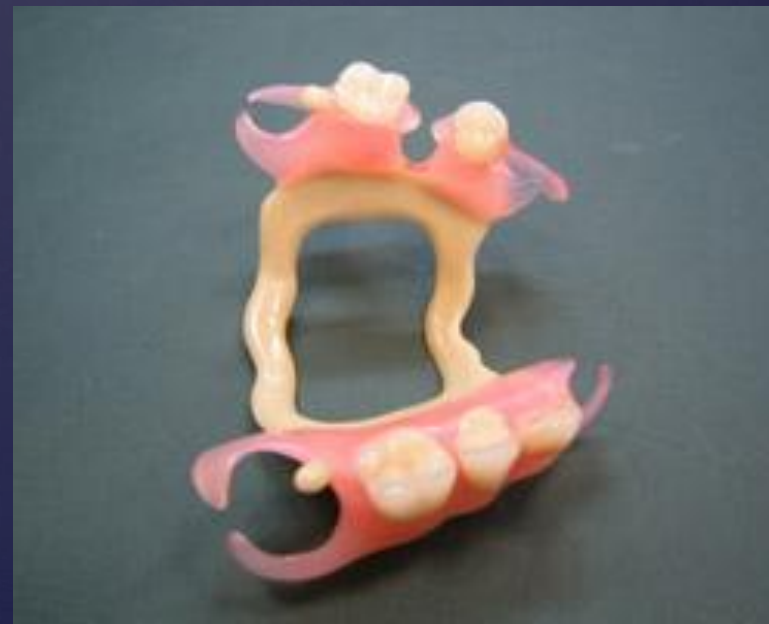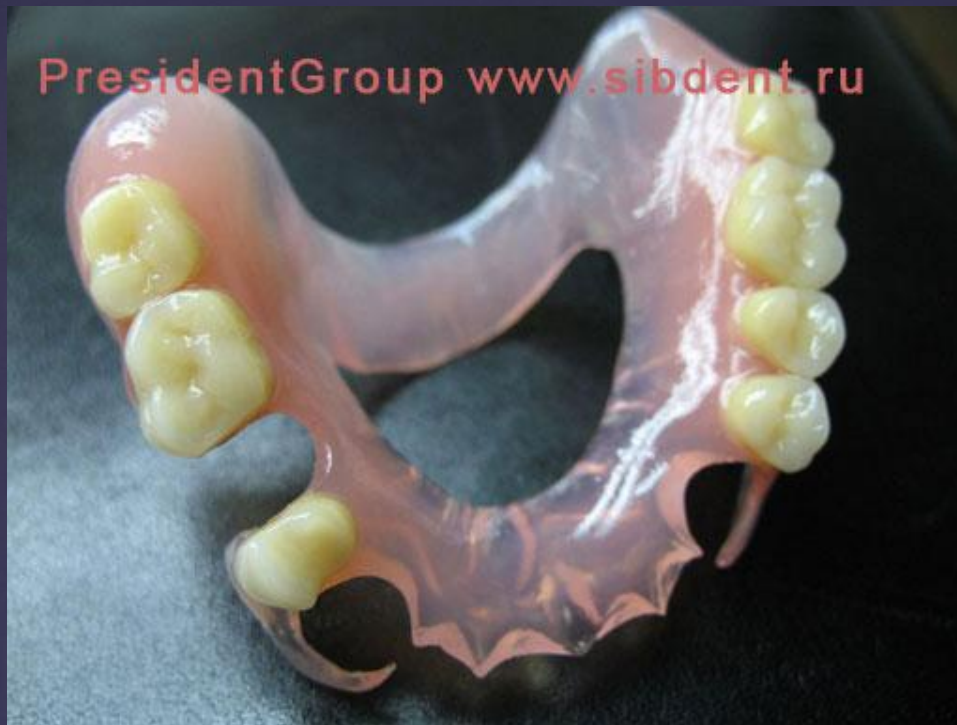- При наличии показаний к применению съемных конструкций предпочтение следует отдавать бюгельным и пластиночным протезам с опорно-удерживающими элементами (кламмерами, аттачменами, телескопическими коронками, балочными и магнитными системами фиксации) для разгрузки слизистой оболочки с последующим серебрением внутренней поверхности базиса, прилегающей к пораженной слизистой оболочке.
- По показаниям следует изготавливать таким пациентам съемные мостовидные или малые седловидные протезы на опирающихся элементах фиксации.
- Для протезирования съемными пластиночными протезами обширных дефектов зубных рядов или полного отсутствия зубов необходимо использовать двухслойные базисы из бесцветной пластмассы с эластичной подкладкой. Подкладка из мягкой пластмассы может располагаться дифференцированно лишь в участках локализации очагов поражения слизистой или по краю базиса. Это способствует равномерному распределению жевательного давления на слизистую оболочку, амортизирует жевательное давление, предупреждает или уменьшает болевые ощущения, улучшает фиксацию протезов и нормализует сроки адаптации к ним.



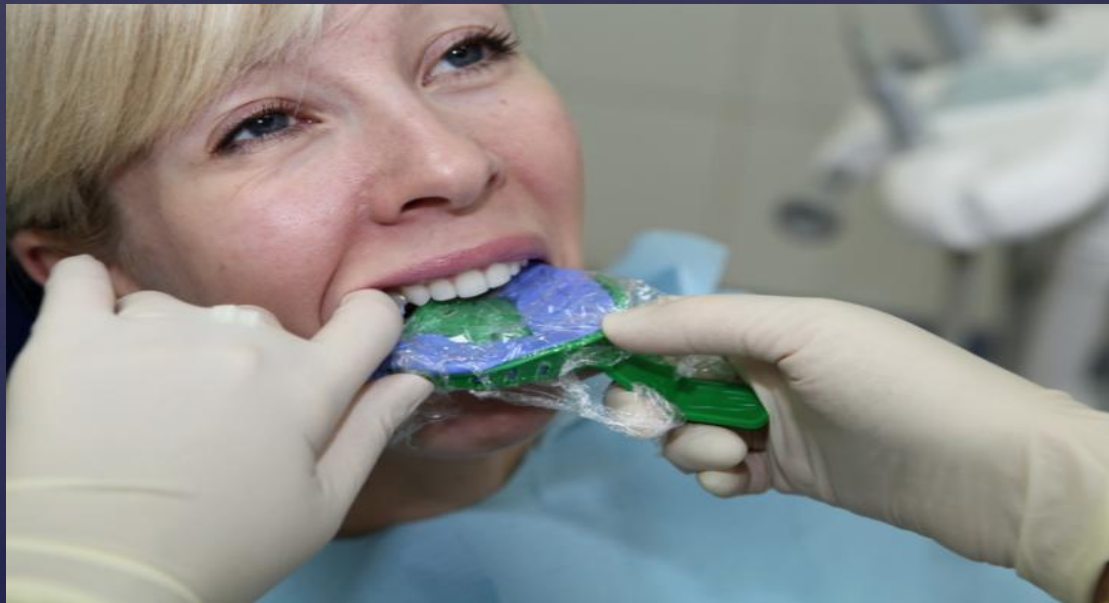
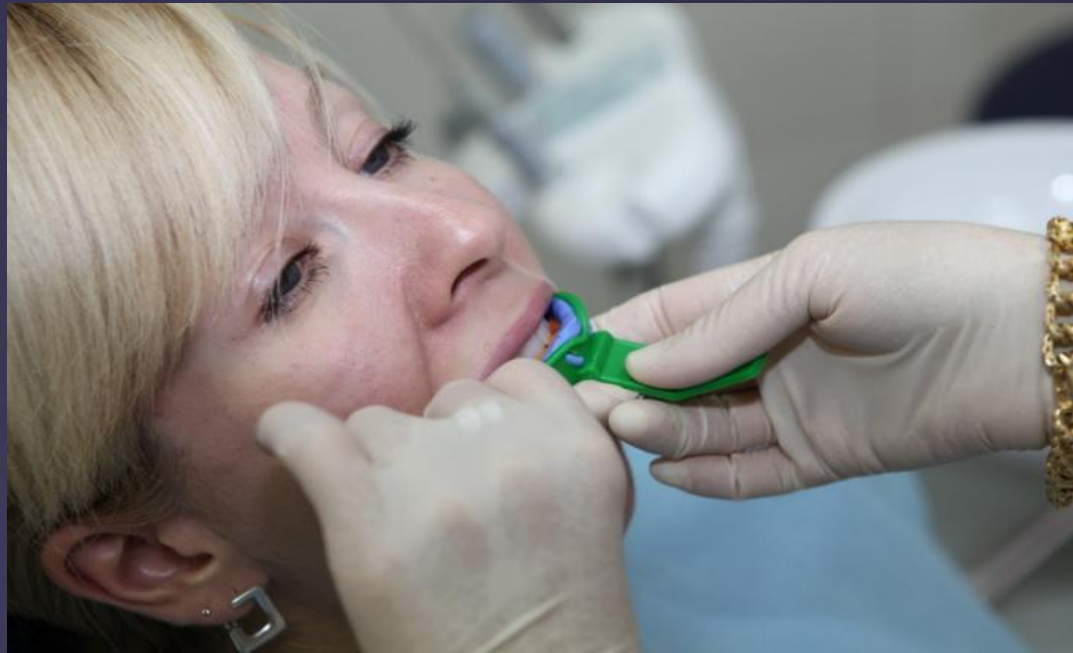


PresidentGroup www.sibdent.ru



- При возмещении частичной потери зубов съемными пластиночными протезами оттиски следует получать альгинатными массами.
- Для изготовления опирающихся конструкций протезов рекомендуется получение слепков по «сэндвич-методике».
- При восстановлении полной потери зубов для получения предварительных слепков необходимо использовать альгинатные слепочные материалы, а для функциональных оттисков — цинкоксидэвгеноловые и цинкоксидгваяколовые или силиконовые массы.
- Не рекомендуется получение оттисков термопластическими массами, так как они вводятся в полость рта в нагретом состоянии, что может вызвать дополнительное раздражение слизистой оболочки.





NOEXDENT.RI



- Особое внимание при ортопедическом лечении следует обратить на устранение нарушений артикуляции искусственных зубных рядов, балансирования базиса. Посредством оптимального восстановления высоты нижнего отдела лица, объемного моделирования базисов протезов, правильной ориентации окклюзионной плоскости и создания бугоркового перекрытия можно предупредить ущемление слизистой оболочки, а также прикусывание губ и щек, особенно в области очагов поражения.
- При сдаче зубных протезов больному необходимо проверить границы базиса, тщательность полировки протеза и артикуляционные взаимоотношения зубных рядов челюстей при наличии протезов в полости рта. Края съемных зубных протезов должны быть утолщены и закруглены для исключения механической травмы. Следует слегка отполировать внутреннюю поверхность базиса съемного протеза, добиваясь снятия малых шероховатостей, вызывающих микротравмы СОПР протезного ложа. При этом также снижается пористость базисной пластмассы, что уменьшает задержку пищевых остатков и микроорганизмов на зубном протезе, уменьшая тем самым воспалительные явления слизистой оболочки протезного ложа.

- Какие мероприятия необходимо провести перед протезированием пациентов с заболеваниями СОПР?
- Какие материалы используют при изготовлении протезов?
- Какие рекомендации необходимо дать пациенту с заболеванием СОПР?

Литература

- ▣ Ортопедическое лечение заболеваний пародонта. Копейкин В.Н. 2004г
- ▣ Руководство к практическим занятиям по ортопедической стоматологии для студентов 5 курсов - Лебедеико И.Ю. 2005 г
- «Практическая терапевтическая стоматология» А. И. Николаев, Л. М. Цепов, Москва, «МЕДпресс-информ» 2003.
- ▣ В. Н. Трезубов, А. С. Щербаков, Р. А. Фадеев Ортодонтия — 2001г
- ▣ <http://stomfak.ru/ortopedicheskaya-stomatologiya>