

# **Заболевания глотки**

**К.м.н. Андриянова Ирина Владимировна**

**Красноярская государственная медицинская  
академия  
Кафедра ЛОР-болезней**

# АКТУАЛЬНОСТЬ

- Патология глотки прочно занимает одно из первых мест среди всех ЛОР-заболеваний
- Продиктована необходимостью понимания возможных сбоев в сложной регуляции мышечного тонуса глоточных структур;
- Успешное лечение детской патологии невозможно без понимания особенностей функций лимфоглоточного кольца, в период формирования системного иммунитета

# АКТУАЛЬНОСТЬ

- Патология глотки прочно занимает одно из первых мест среди всех ЛОР-заболеваний
- Продиктована необходимостью понимания возможных сбоев в сложной регуляции мышечного тонуса глоточных структур;
- Патология глотки тесно связана
  - с патологией носа и околоносовых пазух;
  - полости рта и дисфункцией слюнных желез;
  - бронхо-легочной патологией,
  - патологией желудочно-кишечного тракта;

# АКТУАЛЬНОСТЬ

- Патология глотки тесно связана:
  - с патологией носа и околоносовых пазух;
  - полости рта и дисфункцией слюнных желез;
  - бронхо-легочной патологией,
  - патологией желудочно-кишечного тракта;
  - является проявлением воздействия на человека многих экзогенных факторов.
- Лимфоэпителиальное глоточное кольцо – это уникальная иммунокомпетентная система и ее утрата является невосполнимой потерей для организма.

# Цели:

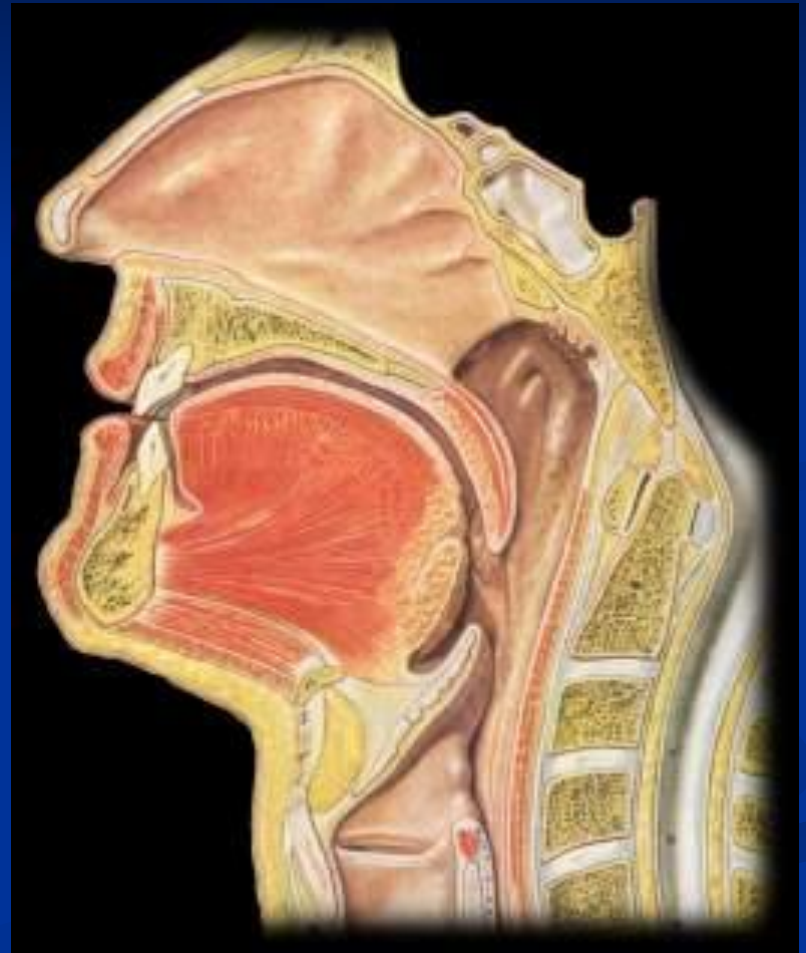
- Знать основные симптомы и клинические формы патологии лимфоглоточного кольца, принципы консервативного лечения патологии глотки и показания к хирургическому вмешательству
- Иметь представление о причинах сочетанных заболеваний хр. тонзиллита (ревматизма, сепсис и др.) и тактике лечения заглоточных и паратонзиллярных абсцессов.

# План

- Обзор анатомии и физиологии глотки
- Этиология и патогенез заболеваний глотки
- Острые и хронические заболевания глотки:  
фарингит, тонзиллит, аденоидит,  
Юнешеская ангиофиброма носоглотки
- Выбор лечебной тактики
- Диф. Дииагноз заболеваний глотки

# ОТДЕЛЫ ГЛОТКИ

- Носоглотка
- Ротоглотка
- Гортаноглотка



# Кольцо Вальдеера -Пирогова.

120 лет с момента публикации  
Вальдейером результатов  
гистологического исследования  
лимфоидных органов глотки

**Лимфаденоидное  
глоточное кольцо  
Вальдейера-Пирогова**

**DS: Аденоиды**

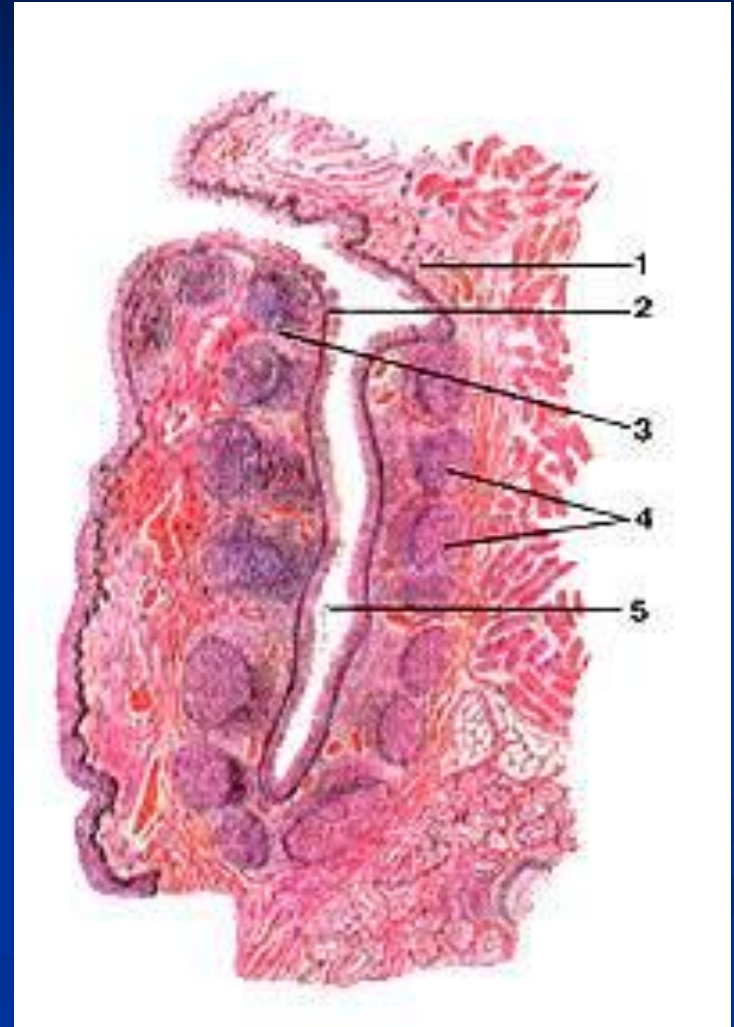


# Отличие миндалин от лимфатических узлов

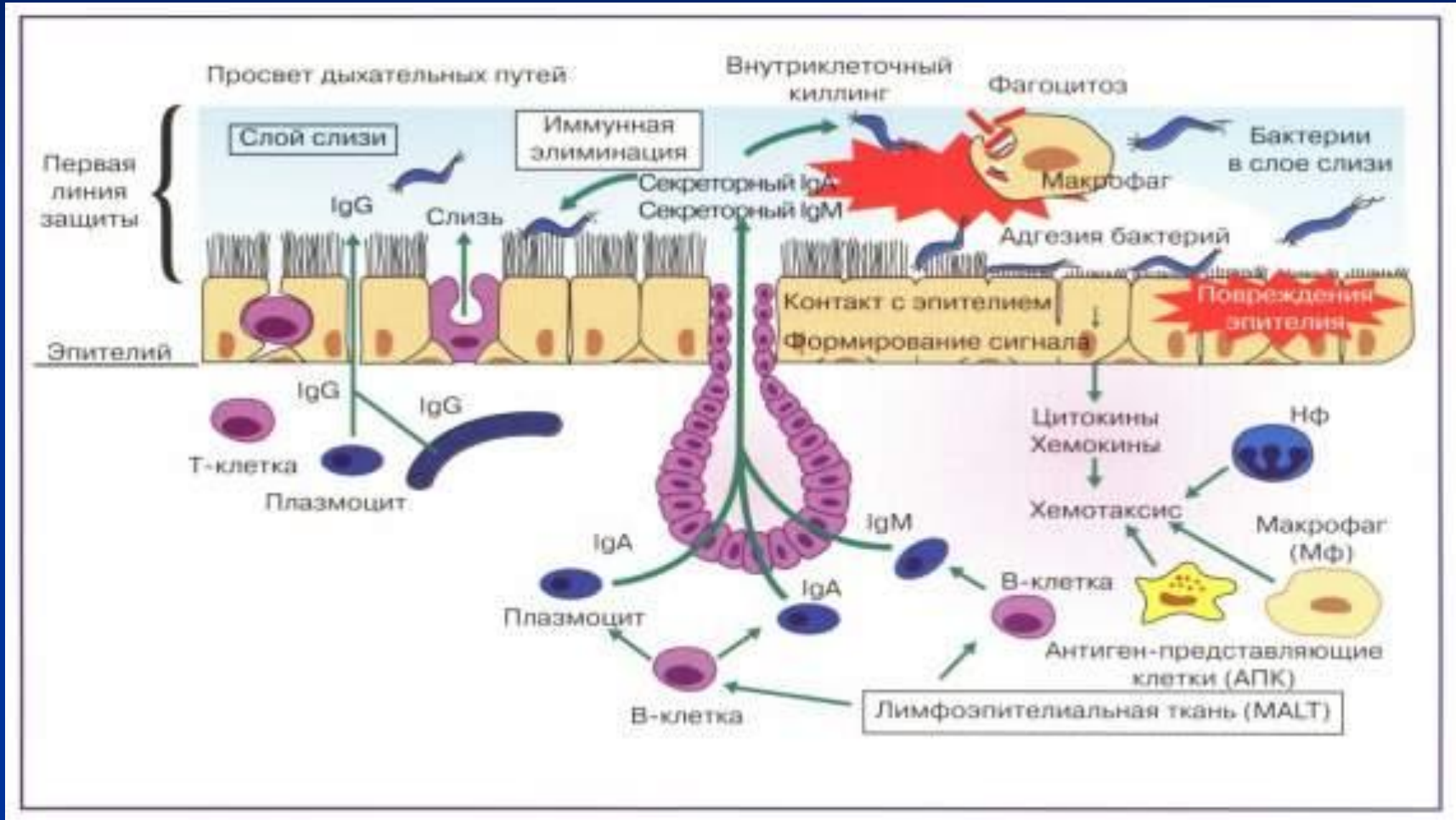
- Не имеют замкнутой капсулы
- Нет сквозного тока лимфы
- Получают антигенное раздражение через криптальный эпителий
- Синтезируют секреторные антитела
- Имеют рецепторы Хоуминга

# Как же миндалины получают информацию?

- встроены в слизистую оболочку глотки
- имеют свой собственный эпителиальный покров, обращенный во внешнюю среду



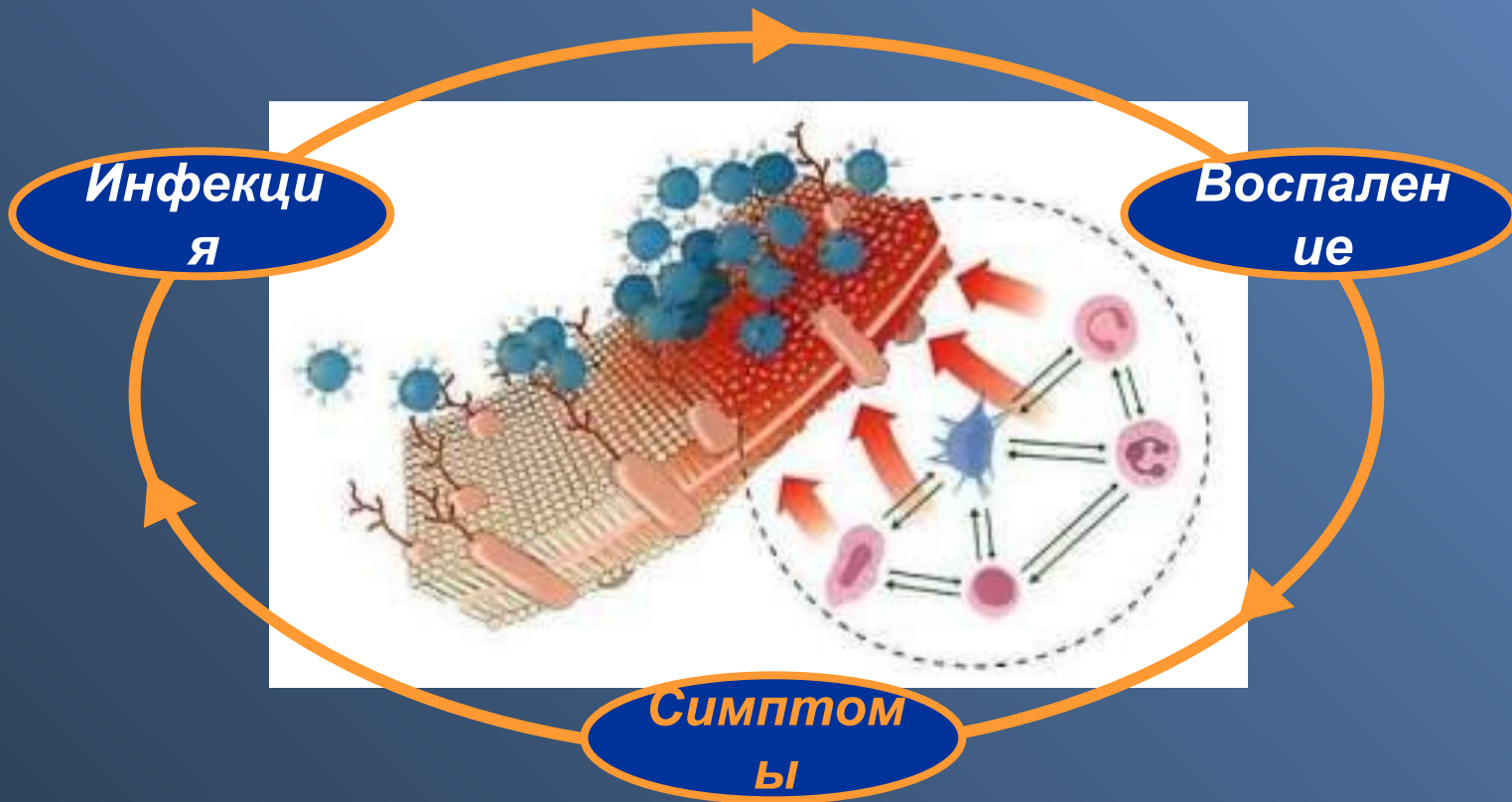
# Схема линий защиты в слизистой оболочке верхних дыхательных путей



# Секреторный иммунитет

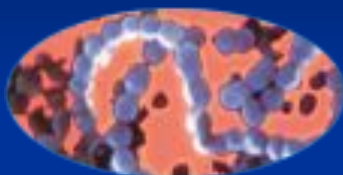
- Секреторные иммуноглобулины sIgA, sIgM (препятствуют адгезии патогенов на поверхности слизистой оболочки ВДП)
- Автономия от системного иммунитета (успешное применение топических препаратов, без использования системных при лечении патологии ВДП)

# Слизистая верхних дыхательных путей - очаг инфекции и воспаления




# Основные возбудители респираторных инфекций

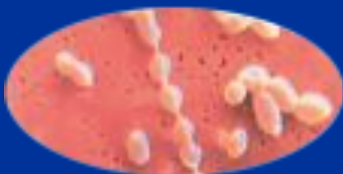## ✓ Viruses



✓ **Streptococcus**



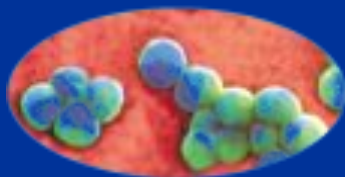
✓ **Branhamella catarrhalis**



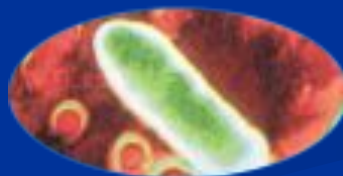✓ **Pneumococcus**



✓ **Mycoplasma pneumoniae**



✓ **Staphylococcus**



✓ **Haemophilus influenzae**

# Заболевания глотки

- острые - вирусные и бактериальные инфекции диффузно поражают слизистую оболочку верхних дыхательных путей и носят мигрирующий, чаще нисходящий характер
- хронические - имеют преимущественную локализацию в одном из анатомических отделов глотки/



# Этиологические факторы – заболеваний глотки

- заболевания носа
- дисфункция слюнных желез
- желудочно-пищеводный рефлюкс
- Экзогенные факторы:
  - переохлаждение
  - неблагоприятные условия труда
  - экология
  - голосовые нагрузки
  - вредные привычки и т.д.



# ФАРИНГИТ

острое или хроническое воспаление слизистой оболочки глотки, которое сопровождается болями, першением или дискомфортом в горле

# Классификация фарингита

## Острый

- Вирусный
- Бактериальный
- Грибковый
- Аллергический
- Травматический
- Вызванный воздействием раздражающих факторов

## Хронический

- Простой (катаральный)
- Гипертрофический
- Атрофический
- Смешанная форма

# Предрасполагающие факторы

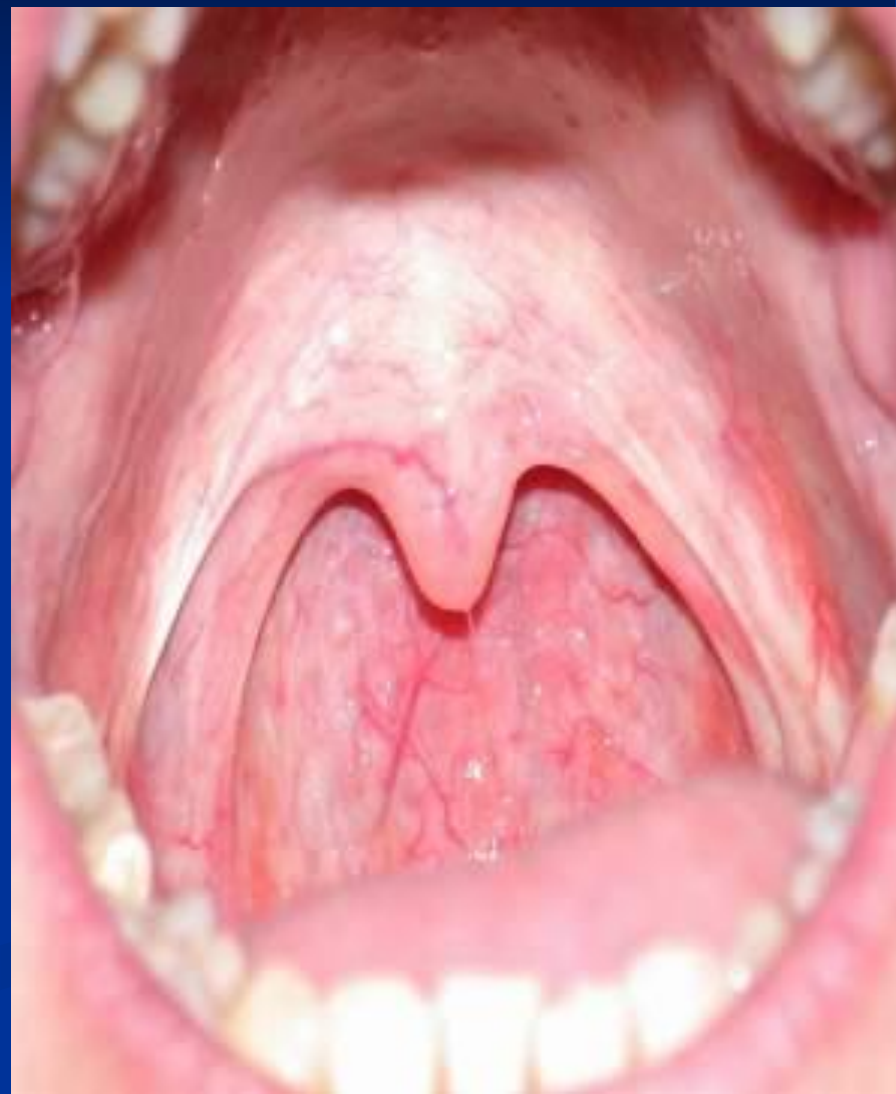- голосовые нагрузки
- вредное производство
- неблагоприятные экологические факторы

# Жалобы

- Боль в горле (жжение, покалывание)
- Сухость, першение
- Осиплость голоса
- Боли при глотании (особенно при пустом глотке)
- Кашель (упорный, сухой)

# Фарингоскопия

- Гиперемия задней стенки
- Воспаление лимфоидных фолликулов на задней стенке глотки
- Гипертрофия боковых валиков глотки



# Лечение фарингита при ОРВИ

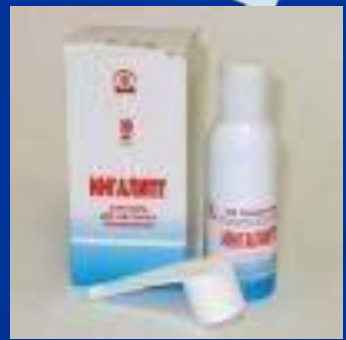
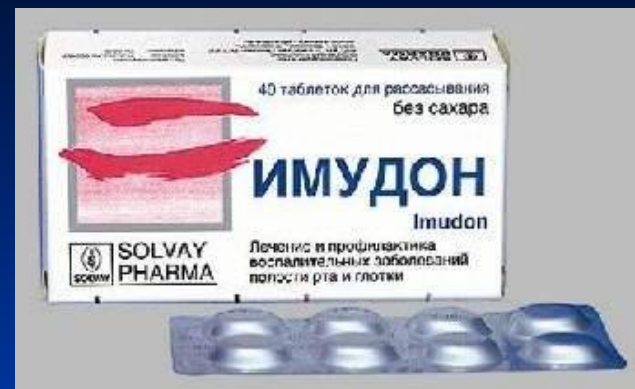
- Местная антимикробная монотерапия
- Исключить системную антибиотикотерапию

# Препараты, применяющиеся при местном лечении фарингита

Ангидин	Dequalinium–chloride+ cethylpyridonium –chloride+ ascorbic acid	Пастилки	Merz
Анти–ангин	Tetracaine+ clorhexidine+ ascorbic acid+menthol	Таблетки	Natur Product
Биопарокс	Fusafungine	Дозированный аэрозоль	Servier
Вокадин	Povidone–iodine	Раствор	Wockhardt
Гексализ	Biclotymol+lysozyme+enoxolone	Таблетки	Doms Adrian
Гексаспрей	Biclotymol (производное тимола)	Аэрозоль	Doms Adrian
Гексорал	Hexetidine	Аэрозоль, раствор	Parke–Davis
Дрилл	Clorhexidine+tetracaine	Пастилки	Pierre Fabre
Имудон	Смесь лизатов бактерий	Таблетки	Solway Pharma
Ингалипт	Сульфаниламиды+тимол+масла+ спирт	Аэрозоль	Мосхимфармпрепараты
ИРС19	Смесь лизатов бактерий	Аэрозоль	Solway Pharma
Иокс	Povidone–iodine+allantoine	Аэрозоль	Galena
Каметон	Хлорбутанол+камфора+ментол+ эвкалиптовое масло	Аэрозоль	Мосхимфарм–препараты
Камфомен	Nitrofurul, menthol, растит. масла	Аэрозоль	Мосхимфармпрепараты
Колдрекс ЛариПлюс	Diclonine	Пастилки	GlaxoSmithKline
Ларипронт	Dequalinium chloride+lysozime	Таблетки	Heinrich Mack
Мирамистин	Myramistin	Раствор	Инфамед
Нео–ангин	2,4–dichlorbenzylaethanol+ p–penthyl–m–crezol+menthol	Леденцы	Klosterfrau
Октенисепт	Octenisept	Раствор	Schulke–Mayr
Повидон–йод	Povidone–iodine	Раствор	Zorka Pharma
Пропосол	Прополис+глицерин+этиловый спирт	Аэрозоль	Мосхимфармпрепараты
Ромазулан	Экстракт и масло ромашки аптечной	Раствор	Biofarm
Ротокан	Экстракты ромашки, календулы, тысячелистника	Раствор	Вилар
Себидин	Clorhexidine+ascorbic acid	Таблетки	Polfa
Септогал	Bensalconium chloridum +menthol+ эфирные масла	Таблетки	Jadran
Септолете	Bensalconium chloridum +menthol+ эфирные масла	Пастилки	KRKA
Стопангин	Hexetidine+methylsalicylate+масла	Аэрозоль	Galena
Стрепсилс	2,4–dichlorbenzylaethanol+amylmetacresol	Таблетки	Boots Healthcare
Тантум верде	Benzidamine	Аэрозоль, раствор	CSC
Фарингосепт	Ambazone	Таблетки	Terapia
Фалиминт	Acetylaminonitropropoxybenzene	Драже	Berlin–Chemie
Фурацилин	Nitrofurul	Раствор	Татхимфармпрепараты
Эвкалимин	Экстракты листьев и побегов эвкалипта	Раствор	Вилар
Элюдрил	Chlorhexidine+chlorbutanole+ docusate sodium+chlorophormium	Раствор	Pierre Fabre



# Трудный выбор...





# требования к местной терапии

- Широкий спектр антимикробного действия
- Отсутствие токсического эффекта и низкая степень абсорбции со слизистых оболочек
- Гипоаллергенность
- Отсутствие раздражающего действия на слизистую оболочку

# Состав антимикробных средств

- Коктейли антисептиков (хлоргексидин, тимол, спирты, препараты йода)
- Природные антисептики
- Эфирные масла
- Анастетик
- Антибиотик
- Лизаты бактерий
- Неспецифические факторы защиты

# Способ доставки

- полоскание
- инсуффляции
- ингаляции
- таблетки
- леденцы



# Биопарокс®

фюзафюнжин

Ограничивает  
продукцию  
свободных  
радикалов

Уменьшает  
образование  
медиаторов  
воспаления

Модулирует  
иммунный  
ответ



Воздействует на ход  
воспалительного процесса

# СТРЕПФЕН

специально разработанный препарат для симптоматического лечения боли в горле при инфекционно-воспалительных заболеваниях полости рта и глотки

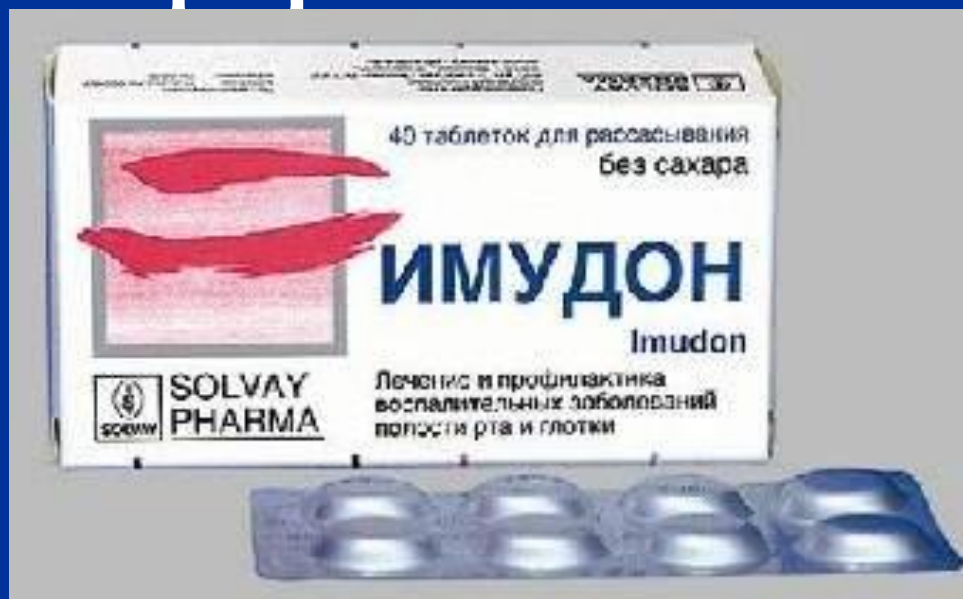- Болеутоляющий эффект

- Противовоспалительный

- Активен в отношении вирусной и грибковой флоры



# Имудон – оптимальный выбор при местной терапии фарингитов



# ИМУДОН

- является местным иммуномодулятором со свойствами вакцины в виде таблеток
- содержит лизаты 10 бактерий, а также двух возбудителей грибковых инфекций (*Candida albicans* и *Fusiformis fusiformis*), чаще всего вызывающих воспалительные процессы в полости рта и в глотке
- активирует фагоцитоз, способствует увеличению количества иммунокомпетентных клеток, повышает содержание лизоцима и секреторного IgA в слюне

# Дифференциальная диагностика

- Корь
- Скарлатина
- Коревая краснуха
- Ксеростомия – дисфункция слюнных желез (зловонное дыхание, цветущий кариес)



# Хронический фарингит

## Атрофический

Слизистая оболочка:

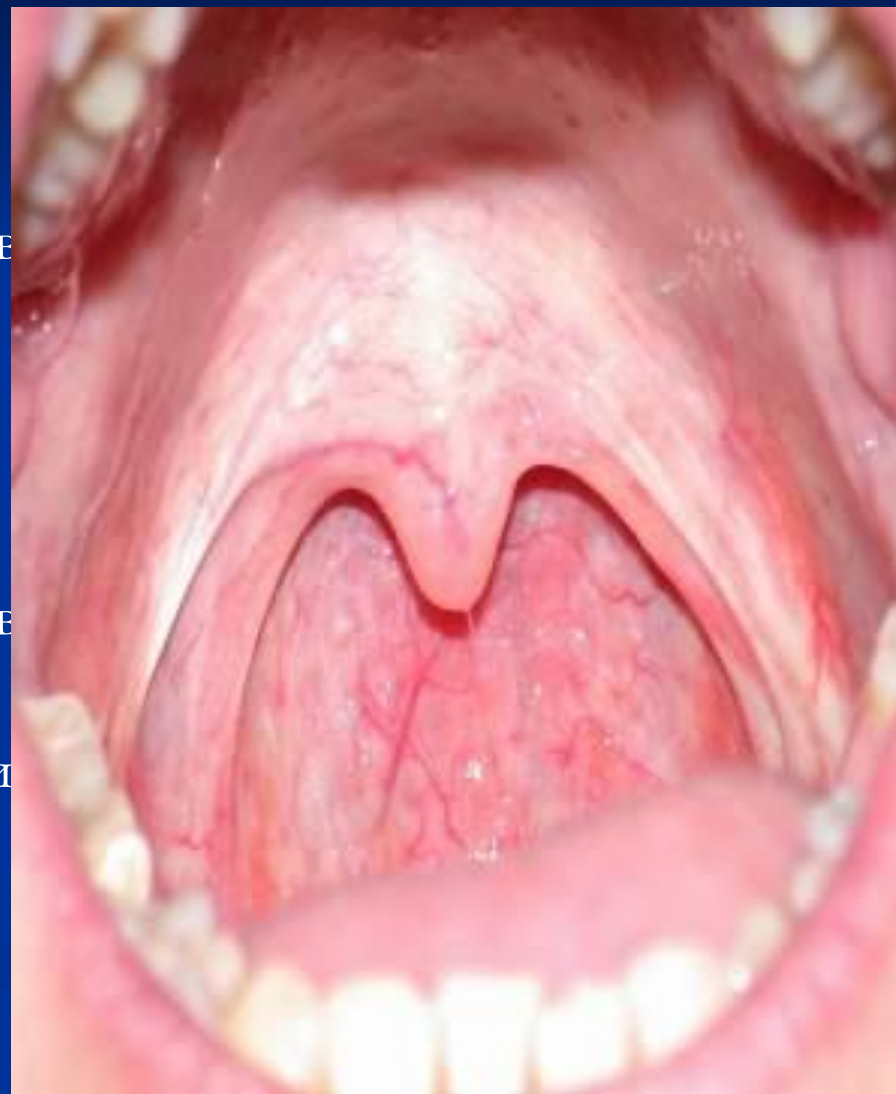- Истончена;
- Сухая;
- Покрыта засохшей слизью

## Гипертрофический

- Очаги гиперплазированной лимфоидной ткани беспорядочно разбросаны по задней стенке глотки;
- Увеличение боковых валиков глотки.

# Фарингоскопия

- Гиперемия задней стенки и небных дужек
- Воспаление лимфоидных фолликулов на задней стенки глотки
- Гипертрофия боковых валиков глотки
- Гиперемия задней стенки и небных дужек
- Воспаление лимфоидных фолликулов на задней стенки глотки
- Гипертрофия боковых валиков глотки



# Принципы лечения

- Диета
- Топическое медикаментозное воздействие
- Лечение сопутствующей патологии
- Физиолечение

# ИМУДОН

- усиливает презентацию бактериальных АГ, вызывает секрецию противовоспалительных цитокинов и способствует формированию устойчивой иммунологической памяти, что имеет значительное профилактическое значение
- стимулирует секрецию противовирусных а/т, которые обеспечивают ликвидацию вирус-инфицированных клеток. При необходимости имудон хорошо сочетается с местными или системными антибиотиками, способствуя сокращению сроков выздоровления и поддержанию местной иммунной защиты, что особенно важно при антибиотикотерапии

# ТОНЗИЛЛИТ

это генерализованное  
инфекционно-аллергическое  
поражение небных миндалин,  
сопровождающееся вирусным или  
бактериальным воспалением в  
области глотки

# Классификация тонзиллита

## ОСТРЫЕ.

- Первичные: катаральная, лакунарная, фолликулярная, язвенно-пленчатая ангины.
- Вторичные а) при острых инфекционных заболеваниях – дифтерии, скарлатине, туляриемии, брюшном тифе;  
б) при заболеваниях системы крови – инфекционном мононуклеозе, агранулоцитозе, алиментарно-токсической алейкии, лейкозах

## ХРОНИЧЕСКИЕ

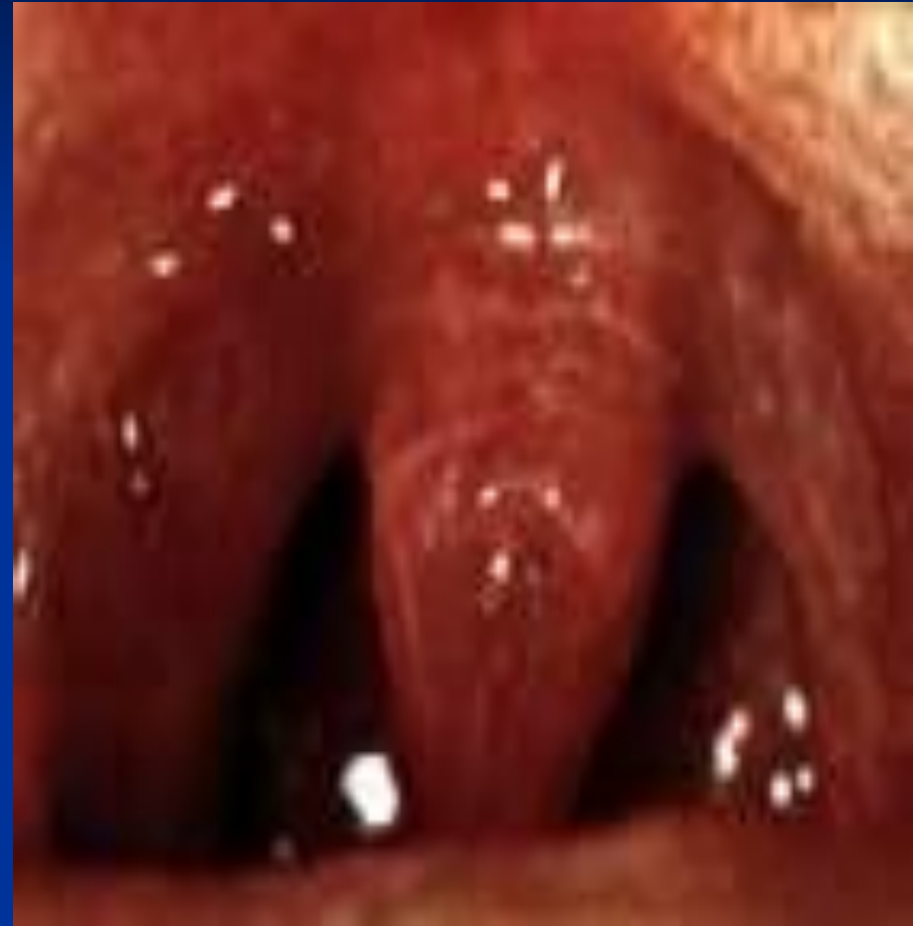- 1.Неспецифические:  
А) компенсированная форма  
В) декомпенсированная форма
- 2.Специфические: при туберкулезе, сифилисе, склероме.

# Характерные признаки вульгарных анги́н

- 1) сим-мы общей интоксикации
- 2) патологические изменения в небных миндалинах
- 3) длительных процесса не более 7 дней
- 4) бактериальная или вирусная инфекция как этиологический фактор

# Катаральная ангина

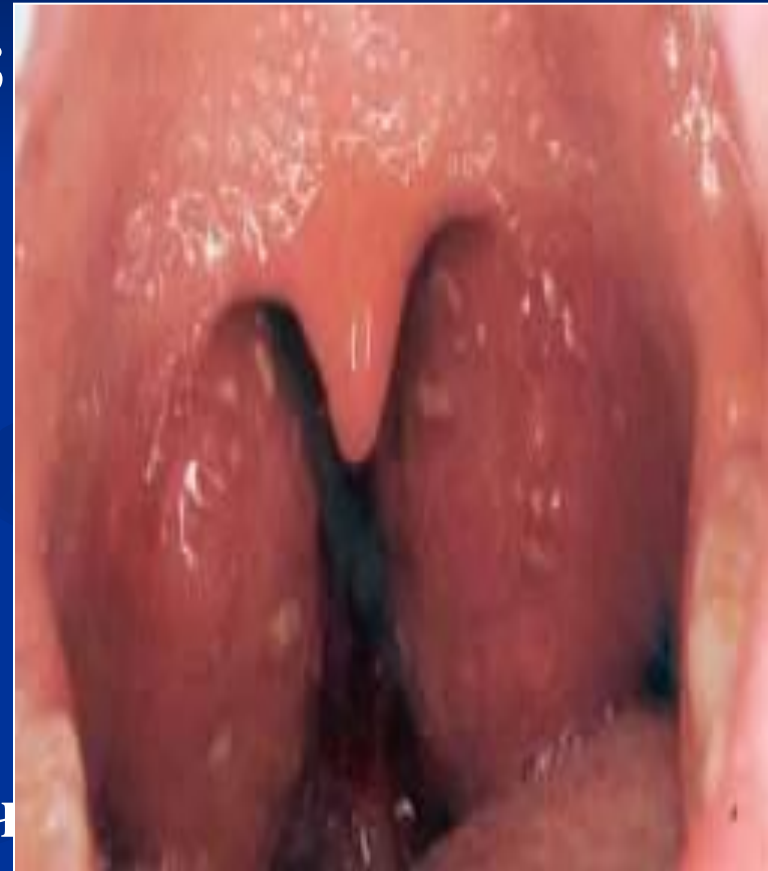- Начинается остро (жжение, першение, при глотании).
- При осмотре: разлитая гиперемия и отек небных миндалин;
- Регионарные лимфоузлы умеренно увеличены.





# Фолликулярная ангина

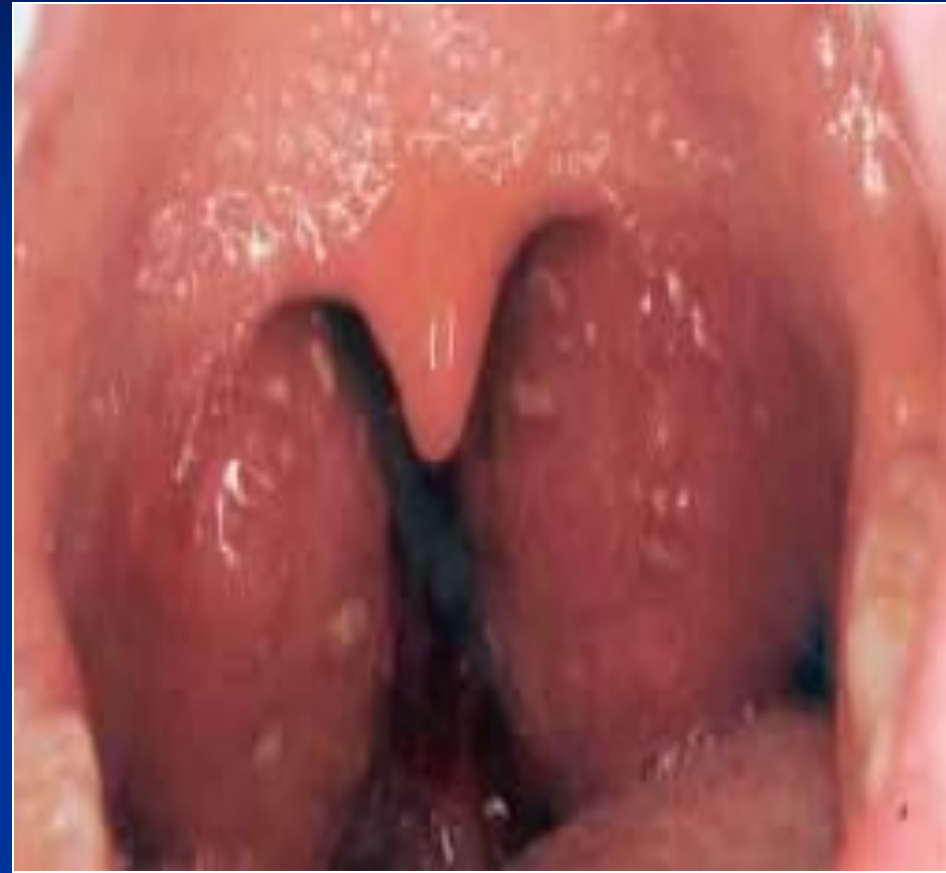- **Острое начало: температура до 39°C, боль в горле, усиливающаяся при глотании;**
- **выражены явления интоксикации: головная боль, иногда боль в пояснице, озноб, общая слабость;**
- **в крови – выраженные воспалительные изменения: нейтрофилез 12-15 000, палочкоядерный сдвиг влево, эозинофилия, СОЭ 30-40 мм/ч**



# Фолликулярная ангина

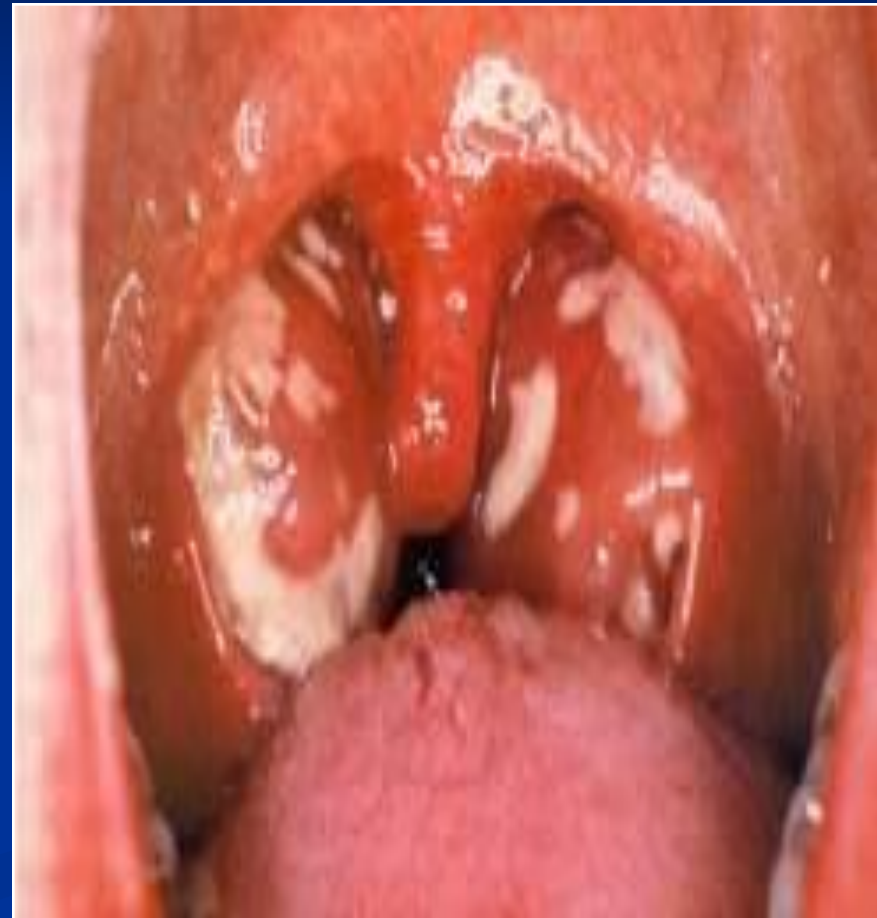## - фарингоскопия

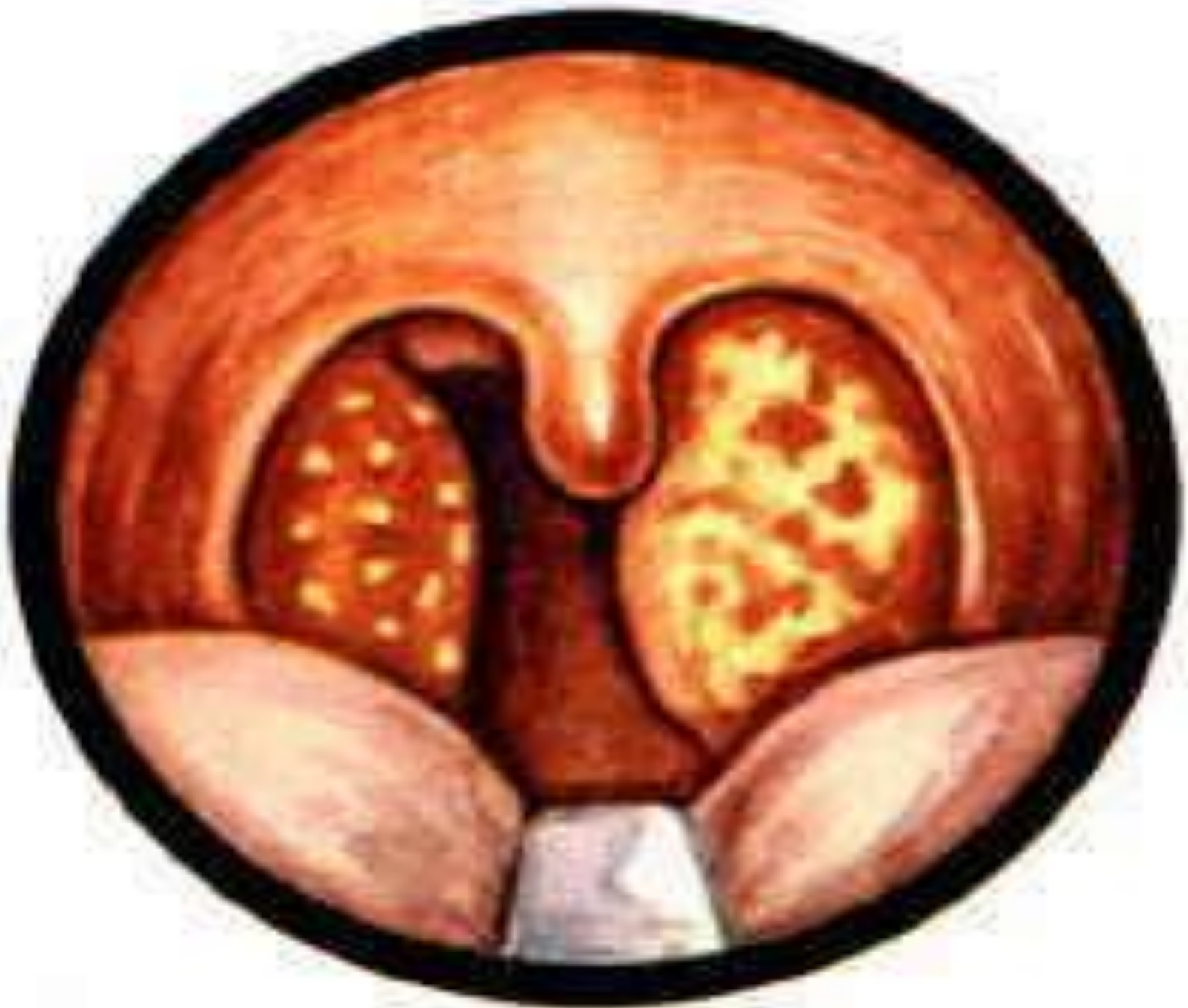
- Гиперемия и инфильтрация мягкого неба, дужек, миндалин, двусторонняя локализация.
- На поверхности миндалин определяются многочисленные нагноившиеся фолликулы



# Лакунарная ангина

- протекает более тяжело
- двухсторонняя локализация
- при осмотре: на гиперемированной поверхности небных миндалин наблюдаются желтоватые налеты, легко снимающиеся шпателем,

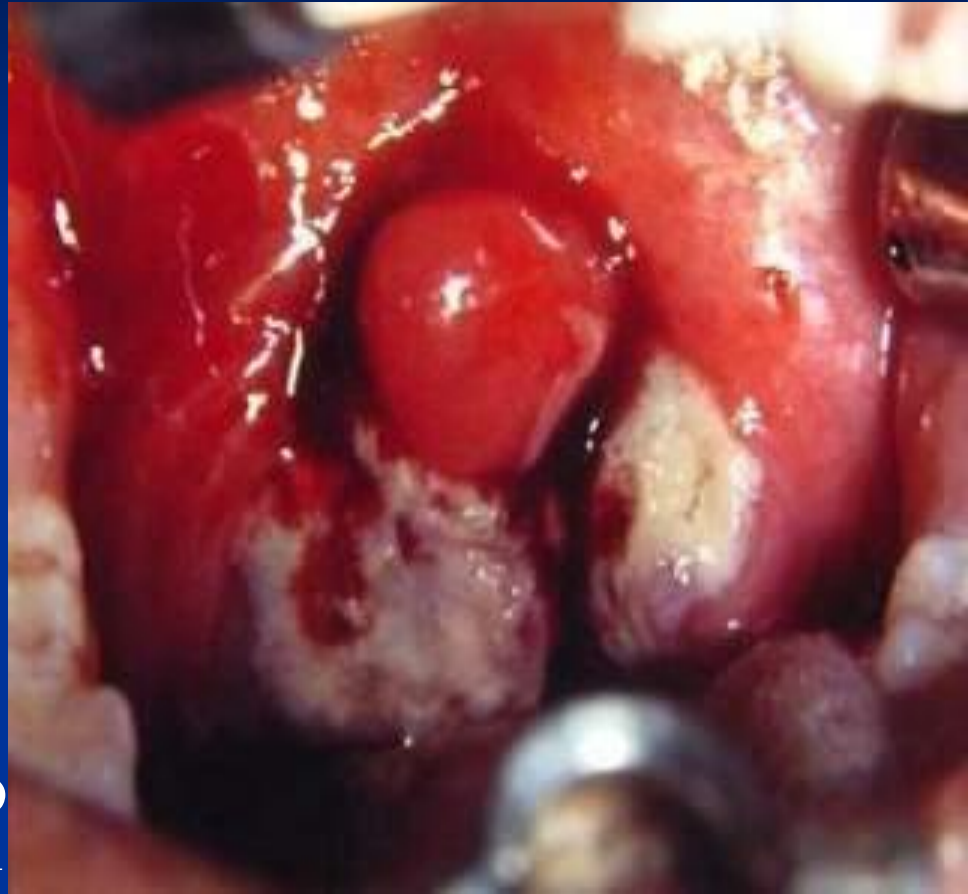



# ФИБРИНОЗНАЯ АНГИНА

Является разновидностью фолликулярной и лакунарной ангин и развивается, когда лопнувшие нагноившиеся фолликулы или фибринозный налет образуют пленку.

- Необходимо проводить дифференциальный диагноз с дифтерией( на основании бакпосева)





# Лечение – ПАПА

■ Покой

■ Антибиотики

■ Полоскание

■ Аспирин

# Основные критерии выбора антибиотика

- Активность в отношении возбудителя;
- Бактерицидное действие;
- Хорошая аккумуляция в слизистых оболочках;
- Концентрация, превосходящая МПК возбудителей;
- Сохранение высоких локальных концентраций;
- Доказанная клиническая эффективность;
- Хорошая переносимость;
- Минимальный риск селекции устойчивых микроорганизмов

# Комплаэнтность – выполнение назначений врача

- Путь введения
- Кратность приема и взаимоотношения с приемом пищи
- Фармакоэкономические показатели



# Защищенные пенициллины амоксиклав, аугментин, флемоклав

- Позволяют преодолеть резистентность продуцирующих лактамазу микроорганизмов.
- Обладают широким спектром бактерицидности и в отношении анаэробов.
- Недостаток защищенных пенициллинов - подавление кишечной флоры с расстройством стула у 4-5% больных.



# ЦЕФАЛОСПАРИНЫ

- Для амбулаторной практики подходят пероральные средства: цефалексин и цефадроксил (дурацевт) – препараты первого поколения, клабакс(3-й генерации).
- Базовым стационарным антибиотиком является цефтриаксон (его лекарственная форма Роцефин).
- Роцефин характеризуется длительным сохранением бактерицидных концентраций в крови после однократного введения, что исключительно важно при бактериемиях и септицемиях, и определяет удобный режим его применения - 1 раз в сутки.
- Создает высокие концентрации в лимфоидной ткани и в слизистых оболочках, а также в ликворе.
- Хорошо переносится во всех возрастных группах.

# Антибиотики:

При ангине рекомендуется пить антибиотики (такие как, например **амоксиклав**) из-за высокой вероятности развития осложнений



# ЦЕФАЛОСПАРИНЫ

- Для амбулаторной практики подходят пероральные средства

# ЦЕФАЛОСПАРИНЫ

- Для амбулаторной практики подходят пероральные средства: цефалексин и цефадроксил (дурацевт) – препараты первого поколения, клабакс(3-й генерации).
- Базовым стационарным антибиотиком является цефтриаксон (его лекарственная форма Роцефин).
- Роцефин характеризуется длительным сохранением бактерицидных концентраций в крови после однократного введения, что исключительно важно при бактериемиях и септицемиях, и определяет удобный режим его применения - 1 раз в сутки.
- Создает высокие концентрации в лимфоидной ткани и в слизистых оболочках, а также в ликворе.
- Хорошо переносится во всех возрастных группах.

# МАКРОЛИДЫ

(Сумамед, Клацид, Зитомакс ретард)

- **Особое значение имеют при:**

- аллергии на пенициллины
- у детей
- в случаях наличия в анамнезе антибиотикотерапии, поскольку их переносимость очень хорошая.

**! Несовместимы с антигистаминными препаратами II-III поколения**

# МАКРОЛИДЫ

- Создают значительные концентрации в тканях и очень небольшие в крови.
- После всасывания поступают в системный кровоток и связываются с фагоцитами, с которыми переносятся в очаг инфекции, в том числе, и в ткани миндалин лимфоглоточного кольца.
- В очаге инфекции создают бактерицидные концентрации.

# Фторхинолоны

AVELOX(Моксифлоксацин) и, SPARFLO(Спарфлоксацин),  
TAVANIC (Левифлоксацин)

- Расширенный спектр активности
- Активен в отношении внутриклеточных возбудителей
- Хорошее всасывание при приеме внутрь
- Прекрасная переносимость
- Возможность приема 1 раз в сутки



# Типичные ошибки антибиотикотерапии при ангинах

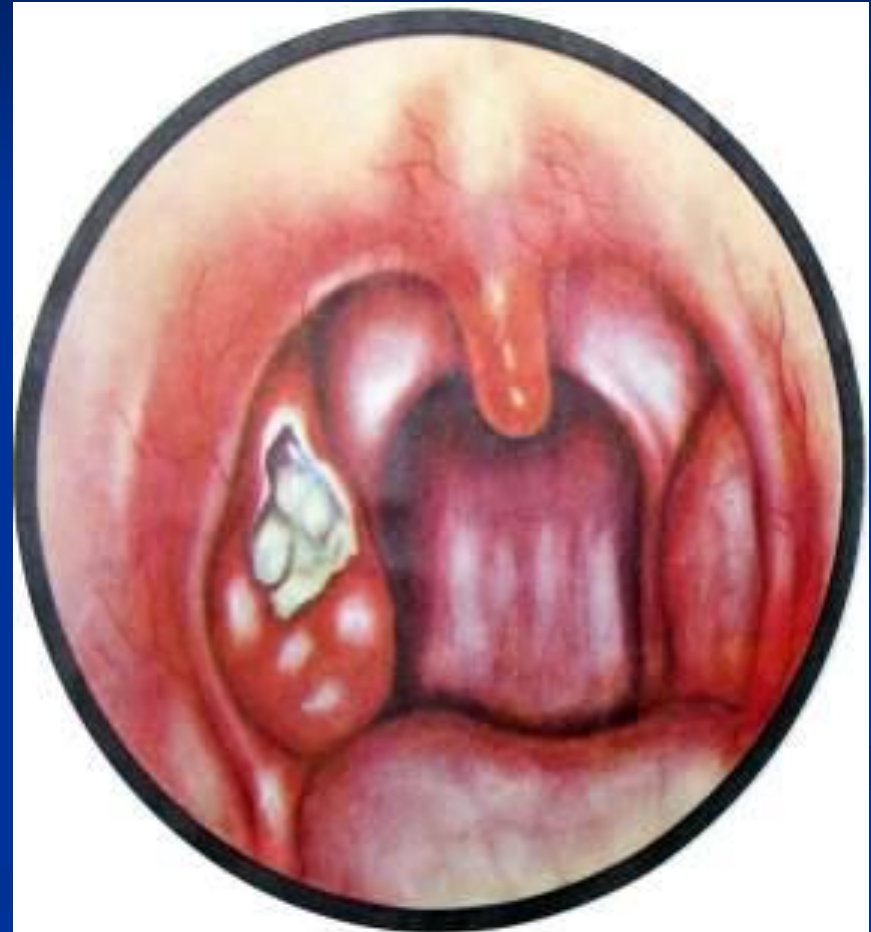- Необоснованное предпочтение местного лечения в ущерб системной антибиотикотерапии;
- Недооценка клинической эффективности и безопасности средств первого ряда;
- Раннее прекращение курса а/б терапии( при клиническом улучшении)
- Назначение сульфаниламидных препаратов.

# Герпетическая ангина

- Развивается в основном у детей младшего возраста
- Вызывается аденовирусами, вирусом гриппа, коксаки
- Отличием, является наличие разлитой гиперемии мягкого неба и красноватые пузырьки
- Длительность течения 3-4 дня
- Лечение: топические анестетики(мундизал гель) + противовирусные препараты(циклоферон-спрей, виферон-свечи)

# Ангина Симоновского-Венсана (возбудитель-симбиоз веретенообразной палочки и спирохеты полости рта)

- односторонность процесса
- умеренные боли в горле
- субфебрильная температура
- умеренный лимфаденит и неприятный запах изо рта
- на одной из миндалин имеется язва, покрытая серовато-желтым налетом
- Налеты представлены некротизированной тканью.



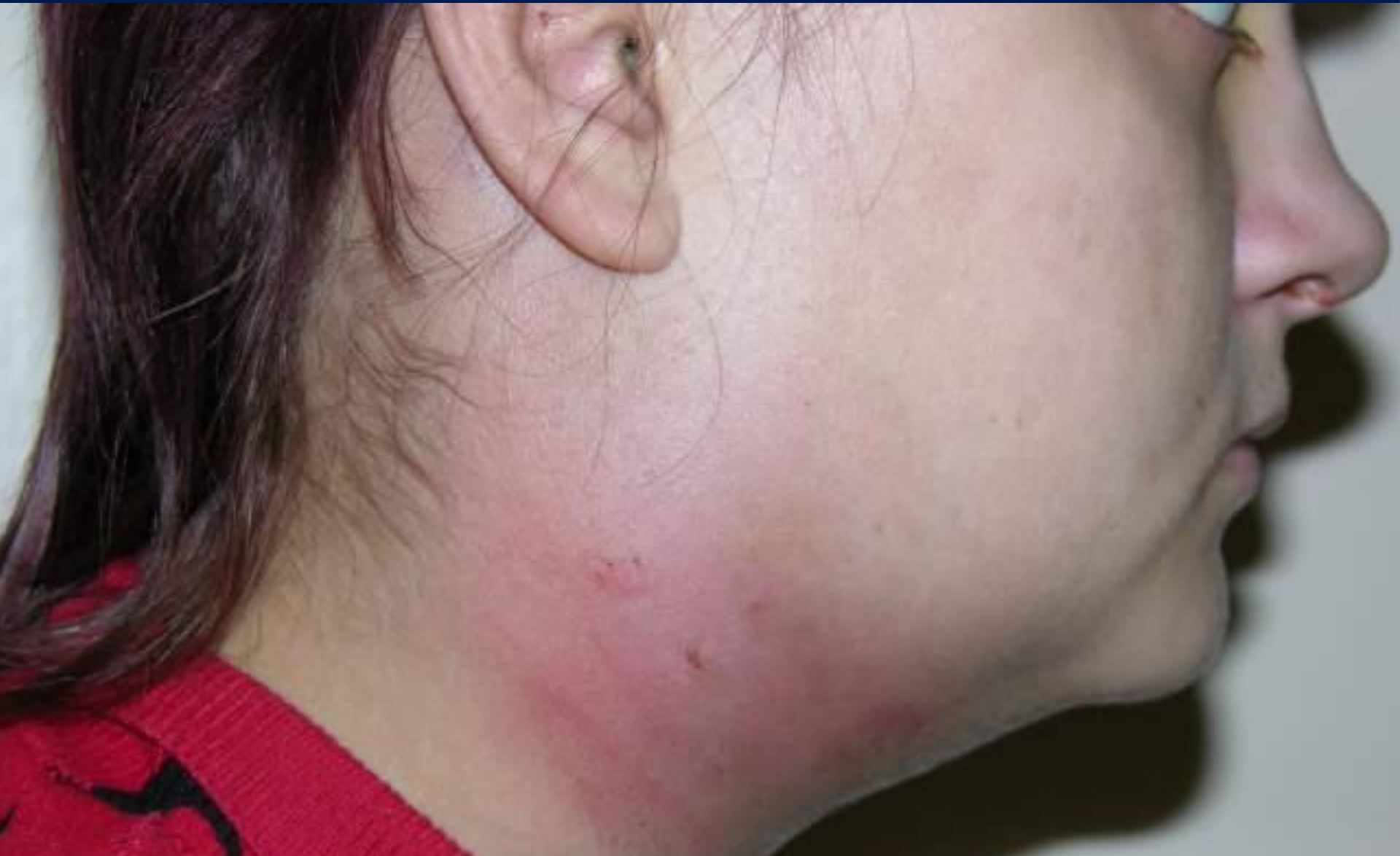# Ангина Симоновского-Венсана (возбудитель-симбиоз веретенообразной палочки и спирохеты полости рта)

- После снятия налета определяются четкие края язвы.
- Основой для постановки правильного диагноза является микробиологическое исследование.
- Необходимо проводить диф. ДЗ с сифилитической язвой глотки. Твердый шанкр имеет инфильтрированные края и покрыт сальным налетом. RW!
- Ангина я-н длится 7-12 дней. Прогноз благоприятный.

# Дифференциальная диагностика ангин

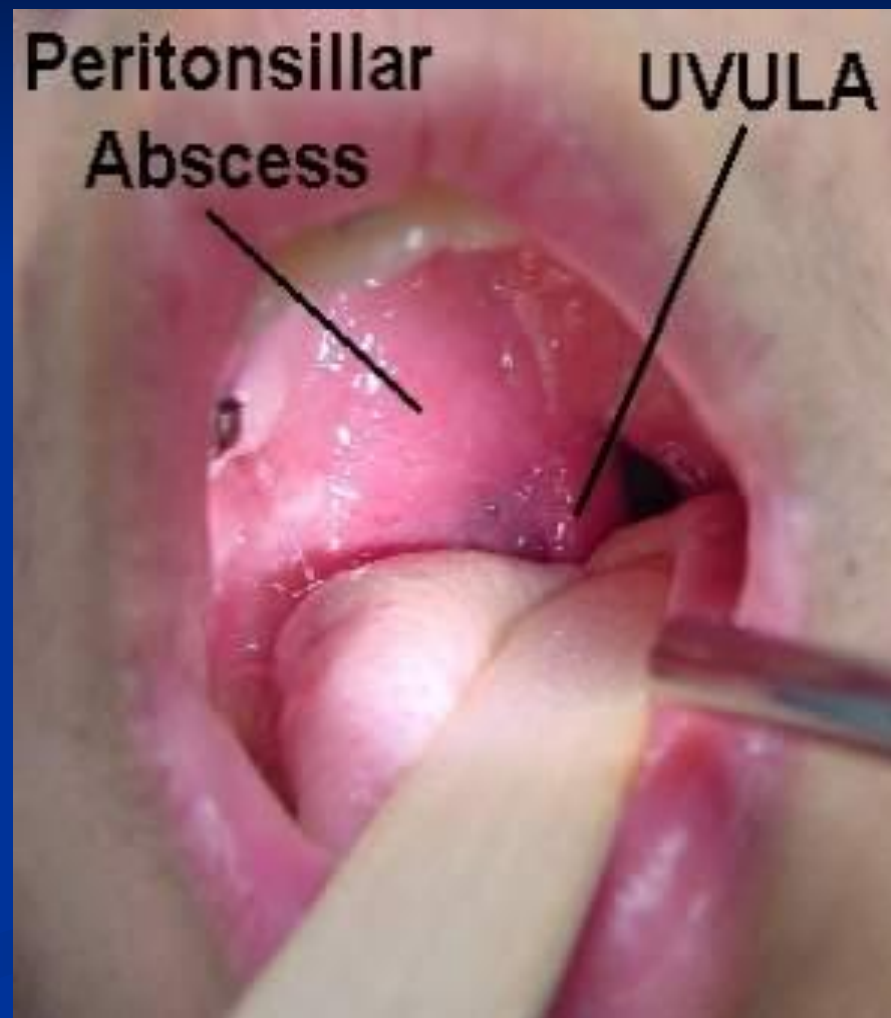
- дифтерия глотки
- сифилис
- туберкулезное поражение миндалин
- системные заболевания кроветворных органов, которые сопровождаются образованием некротических масс в области миндалин
- опухоли миндалин

# *Парафарингит справа*



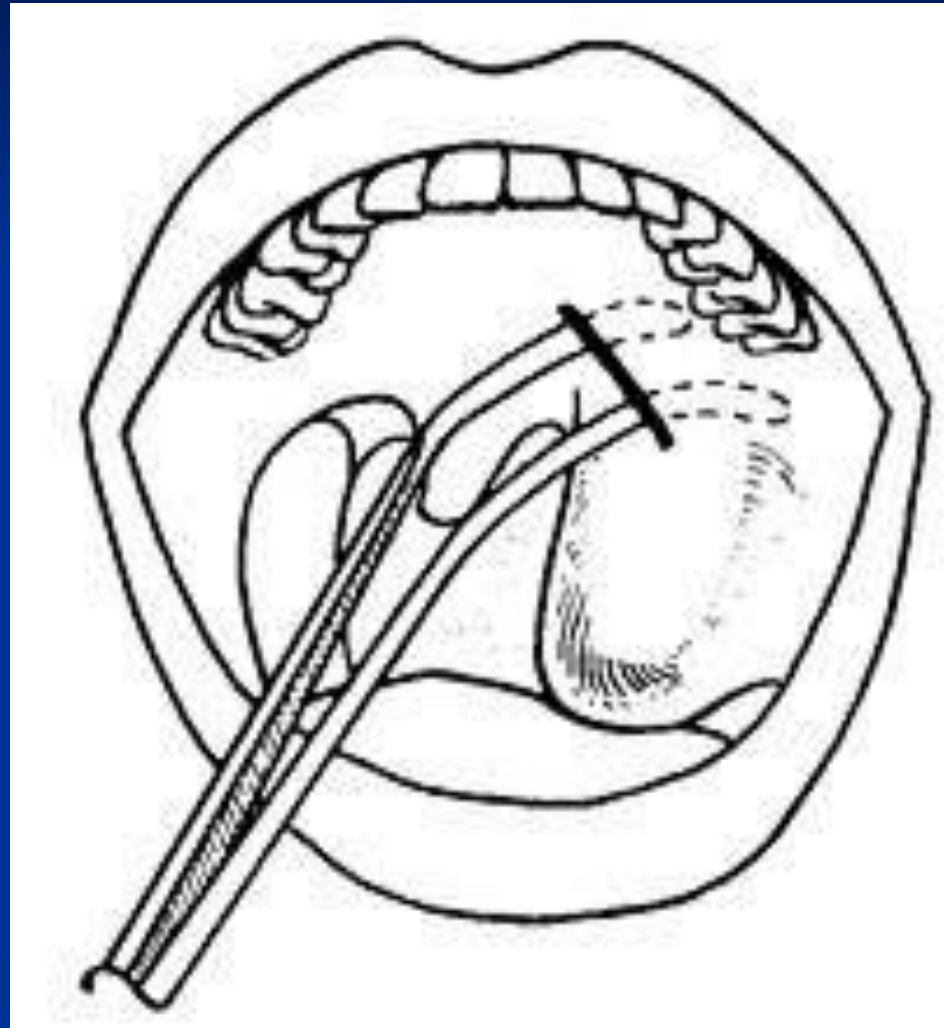
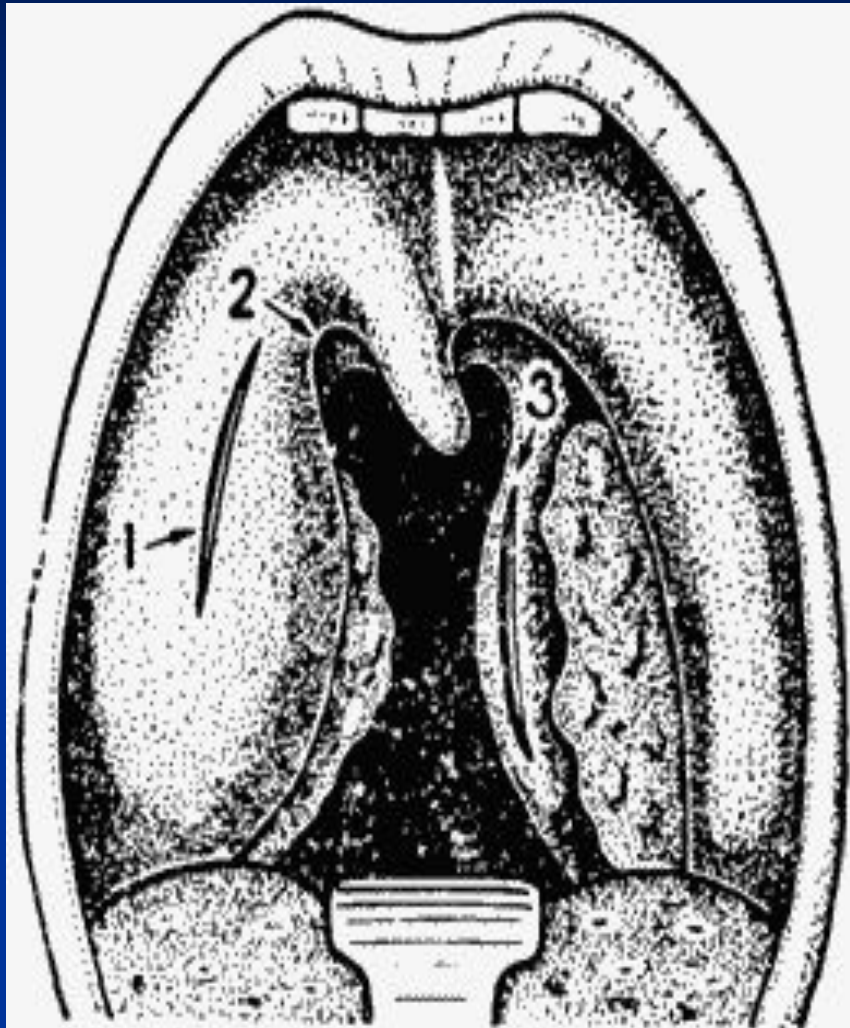# паратонзиллярный абсцесс

- Развивается через несколько дней после ангины.
- локализуется передне-верхнем отделе между капсулой и верхней частью передней небной дужки.
- клиника: односторонняя посаженная боль, резкая при глотании
- тризм – тонический спазм жевательной мускулатуры
- Речь гнусавая и мало внятная.





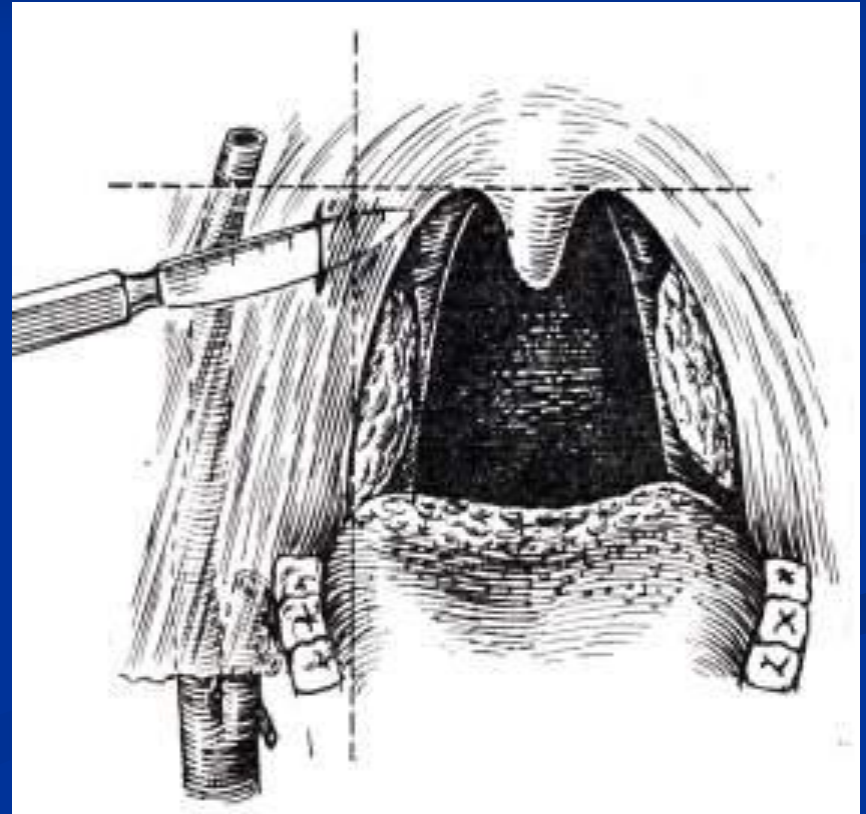
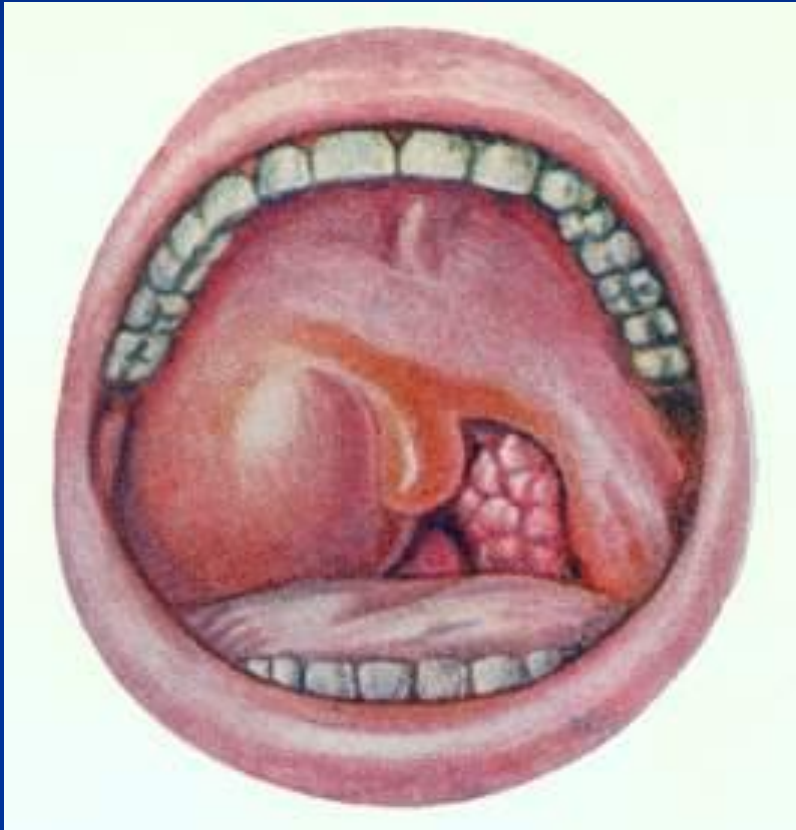
# ХИРУРГИЧЕСКОЕ ЛЕЧЕНИЕ





# Паратонзиллярный абсцесс справа (передневерхняя локализация)

Схема вскрытия  
паратонзиллярного абсцесса



**В.П. Астафьев**



**Памятник  
"Царь рыба"**



# Из книги “Последний поклон” повесть “Соевые конфеты”

(вскрытие абсцесса)

...Профессор даже не спросил, чего они делают и зачем? Он прыгнул в санпропускник, оттолкнул теток и, сильно схватив за нижнюю челюсть парня, отворил ее, глянул и тревожно, так тревожно, что тетки вконец перепугались, крикнул, протягивая руку: -” Что-нибудь! Ложку! Лопатку! Палочку!” ... профессор резко сунул в горло молодому железнодорожнику два сильных пальца. ... После ослепляющей вспышки в голове боль пронзила насквозь не только сердце, но и все тело, и тут же, следом за нею в мое нутро хлынул воздух, быстро наполняя меня... Я летел, кружился... зачастило сердце от пьянящей, так нужной ему и мне воли, словно его и меня вытолкнули из тесного сундука... Что-то порченное, вонючее хлестало из моего рта, слезы лились... “Дыши- ы! Дыши- ы! Дыши- ы!” - напевал доктор.

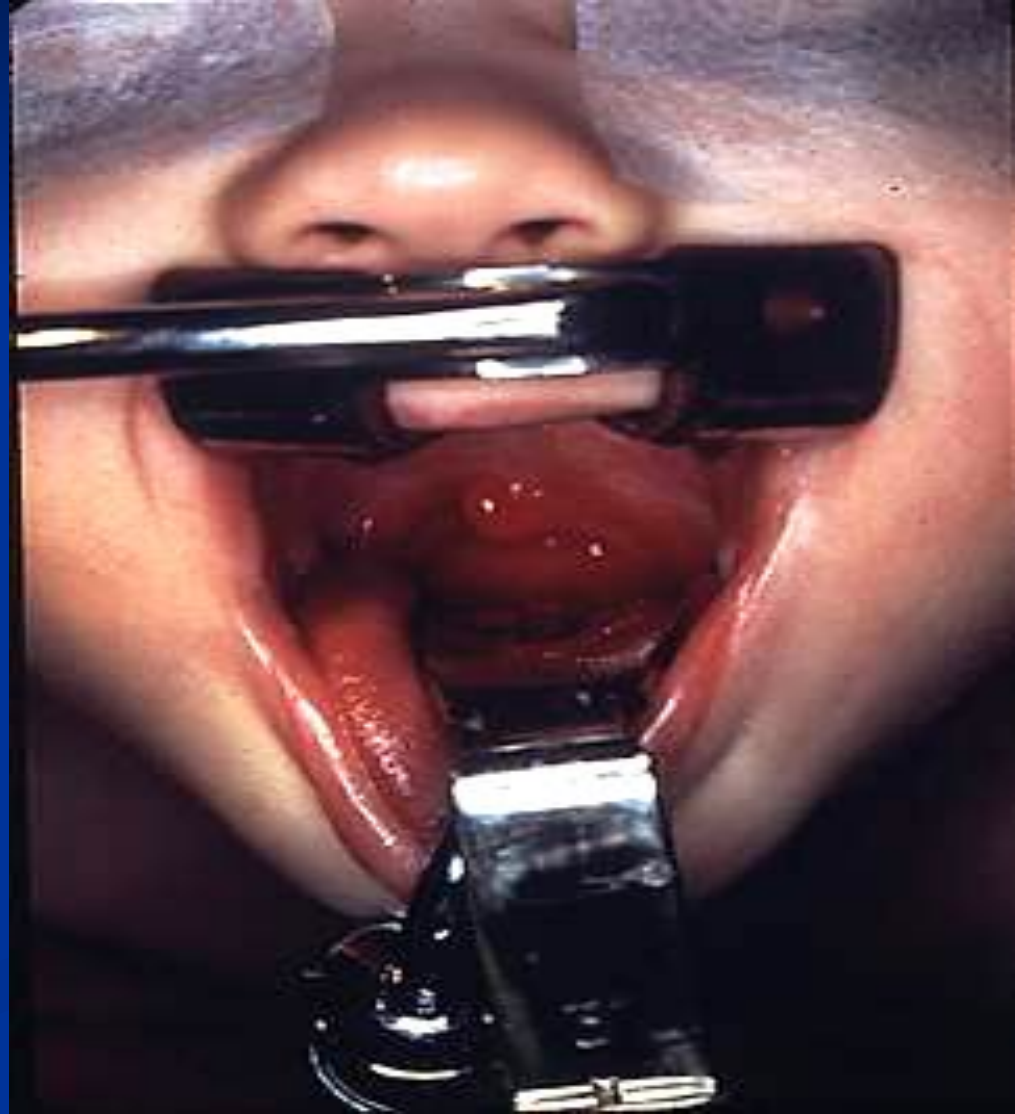# паратонзиллярный абсцесс

- В результате регионального шейного лимфоденита возникает болевая реакция при поворотах головы.
- На 4-5 сутки может произойти самостоятельное вскрытие абсцесса либо в полости рта, либо в парафарингиальное пространство, которое связано с задним средостением.
- При фарингоскопии отмечается асимметрия зева за счет выпячивания надминдаликовой области.
- Лечение хирургическое: диагностическая пункция с последующим вскрытием абсцесса. В некоторых случаях абсцесс тонзиллэктомии.

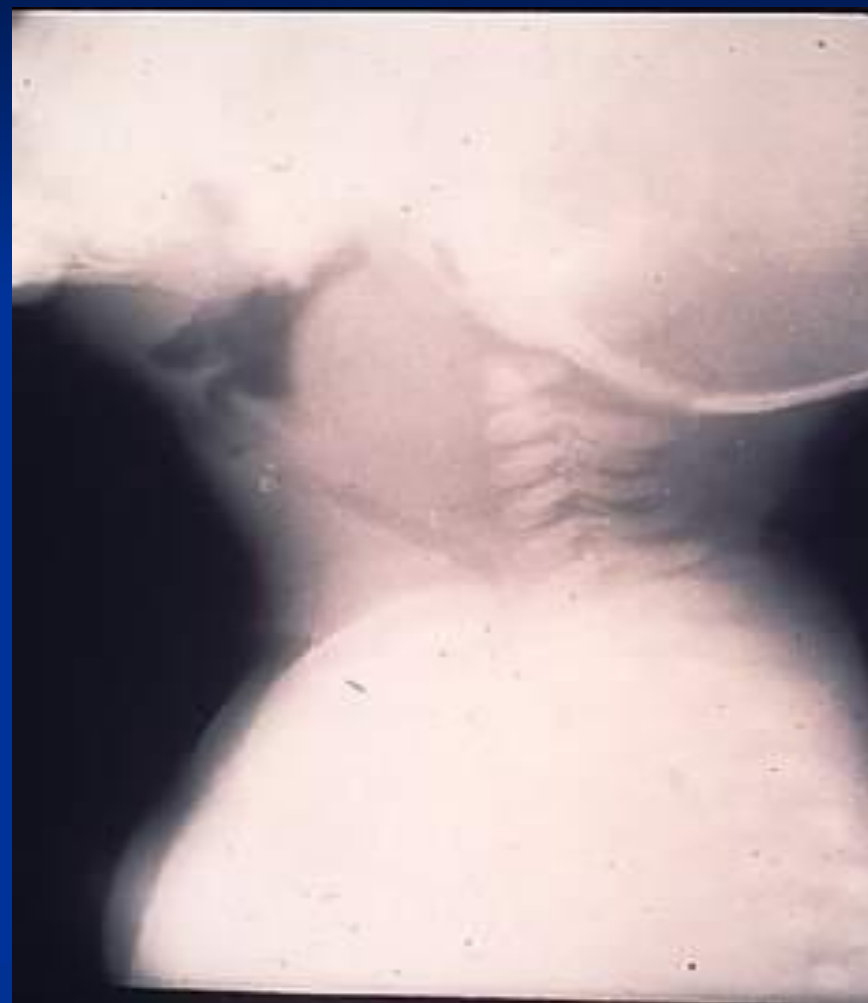
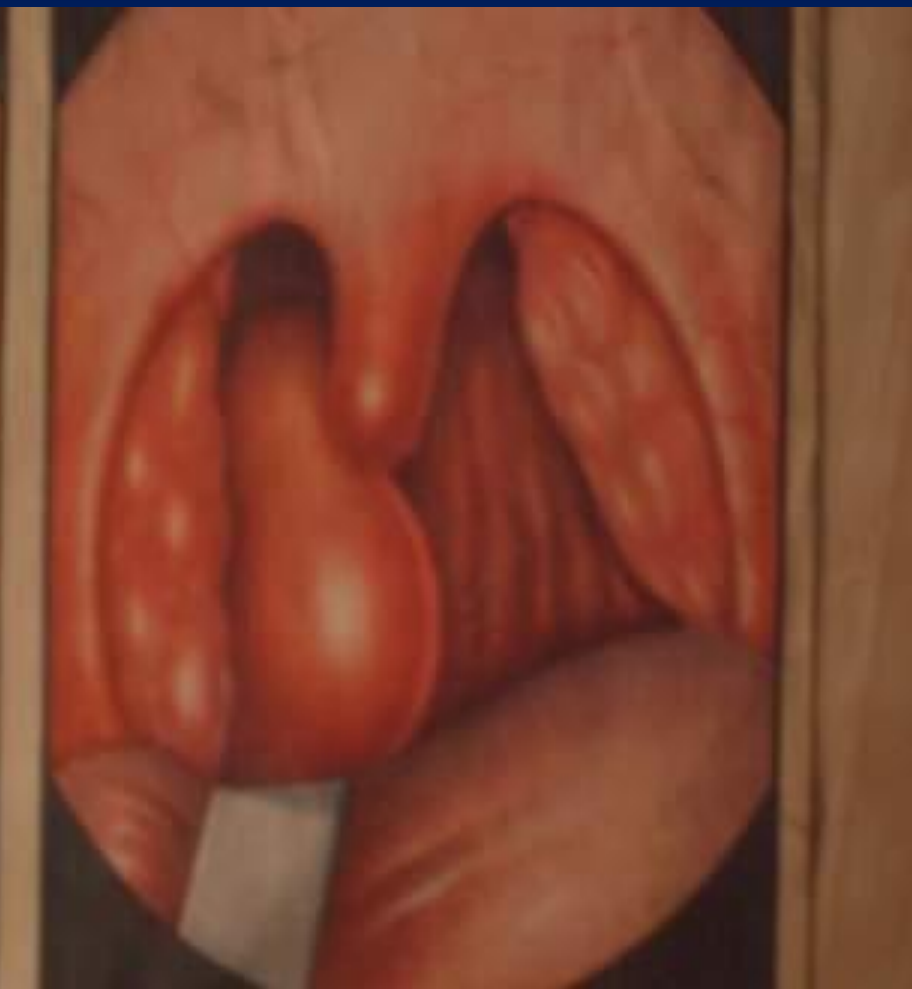
# Заглоточный абсцесс

- только у детей до 3 лет.
- нарушение дыхания, цианоз, инспираторное втягивание грудной клетки.
- Голос приобретает носовой оттенок.



# Заглоточный абсцесс



# Хронический неспецифический ТОНЗИЛЛИТ

- инфекционно-аллергическое заболевание с местными проявлениями в виде стойкой воспалительной реакции небных миндалин, морфологически выражающиеся альтерацией, экссудацией и пролиферацией.

# Местные признака ХТ

- Гиперемия и валикообразное утолщение краев небных дужек.
- Рубцовые спайки между миндалинами и небными дужками.
- Рубцово-измененные миндалины.
- Жидкий гной в патологических карманах между дужкой и миндалиной.
- Регионарный лимфоденит.

Для диагностики необходимо не менее 2-х перечисленных признаков.



# ХРОНИЧЕСКИЙ ТОНЗИЛЛИТ

**компенсированная** форма -  
имеются лишь местные  
признаки хронического  
воспаления миндалин,  
барьерная функция  
которых и реактивность  
организма еще таковы, что  
уравновешивают,  
выравнивают состояние  
местного воспаления, т.е.  
компенсируют его и  
поэтому выраженной  
общей реакции не  
возникает

**декомпенсированная**  
форма - отмечаются не  
только местные признаки,  
но и выражены симптомы  
декомпенсации в виде  
частых ангин,  
паратонзиллитов,  
паратонзиллярные  
абсцессы,  
метатонзиллярные  
заболевания – ревматизм,  
нефрит, тиреотоксикоз и  
другие.

# Пример постановки диагноза

- *Хронический тонзиллит, компенсированная форма*
- *Хронический тонзиллит, декомпенсированный частыми ангинами*
- *Хронический тонзиллит, декомпенсированный паратонзиллярными абсцессами*

# Принципы лечения хронического ТОНЗИЛЛИТА

- Органосохраняющая тактика
- Комплексный подход в зависимости от возраста и типа строения миндалин
- Учет функциональной активности миндалин
- Различные методы воздействия
- Курс терапии не менее двух раз в год

# Хирургическое лечение ХТ

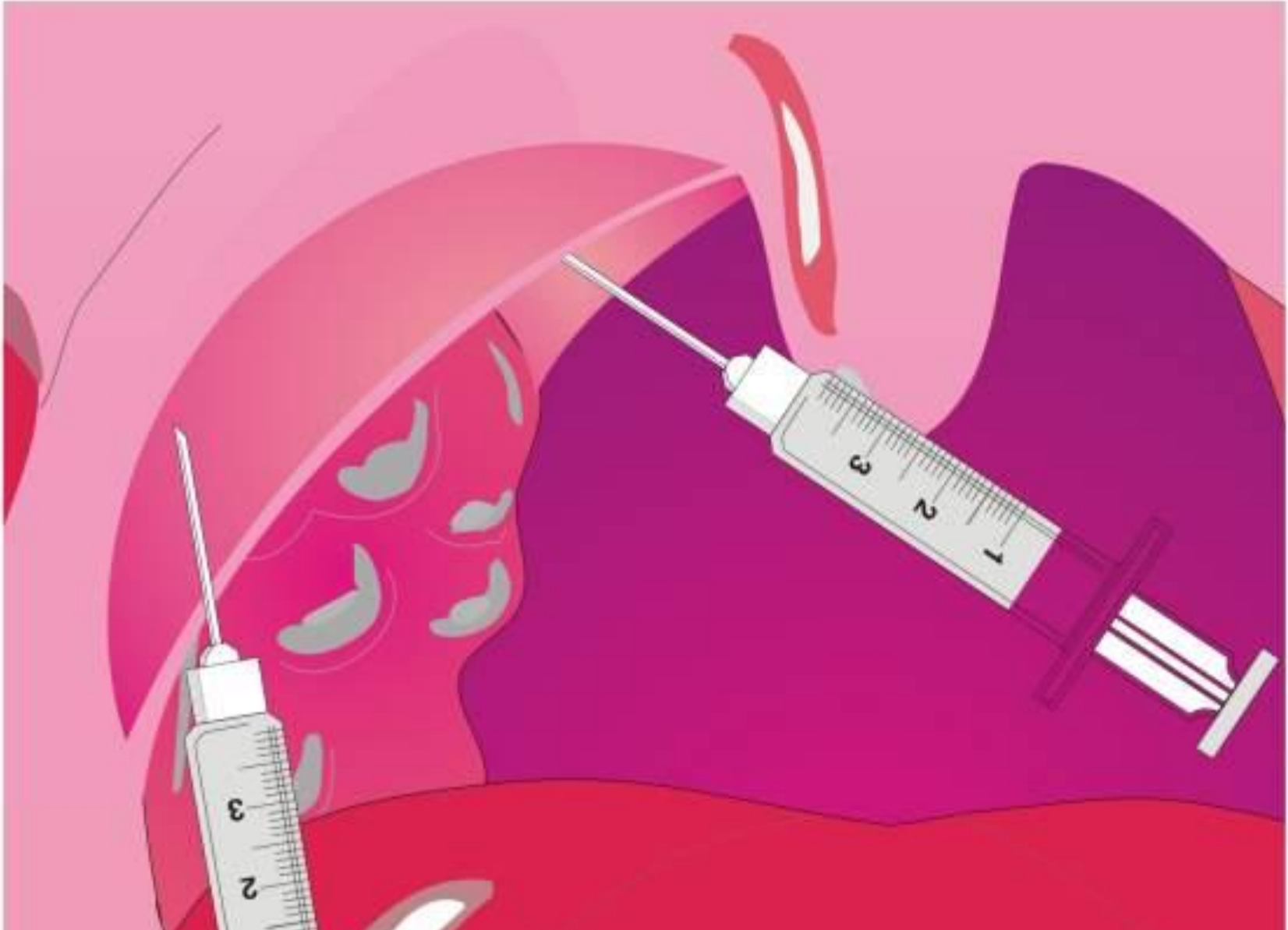## Органосохраняющие методы

- Тонзиллотомия
- Аркуспалятинотомия
- Криолакунодеструкция
- Лазеролакунодеструкция

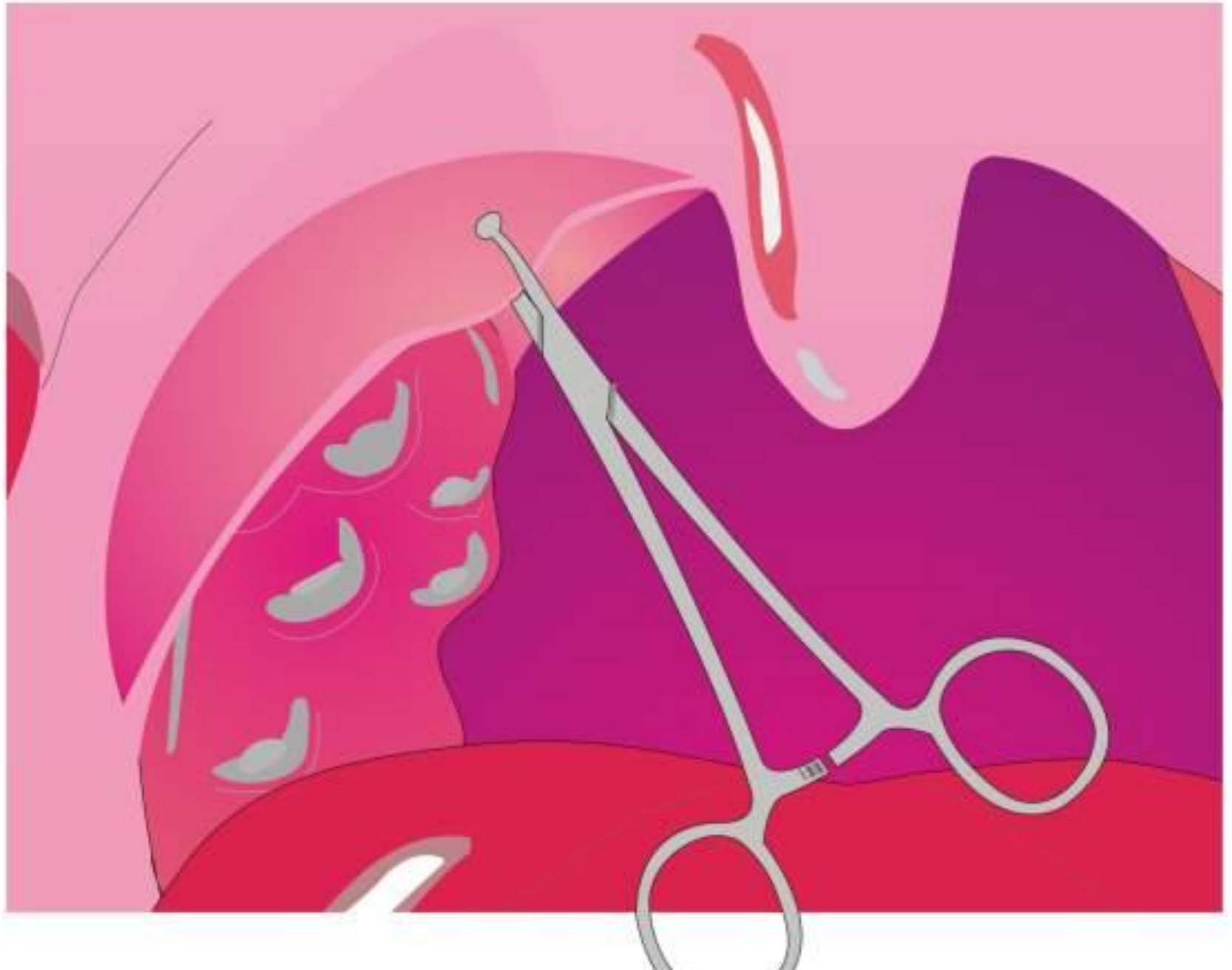
## Радикальные методы Тонзиллэктомия

- Лазерная
- Радиохирургия
- Электронож

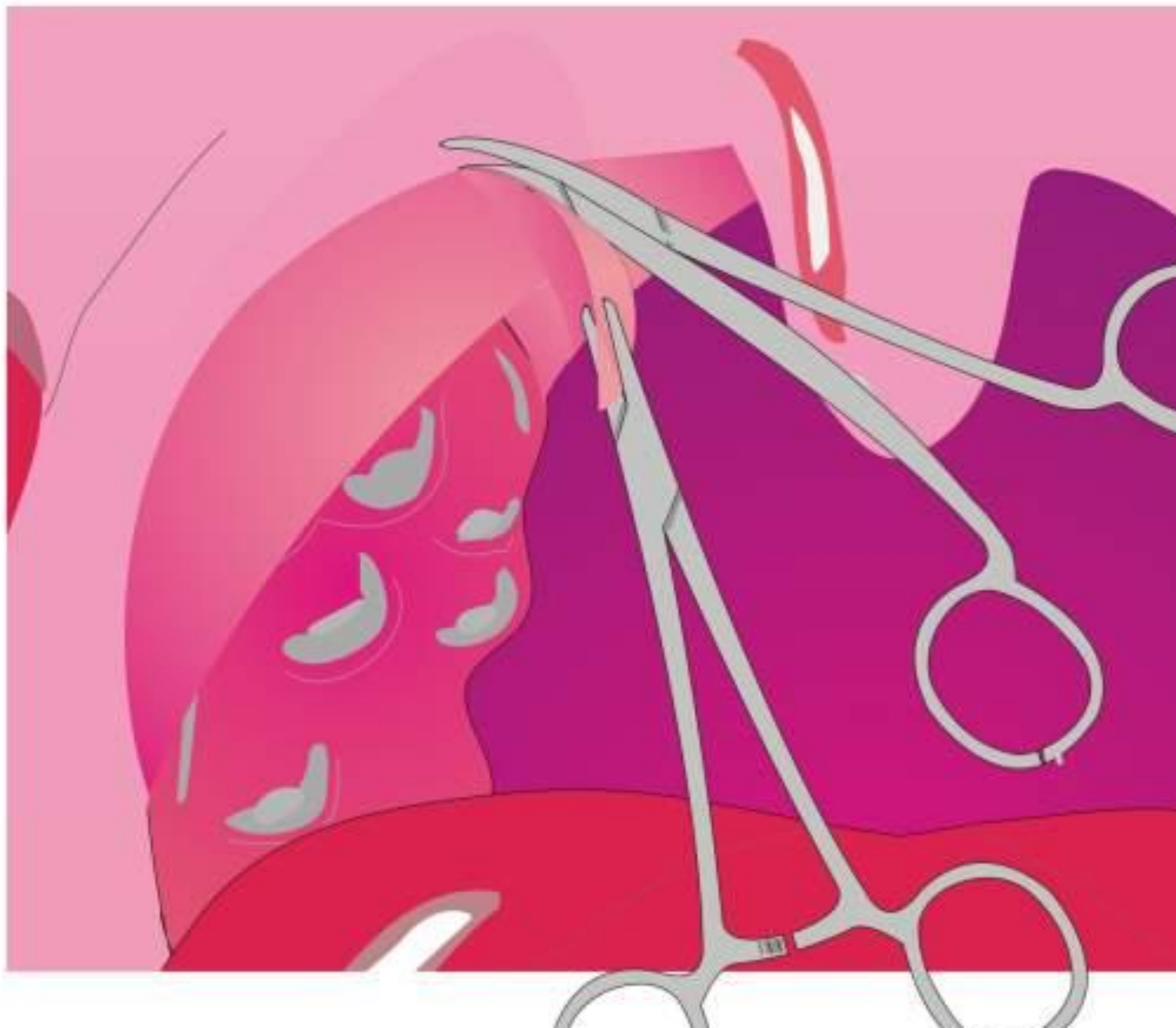# Аркуспалятиномия



# Мобилизация передней небной дужки



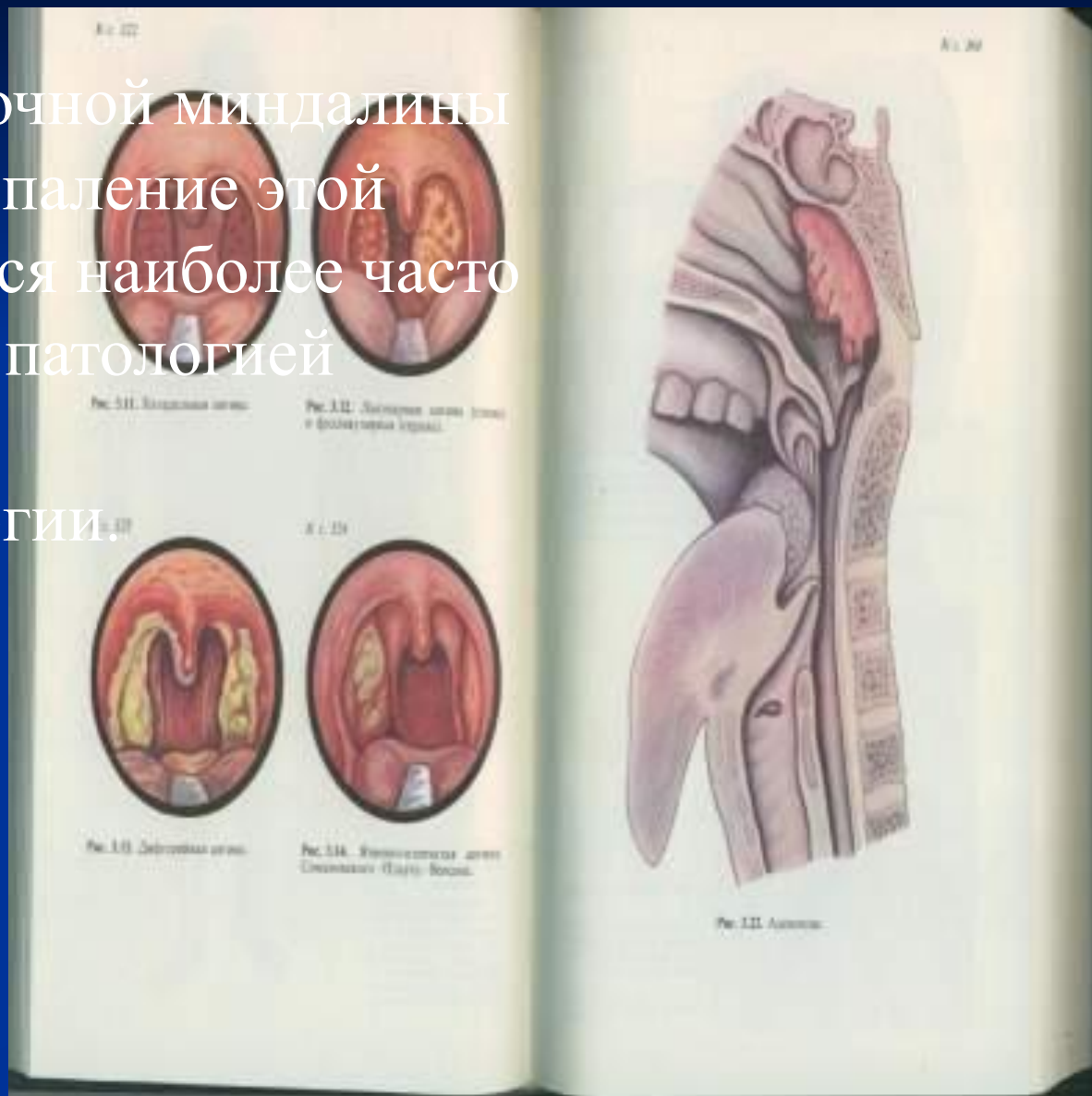# Иссечение передней дужки





# Аденоидит

гипертрофия глоточной миндалины и хроническое воспаление этой структуры являются наиболее часто документируемой патологией в педиатрической оториноларингологии.





ОИДИТ

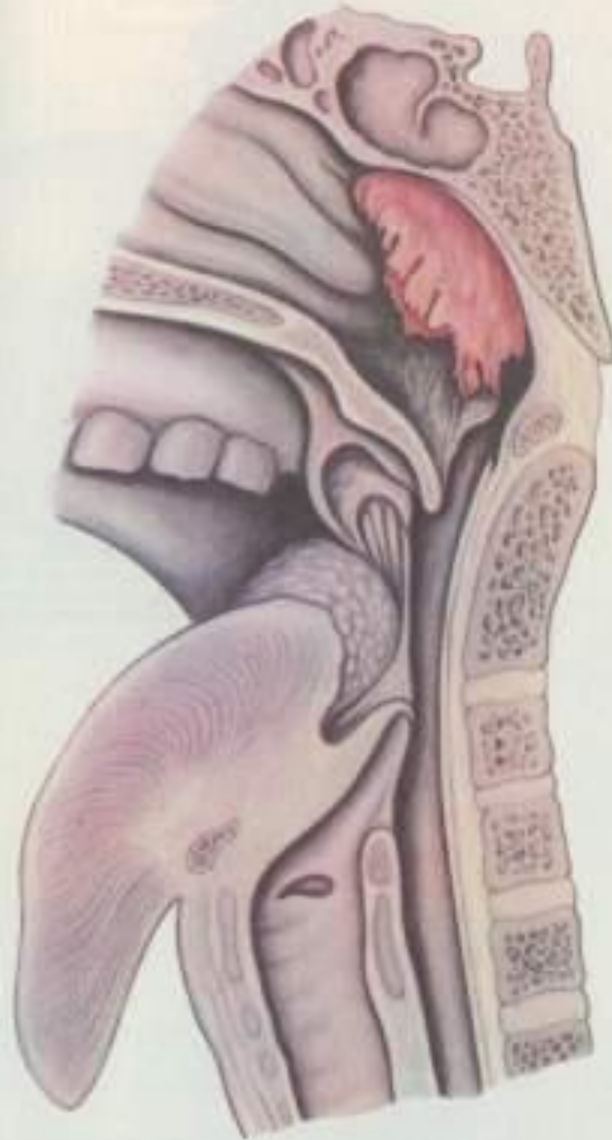
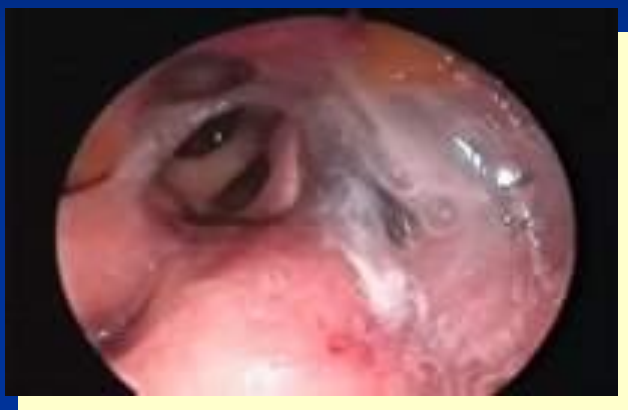
Рис. 3.22. Аллергия.

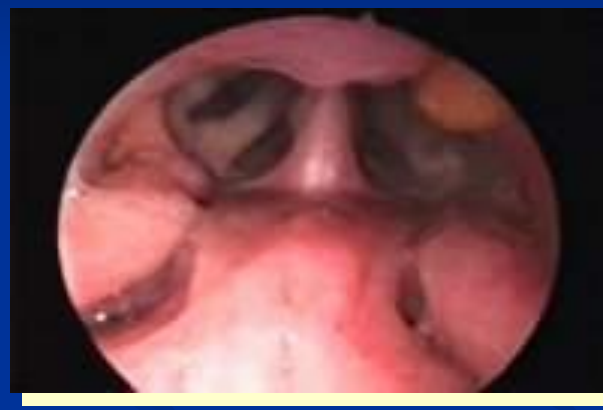
# Клиника острого аденоидита

- Температура до 38-39°C
- Заложенность носа
- Ринолалия
- Скудные выделения из носа
- Боль в ушах > развитие среднего отита
- Подчелюстной и шейный лимфаденит
- Слизисто-гнойное отделяемое по задней стенке глотки

# Аденоидит



*Гипертрофия  
аденоидов  
с гнойным секретом  
до лечения*



*Гипертрофия аденоидов  
без воспаления после 10 дней  
лечения*

# Аденоидит

## Дифференциальный диагноз

- = Синусит
- = Аллергический ринит
- = Искривление носовой перегородки
- = Юношеская ангиофиброма

# Подострая форма аденоидита

- Длительный субфебрилитет
- Затяжной гнойный насморк
- Шейный лимфаденит
- Рецидивирующий средний отит
- Кашель

# Предрасполагающие факторы гипертрофии глоточной миндалины

- 1. Перенесенные заболевания (грипп, скарлатина, ангина)
- 2. Повторные ОРВИ, вызванные лимфотропными вирусами (RS-вирус, вирус Эпштейна-Бара)
- 3. Внутриклеточные возбудители (хламидии –41%, микоплазмы, ЦМВИ, ), вирус простого герпеса
- 4. Как следствие сенсibilизации организма-у детей аллергиков максимальный риск развития гипертрофии глоточной миндалины

## Предрасполагающие факторы гипертрофии глоточной миндалины

- **5. Конституциональная и генетическая предрасположенность (дети лимфатического типа конституции).**
- **7. Гиперопека со стороны родителей ведет к частым ОРВИ и как следствие — увеличению глоточной миндалины.**

# Стратегические направления при лечении хронического аденоидита

- Хронический аденоидит с гнойным экссудатом (нейтрофильно-макрофагальный вариант)
- Хронический аденоидит на фоне аллергического ринита
- Хронический аденоидит на фоне внутриклеточных инфекций.



# СХЕМА ТЕРАПИИ ХРОНИЧЕСКОГО АДЕНОИДИТА С ГНОЙНЫМ ЭКССУДАТОМ

## Промывание носоглотки

- **ОКТЕНИСЕПТ (1:6) 6 дней**

## Иммуномодулирующая терапия

- **местная иммуномодулирующая терапия (нос, небные миндалины) ИРС-19**

## Местная антибактериальная терапия

- **местно БИОПАРОКС (нос, небные миндалины) 7 дней**

## Лазеротерапия вместе с антиоксидантами

- **до 10 сеансов**
- **АЭВИТ**

## Противовоспалительная терапия

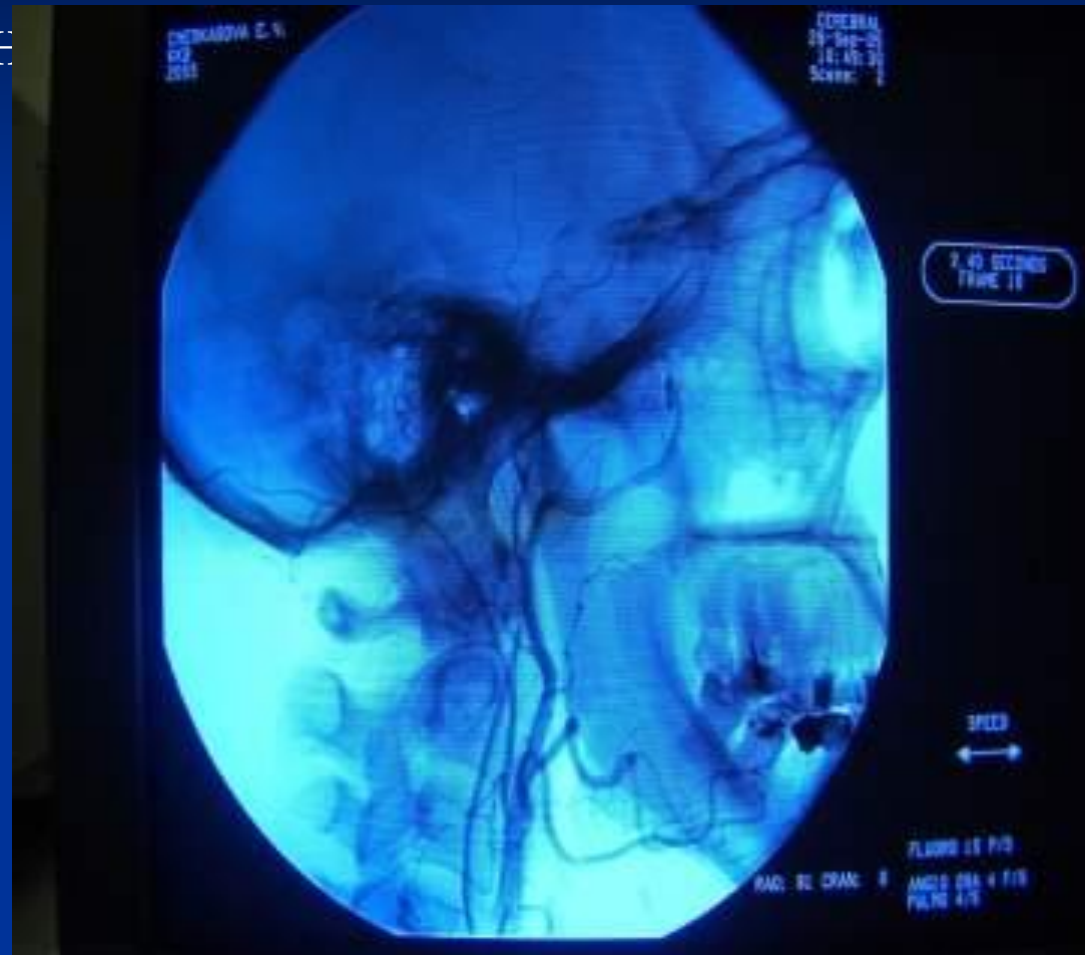- **ЭРЕСПАЛ 5-7 дней**

## Биопрепараты 4 курса в год

- **внутри БИФИДУМБАКТЕРИН, НАРИНЭ**
- **эндонозально НАРИНЭ 10 дней**

# Юнешеская ангиофиброма

- затрудненное дыхание
- наличие опухоли носоглотки
- рецидивирующие кровотечения



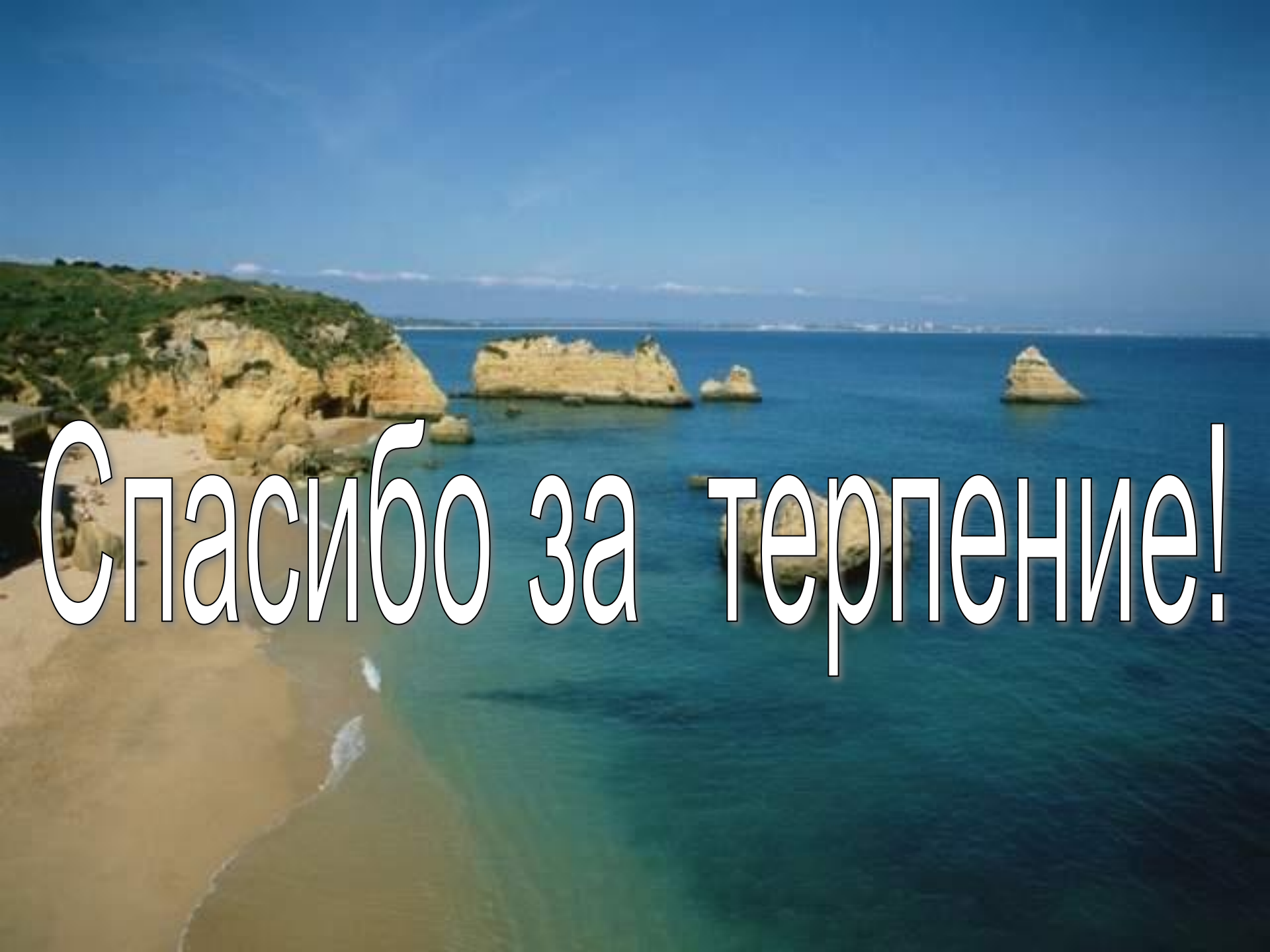# Заключение

- Лимфоэпителиальное глоточное кольцо – это уникальная иммунокомпетентная структура организма, ибо утрата ее является невосполнимой потерей, что подчеркивает необходимость взвешенного подхода к выбору метода лечения хронического тонзиллита и аденоидита
- Патология лимфоаденоидного глоточного кольца составляет квинтэссенцию как детской оториноларингологии, так и педиатрии в целом.
- Понимание патологии лимфоидных образований глотки есть важнейший вклад в один из капитальных разделов специальности

A scenic landscape featuring a vibrant green field in the foreground, a line of trees, and a large, rugged mountain in the background. The text "Благодарю за терпение!" is overlaid in the center in a yellow, serif font.

Благодарю за  
терпение!





Спасибо за терпение!