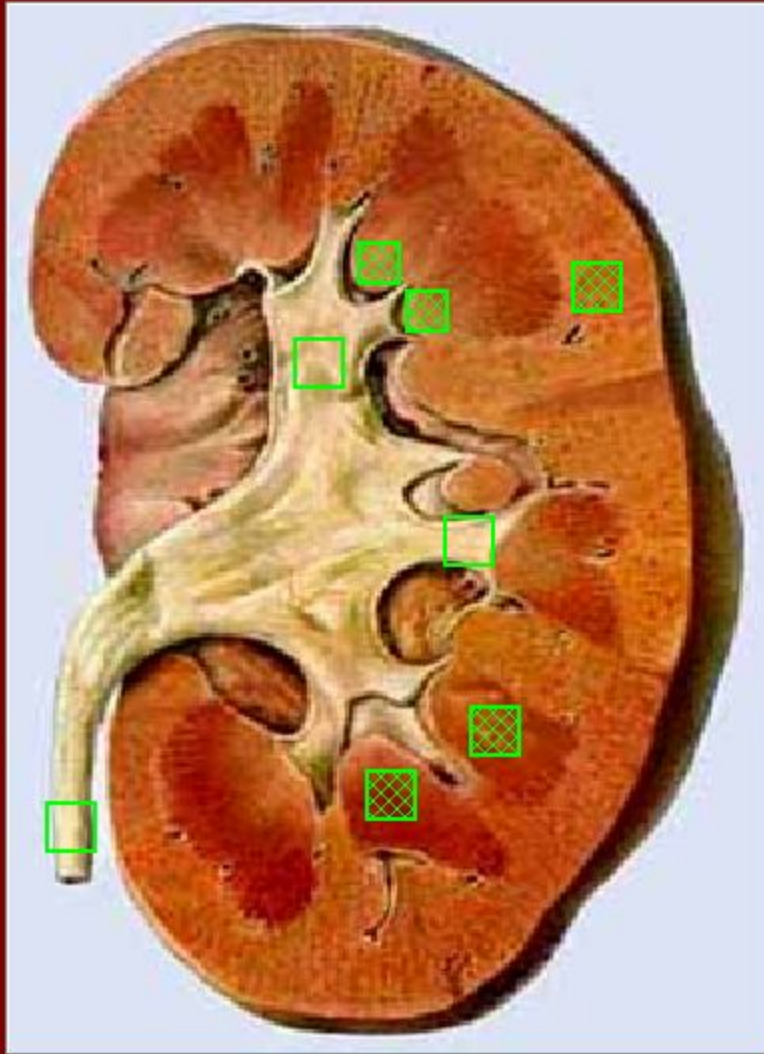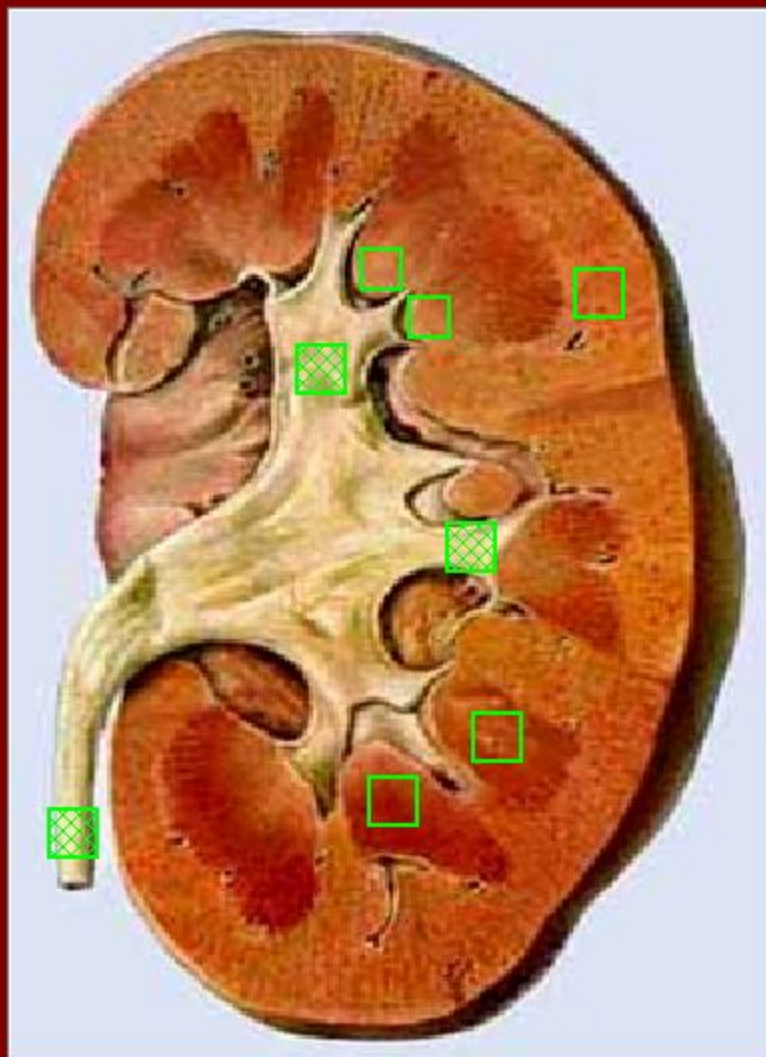


Укажите на рисунке:

корковое вещество;

почечные пирамиды;

почечные сосочки.



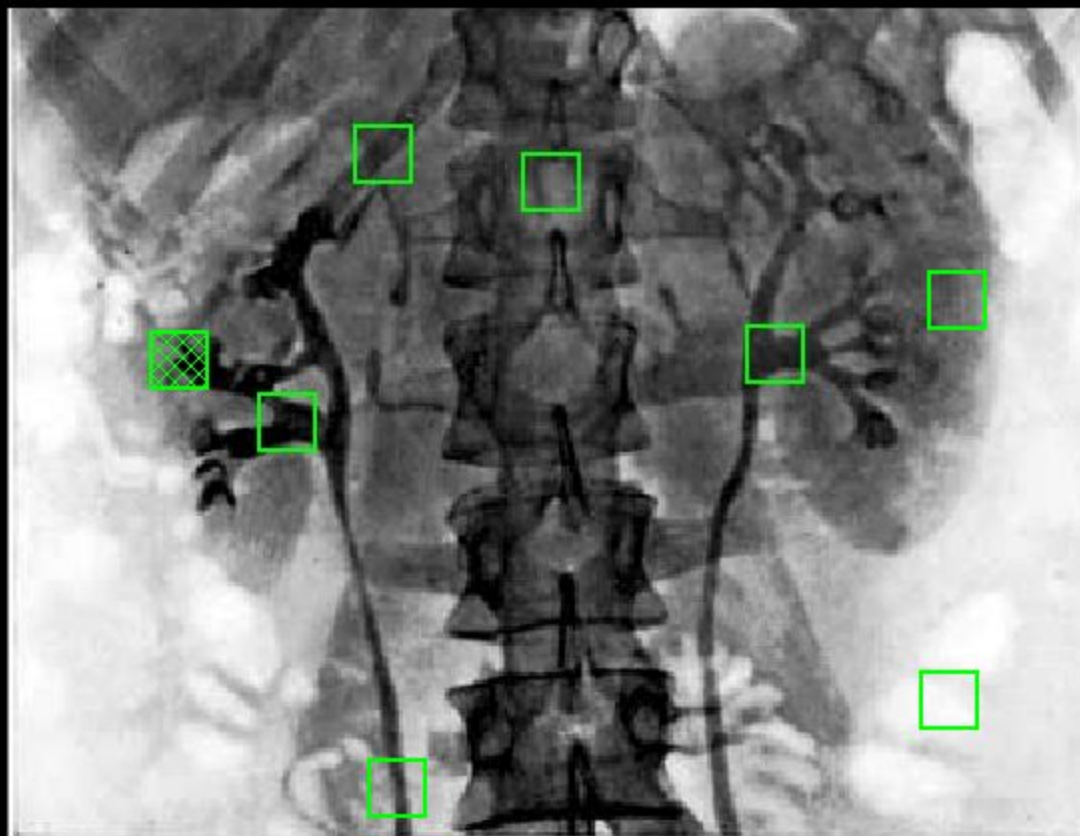
Укажите на рисунке:

малые чашки;

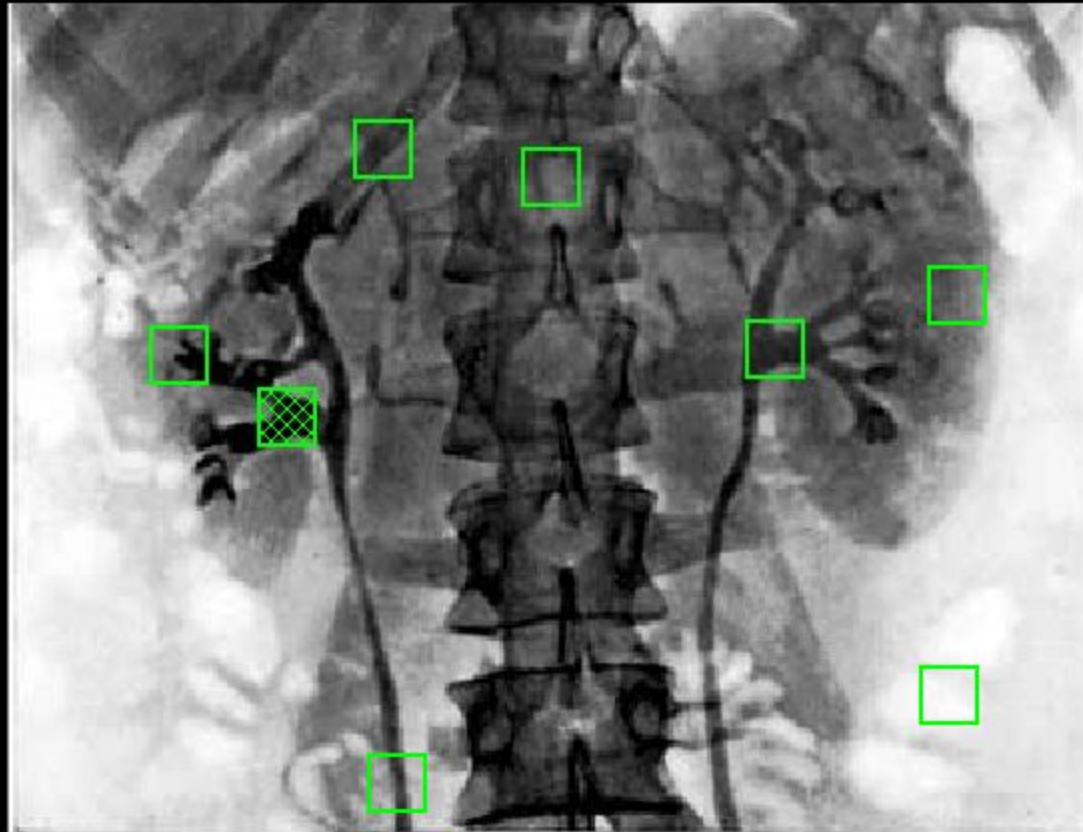
большие чашки;

мочеточник.

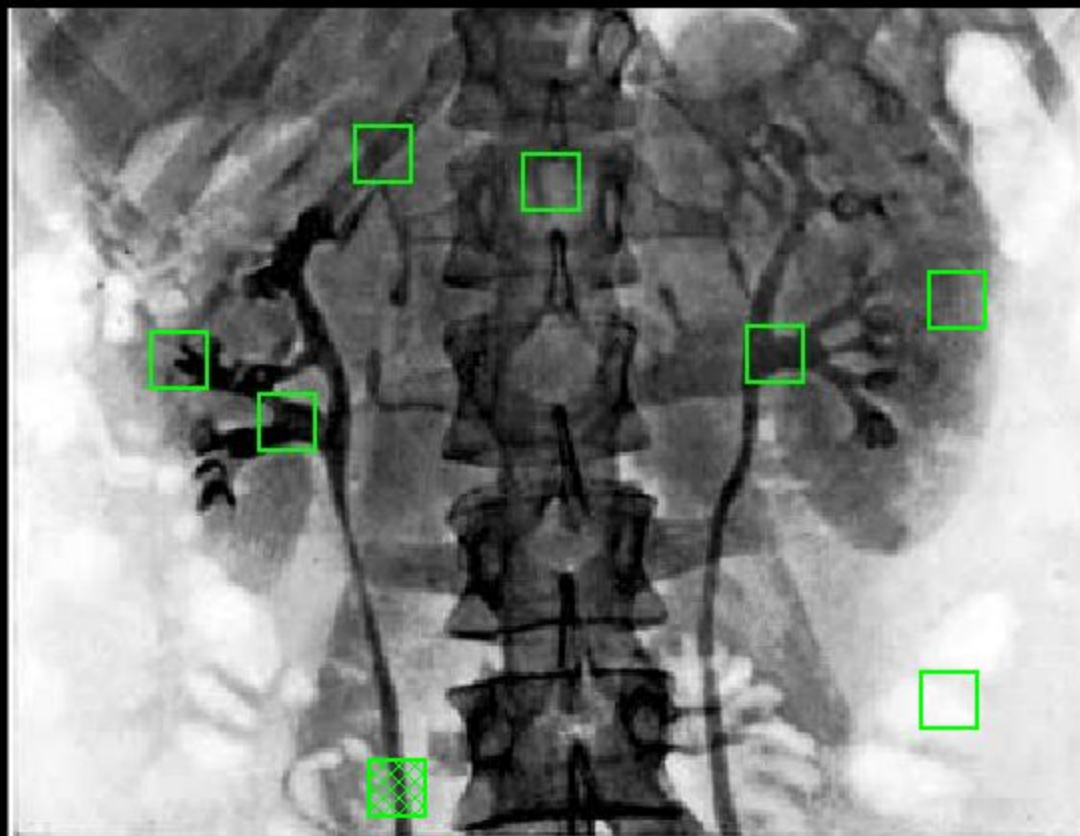
Укажите на рентгенограмме малые чашки



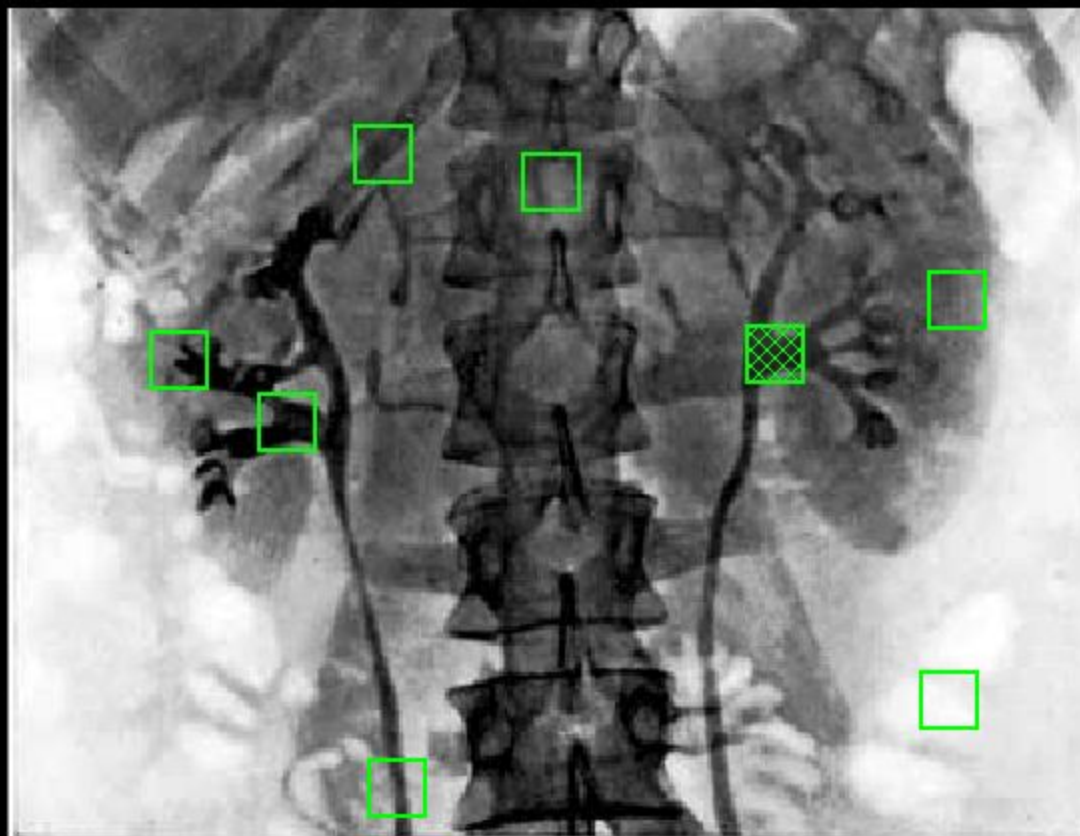
Укажите на рентгенограмме большие чашки

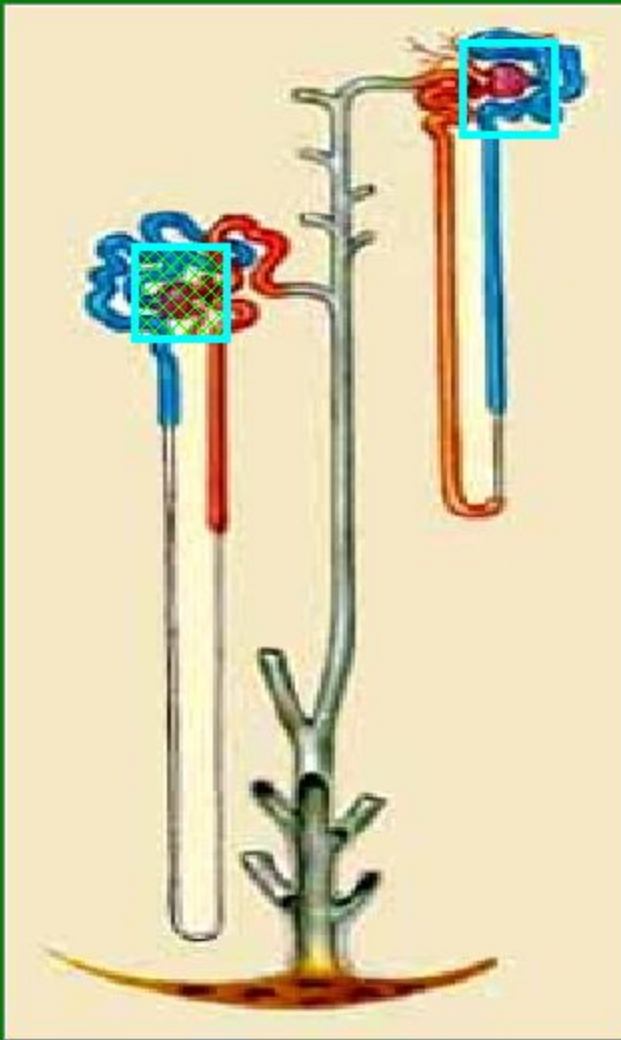


Укажите на рентгенограмме мочеточник

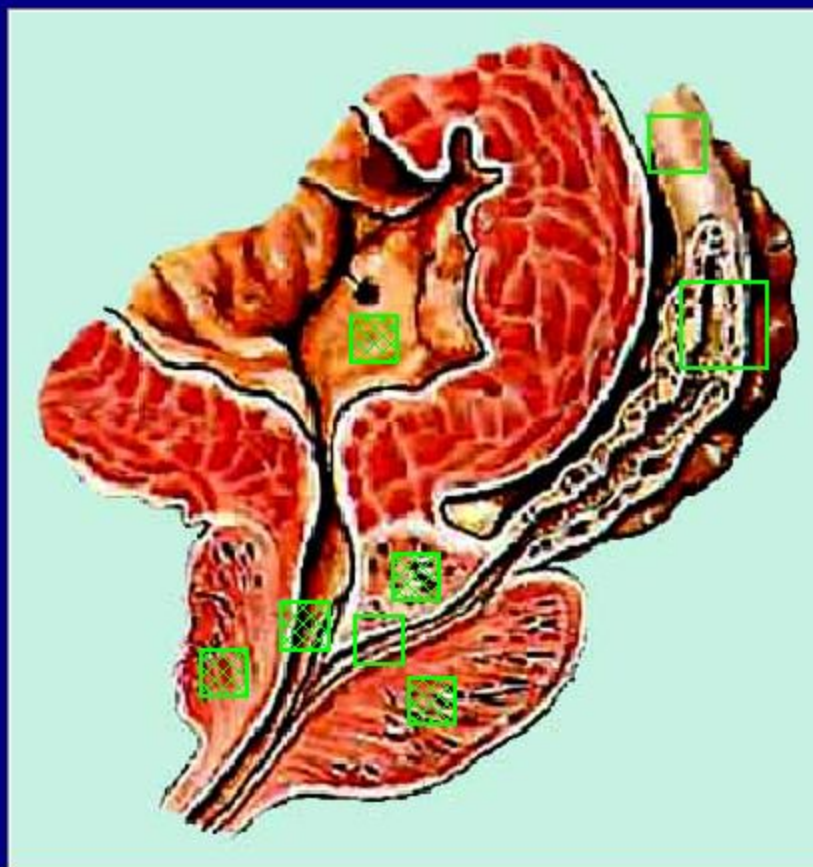


Укажите на рентгенограмме лоханку





Найдите на рисунке
юкстамедуллярный
нефрон

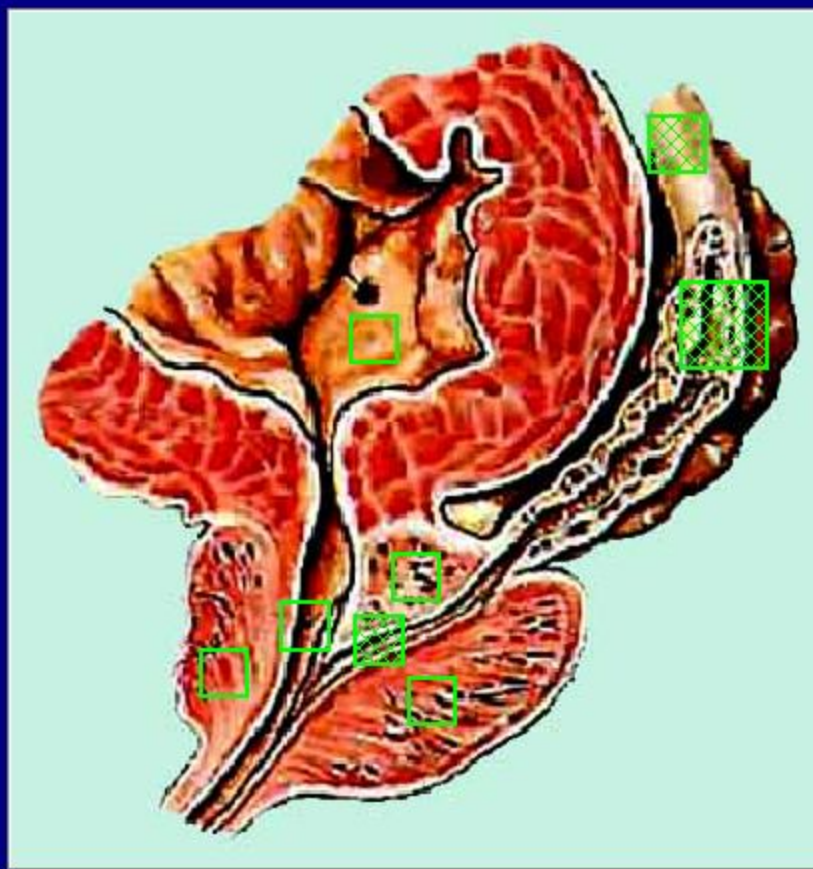


Укажите на рисунке:

предстательную железу;

предстательную часть мочеиспускательного канала;

мочепузырный треугольник.

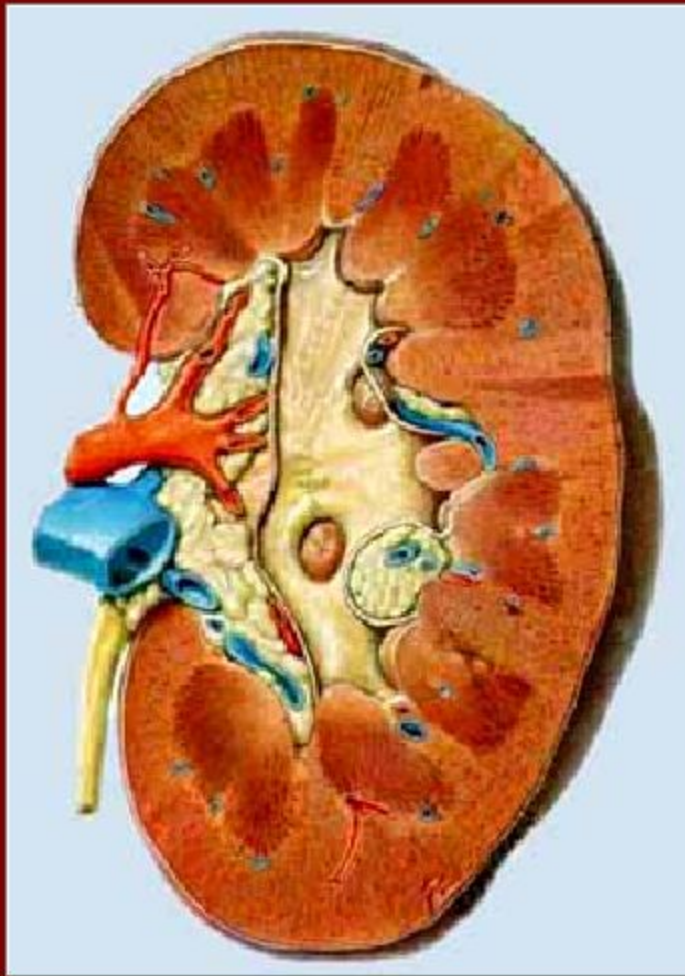


Укажите на рисунке:

семявыносящий проток;

семенной пузырек;

семявыбрасывающий проток.

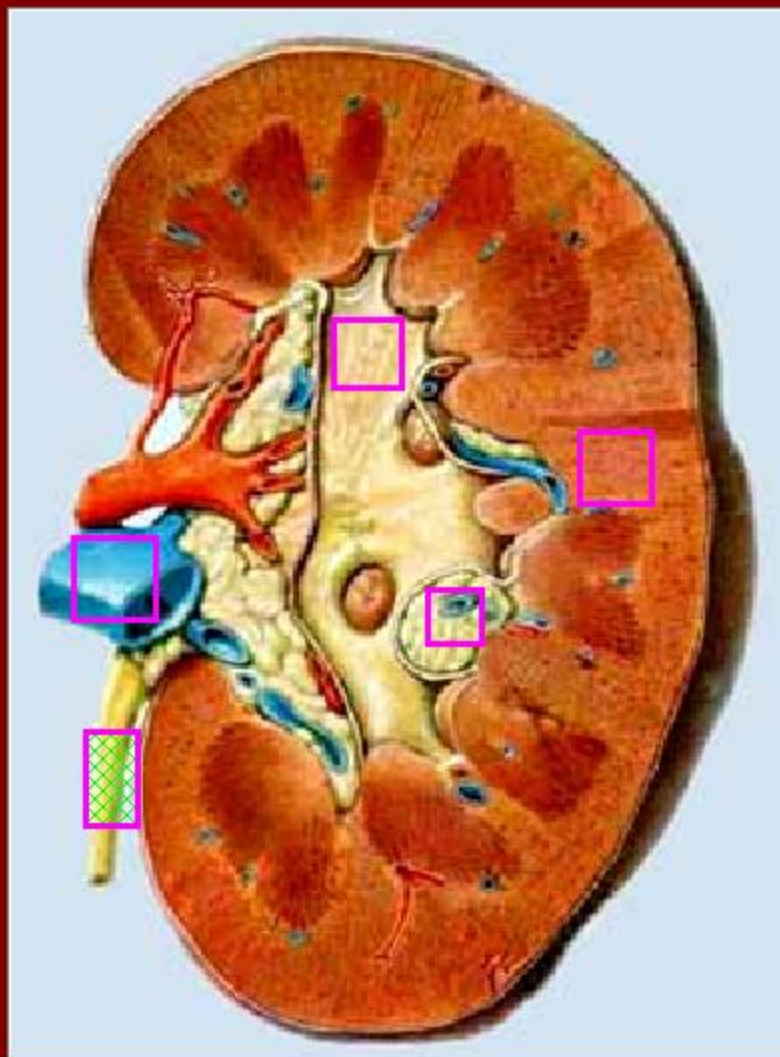


Назовите оболочки
почки, отсутствующие на
данном рисунке:

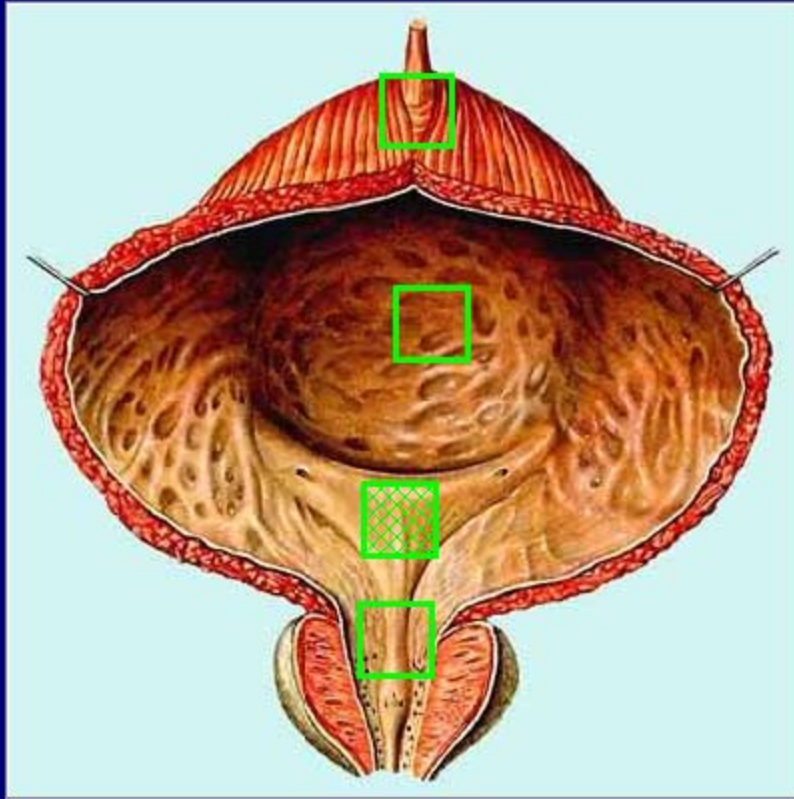
capsula adiposa

fascia renalis

capsula fibrosa

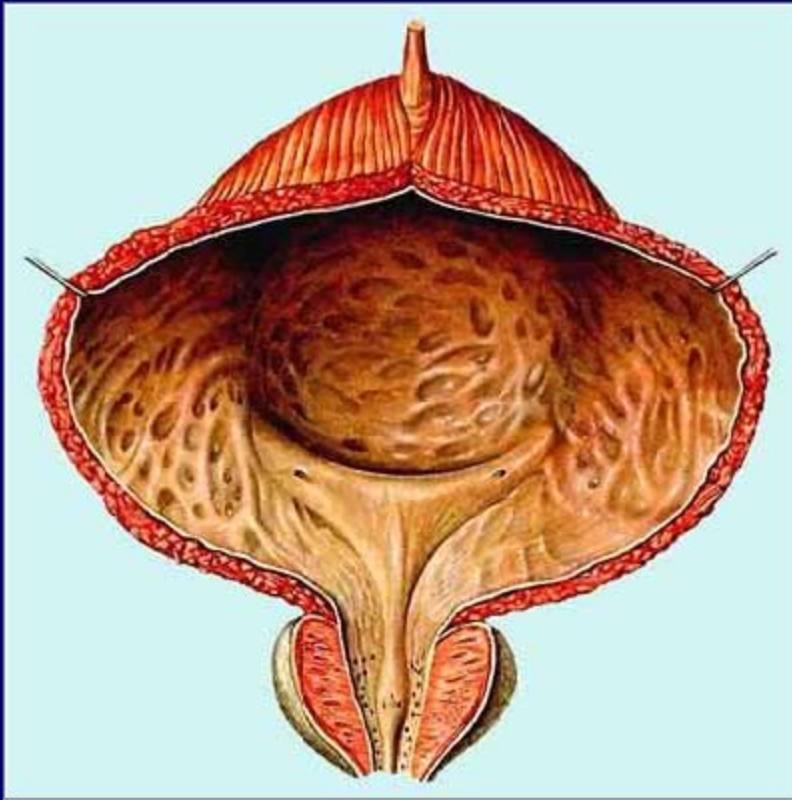


Укажите брюшную часть мочеточника:



Укажите на рисунке
область
мочепузырного
треугольника

Какие слои стенки мочевого пузыря
отсутствуют на данном рисунке?

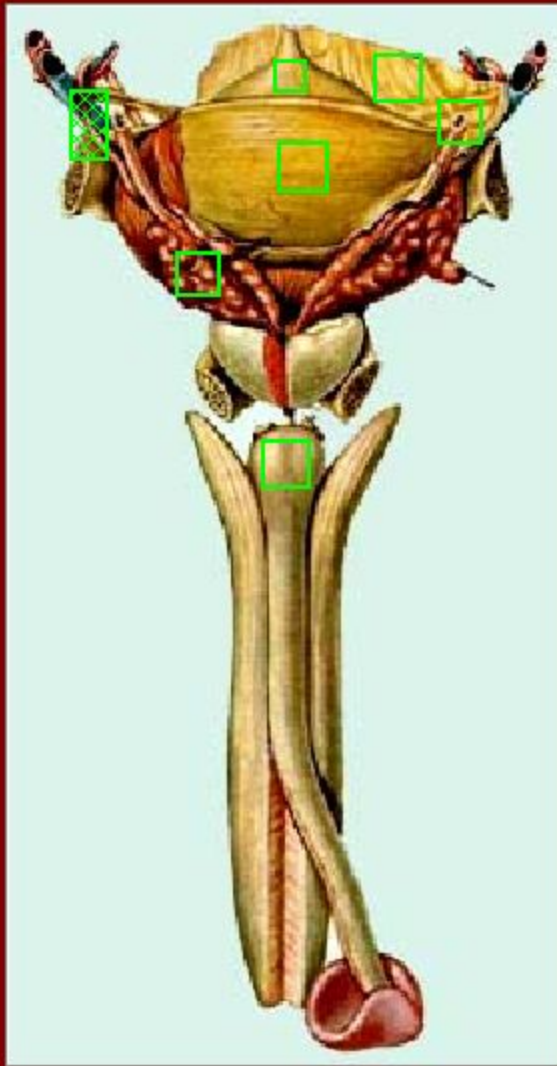


слизистая
оболочка

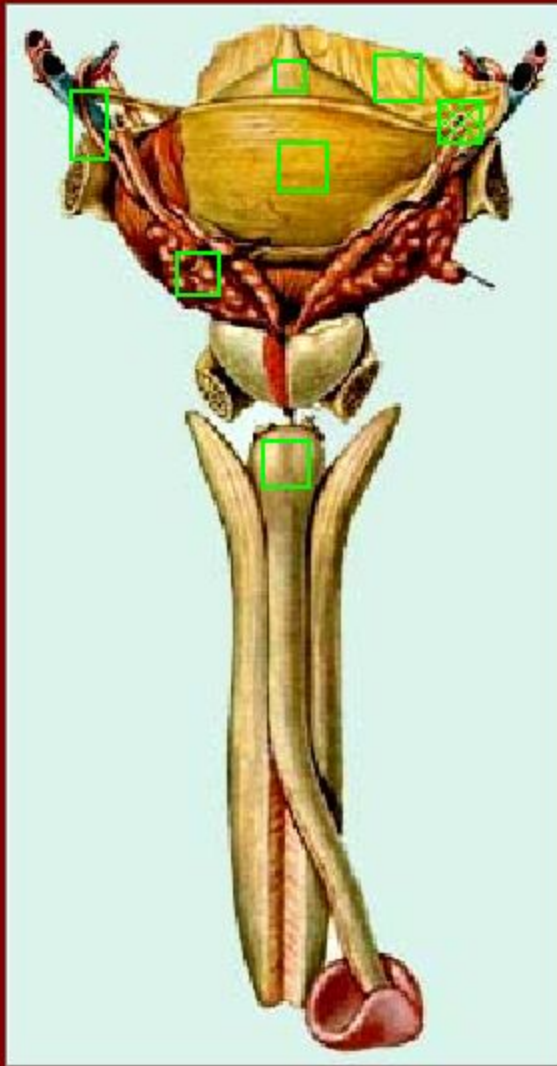
мышечная
оболочка

серозная оболочка

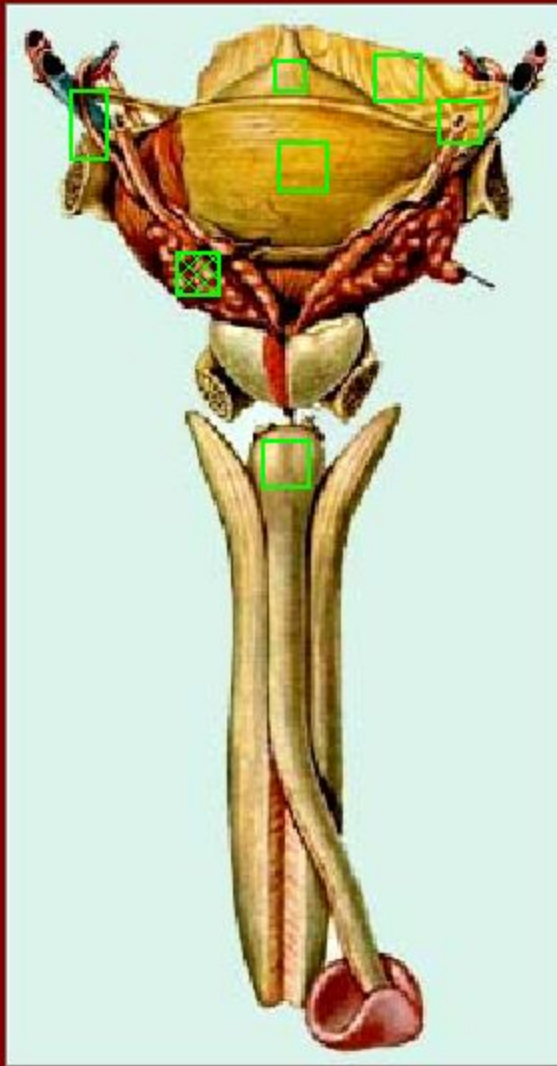




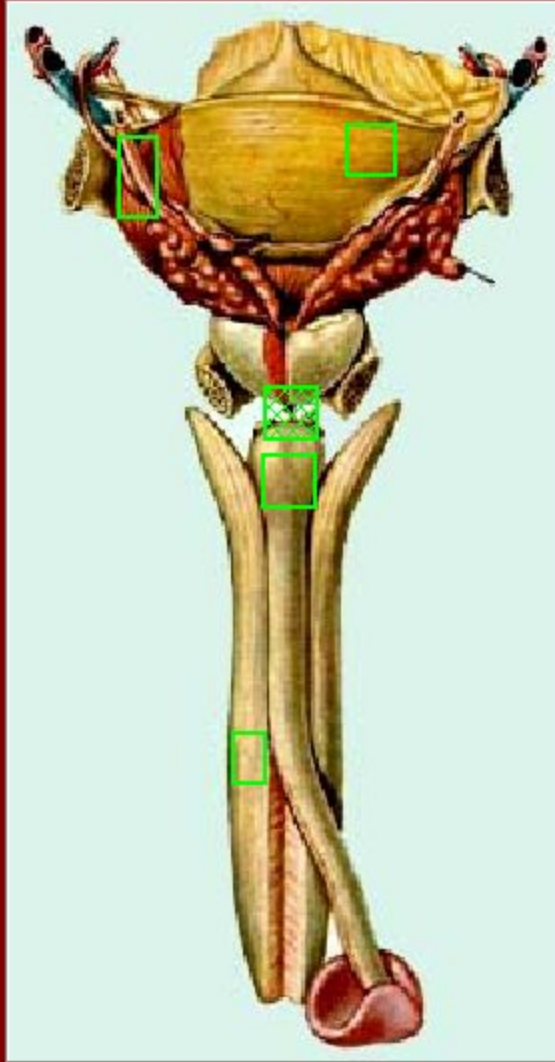
Укажите на рисунке
ductus deferens



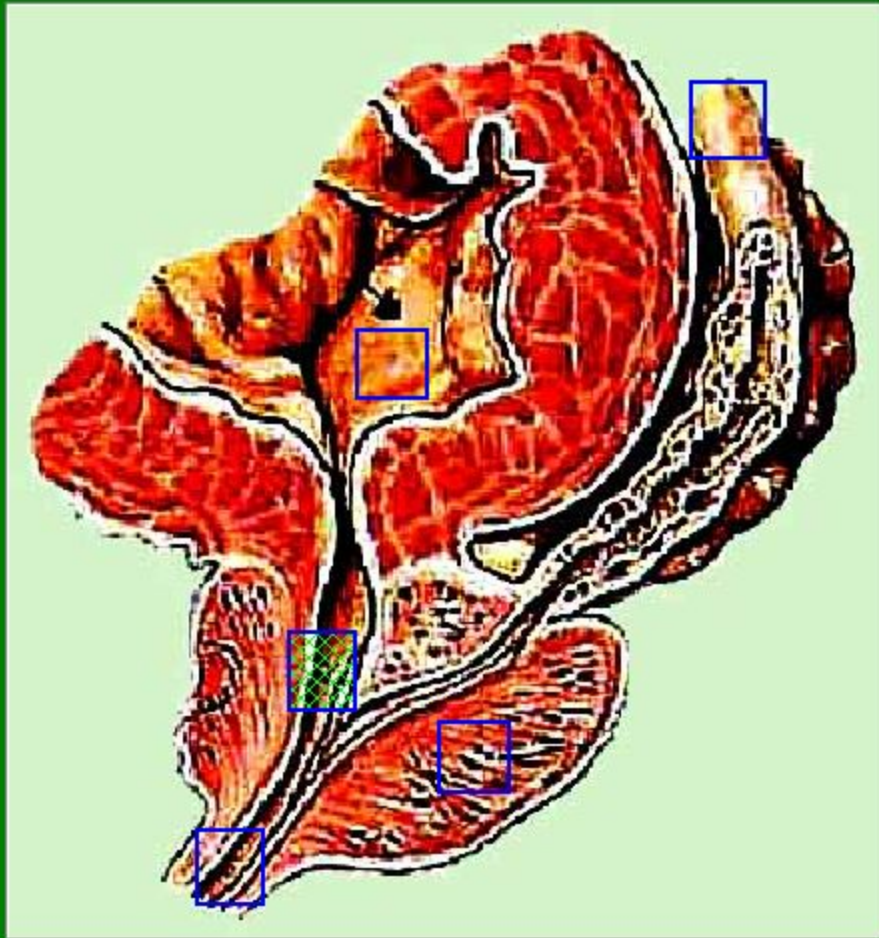
Укажите на рисунке
ureter



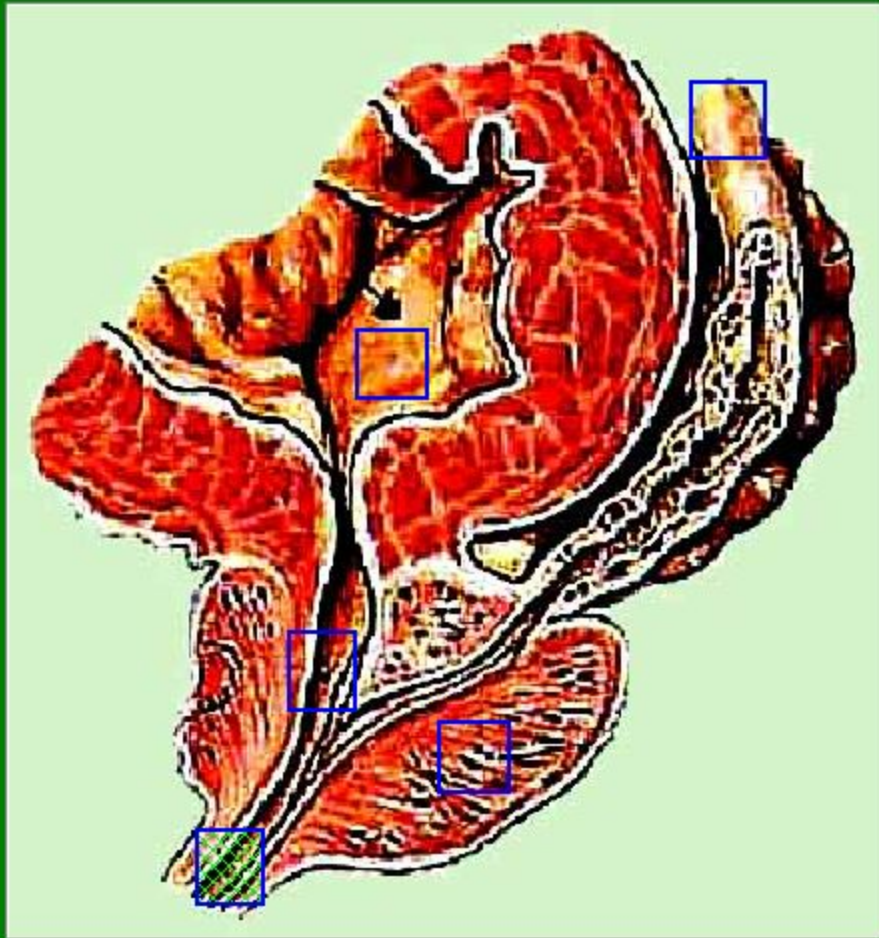
Укажите на рисунке
vesicula seminalis



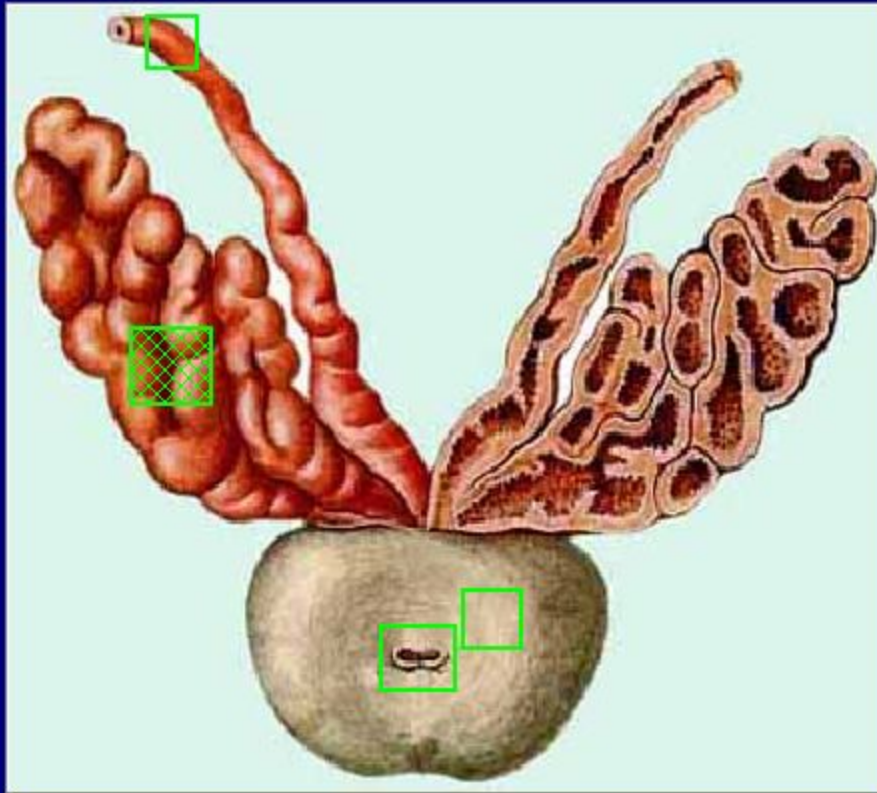
Покажите перепончатую
часть
мочеиспускательного
канала



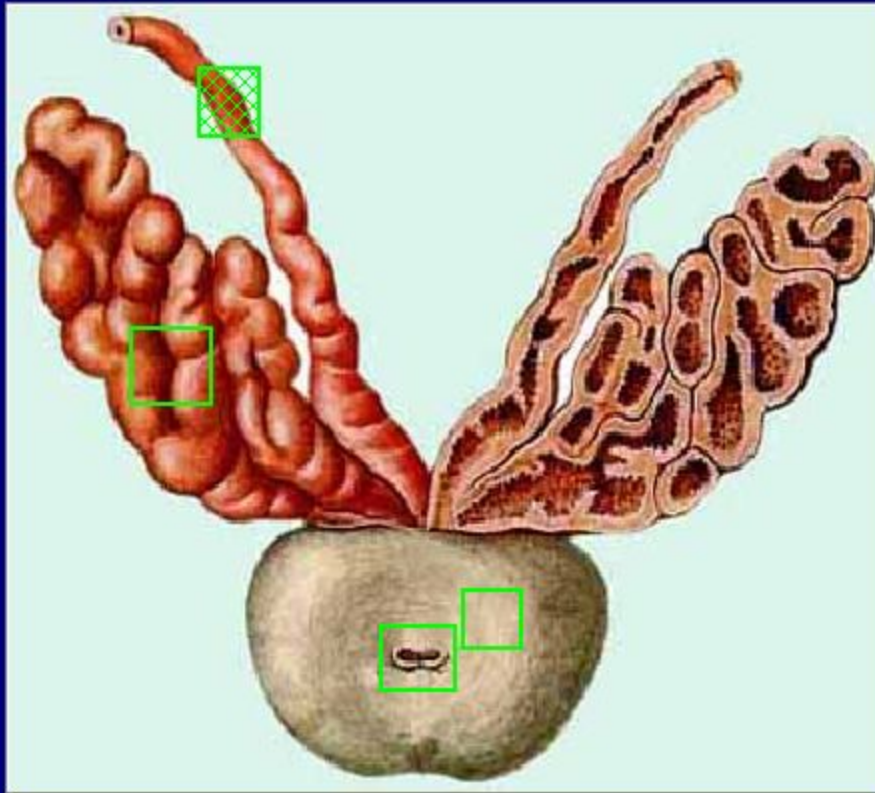
Найдите на
рисунке
pars prostatica



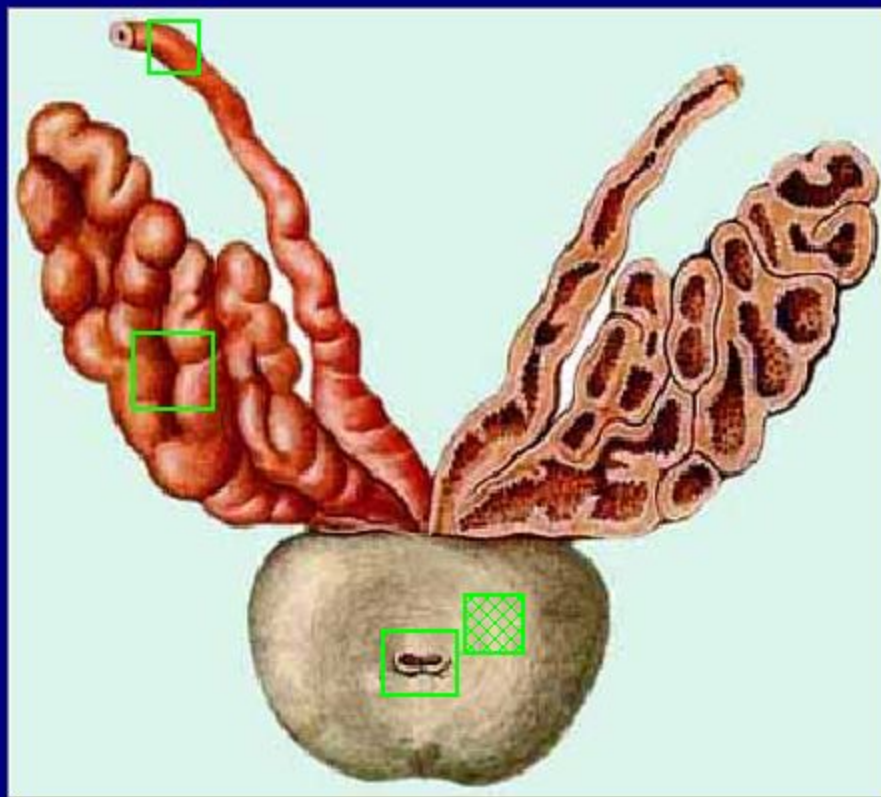
Найдите на
рисунке
pars membranacea



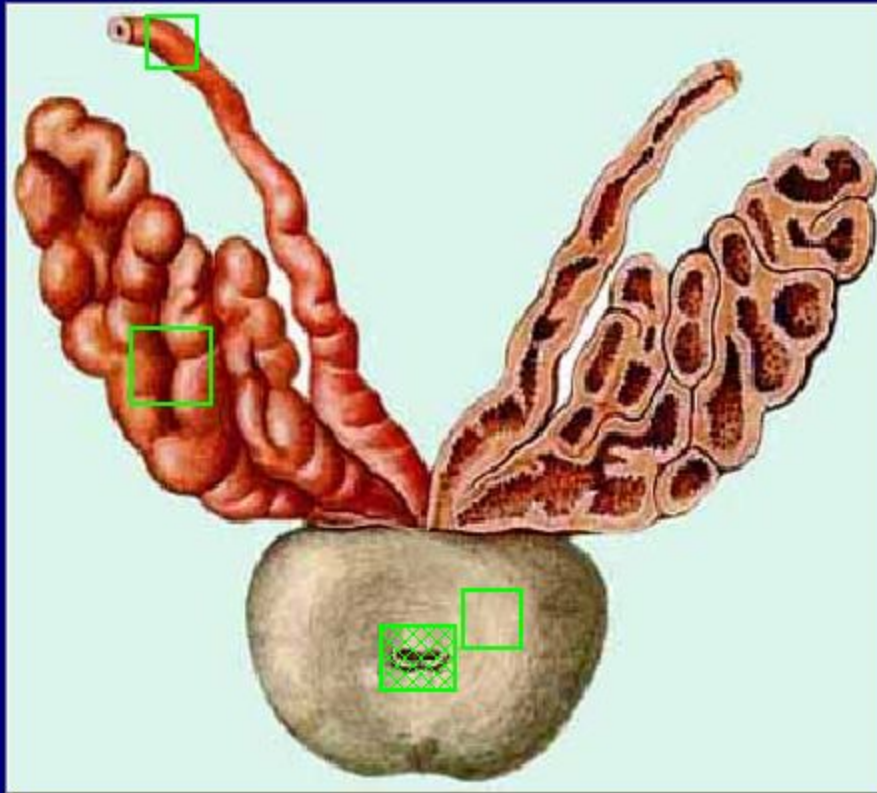
Определите на
рисунке
vescula seminalis



Определите на
рисунке
ductus deferens

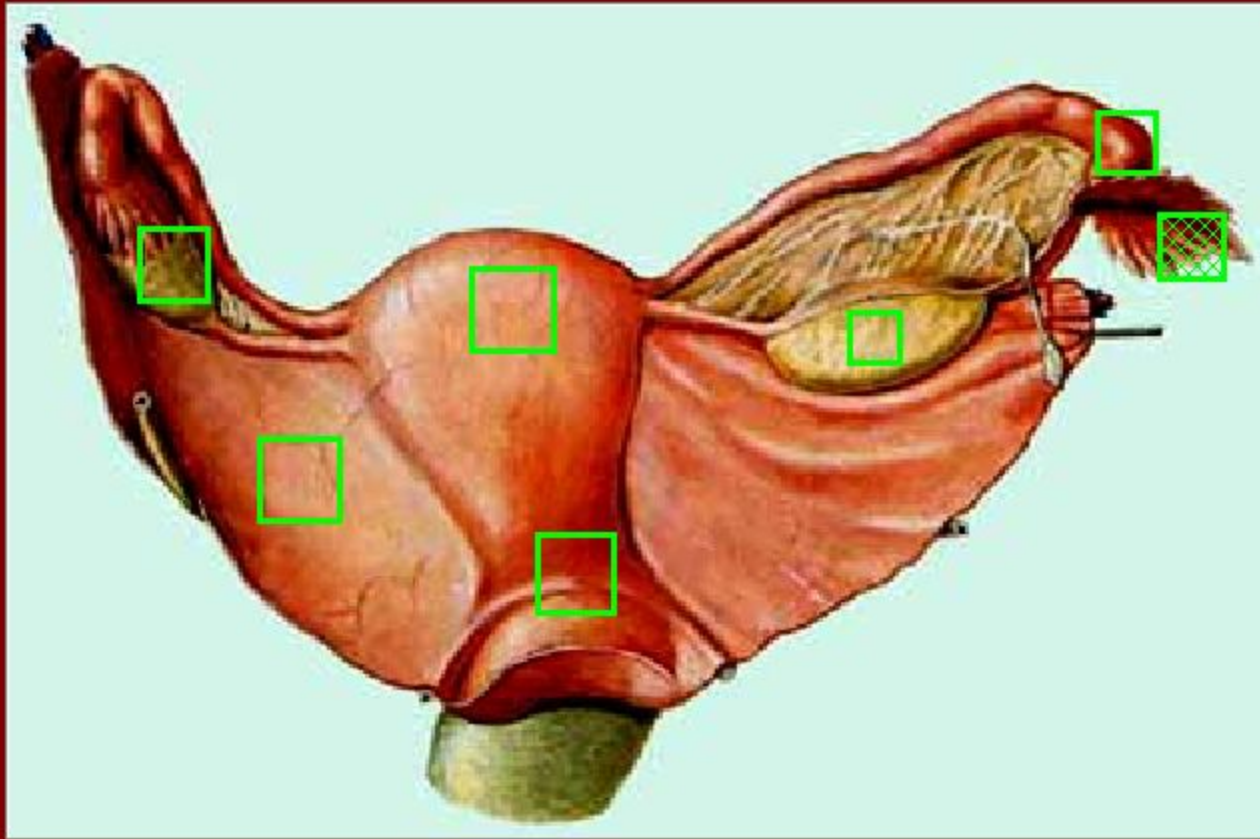


Определите на
рисунке
prostata

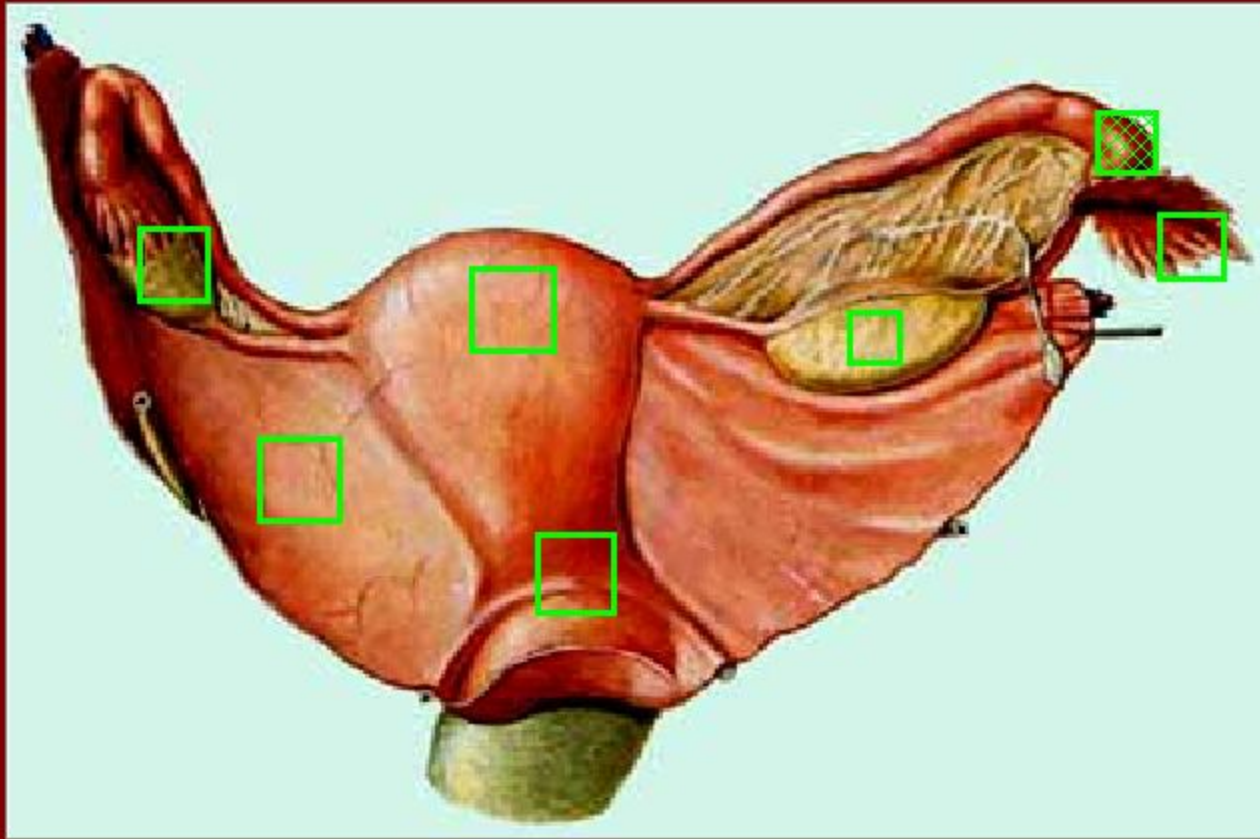


Определите на
рисунке
urethra masculina

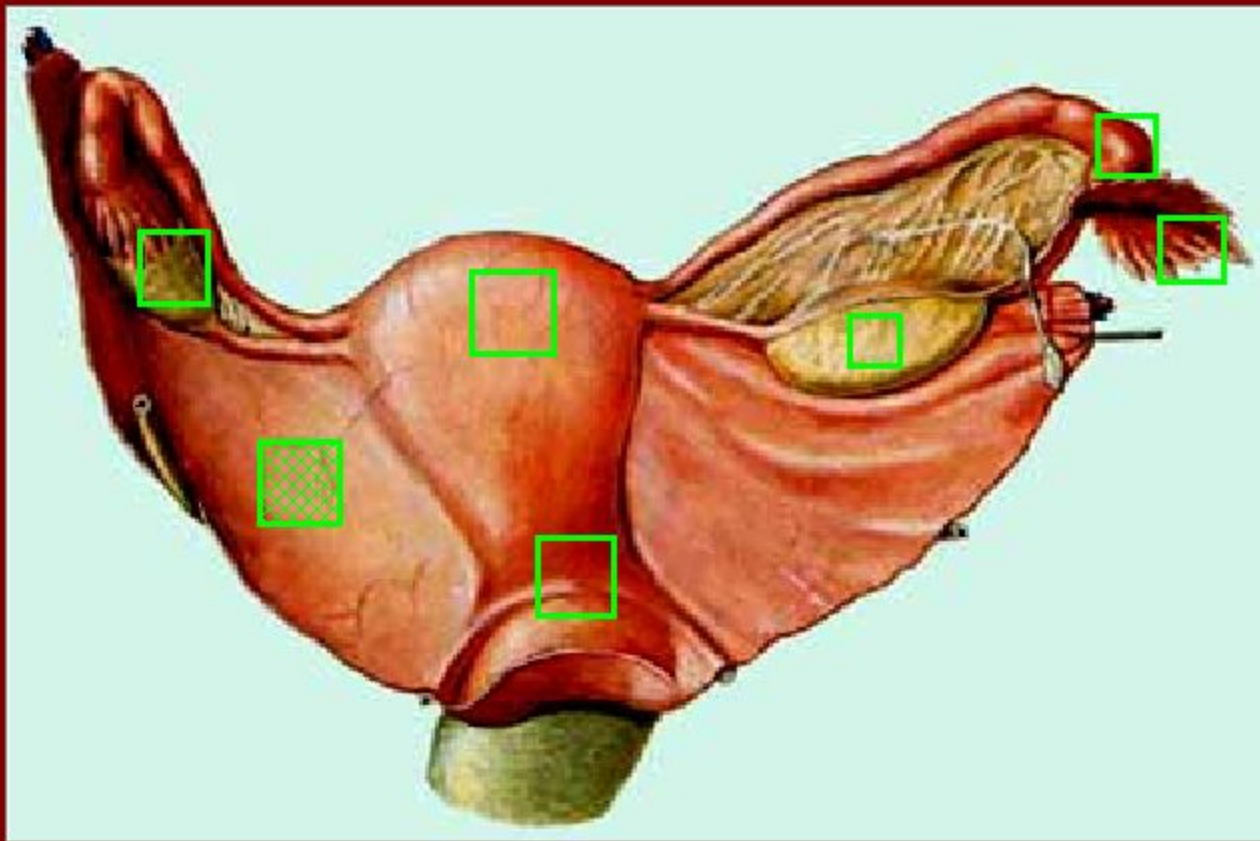
Укажите на рисунке бахромки маточной трубы



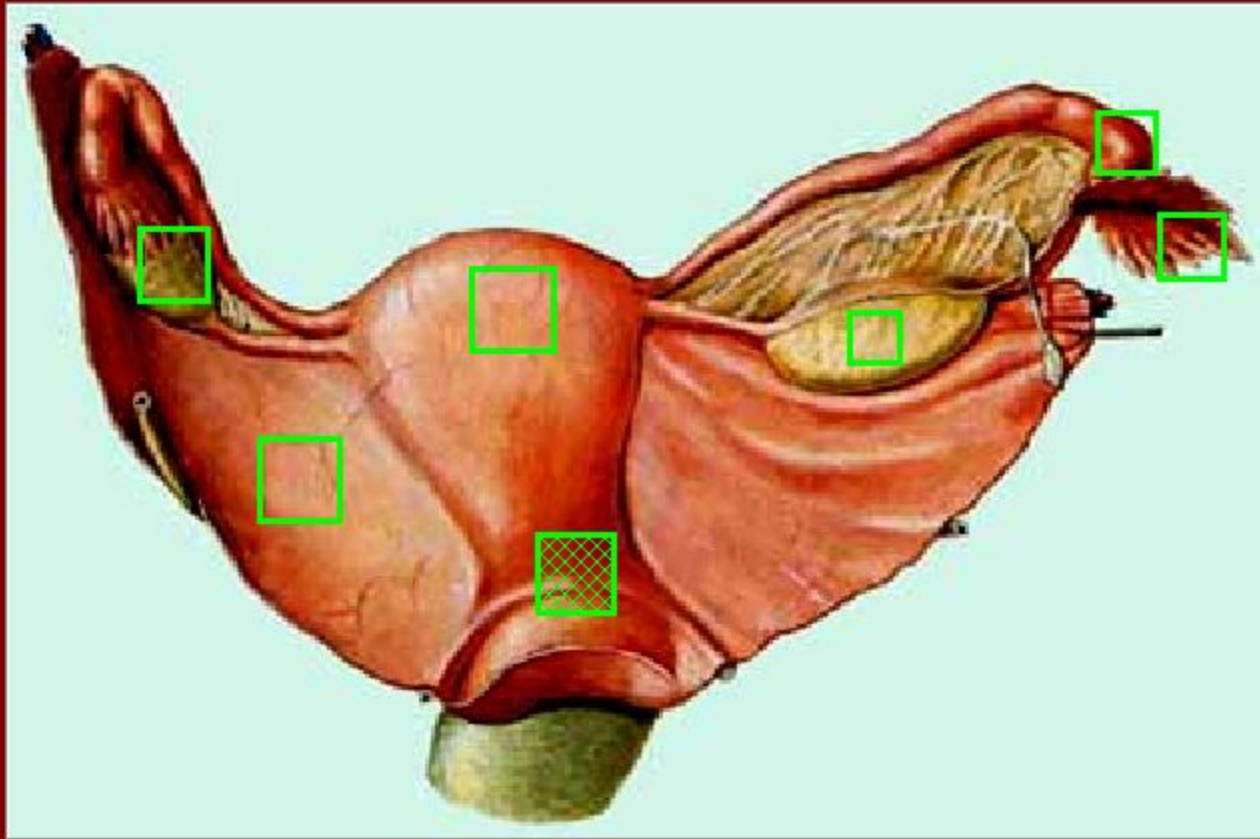
Укажите на рисунке воронку маточной трубы

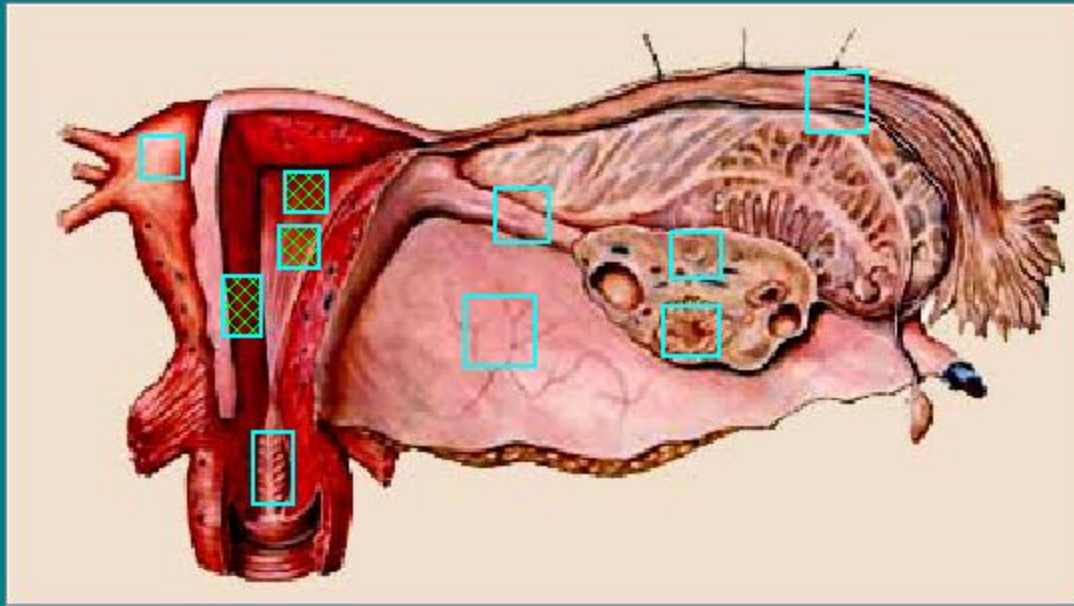


Укажите на рисунке широкую связку матки

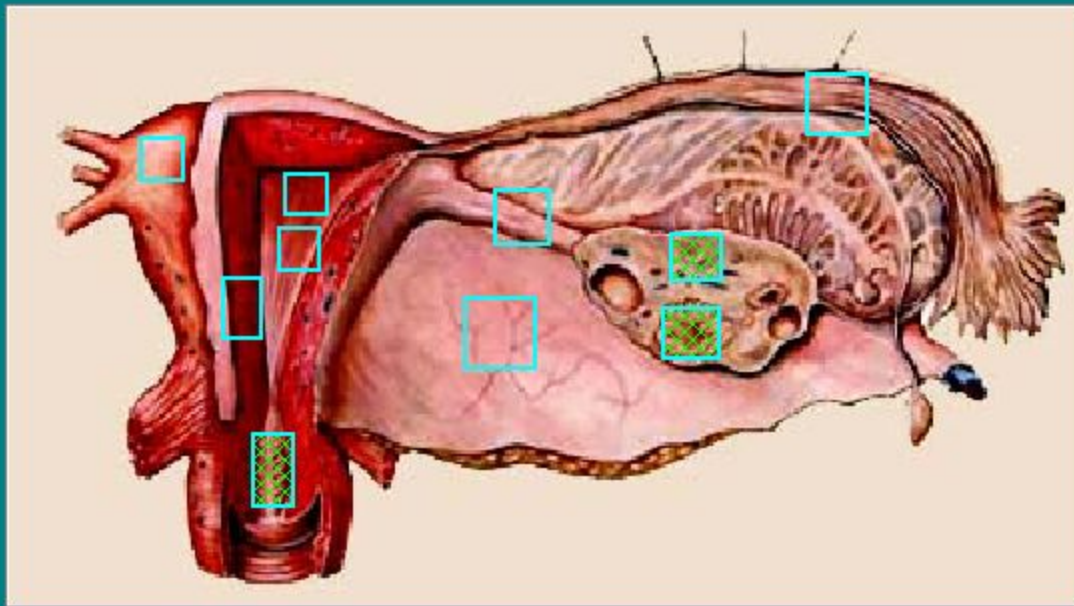


Укажите на рисунке шейку матки

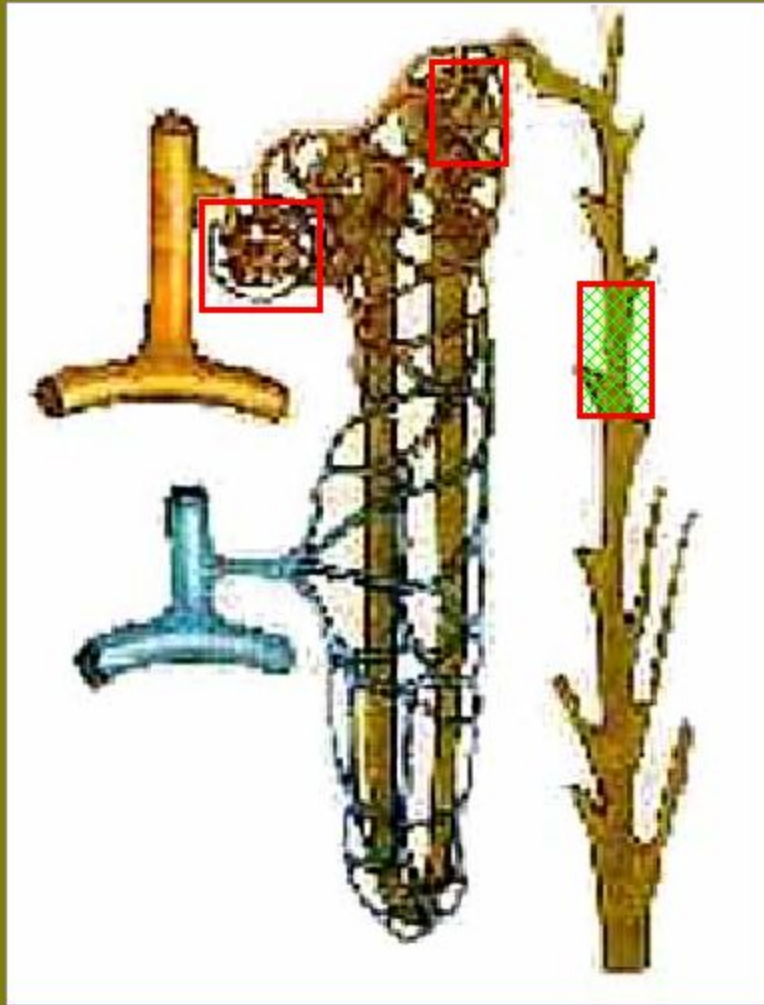




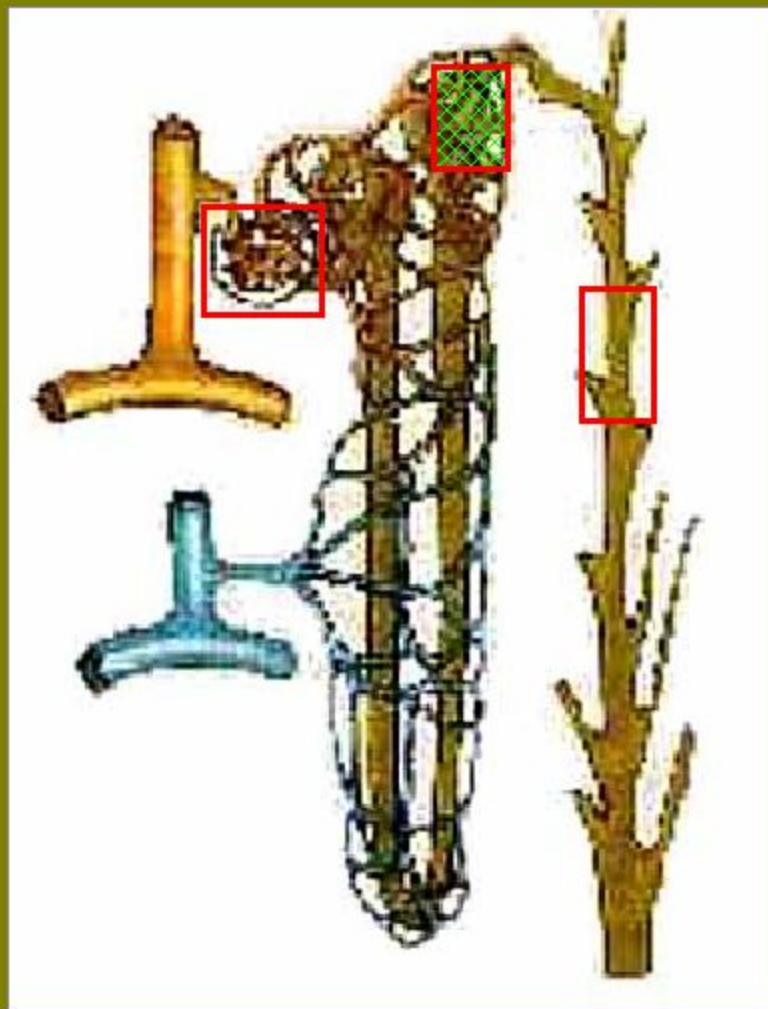
Укажите на рисунке:
эндометрий;
миометрий;
полость матки.



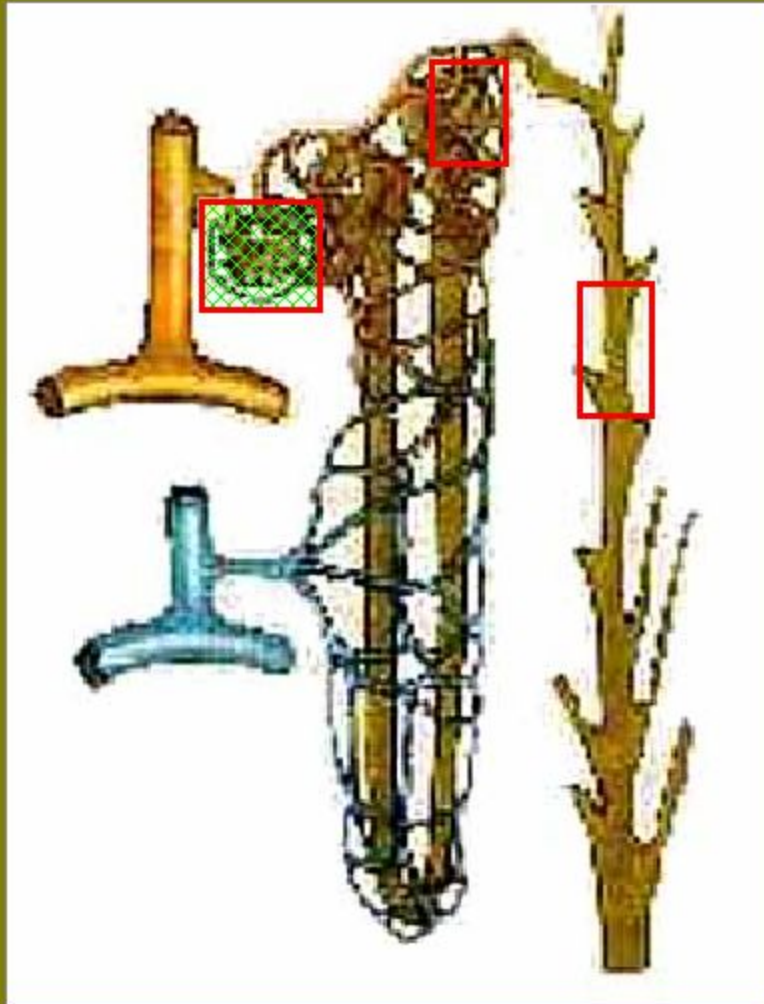
Укажите на рисунке:
канал шейки матки;
желтое тело;
фолликул яичника.



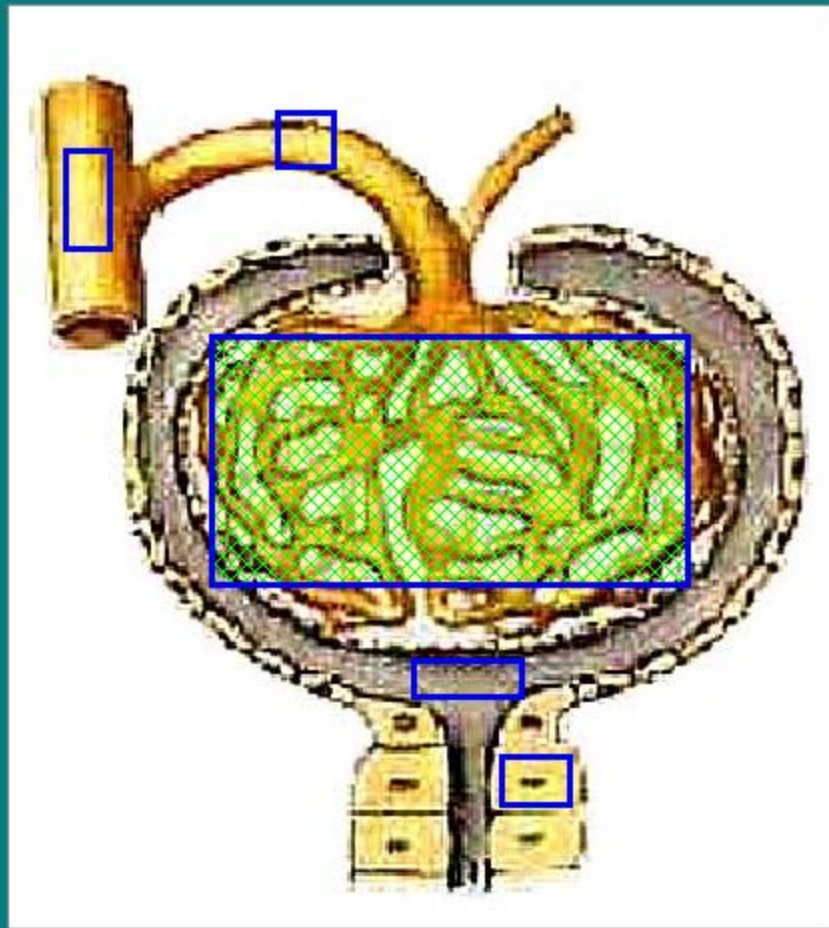
Укажите на рисунке
собирающую
трубочку



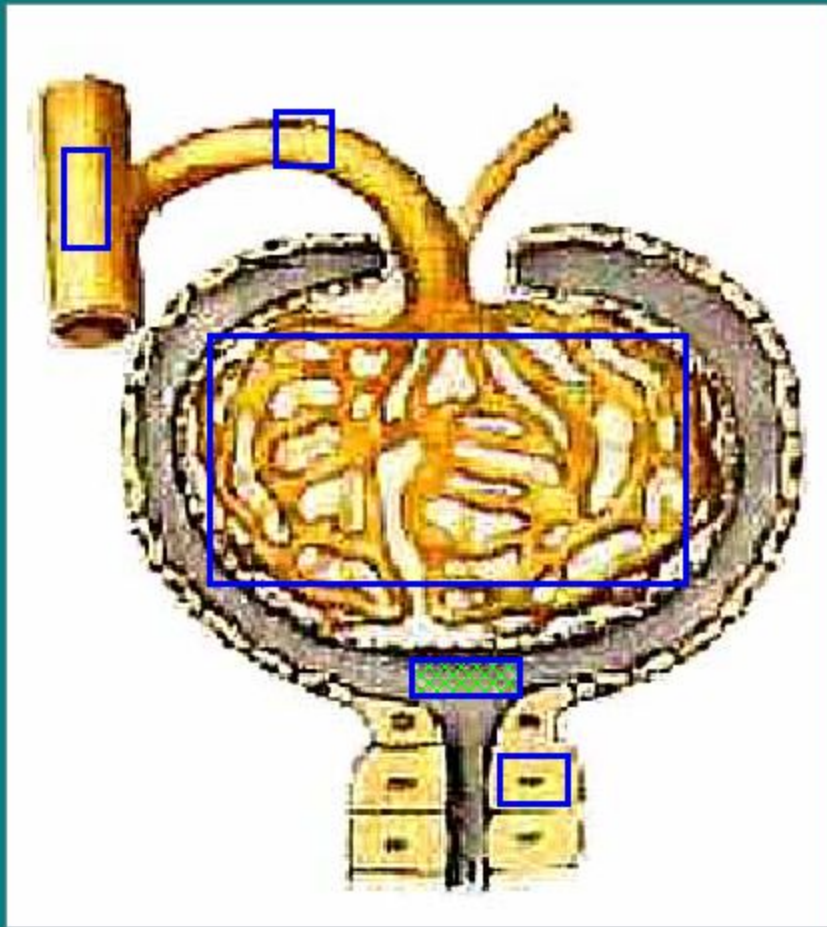
Укажите на рисунке
дистальную часть
канальца нефрона



Укажите на рисунке
капиллярный
клубочек



Найдите на рисунке
капиллярный
клубочек



Найдите на рисунке
капсулу клубочка