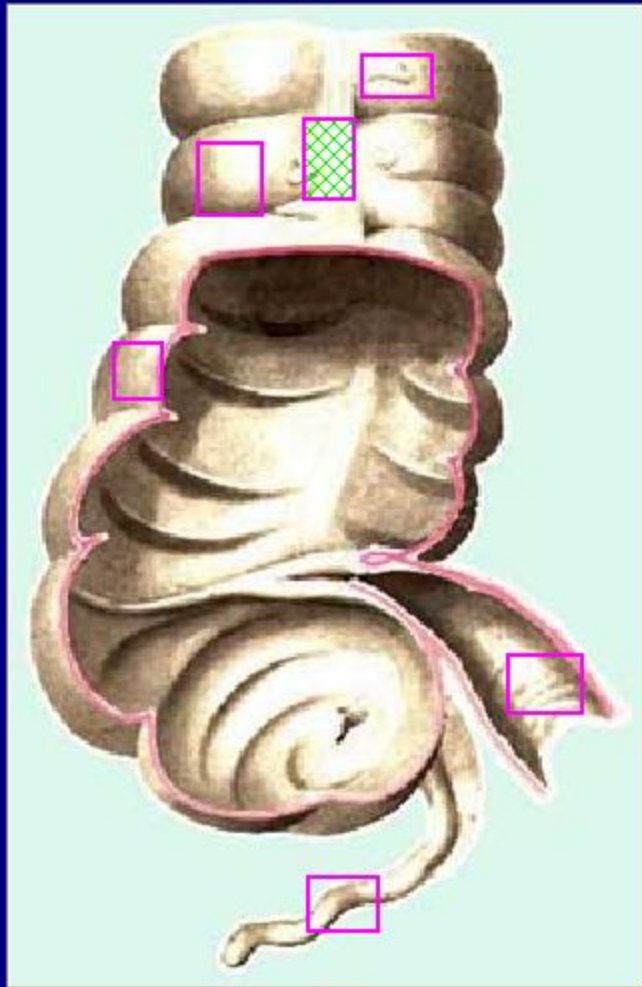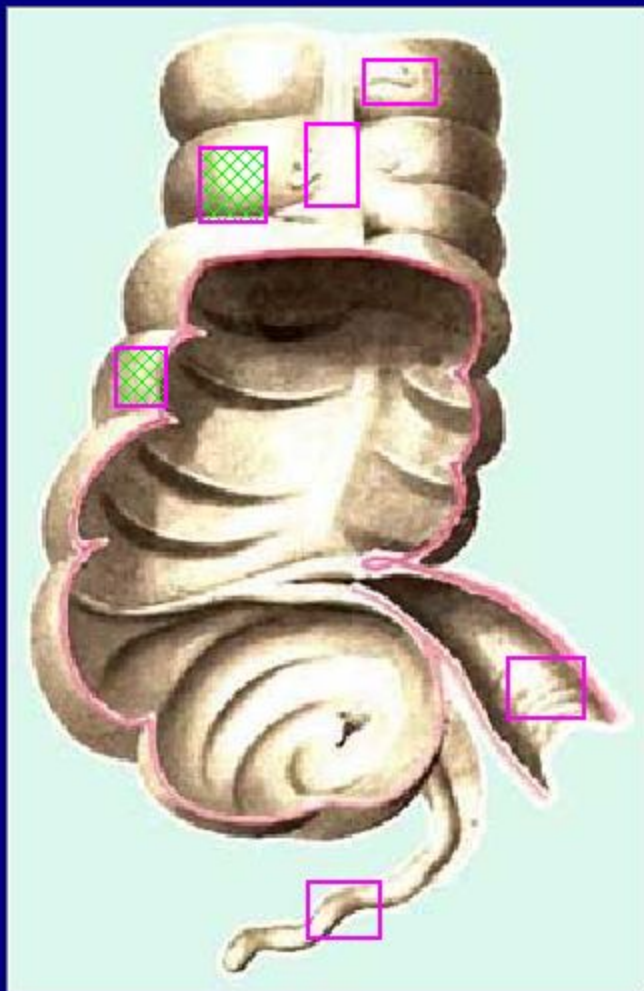
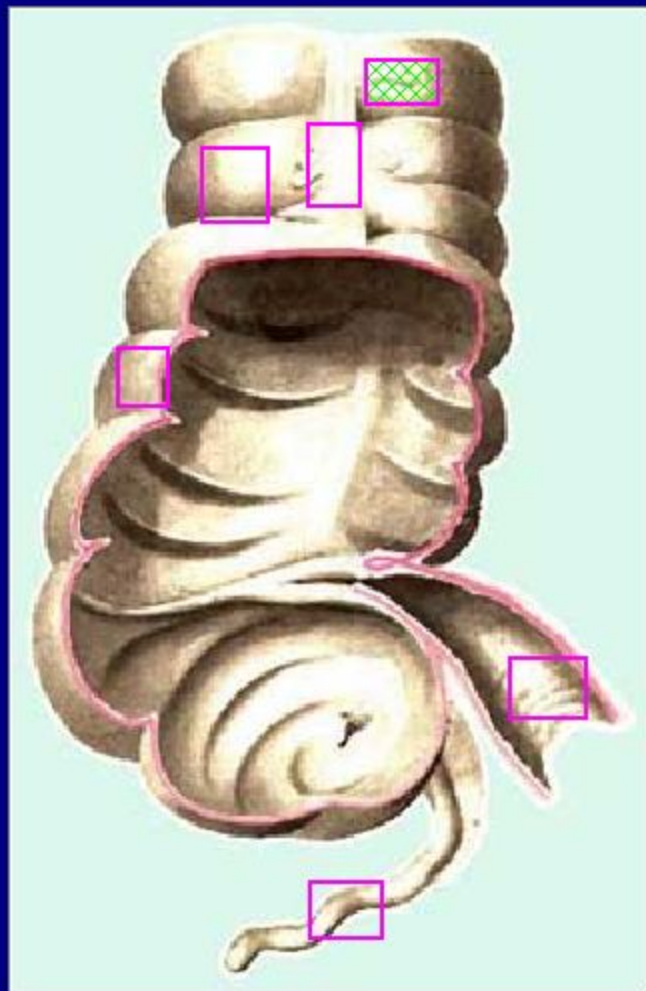


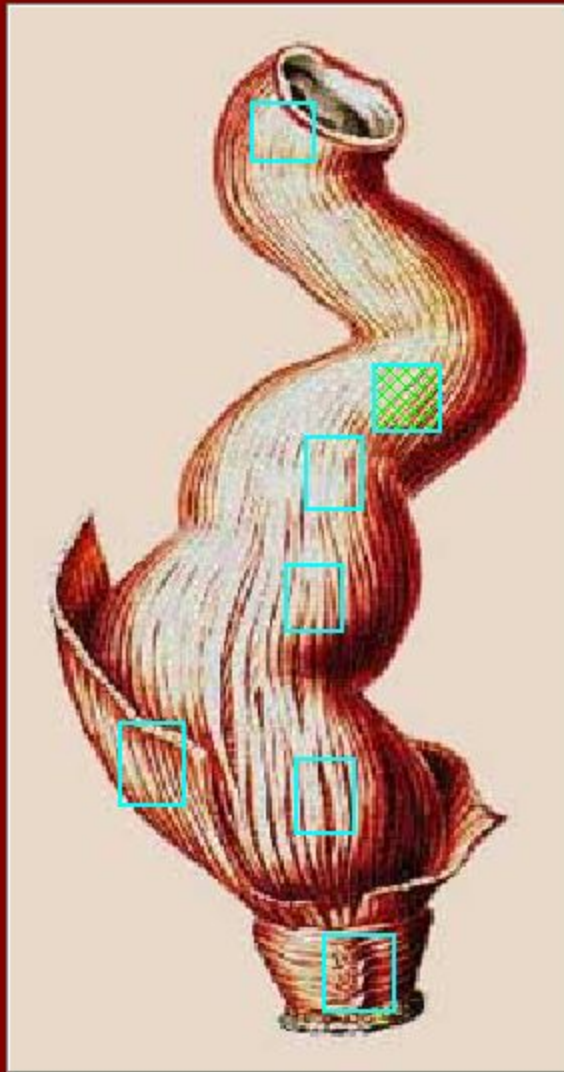
Покажите на рисунке
толстой кишки
ленты



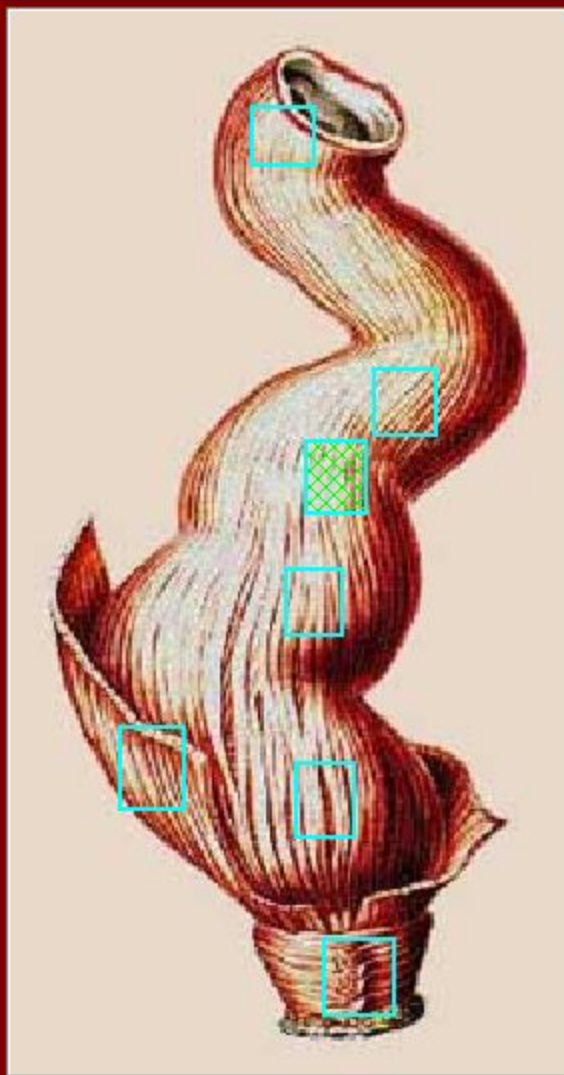
Покажите на рисунке
толстой кишки
гаустры



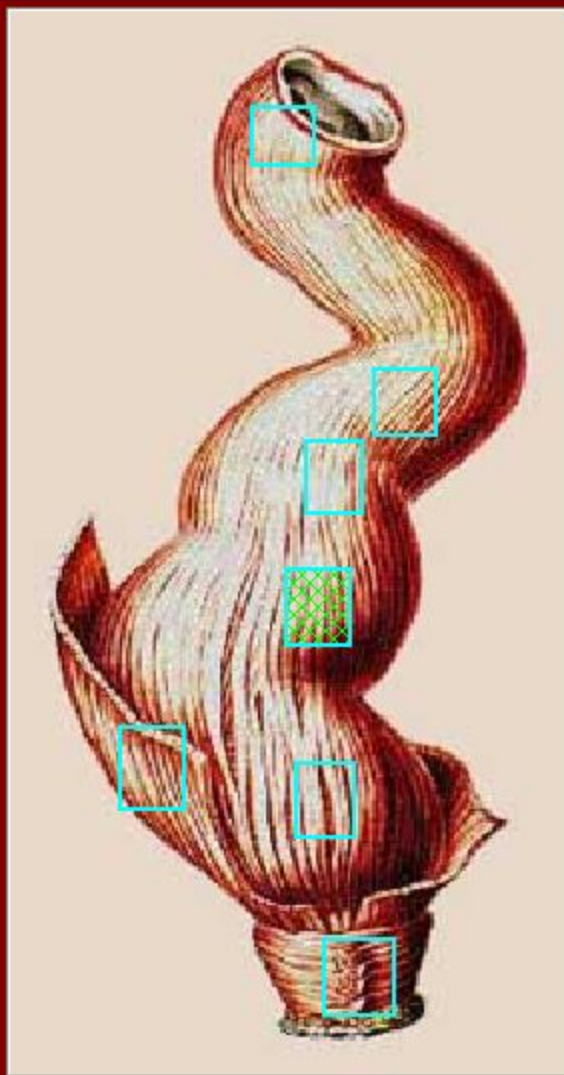
Покажите на рисунке
толстой кишки
сальниковый
отросток



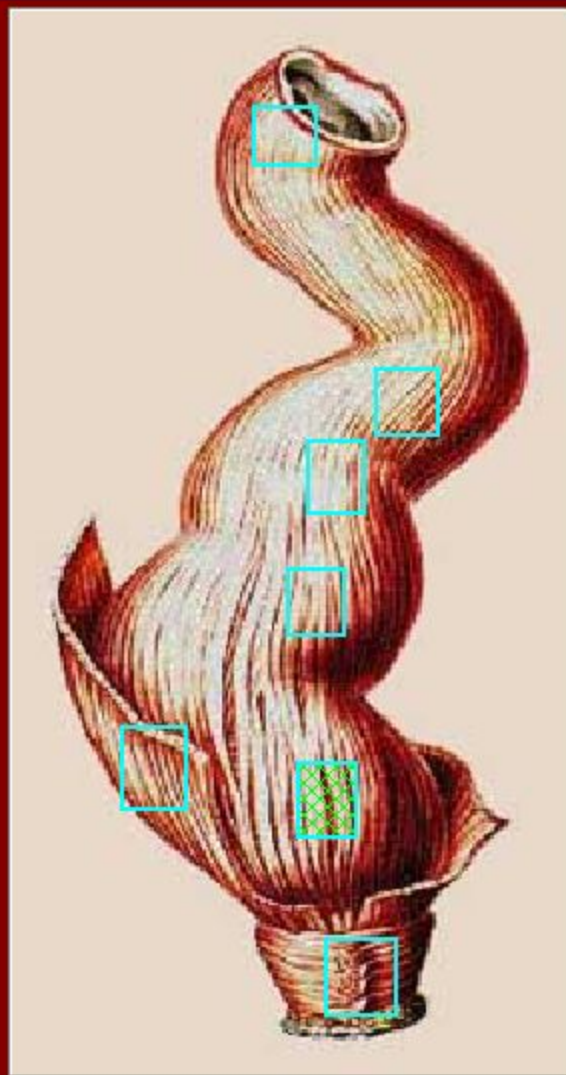
Укажите на рисунке
прямой кишки
надампулярный отдел



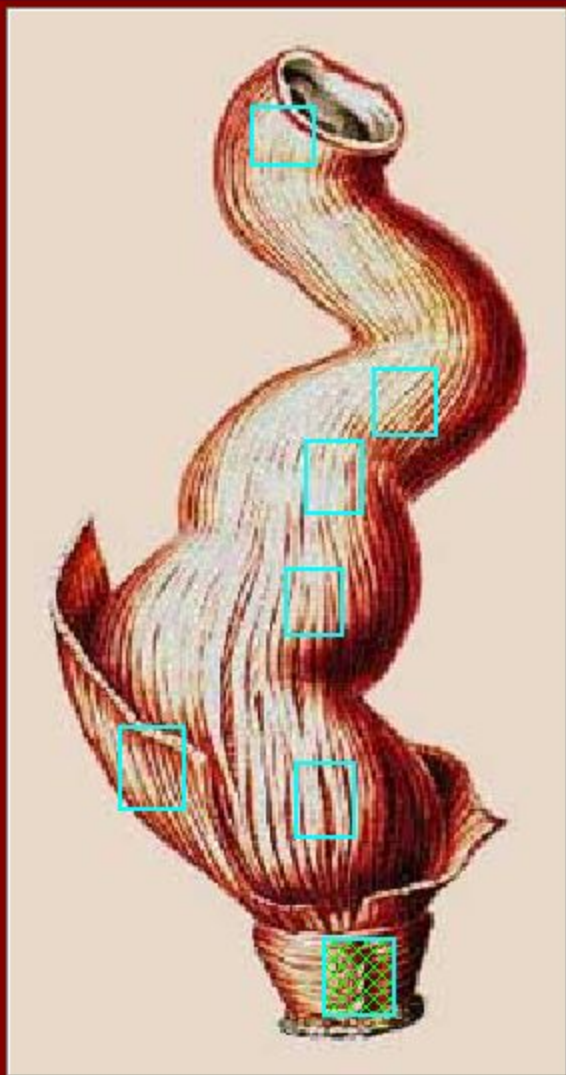
Укажите на рисунке
прямой кишки
верхнеампулярный отдел



Укажите на рисунке
прямой кишки
среднеампулярный отдел

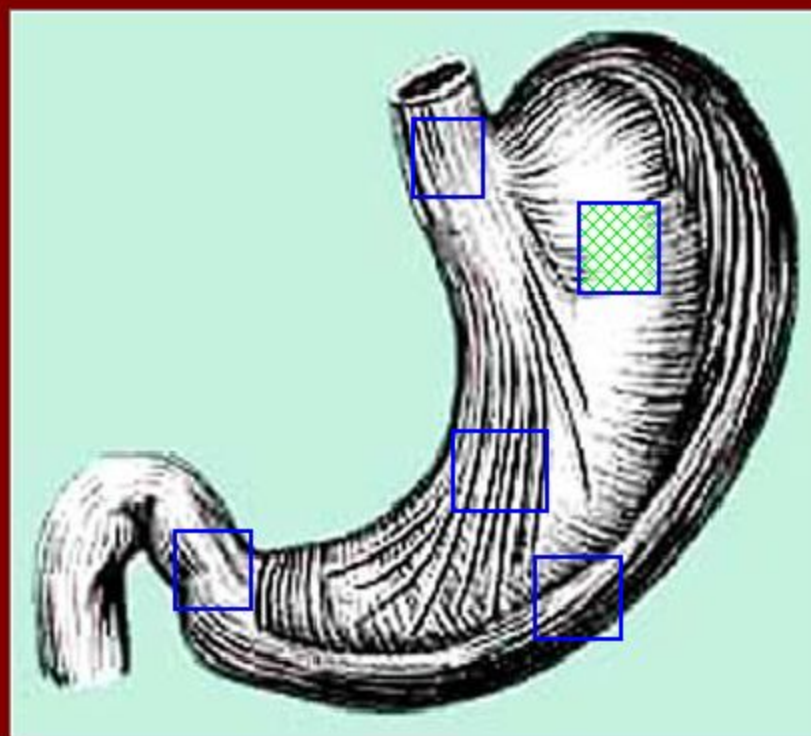


Укажите на рисунке
прямой кишки
нижнеампулярный отдел

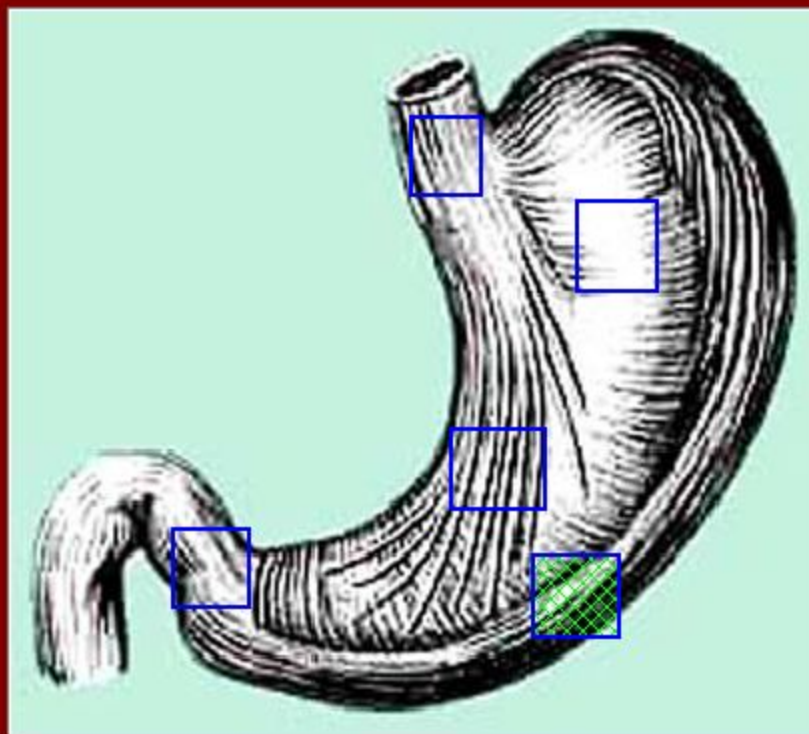


Укажите на рисунке
прямой кишки
промежностный отдел

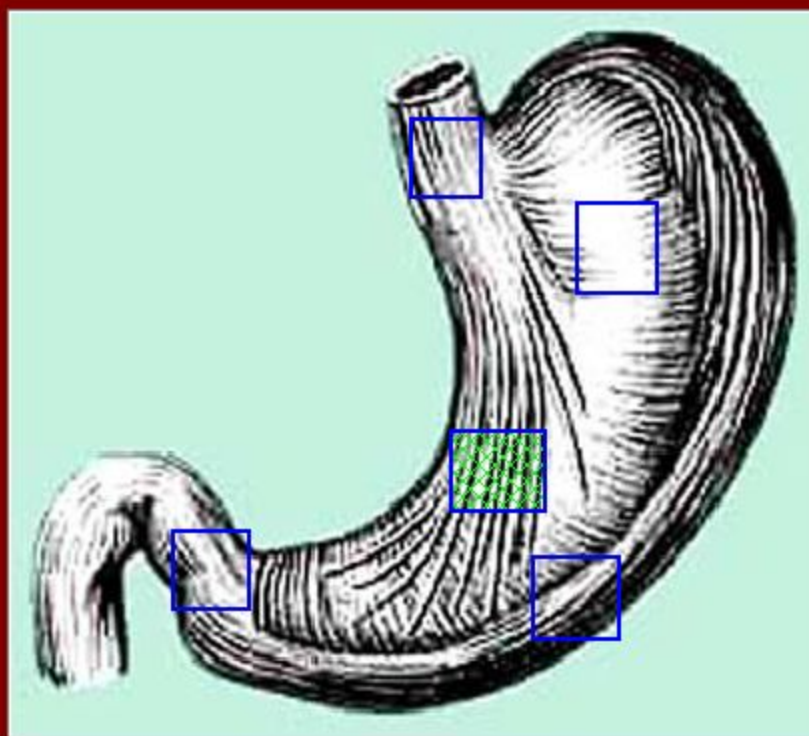
На изображении мышечной оболочки желудка укажите круговой слой

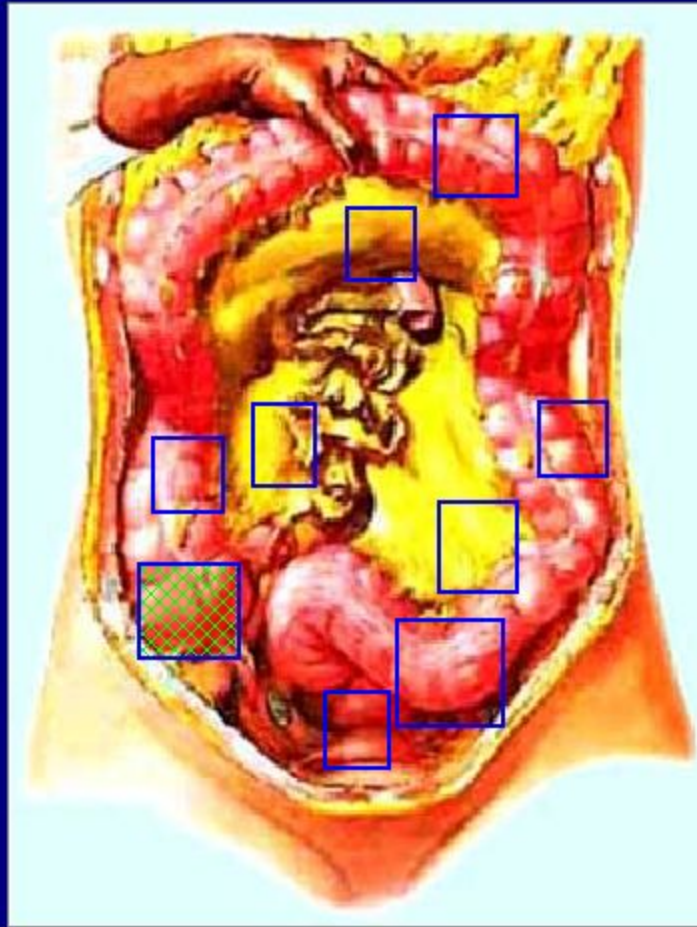


На изображении мышечной
оболочки желудка укажите
продольный слой

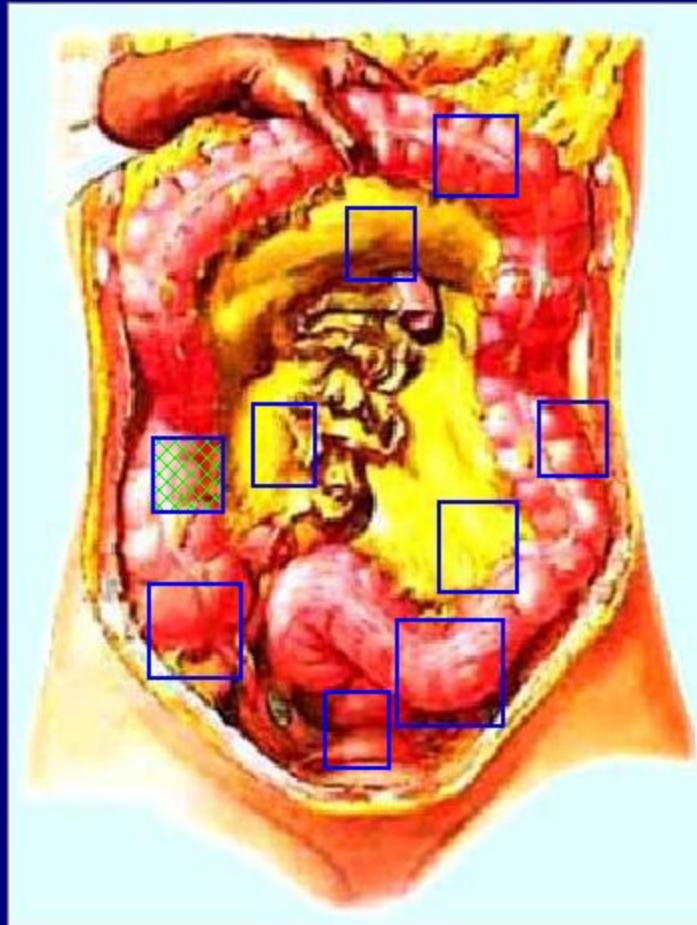


На изображении мышечной
оболочки желудка укажите
косые волокна

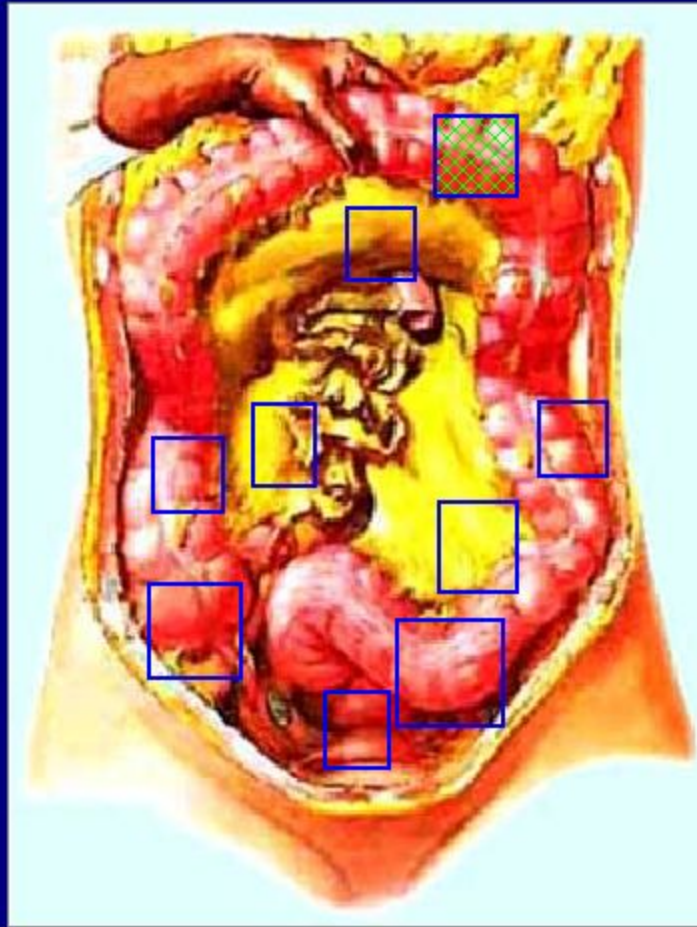




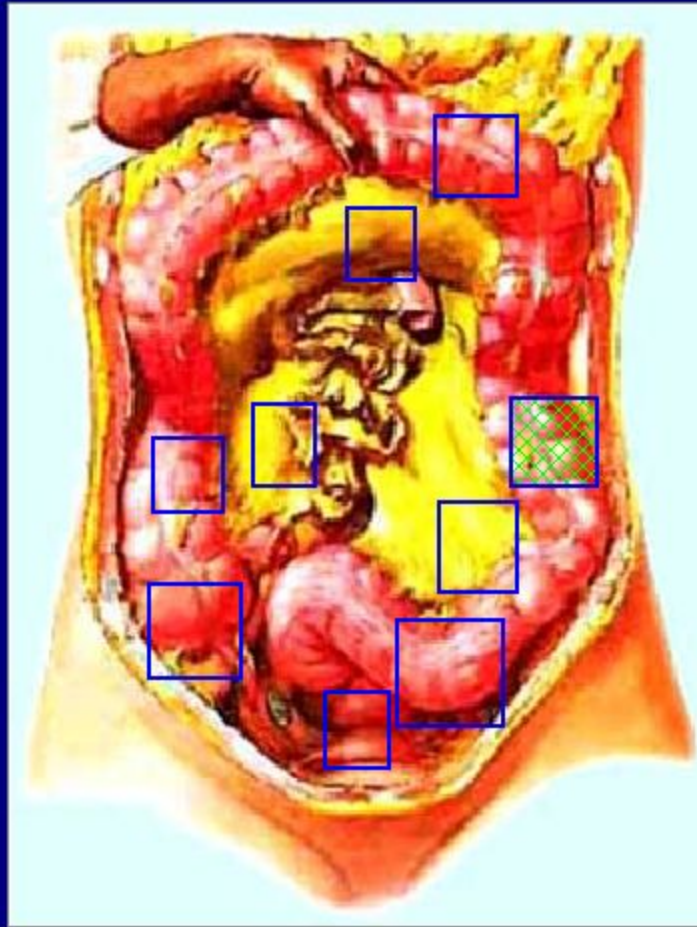
Покажите на рисунке
слепую кишку



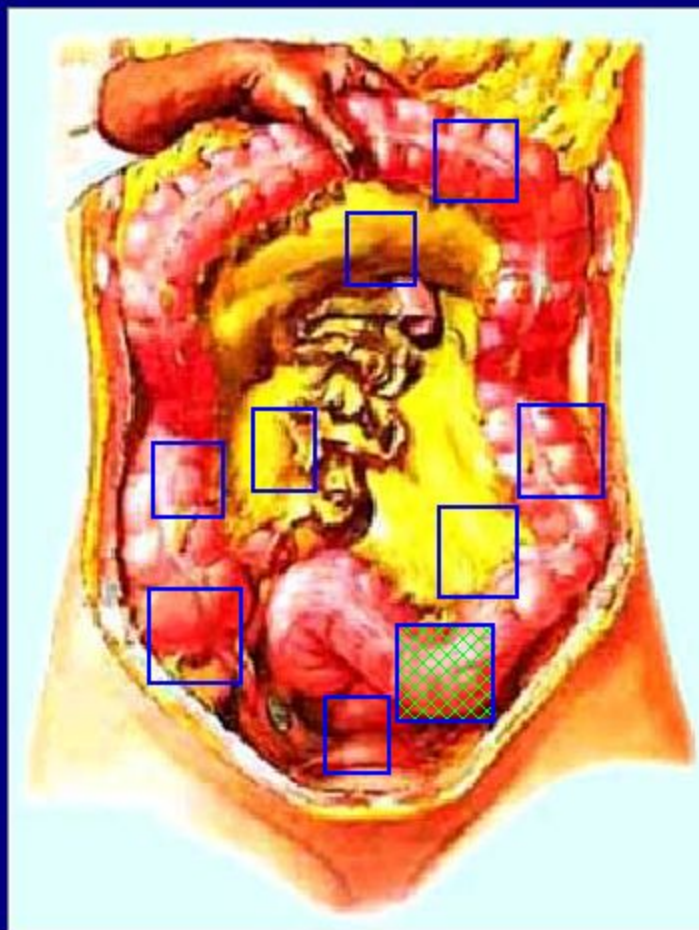
Покажите на рисунке
восходящую
ободочную кишку



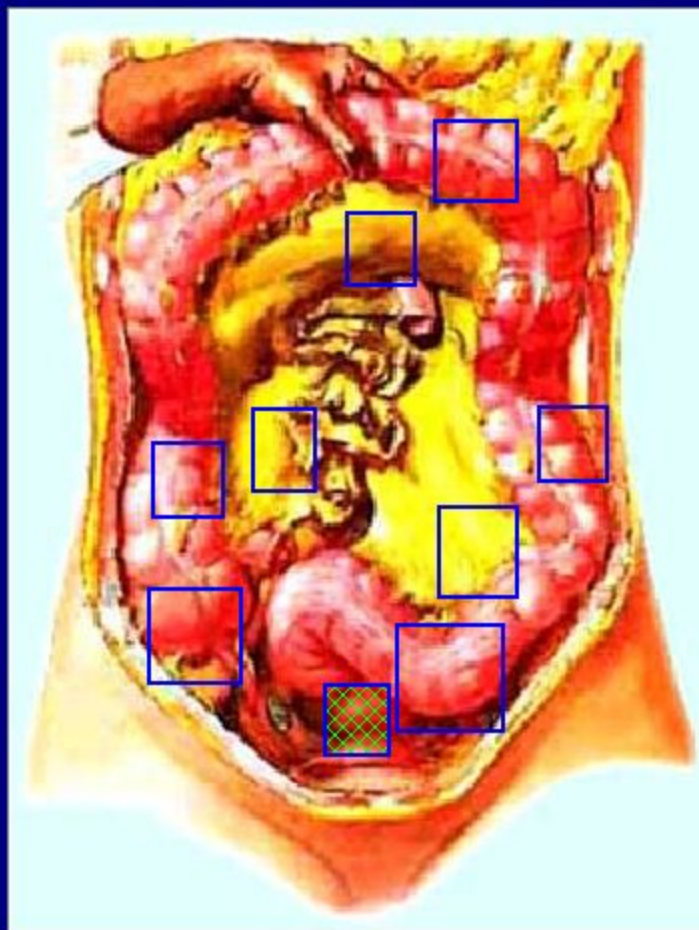
Покажите на рисунке
поперечную
ободочную кишку



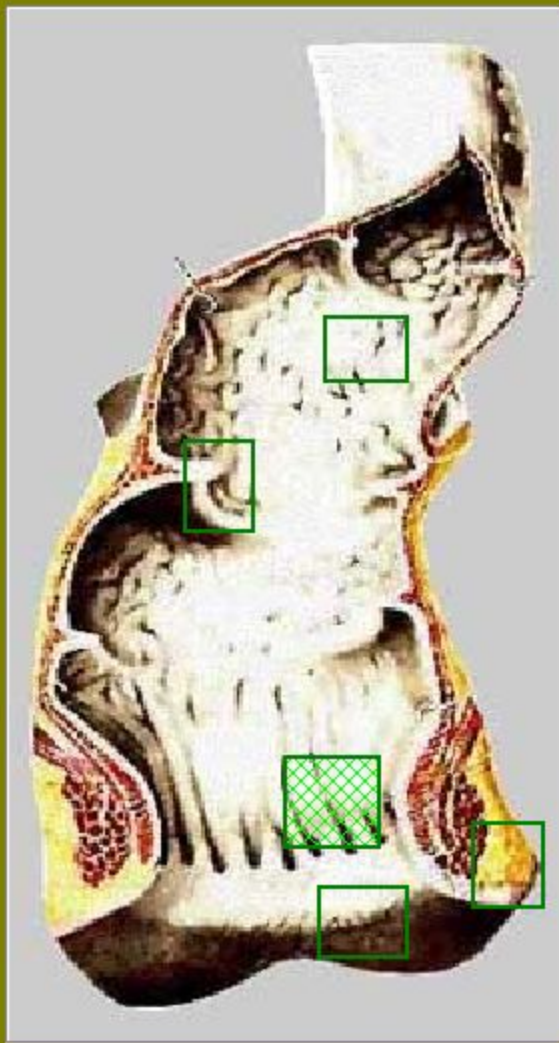
Покажите на рисунке
нисходящую
ободочную кишку



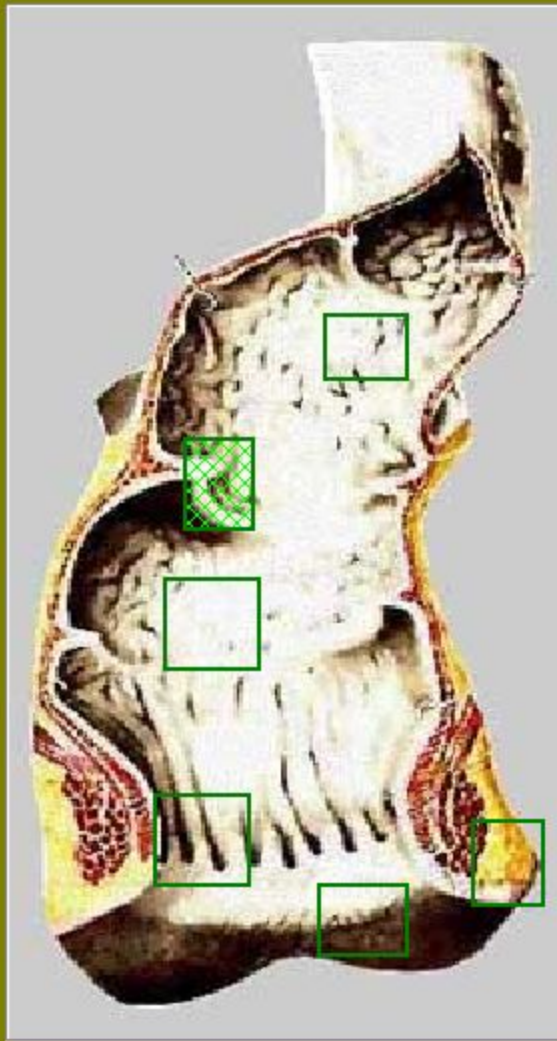
Покажите на рисунке
СИГМОВИДНУЮ
ободочную кишку



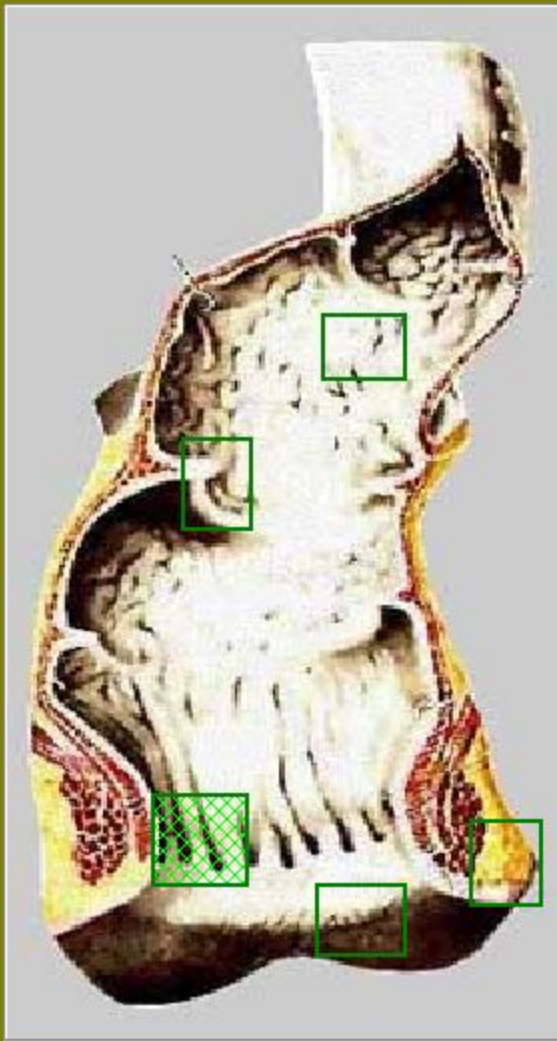
Покажите на рисунке
прямую кишку



Покажите на рисунке
слизистой оболочки
прямой кишки продольные
складки

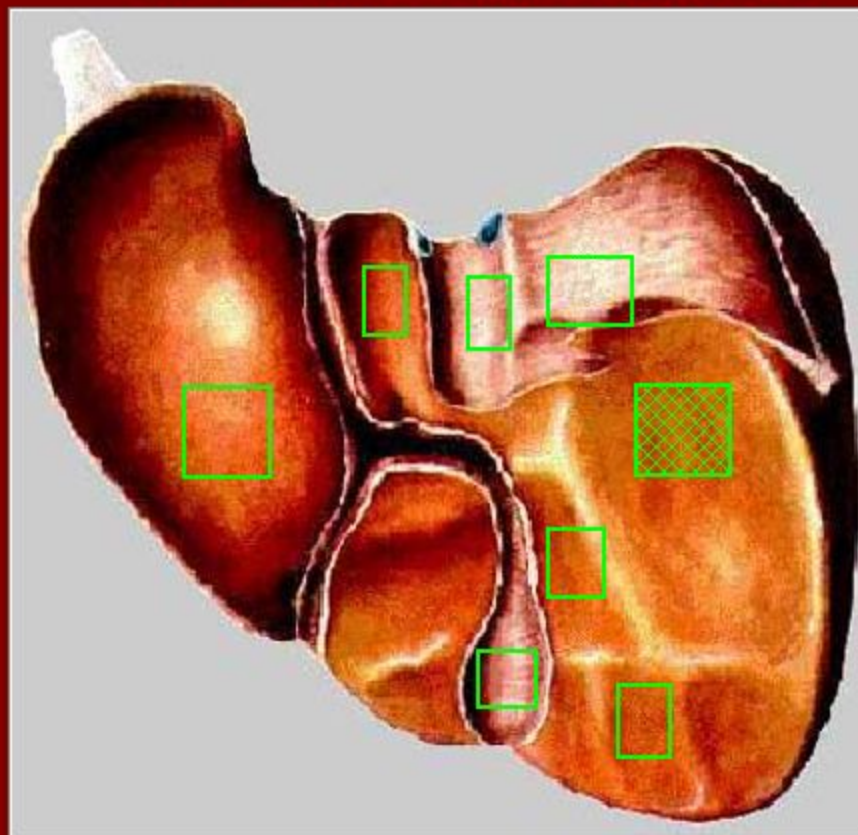


Покажите на рисунке
слизистой оболочки
прямой кишки поперечные
складки

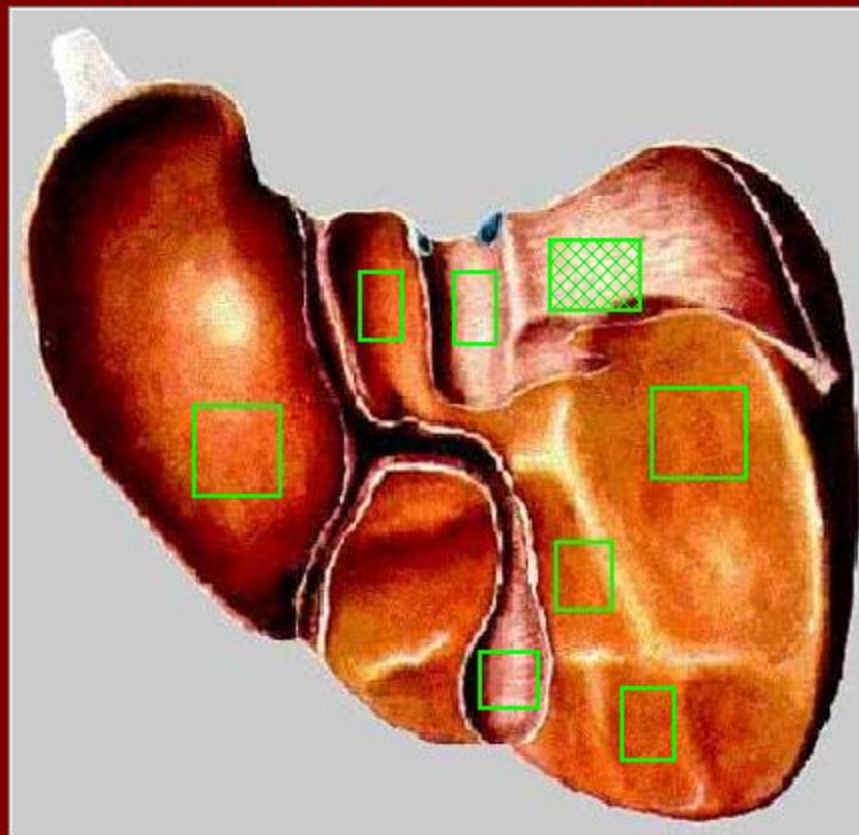


Покажите на рисунке
слизистой оболочки
прямой кишки
заднепроходные пазухи

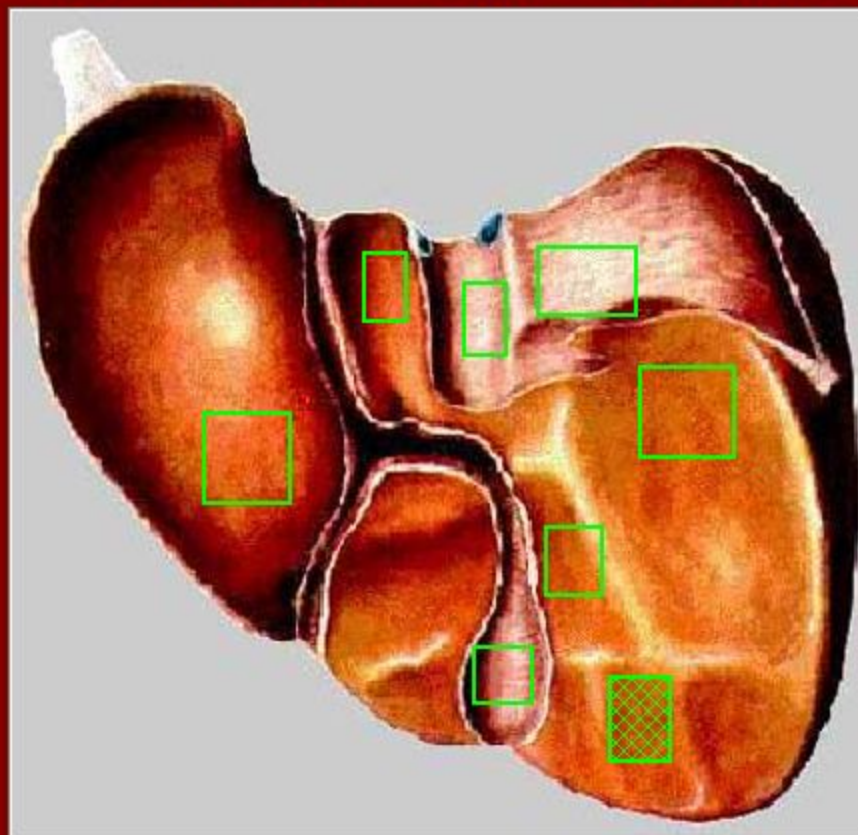
Найдите на висцеральной поверхности
печени
почечное вдавление



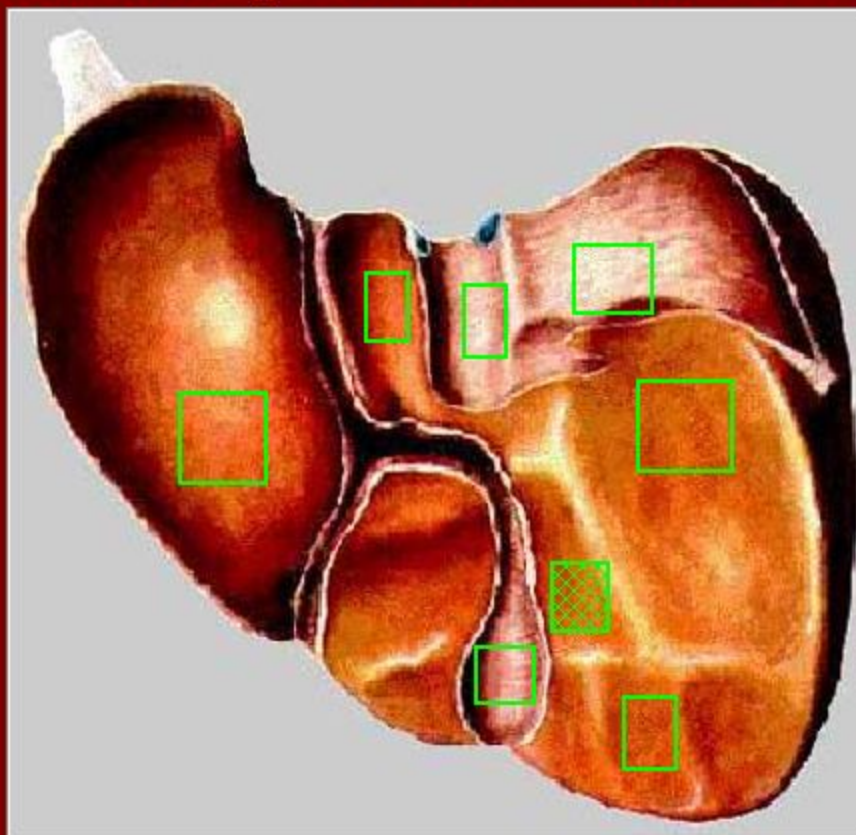
Найдите на висцеральной поверхности
печени
надпочечниковое вдавление



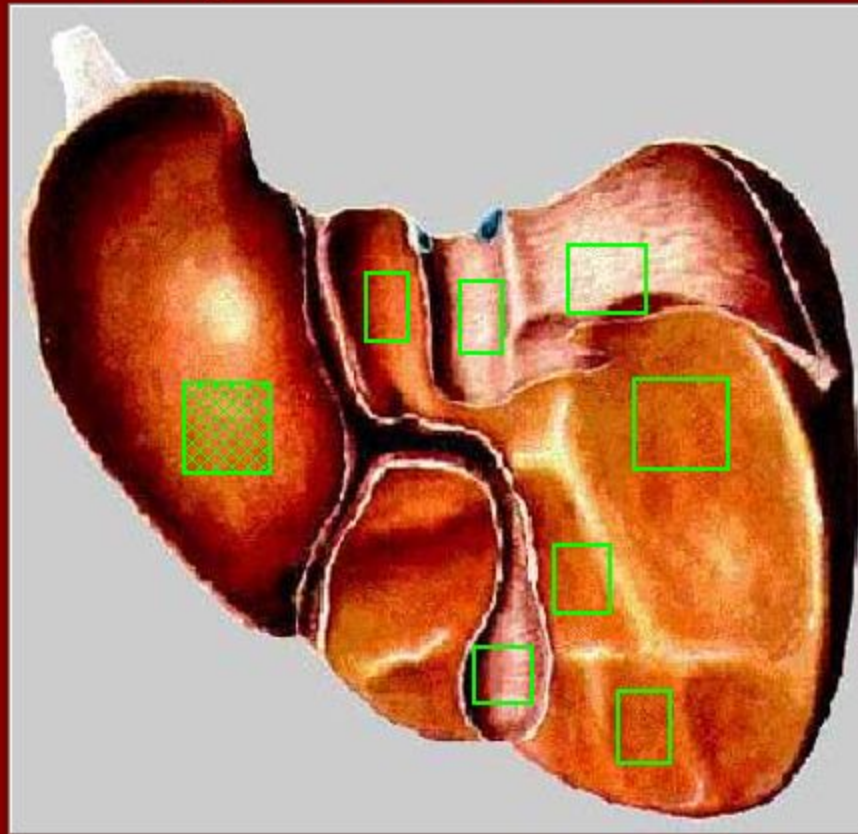
Найдите на висцеральной поверхности
печени
ободочно-кишечное вдавление

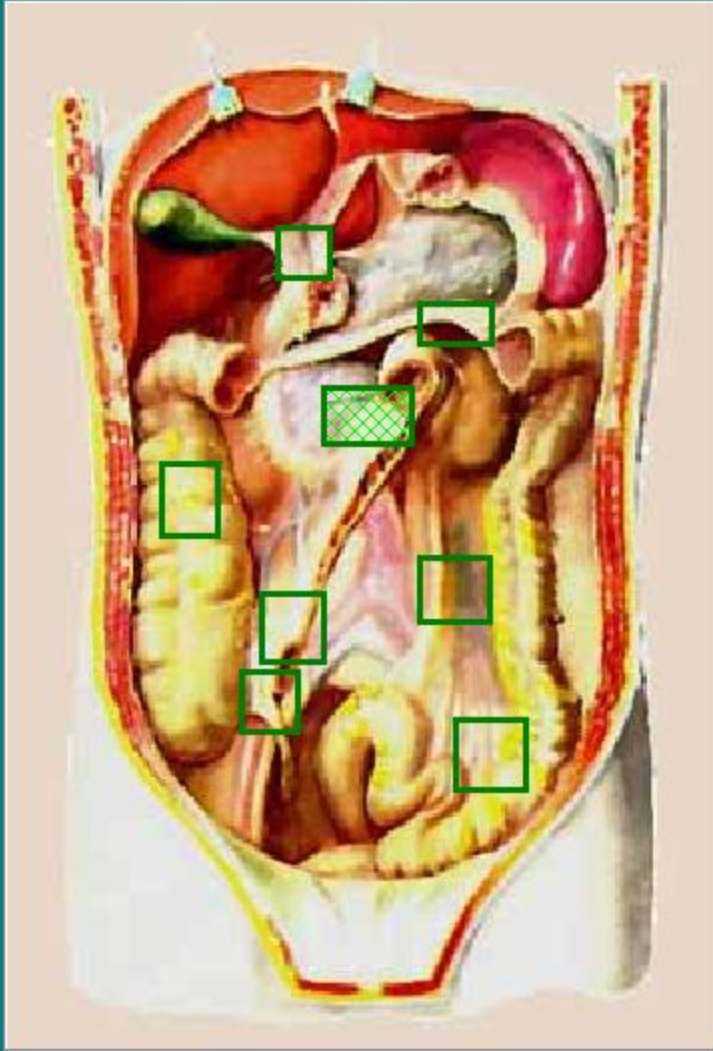


Найдите на висцеральной поверхности
печени
двенадцатиперстно-кишечное вдавление

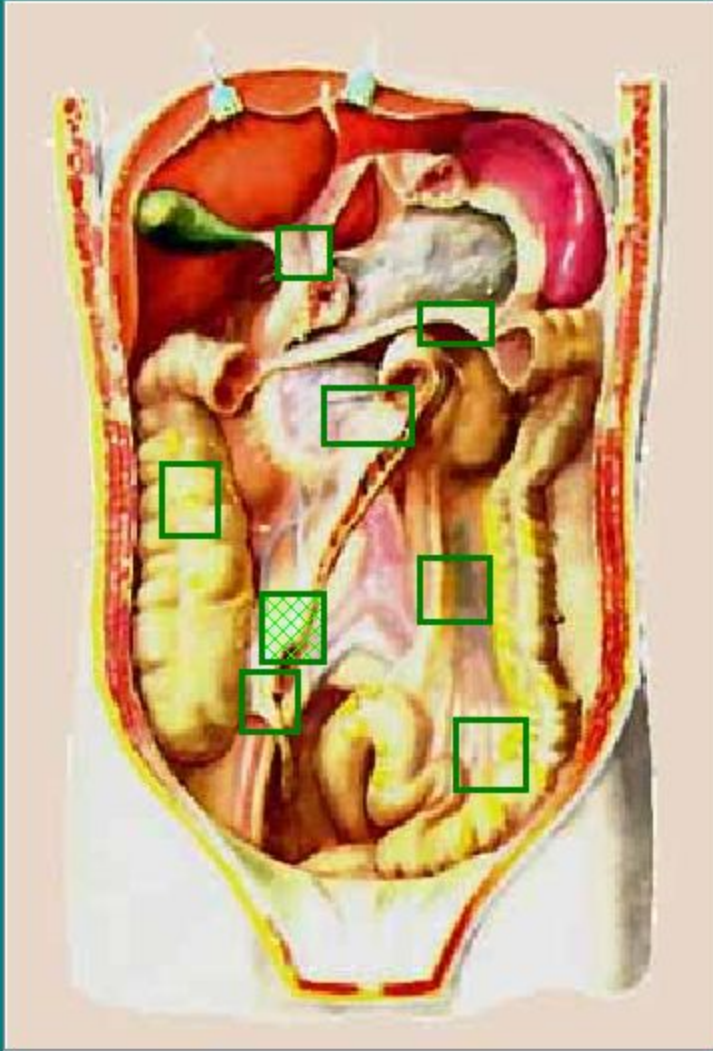


Найдите на висцеральной поверхности
печени
желудочное вдавление

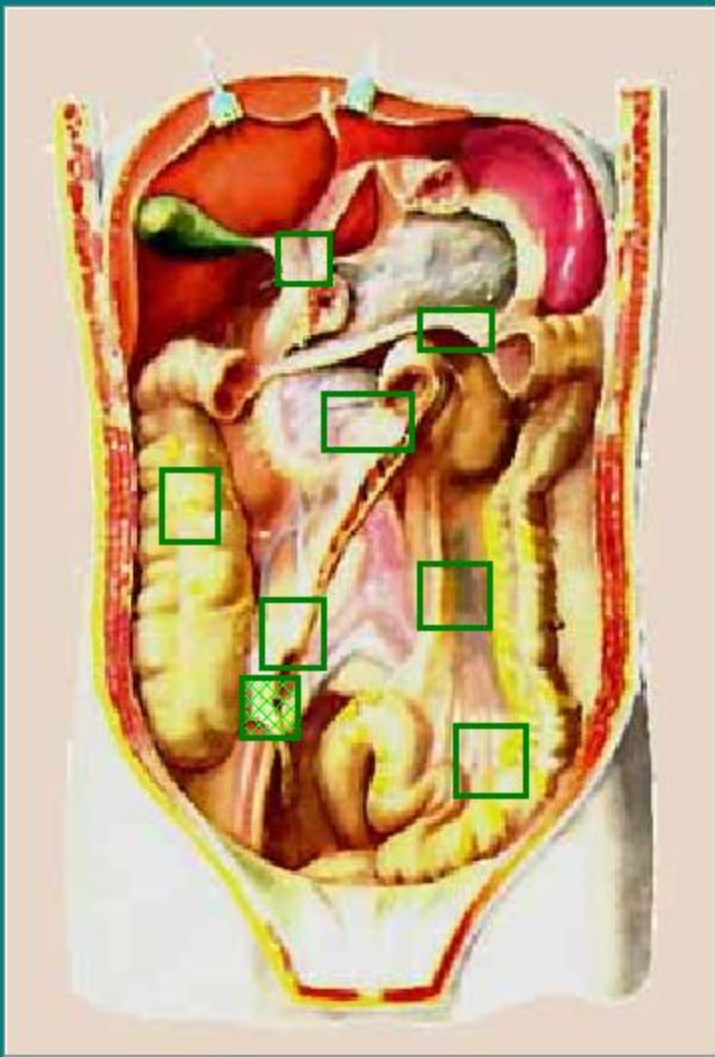




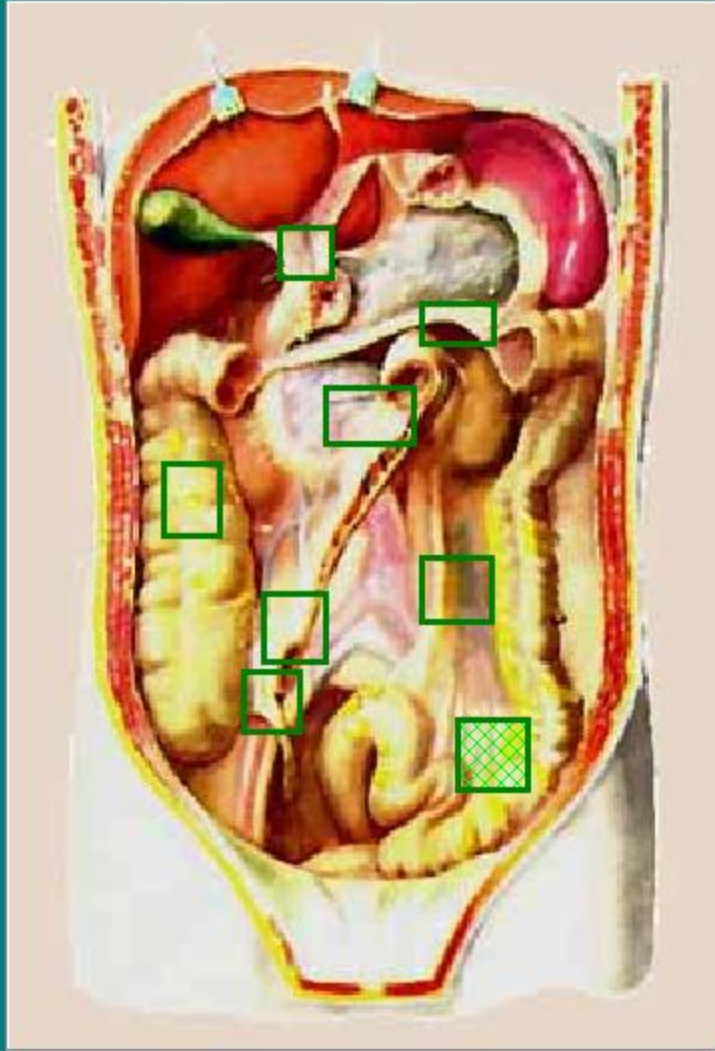
Покажите на рисунке
брыжейку тощей кишки



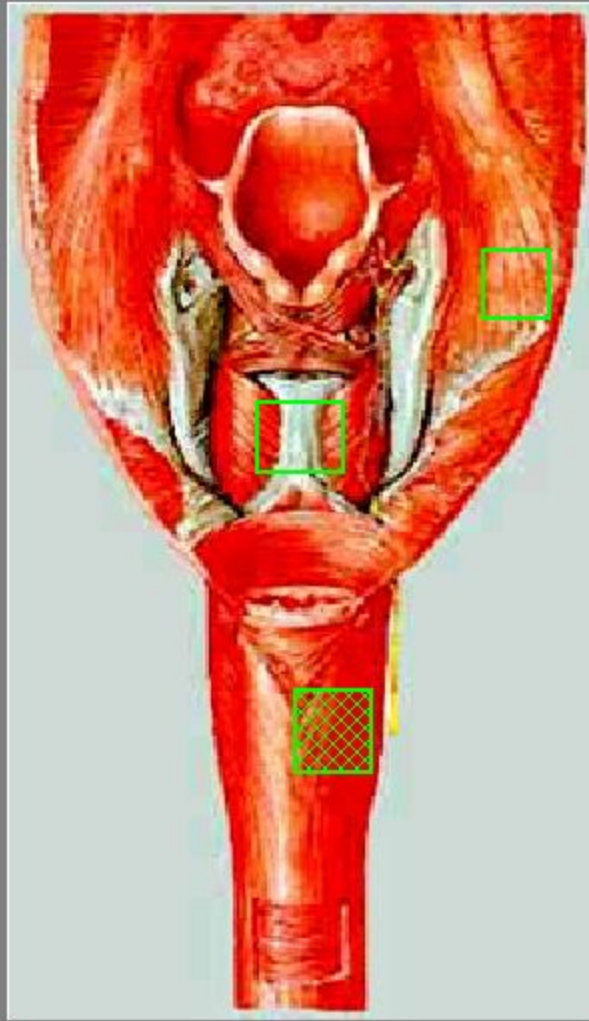
Покажите на рисунке
брыжейку повздошной
КИШКИ



Покажите на рисунке
брыжейку
червеобразного
отростка

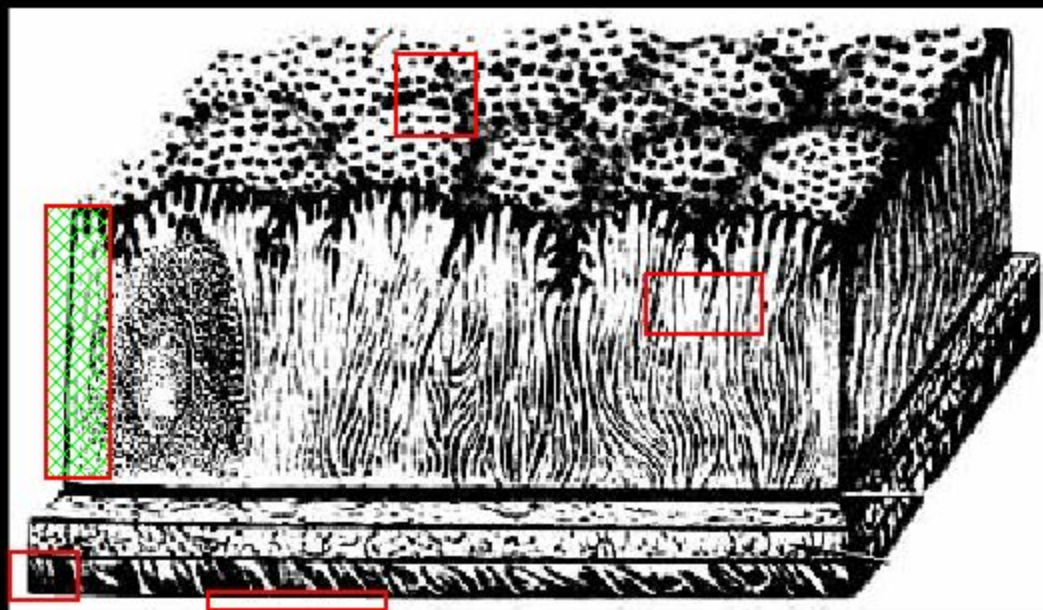


Покажите на рисунке
брыжейку сигмовидной
КИШКИ

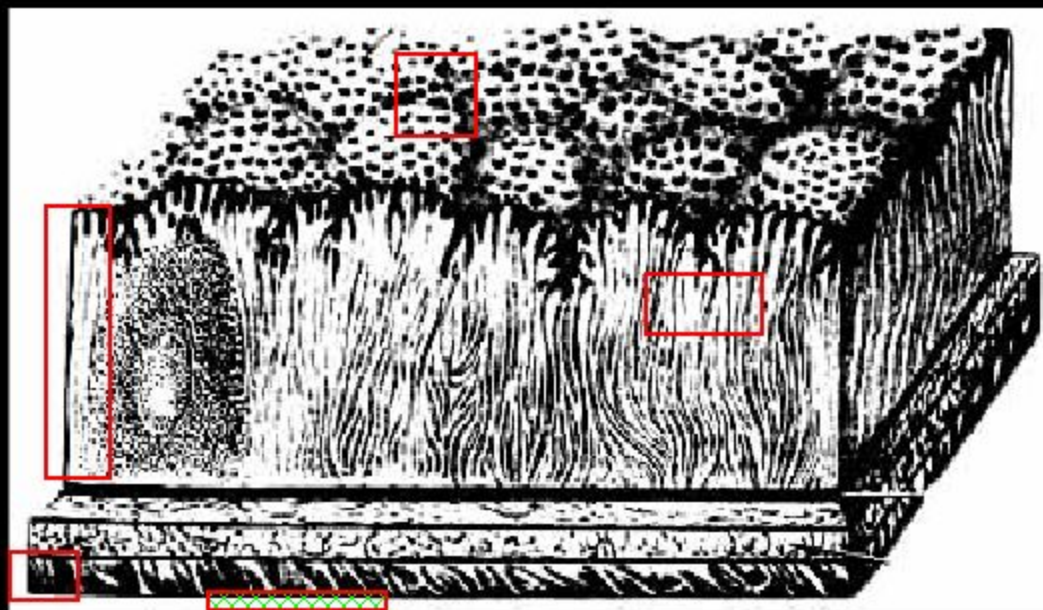


Покажите
поперечно-полосатые
мышцы в мышечной
оболочке шейной части
пищевода

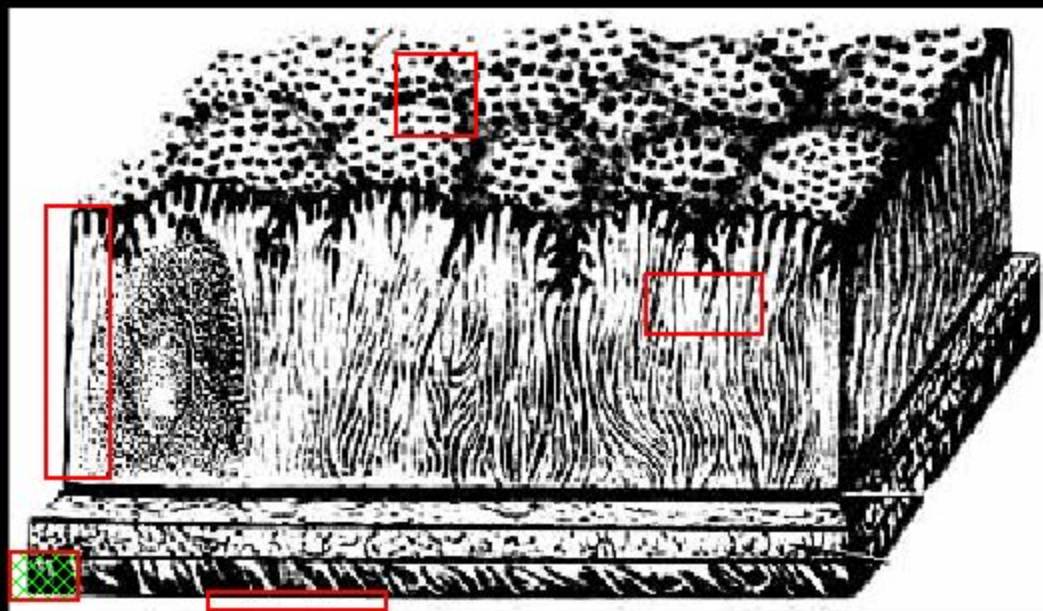
Покажите на рисунке слизистую оболочку
стенки желудка

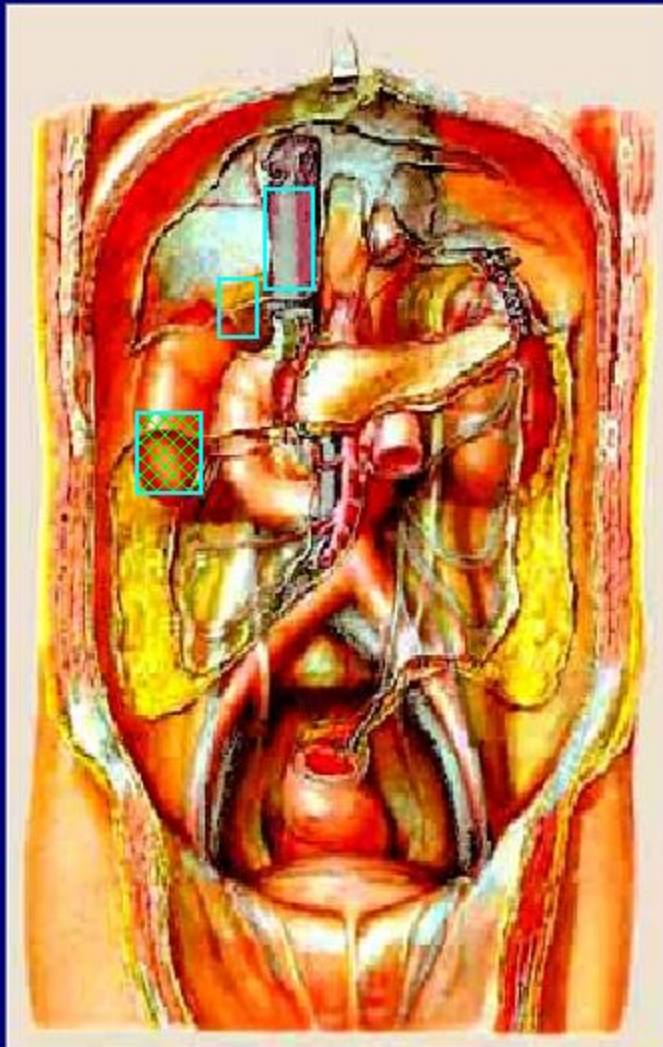

Покажите на рисунке серозную оболочку
стенки желудка

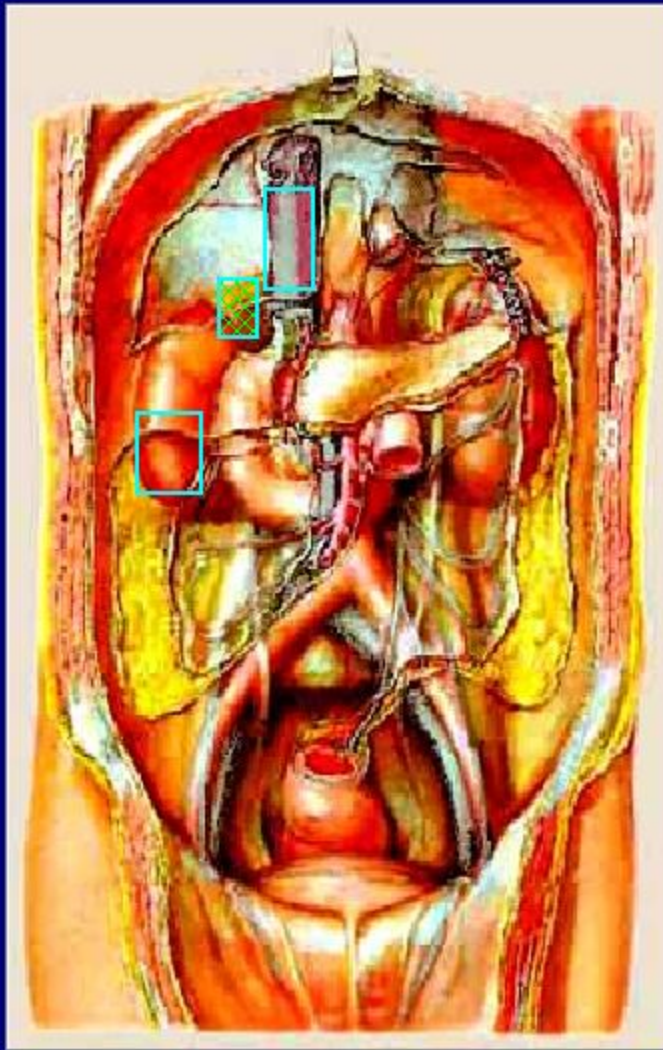

Покажите на рисунке мышечную оболочку
стенки желудка

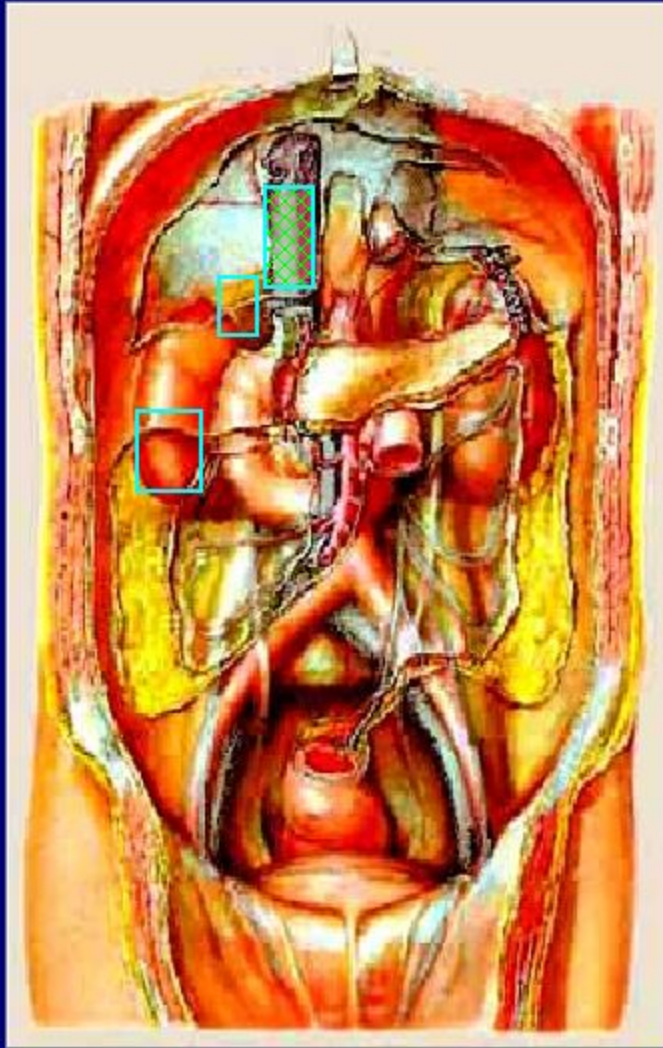



Покажите на рисунке
правую почку

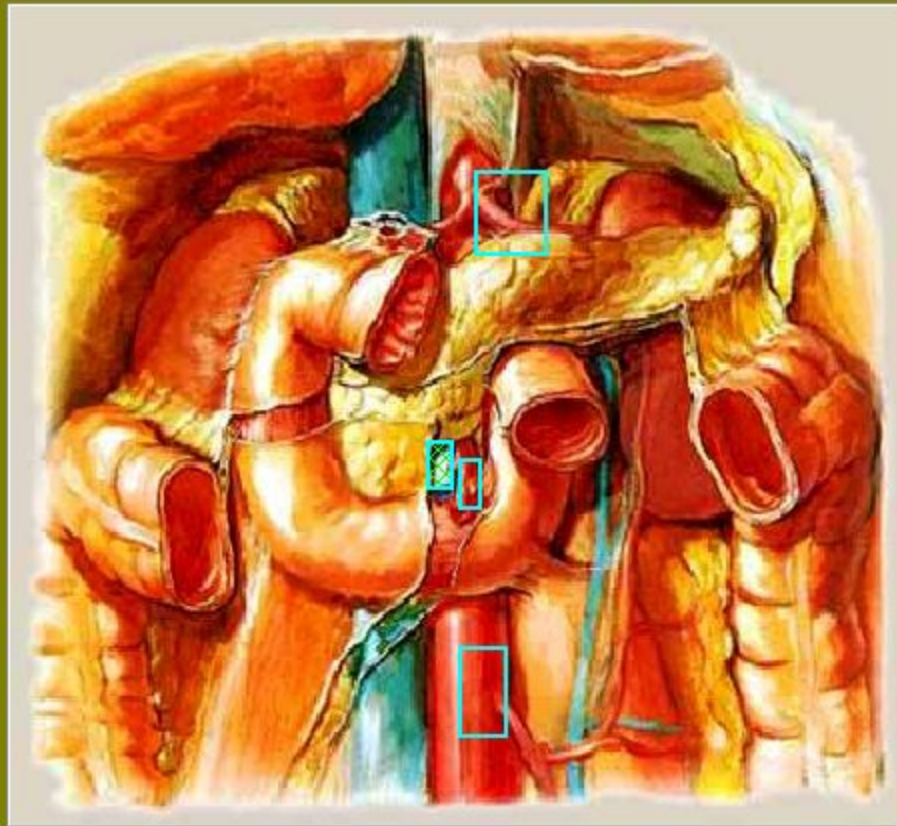


Покажите на рисунке
правый надпочечник

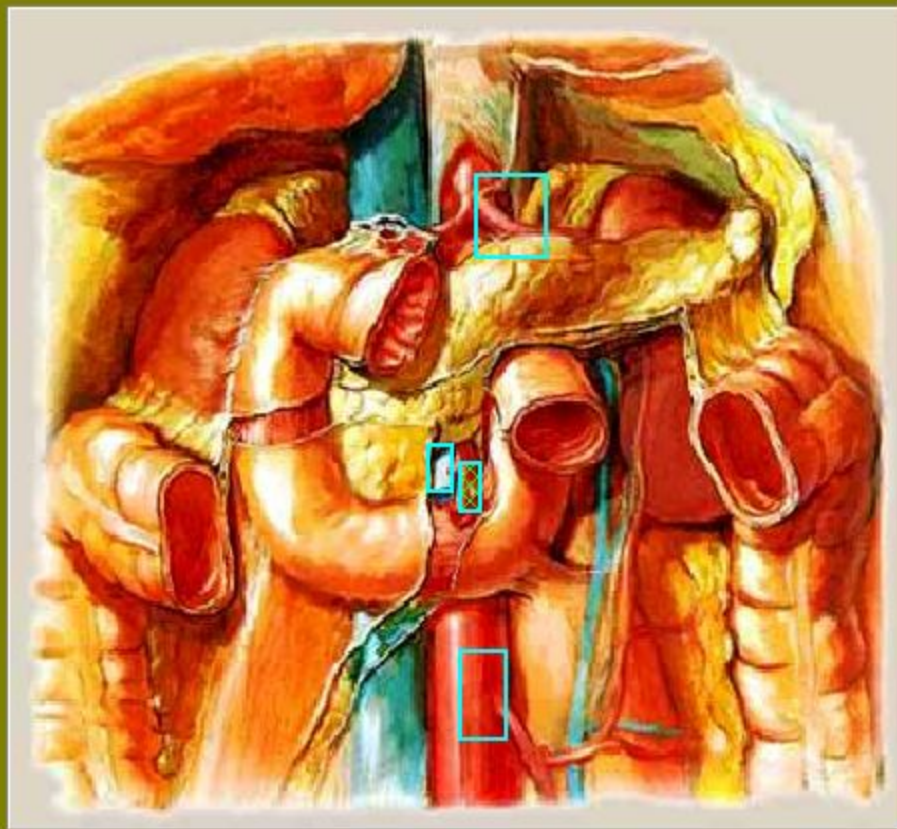


Покажите на рисунке
нижнюю полую вену

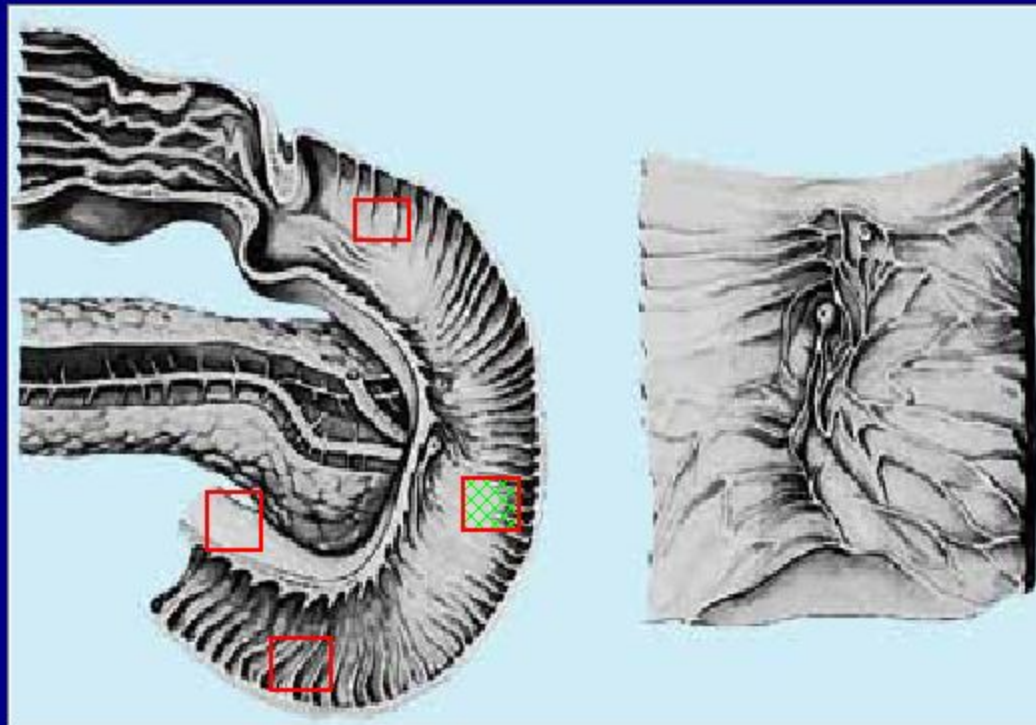
Покажите на рисунке верхнюю брыжеечную вену



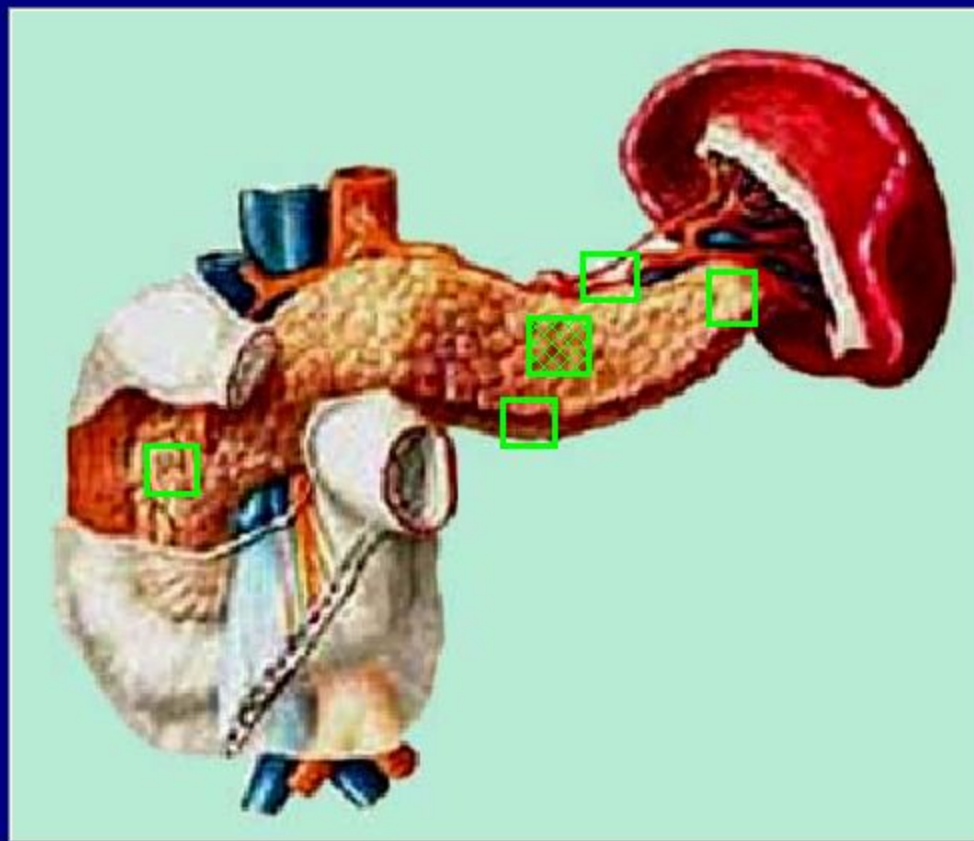
Покажите на рисунке верхнюю брыжеечную артерию



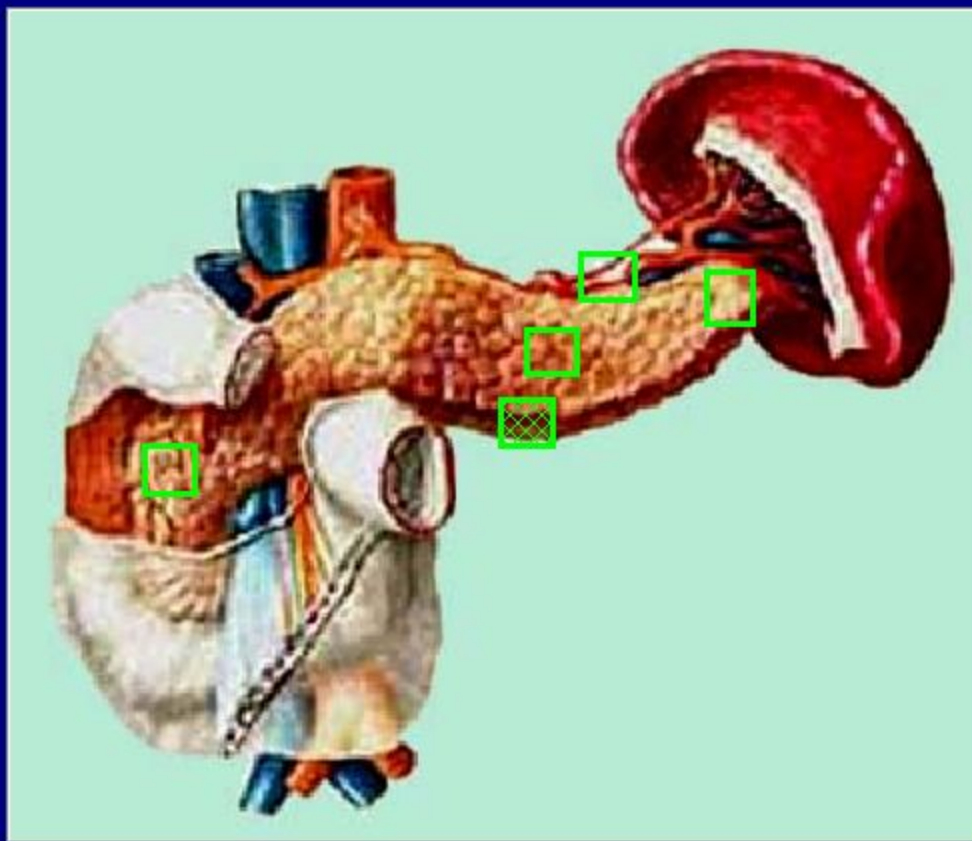
Укажите нисходящую часть
двенадцатиперстной кишки



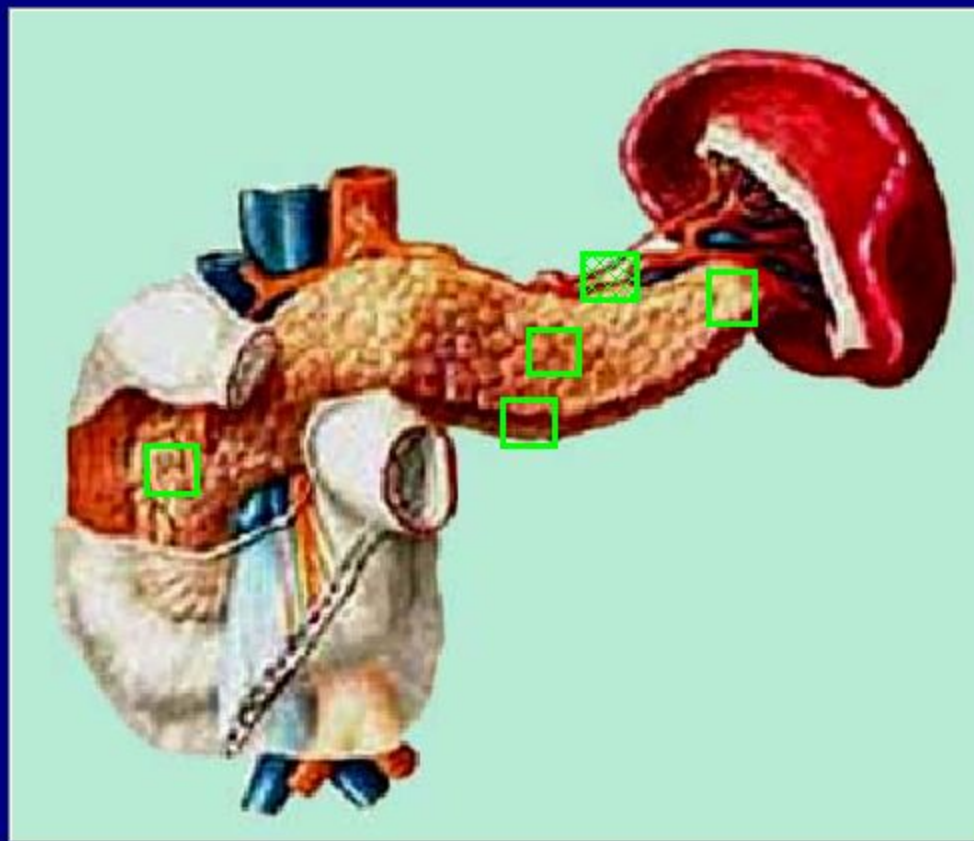
Где находится передняя поверхность в теле поджелудочной железы?

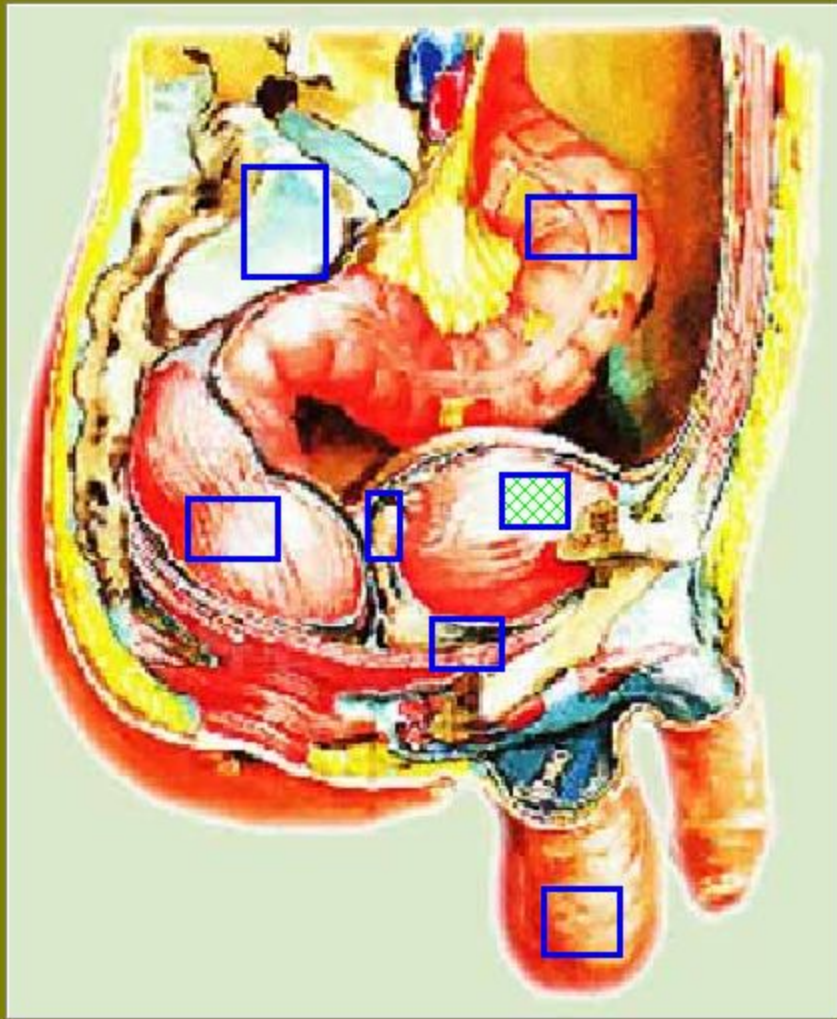


Где находится нижняя поверхность в теле поджелудочной железы?

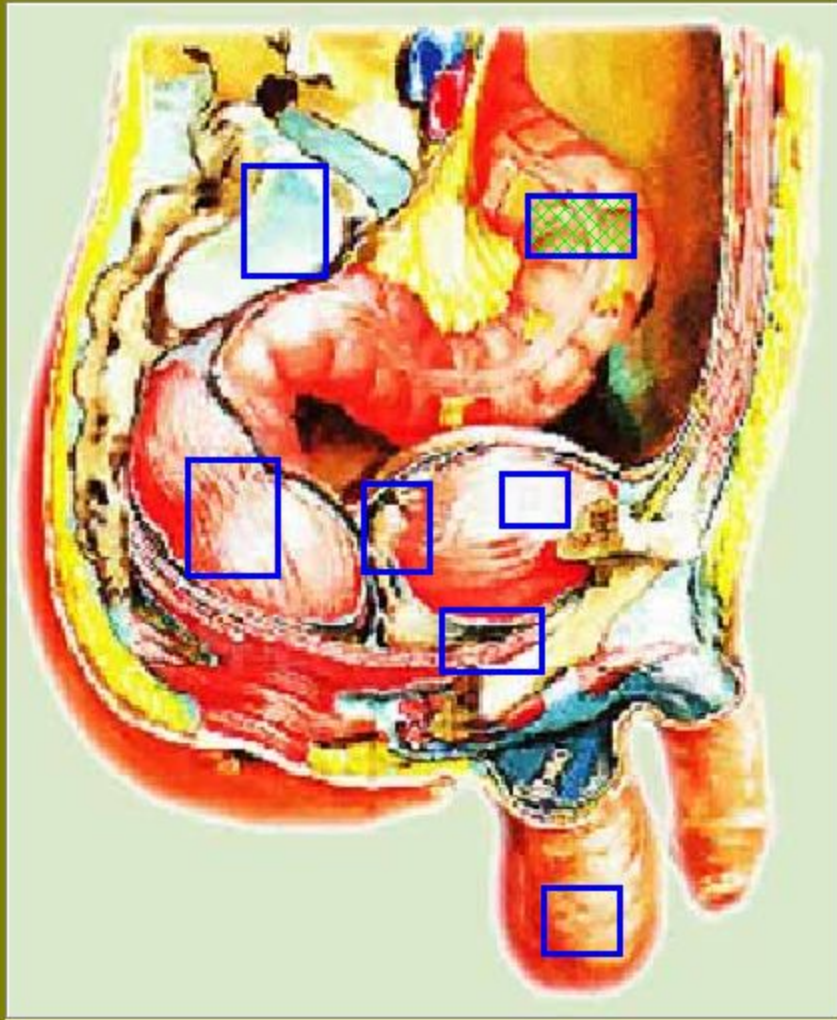


Где находится верхний край в теле поджелудочной железы?

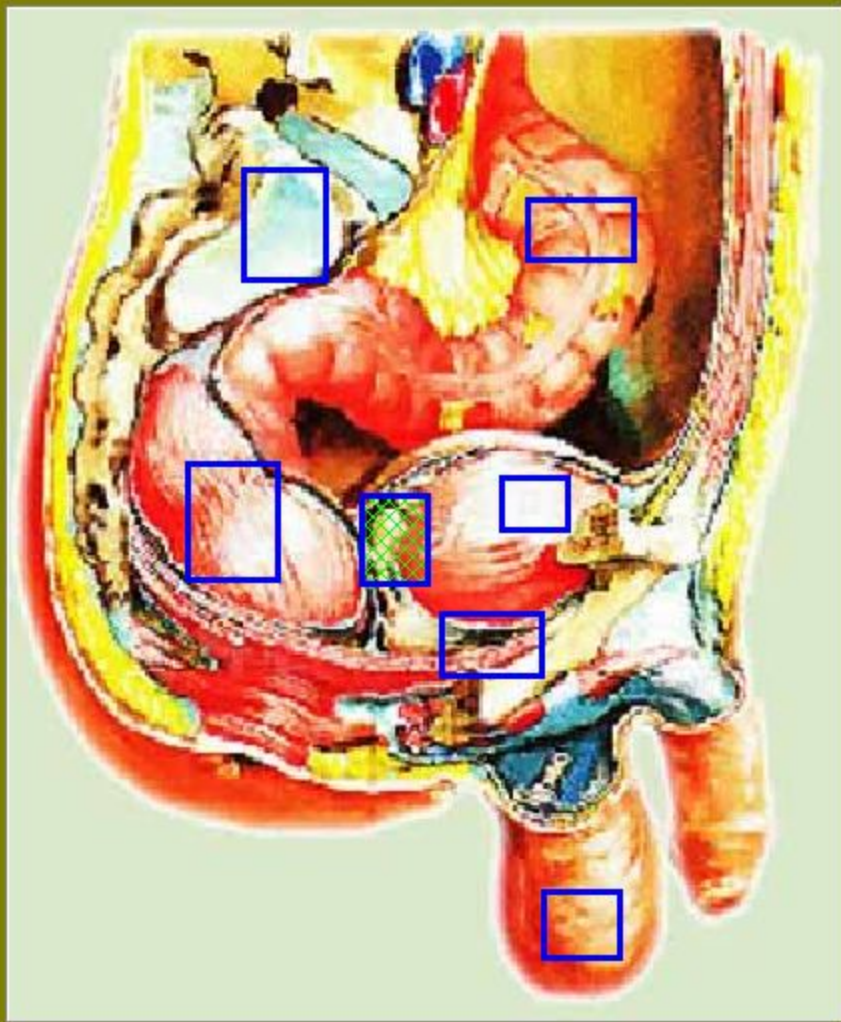




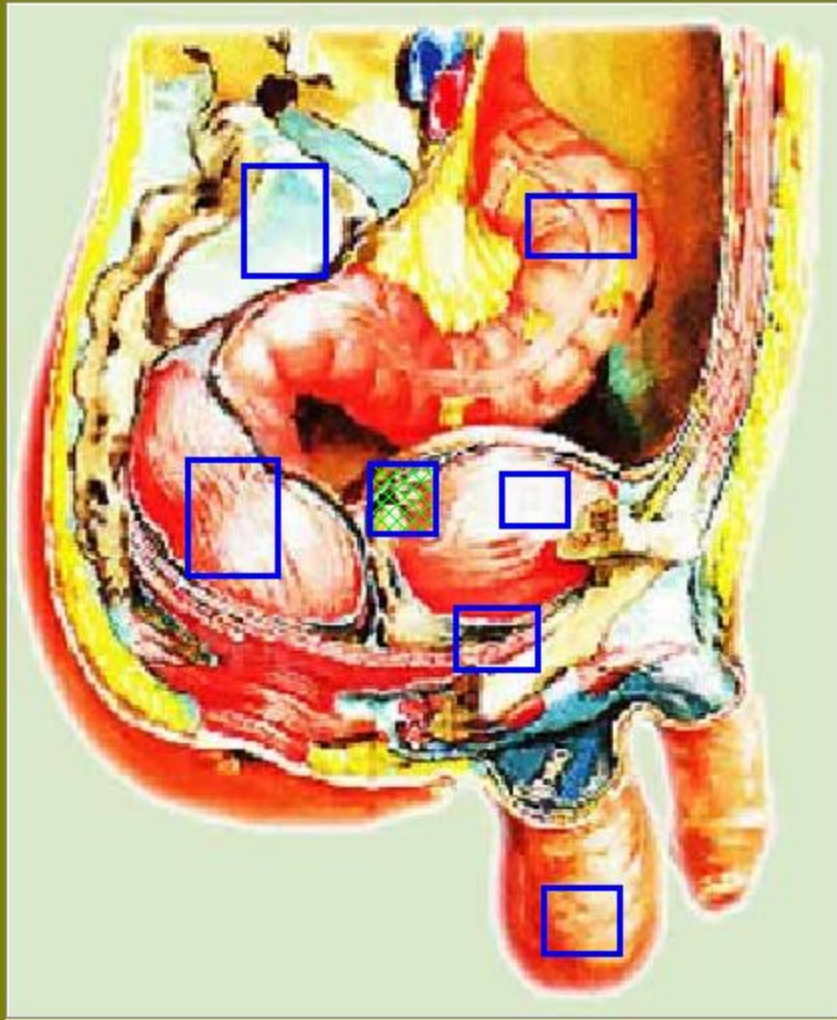
Покажите на
рисунке мочевой
пузырь



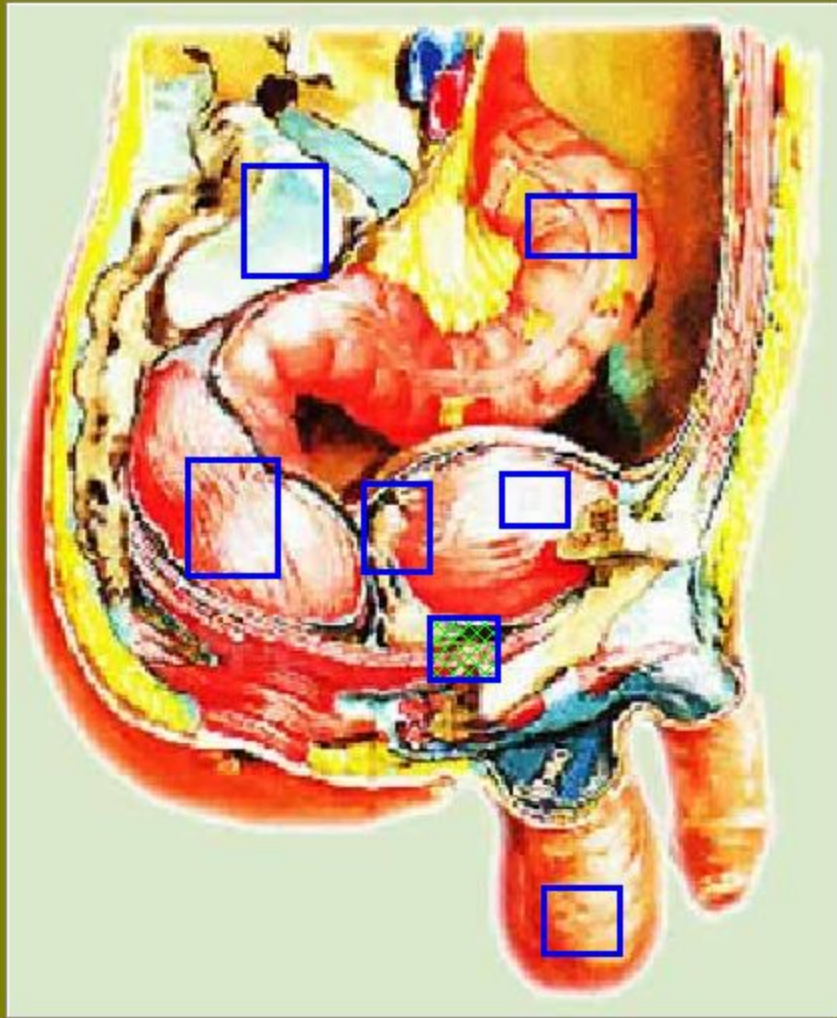
Покажите на
рисунке
СИГМОВИДНУЮ
КИШКУ



Покажите на
рисунке семенные
пузырьки

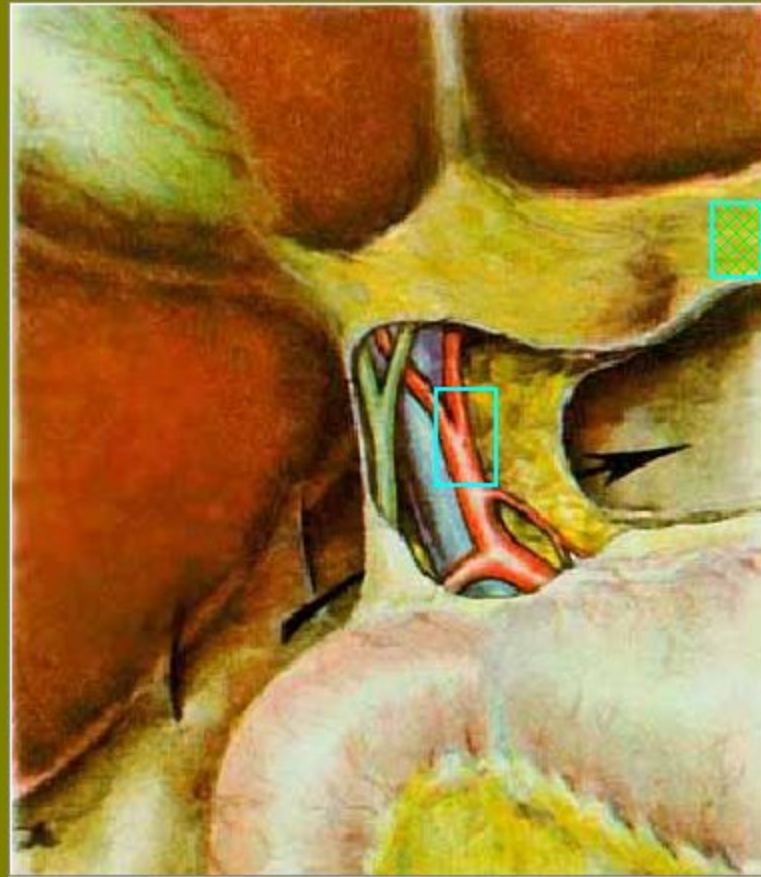


Покажите на
рисунке
мочеточник

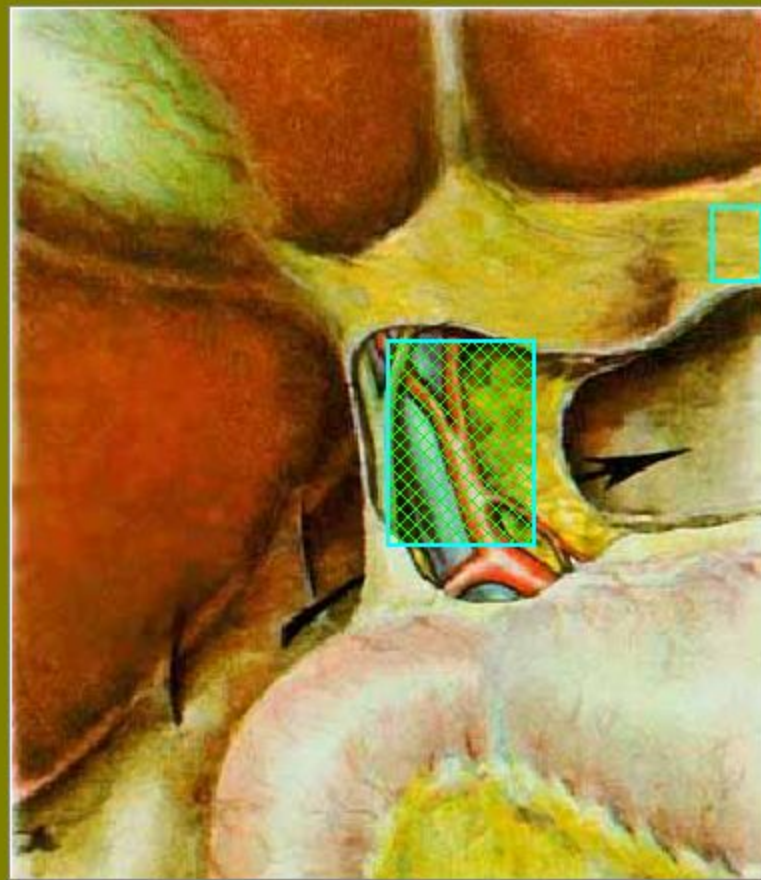


Покажите на
рисунке
предстательную
железу

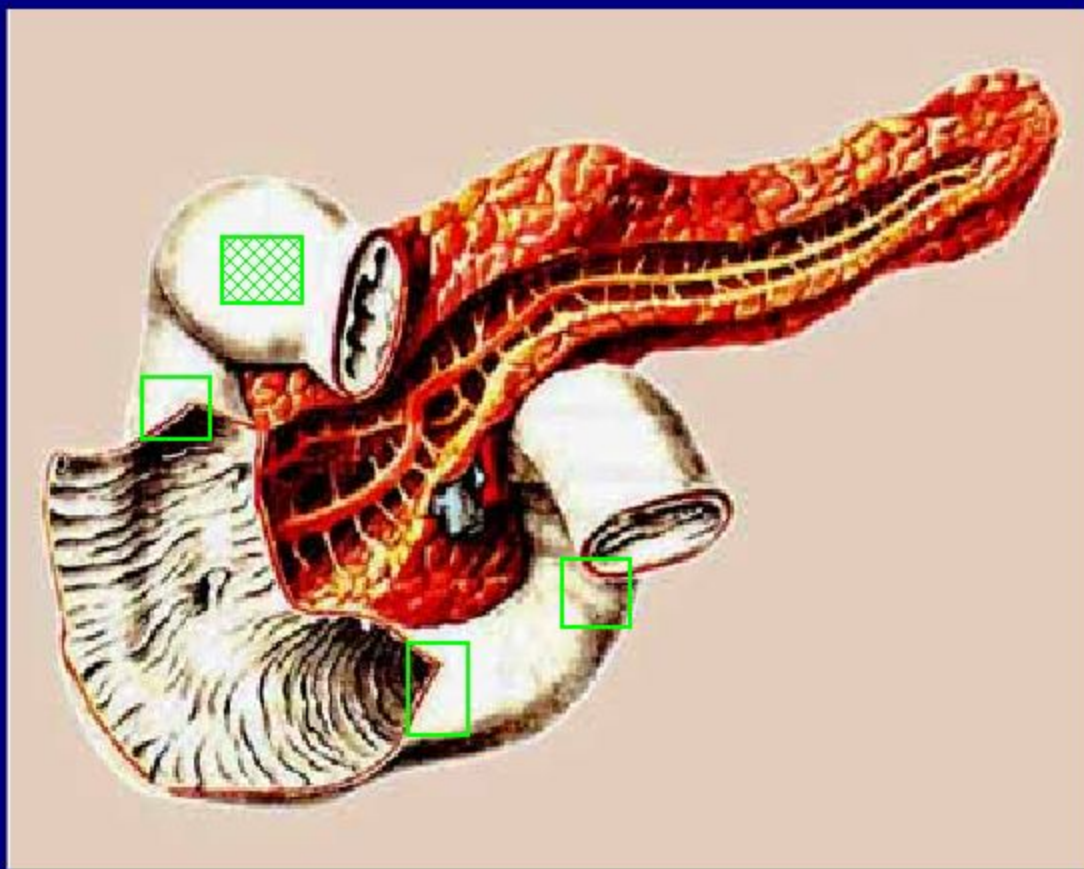
На рисунке покажите
печеночно-желудочную связку



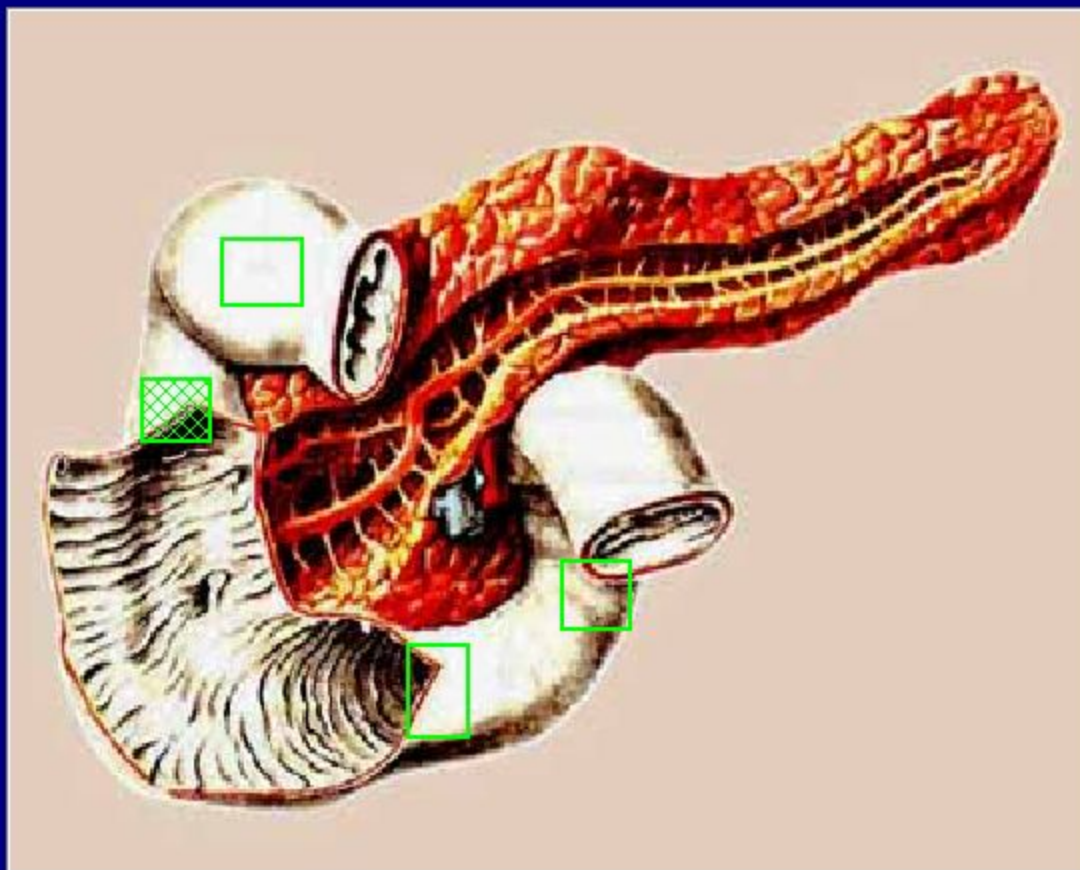
На рисунке покажите
печеночно-двенадцатиперстную связку



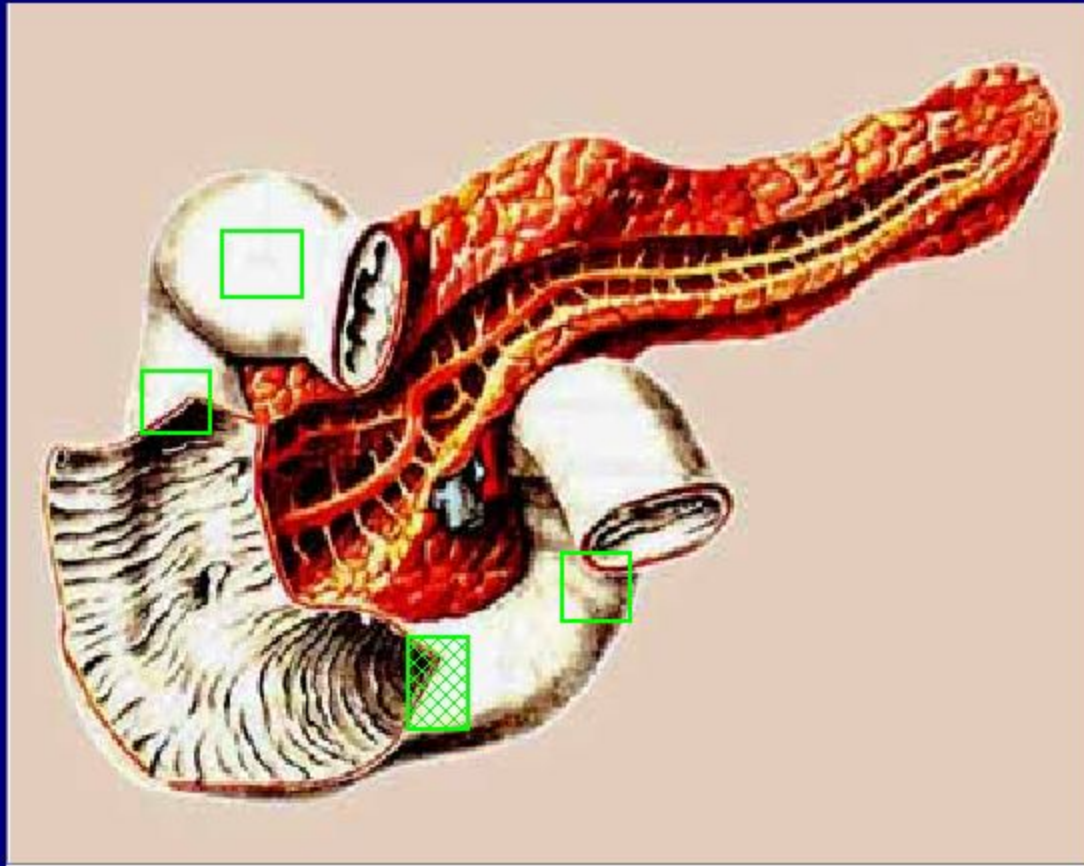
Покажите верхнюю часть
двенадцатиперстной кишки



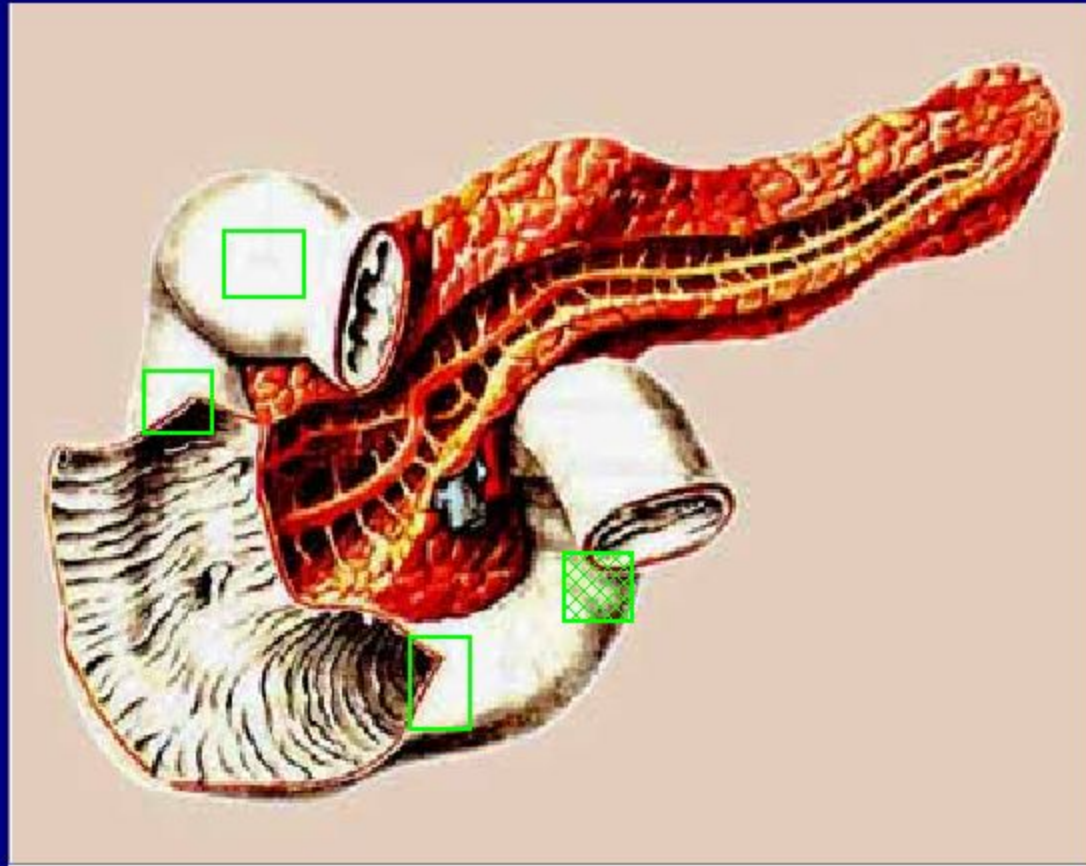
Покажите нисходящую часть
двенадцатиперстной кишки



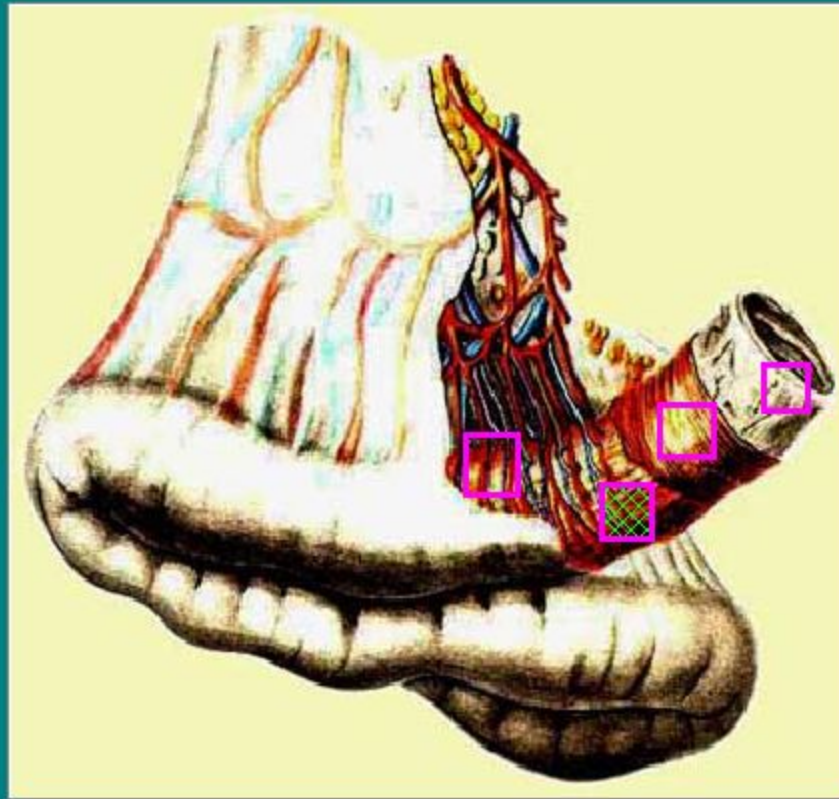
Покажите горизонтальную часть
двенадцатиперстной кишки



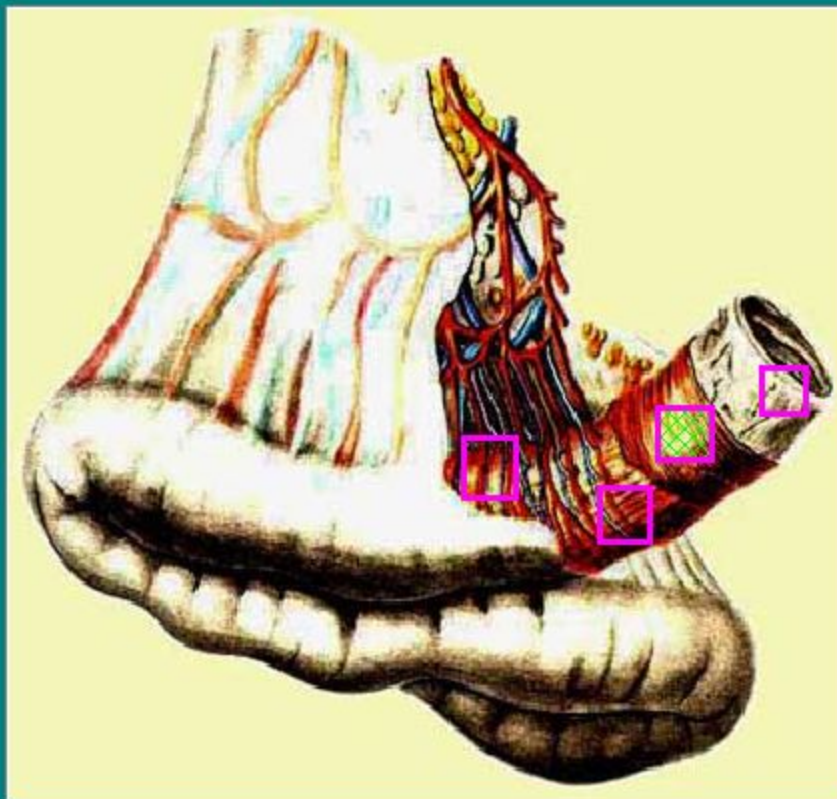
Покажите восходящую часть
двенадцатиперстной кишки




Покажите на рисунке продольный слой гладких
волокон мышечной оболочки
повздошной кишки



Покажите на рисунке круговой слой гладких волокон мышечной оболочки ПОВЗДОШНОЙ КИШКИ






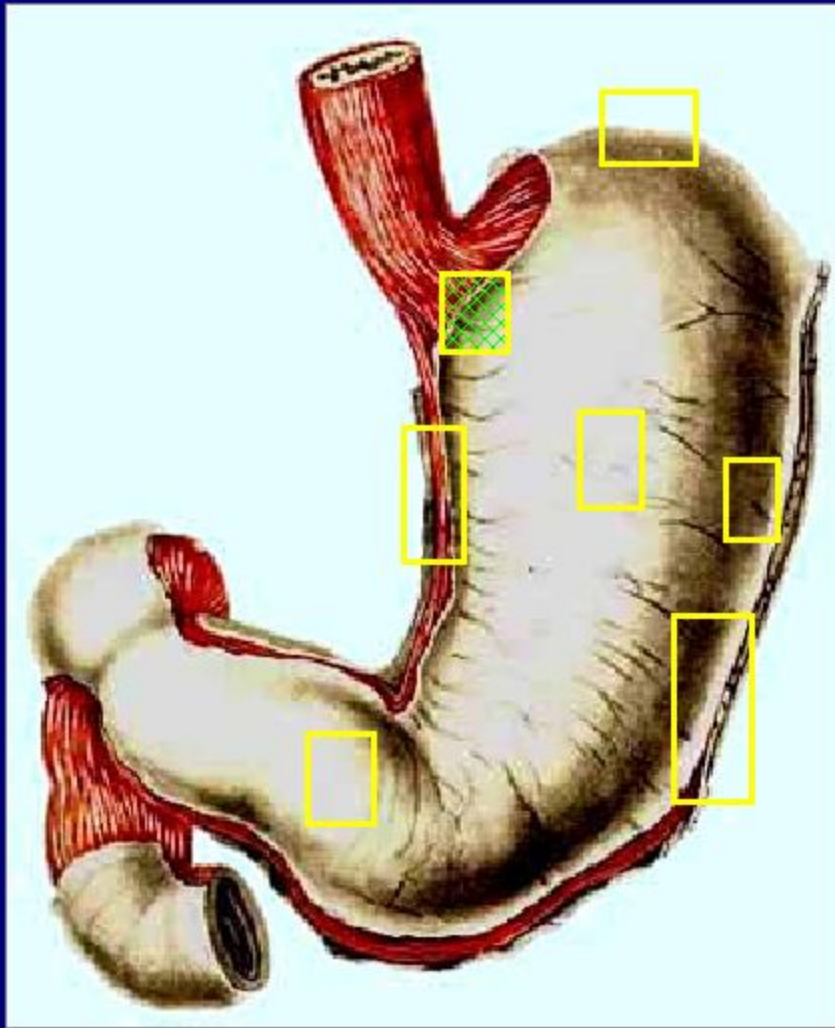
Укажите грудную часть пищевода



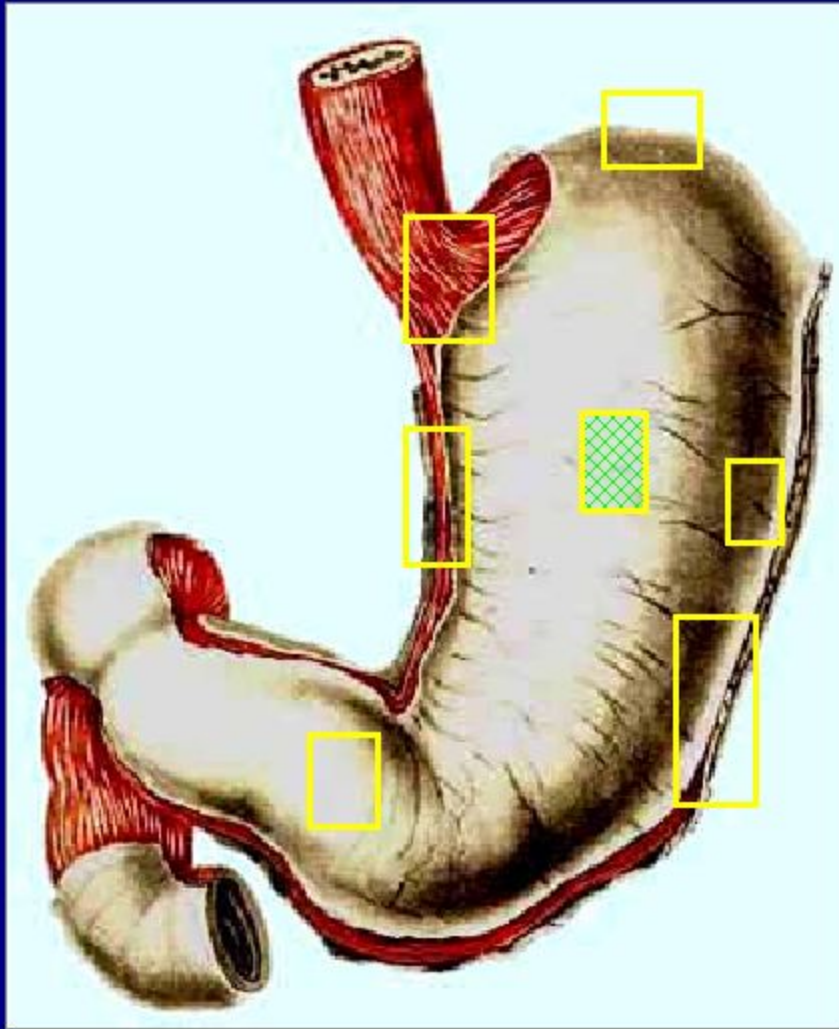
Укажите брюшную часть пищевода



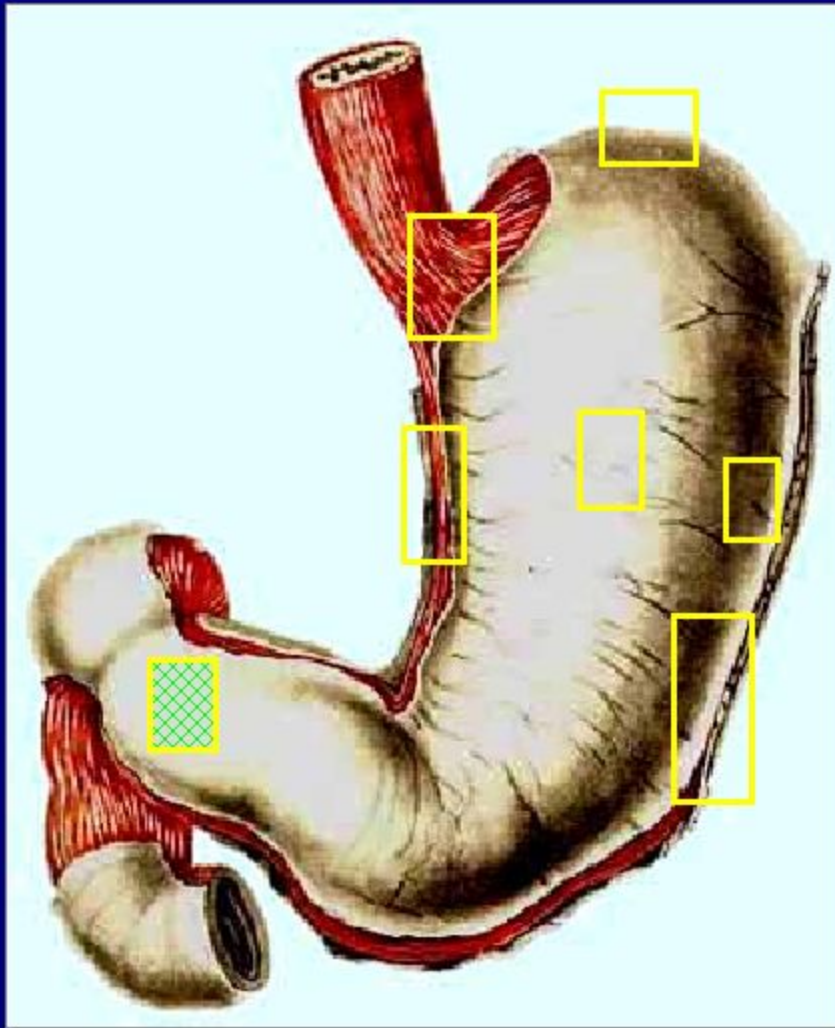
Укажите шейную часть пищевода



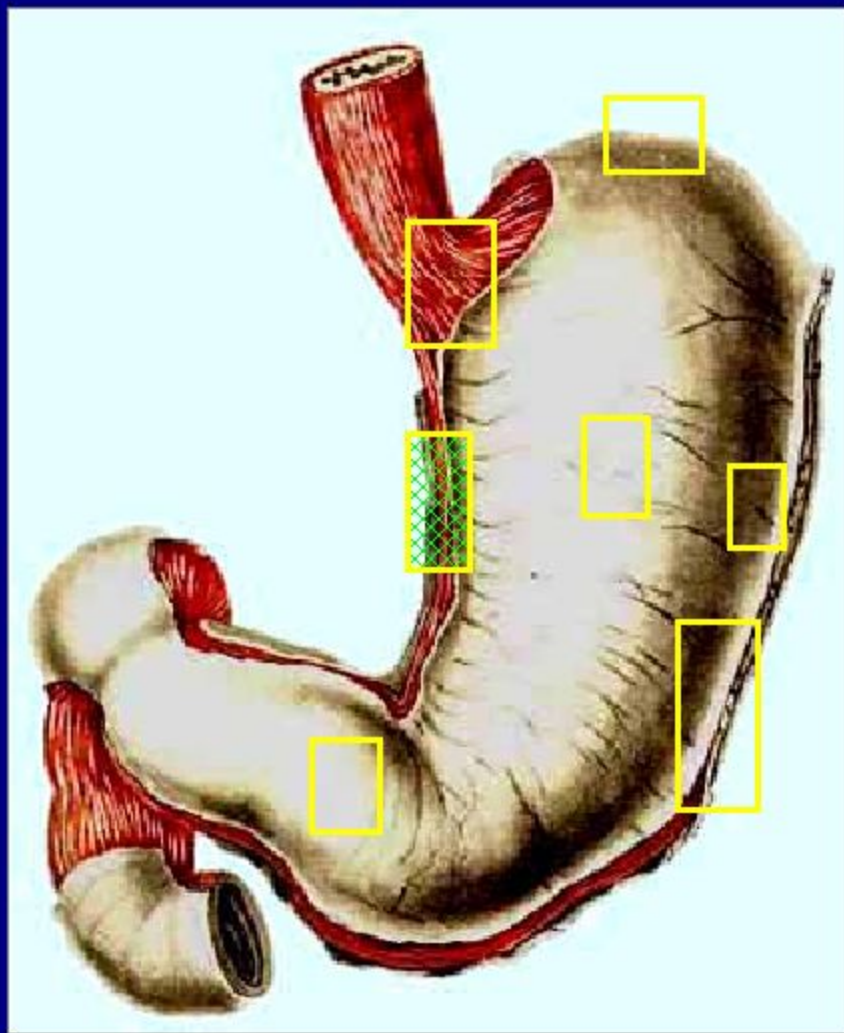
Покажите на рисунке
кардиальную
желудка



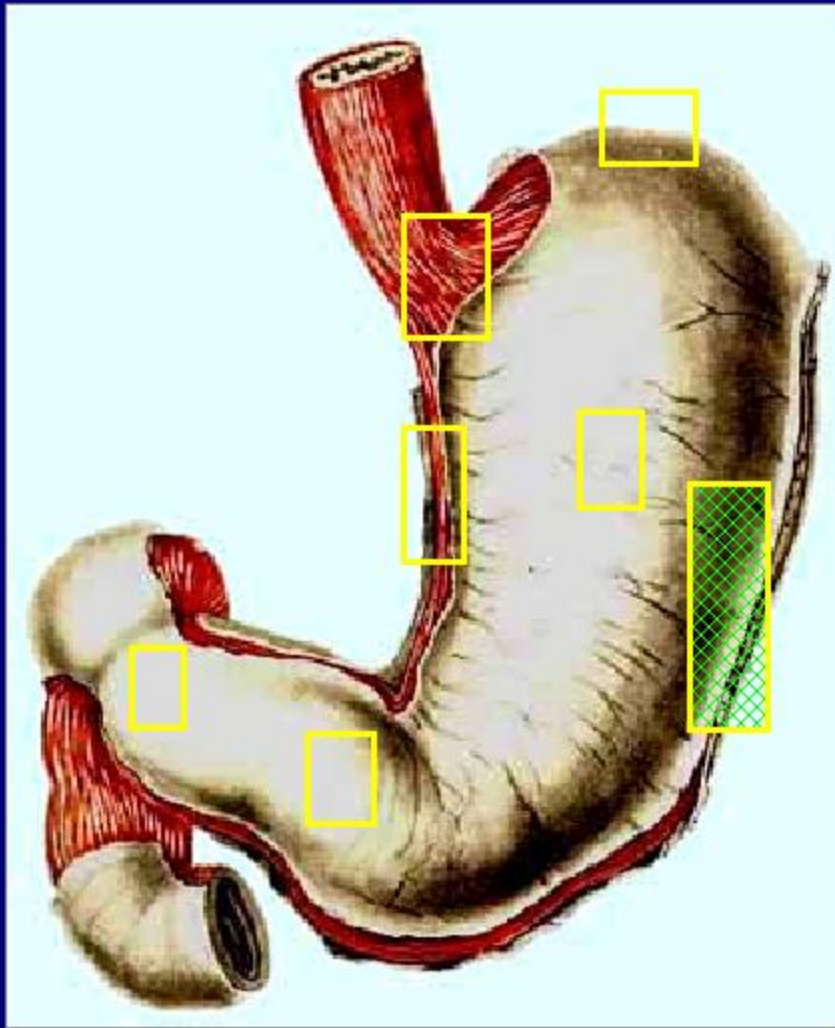
Покажите на рисунке
переднюю стенку
желудка



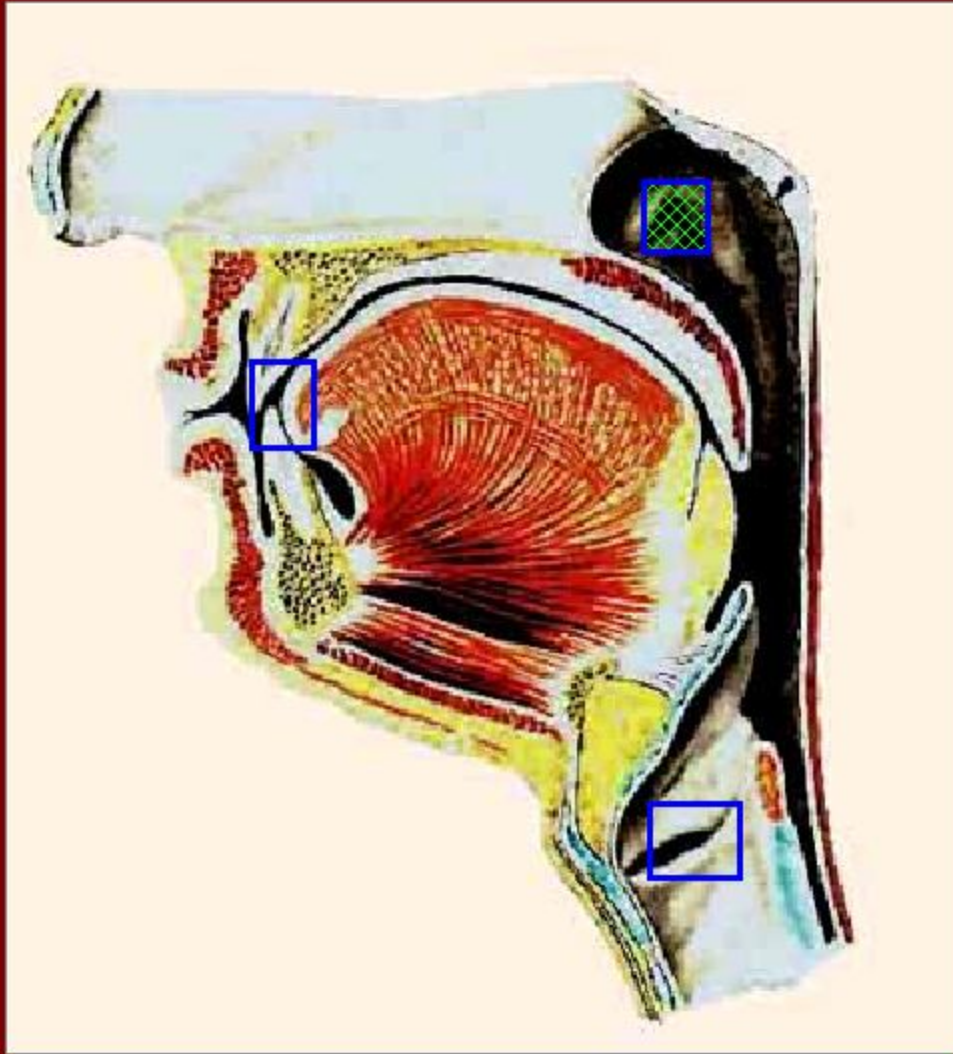
Покажите на рисунке
привратниковую
часть
желудка



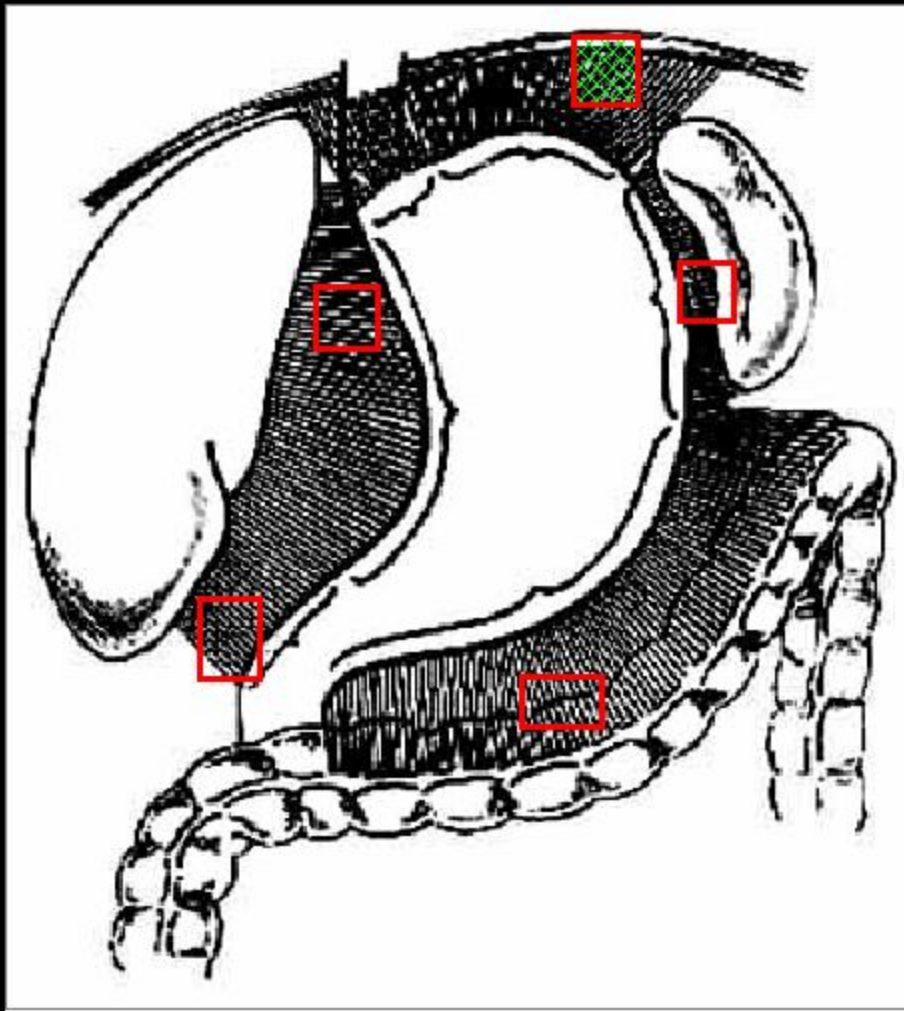
Покажите на рисунке
малую кривизну
желудка



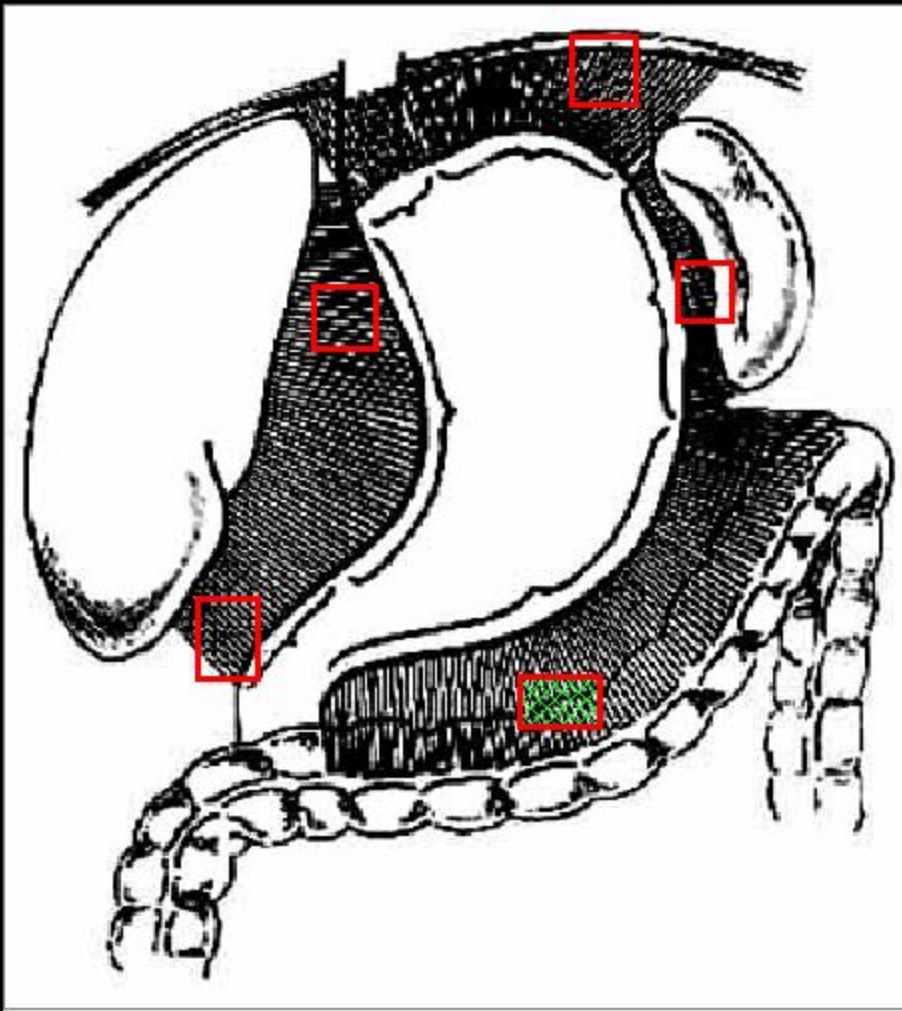
Покажите на рисунке
большую кривизну
желудка



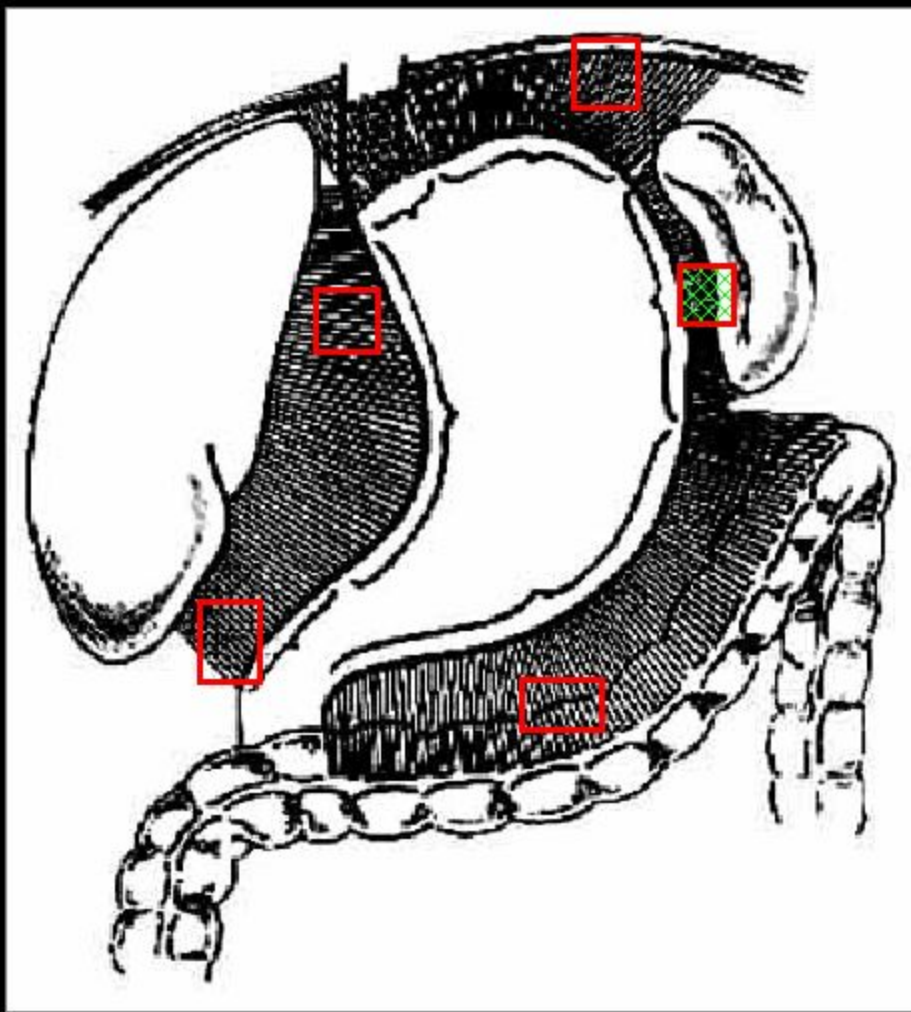
Покажите
глоточное
отверстие
слуховой трубы



Укажите
начинающуюся от
большой
кривизны желудка
желудочно-
диафрагмальную
связку

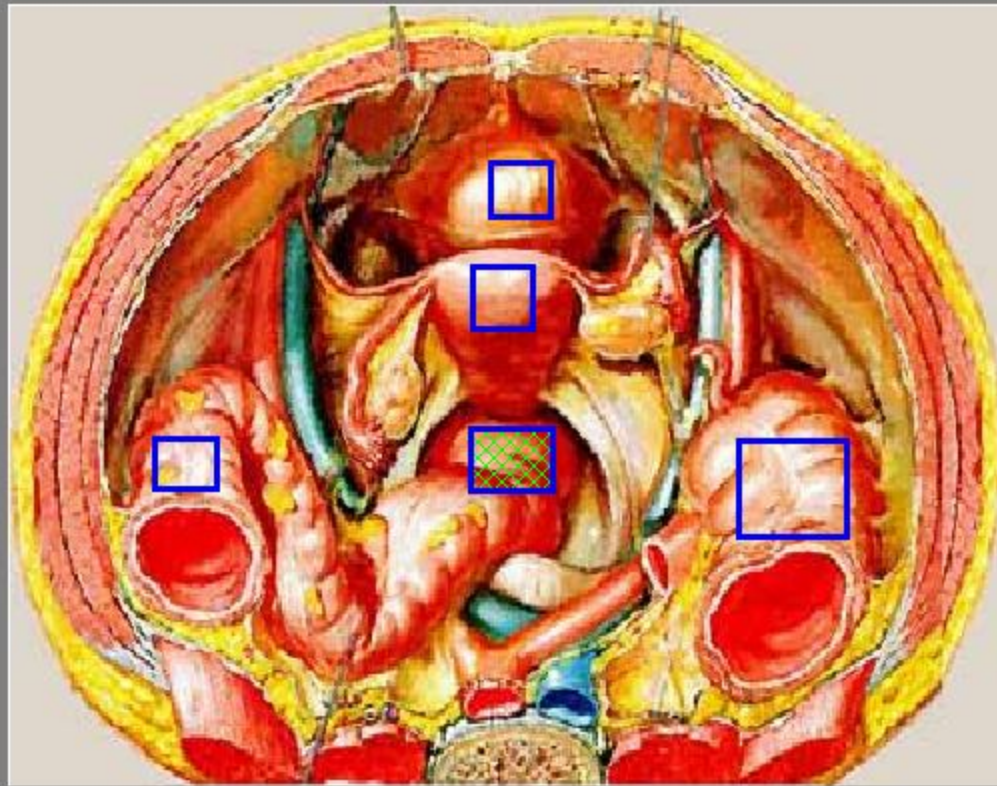


Укажите
начинающуюся от
большой
кривизны желудка
желудочно-
ободочную
связку

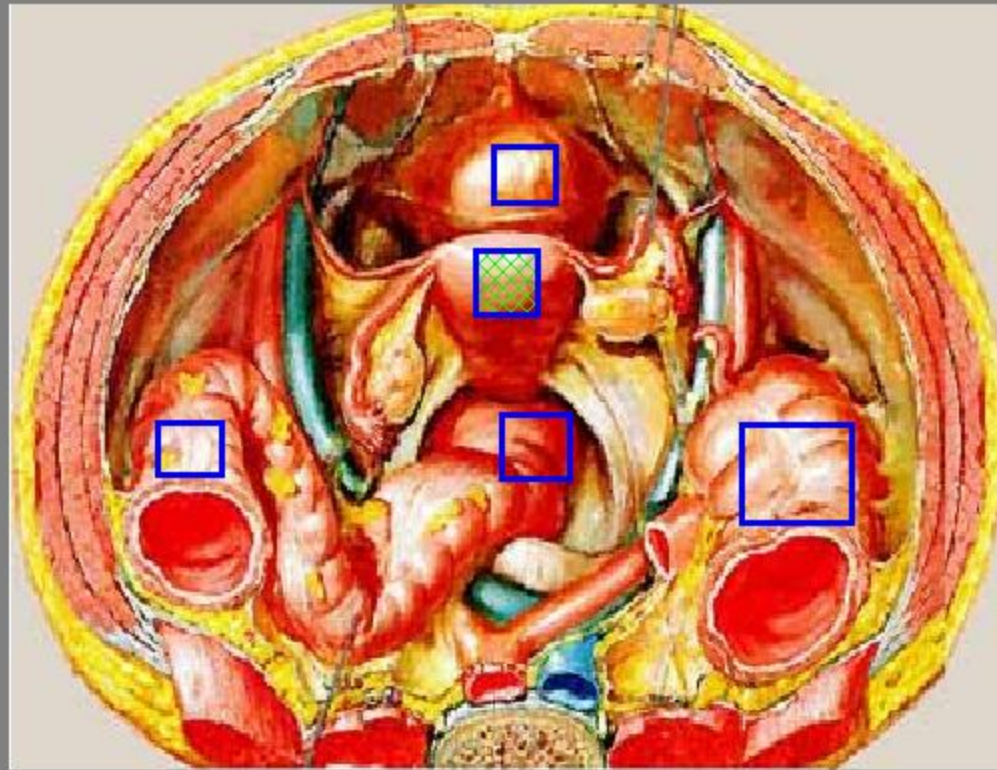


Укажите
начинающуюся от
большой
кривизны желудка
желудочно-
селезеночную
связку

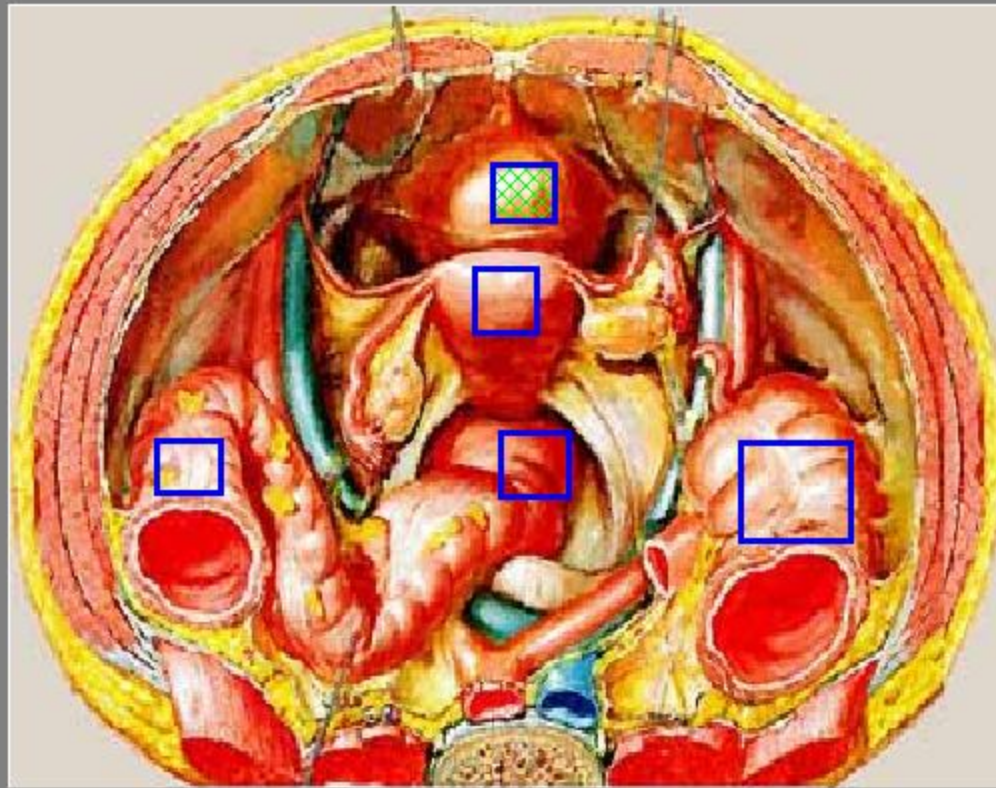
Найдите на рисунке прямую кишку

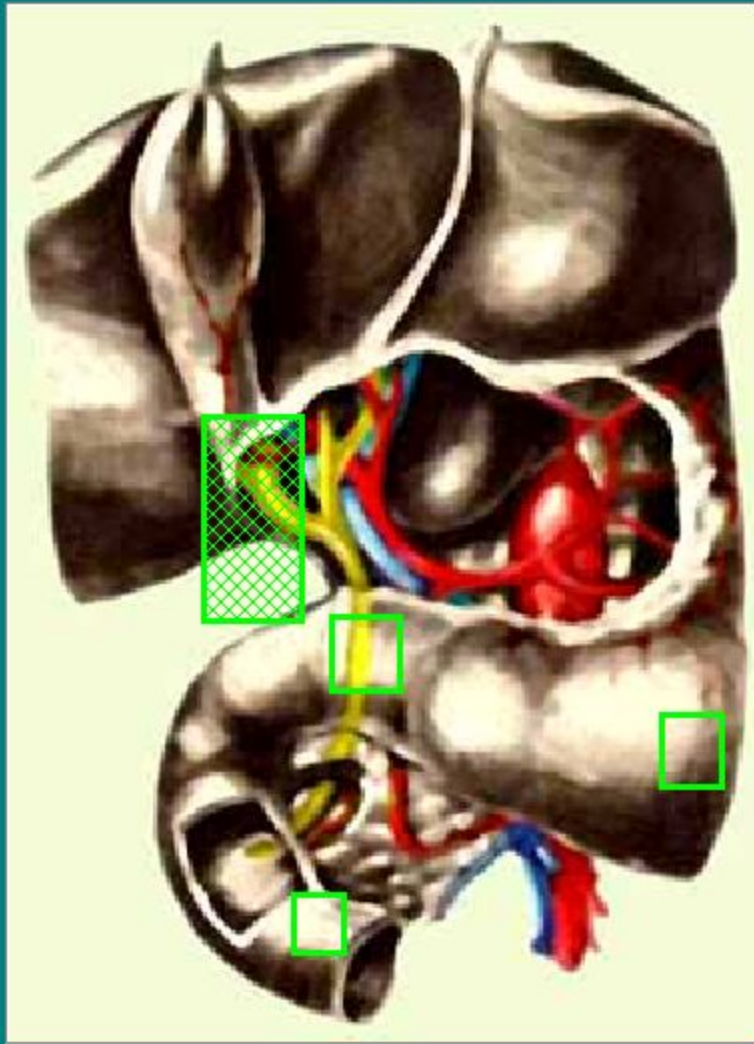


Найдите на рисунке матку



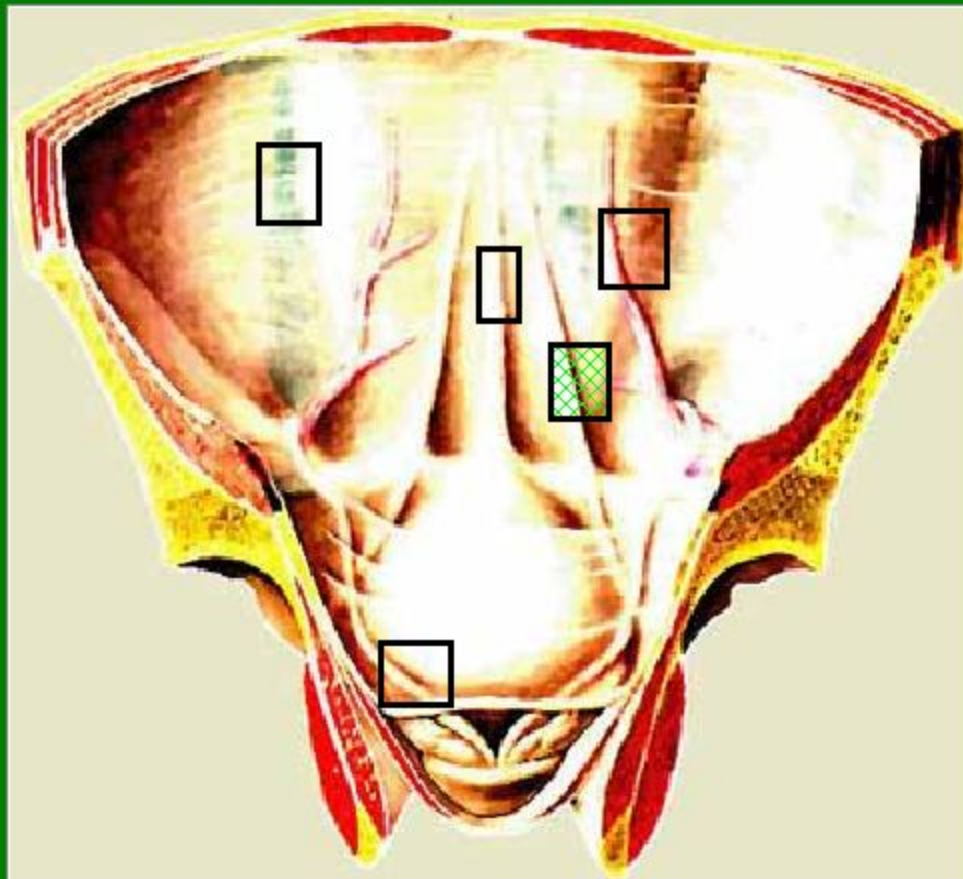
Найдите на рисунке мочевой пузырь



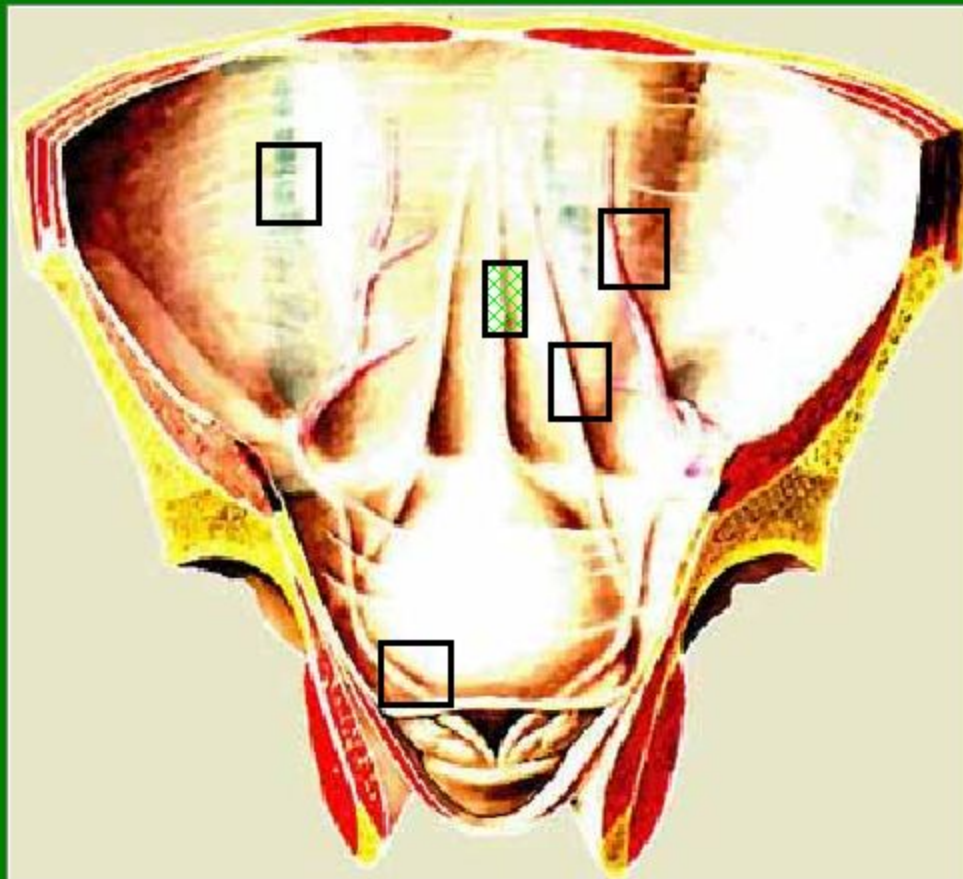


Укажите проток
желчного пузыря

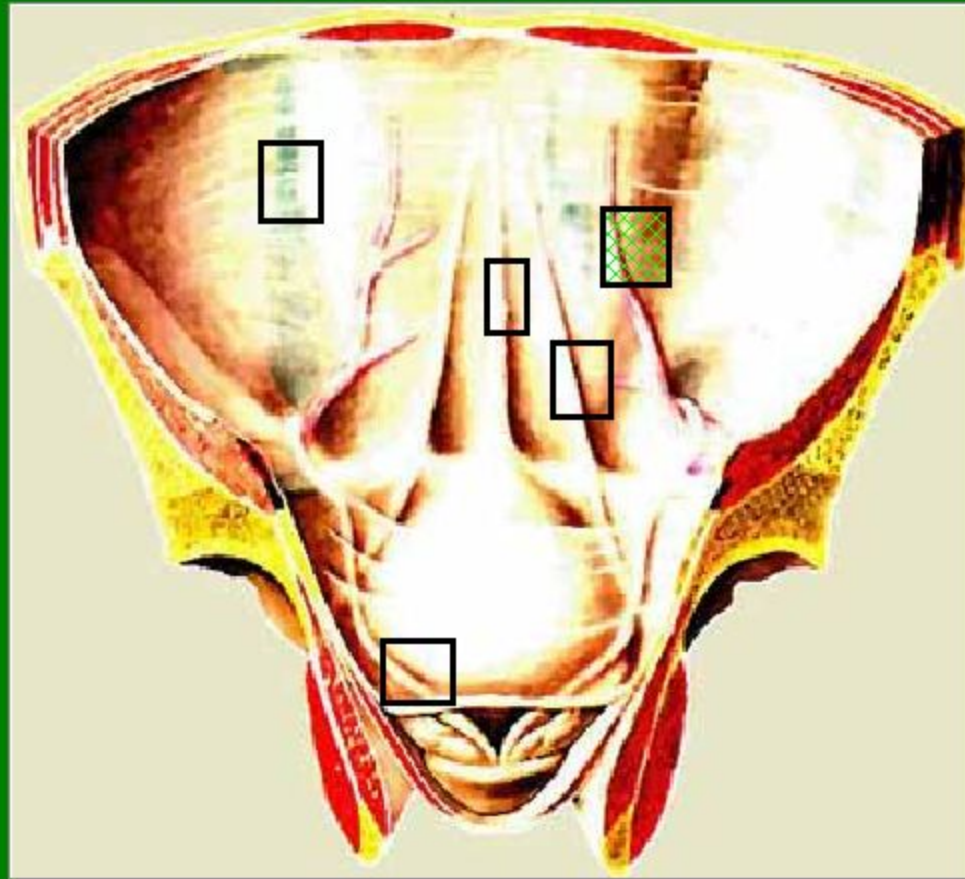
Найдите на задней поверхности брюшной
стенки медиальную складку



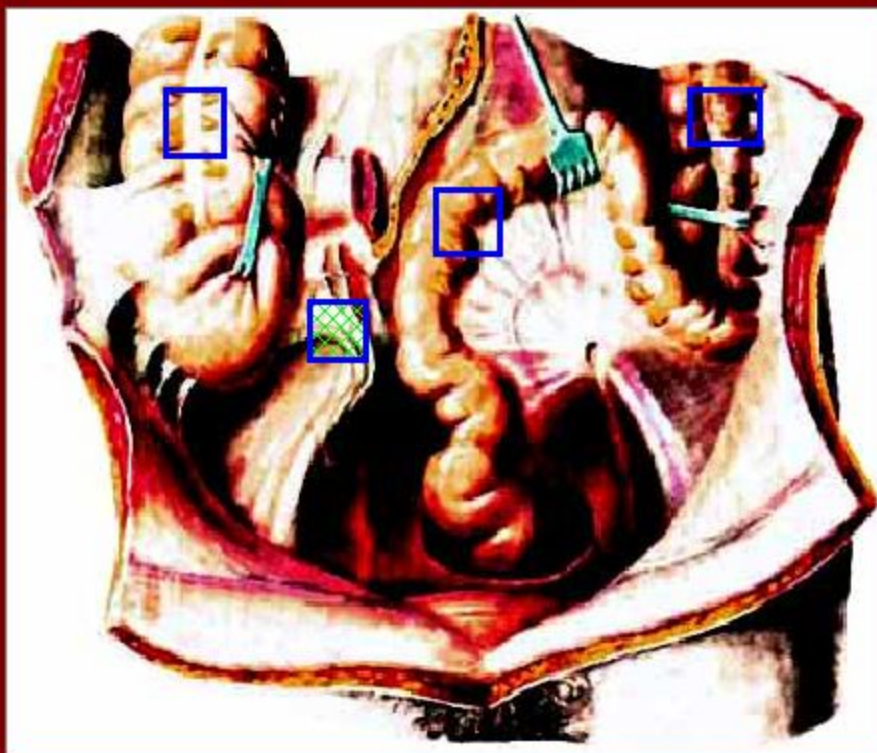
Найдите на задней поверхности брюшной
стенки срединную складку



Найдите на задней поверхности брюшной
стенки латеральную складку



У больного отмечено резкое усиление боли в правой повздошной области. Укажите, какой из отделов пищеварительного тракта наиболее вероятно поражен:



1. нисходящая ободочная
2. восходящая ободочная кишка
3. сигмовидная кишка
4. червеобразный отросток