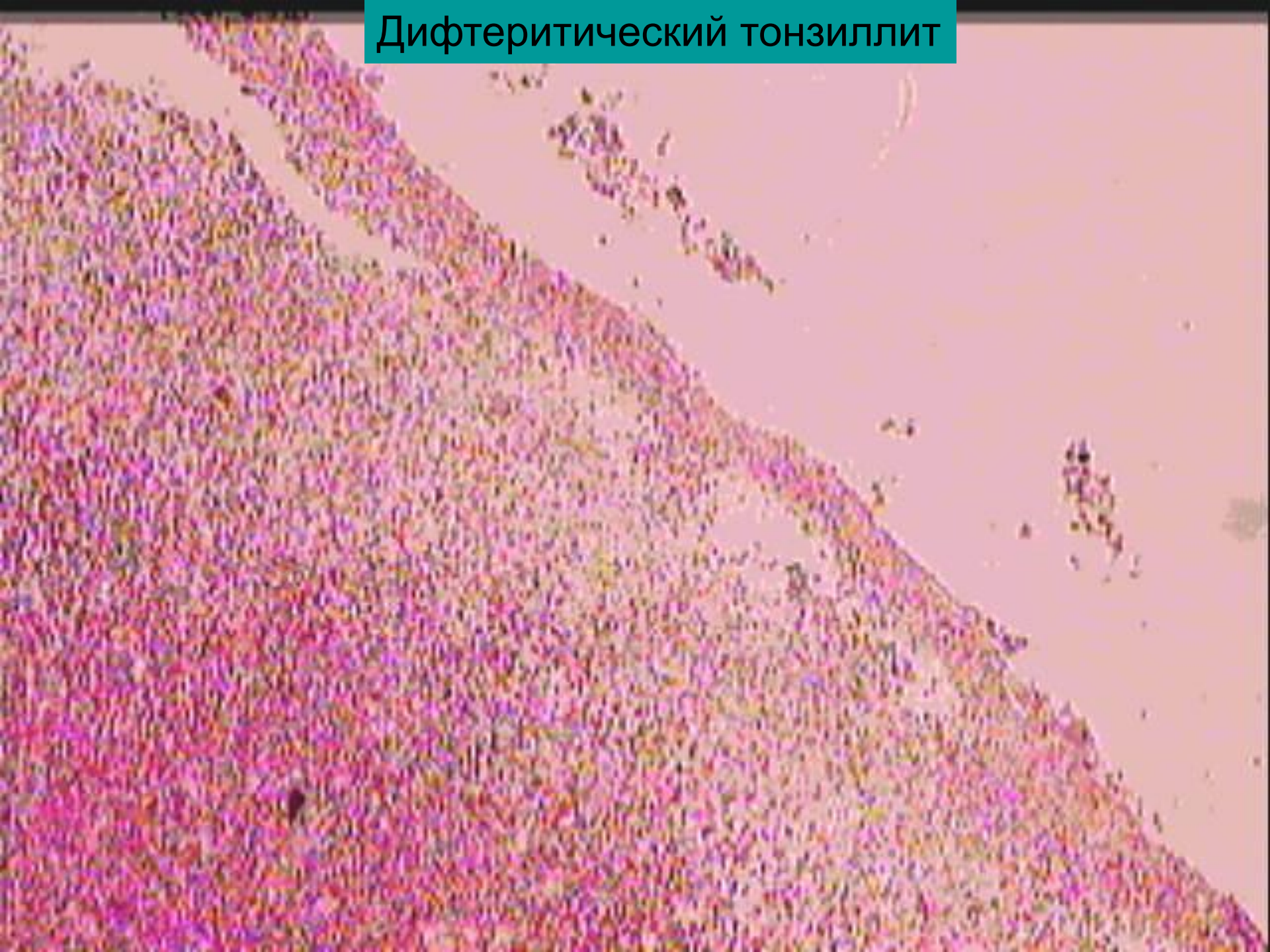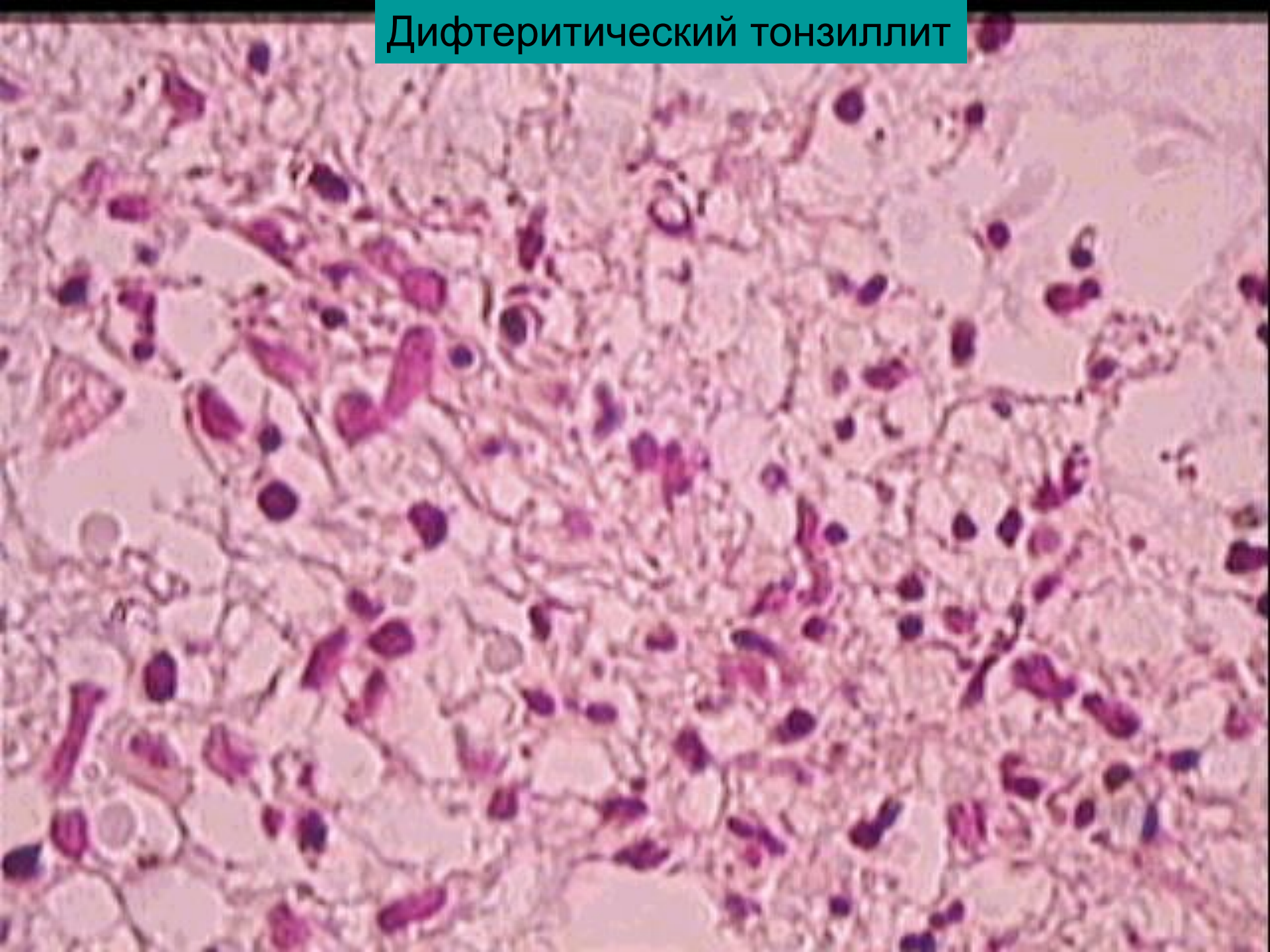


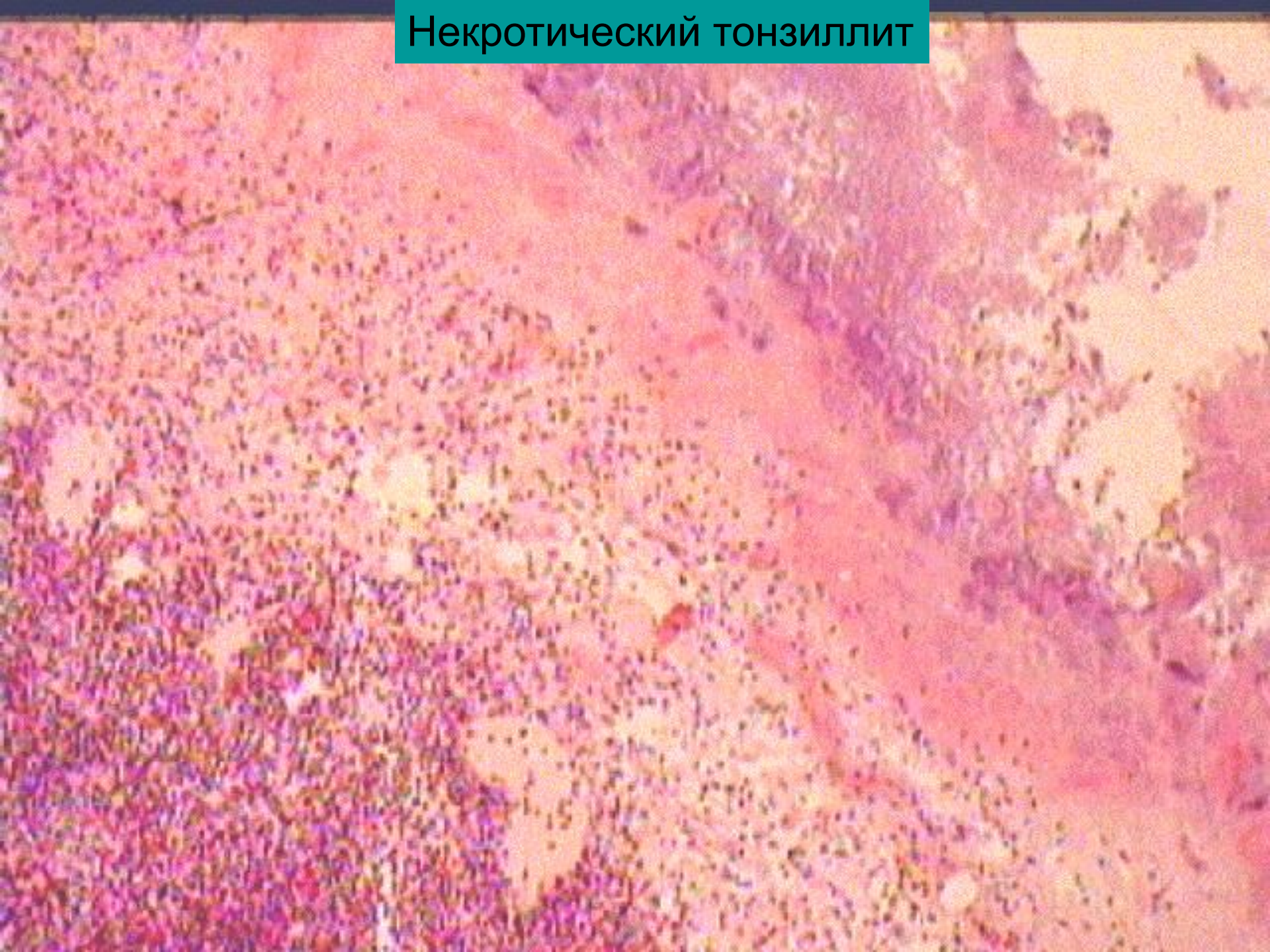Дифтеритический тонзиллит



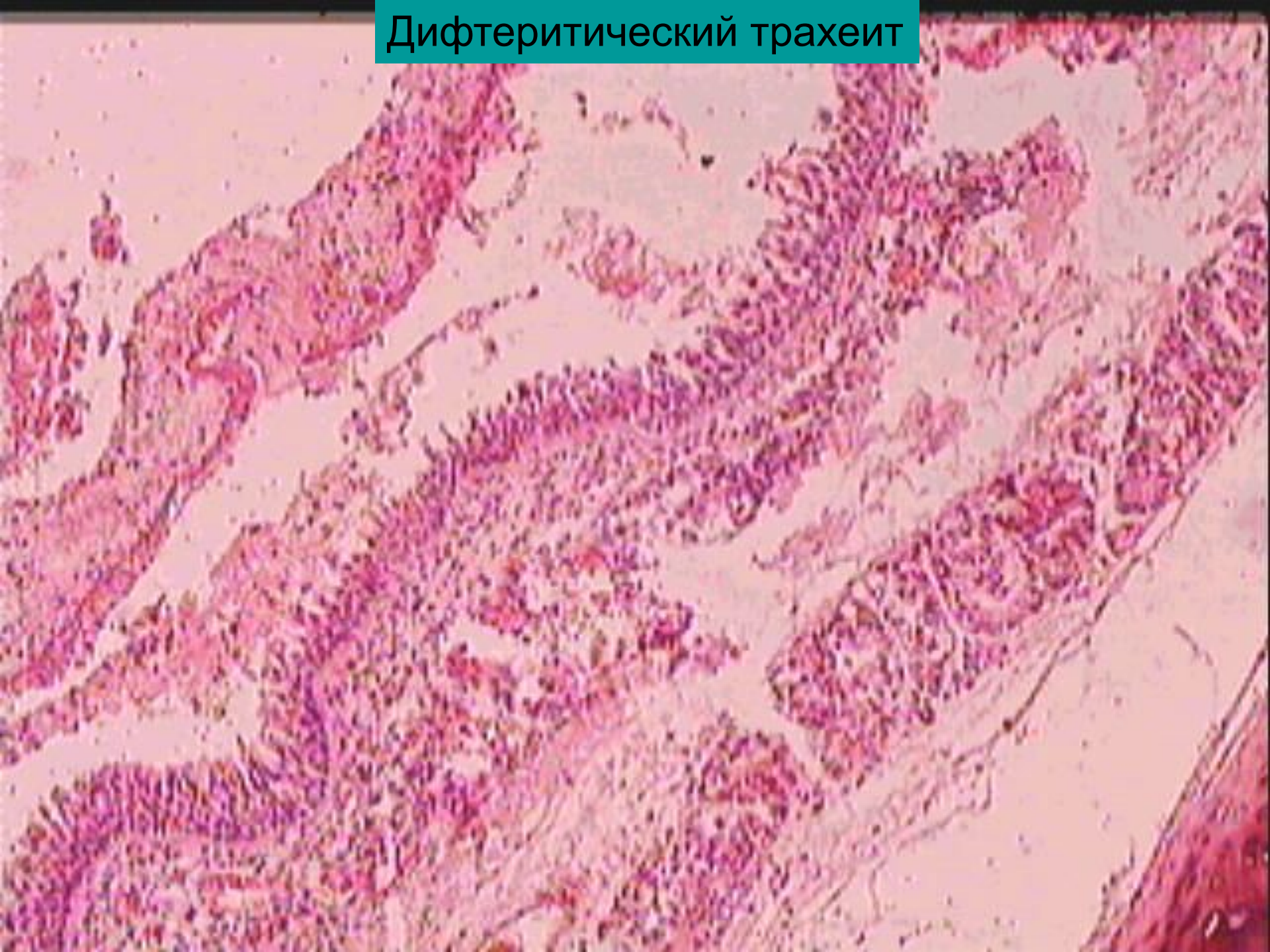Дифтеритический тонзиллит



Некротический тонзиллит



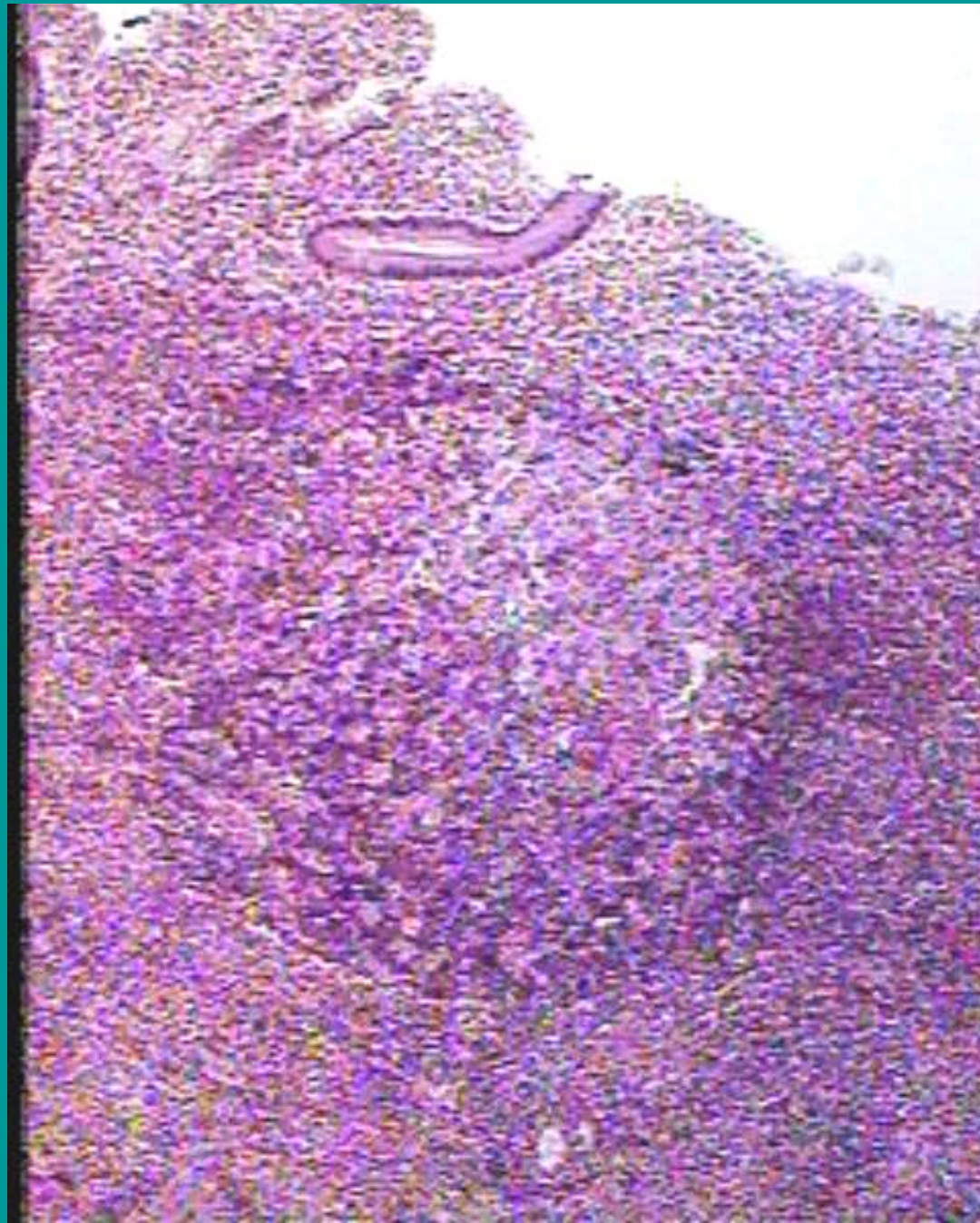
Дифтеритический трахеит



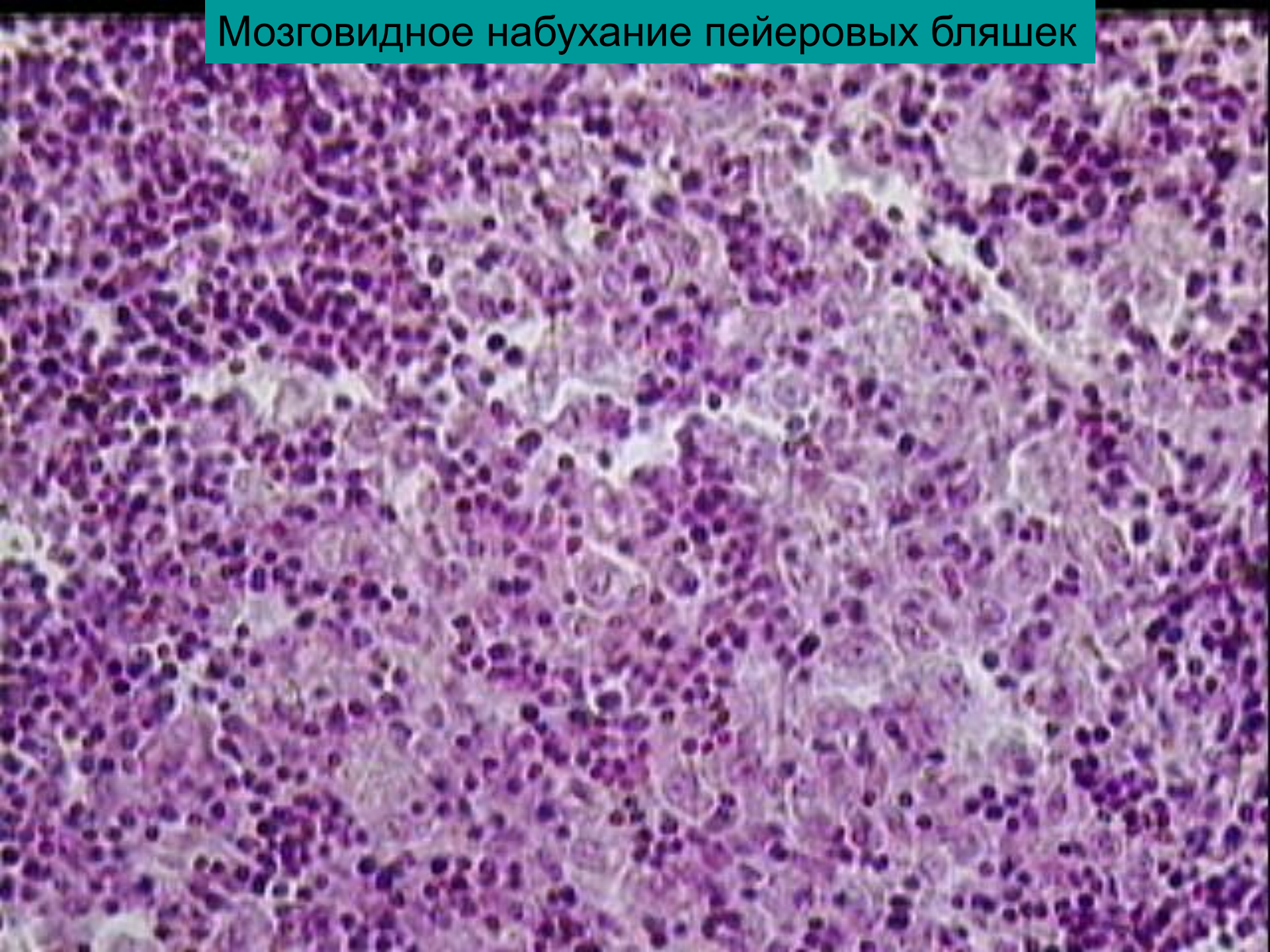
Мозговидное набухание пейеровых бляшек
общий вид препарата



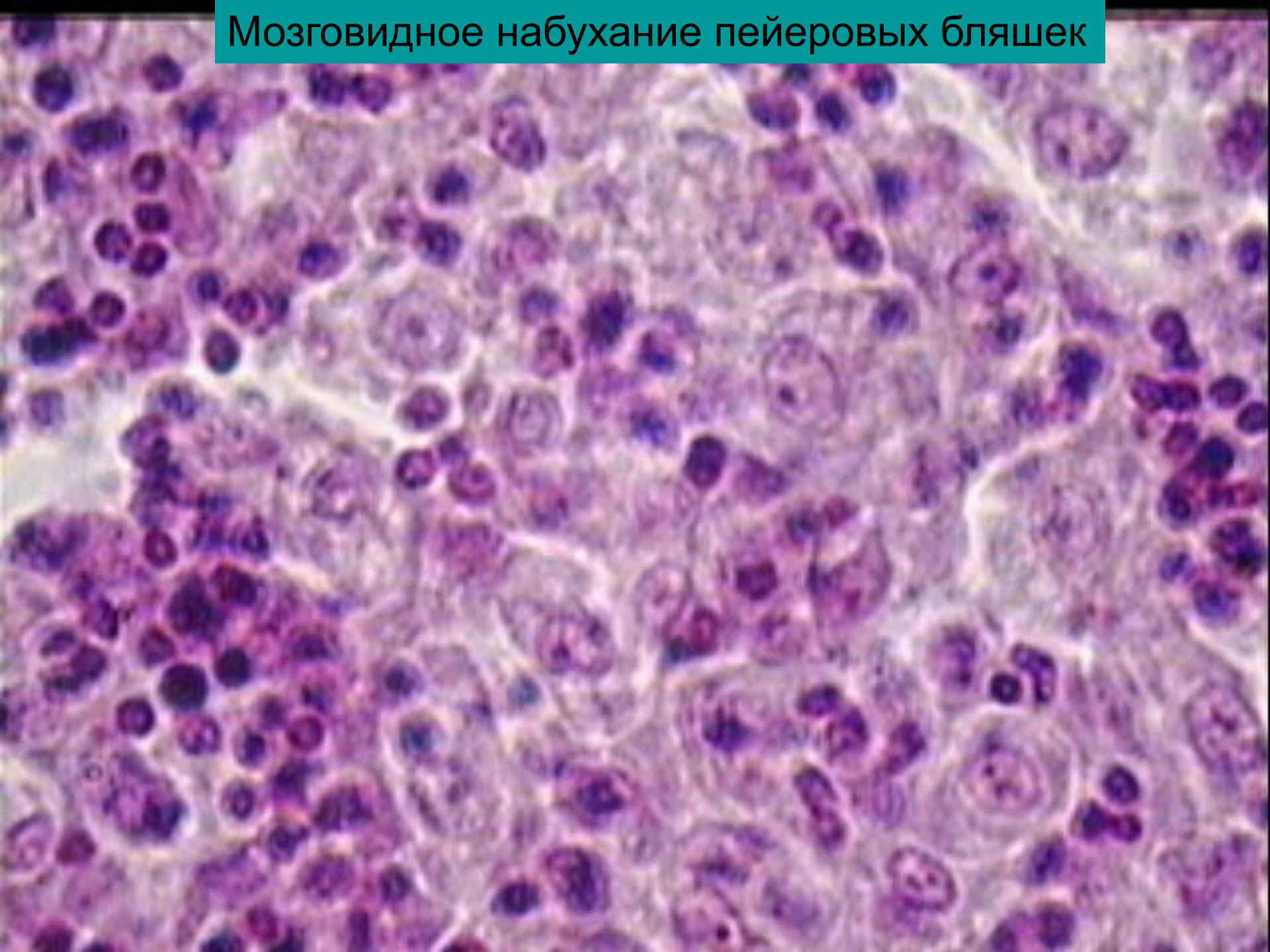Мозговидное набухание пейеровых бляшек



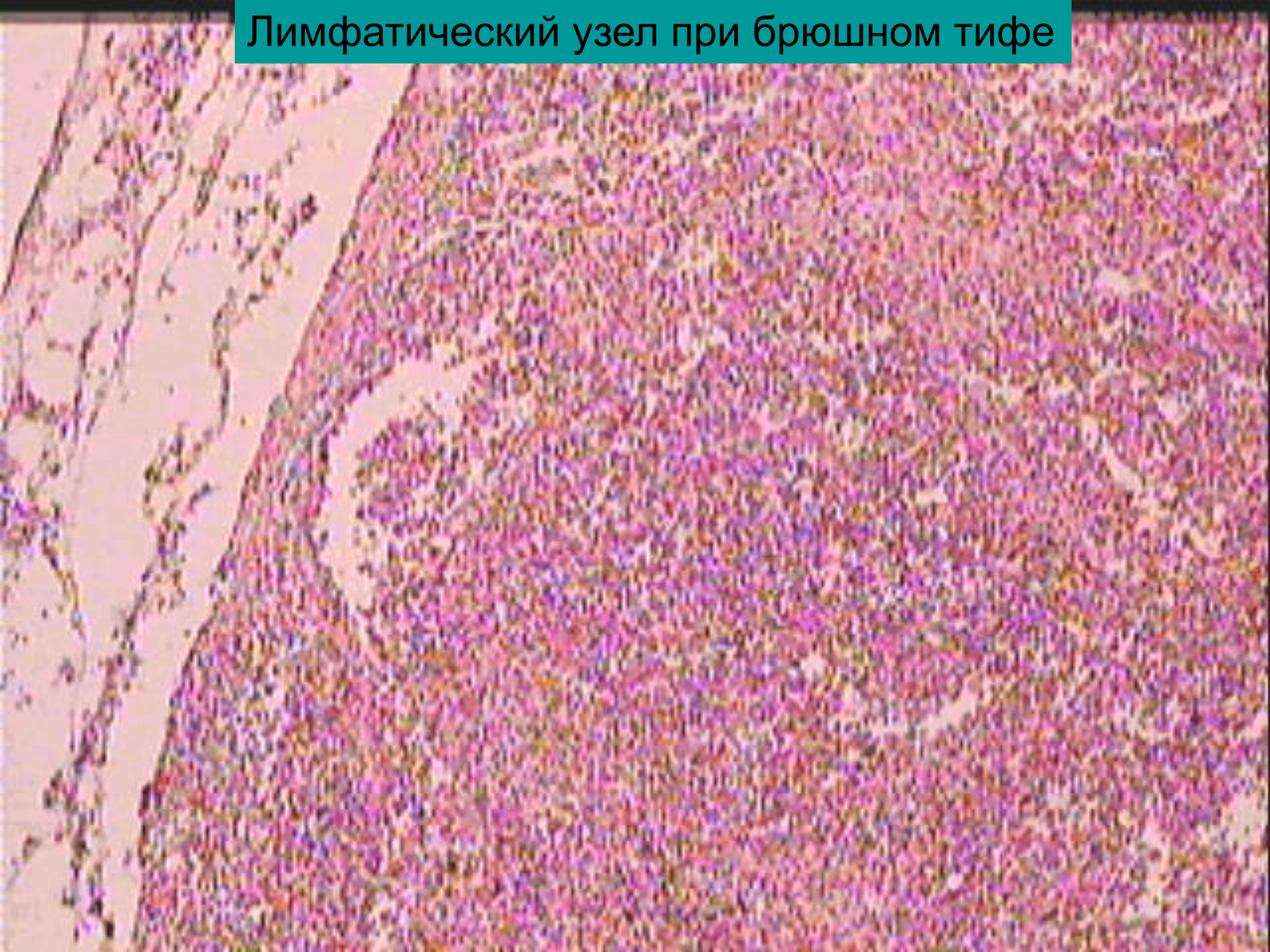Мозговидное набухание пейеровых бляшек



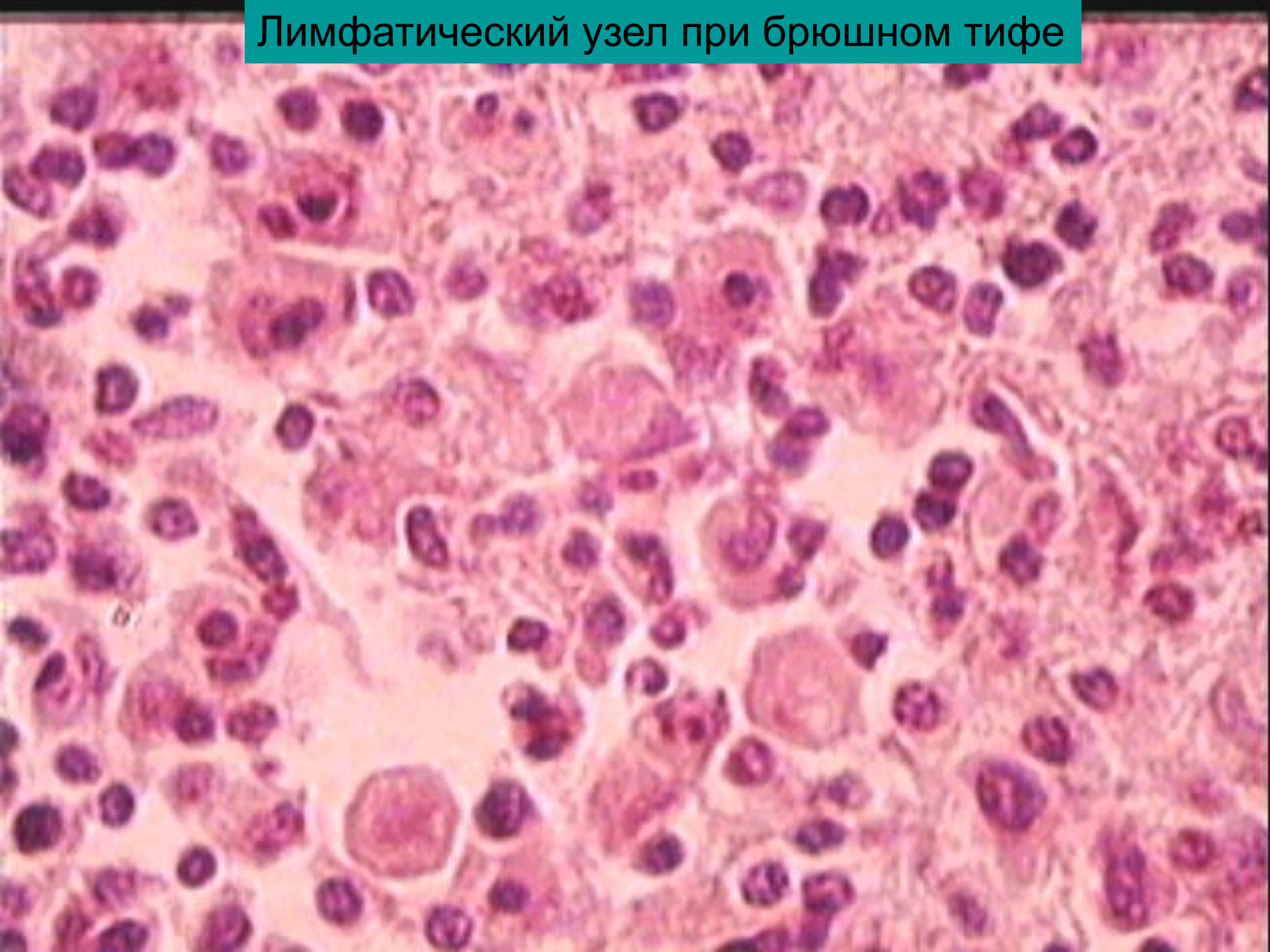
Мозговидное набухание пейеровых бляшек



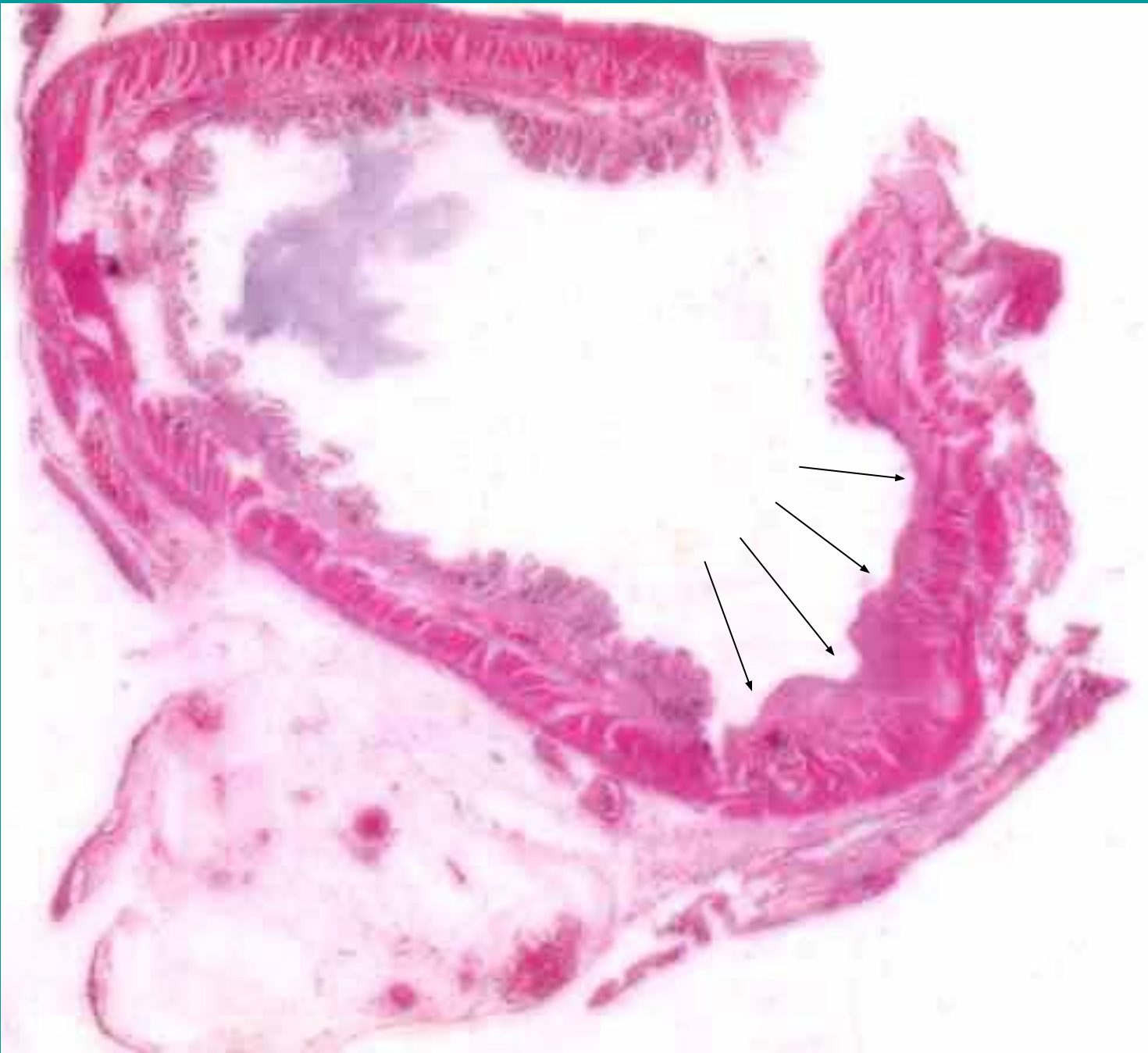Лимфатический узел при брюшном тифе



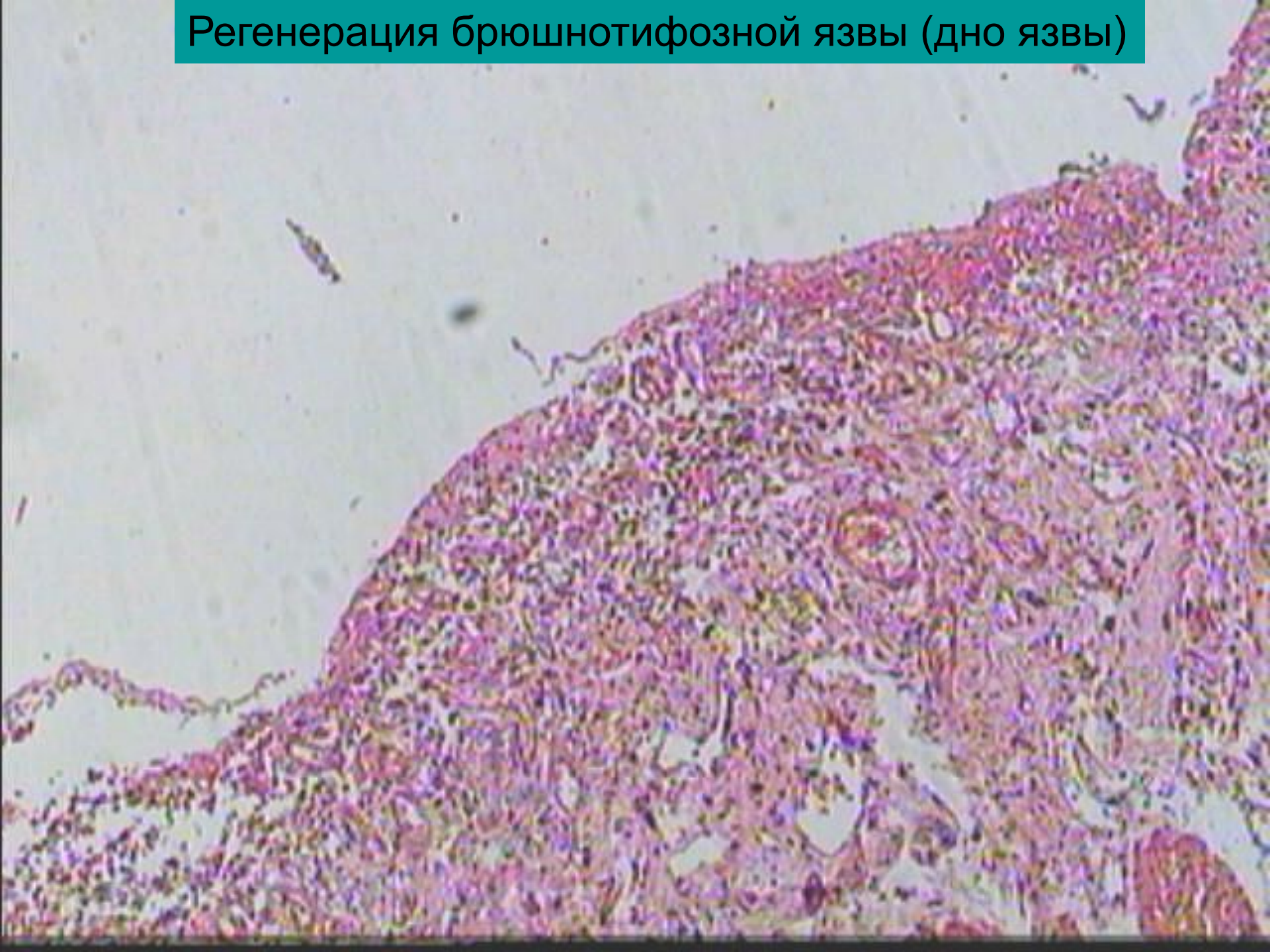Лимфатический узел при брюшном тифе



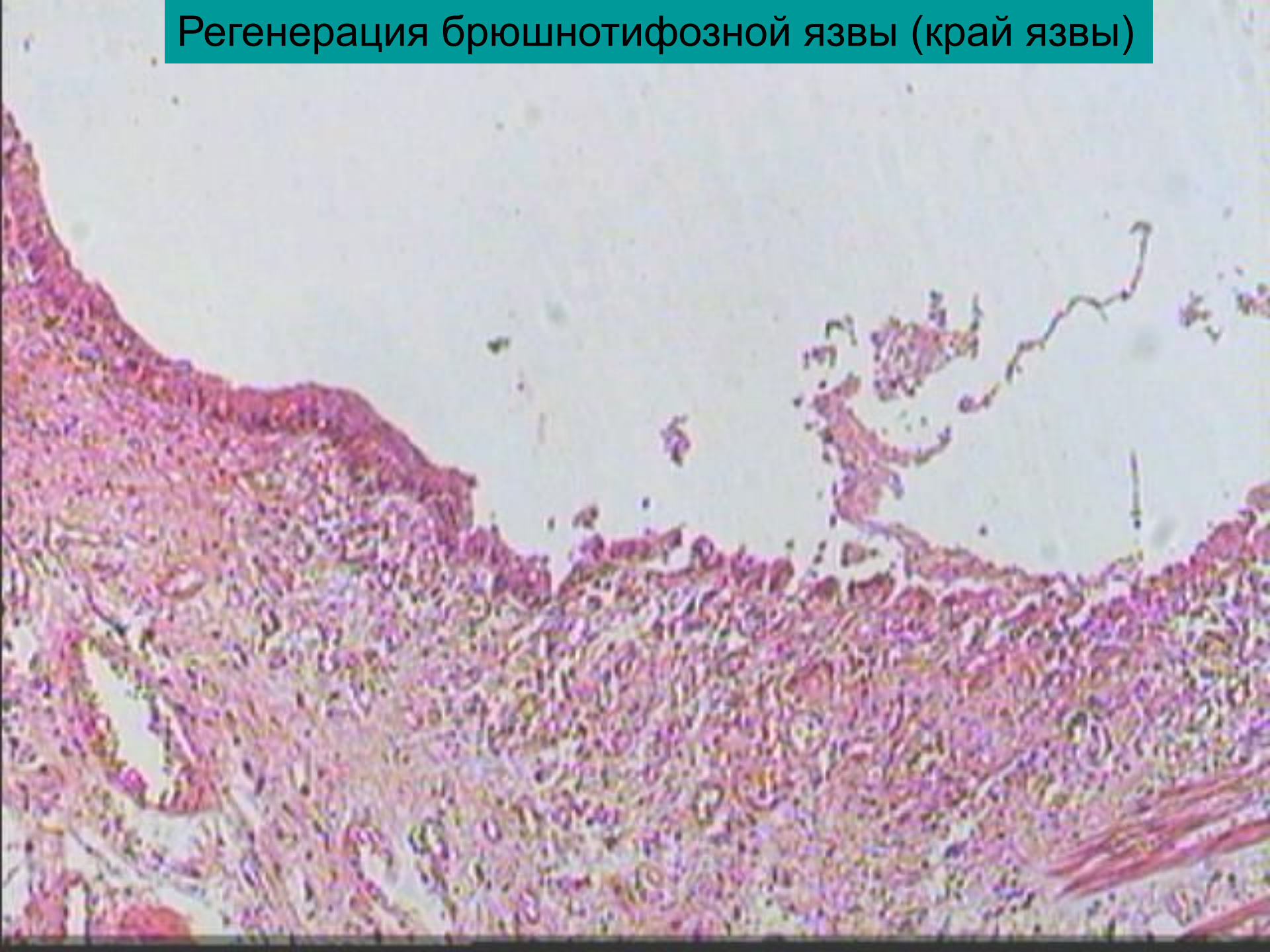Регенерация брюшнотифозной язвы (общий вид препарата)



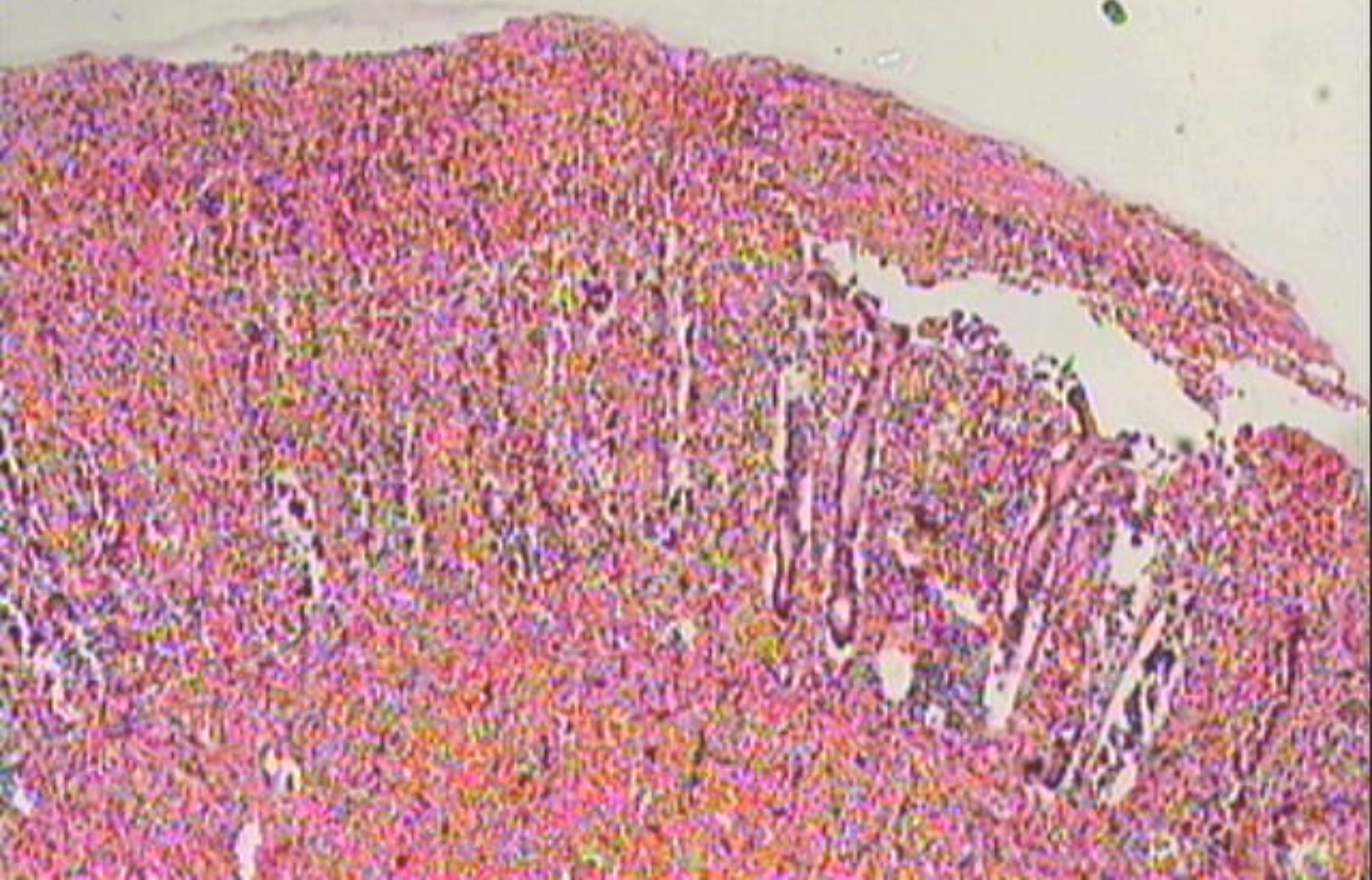
Регенерация брюшнотифозной язвы (дно язвы)



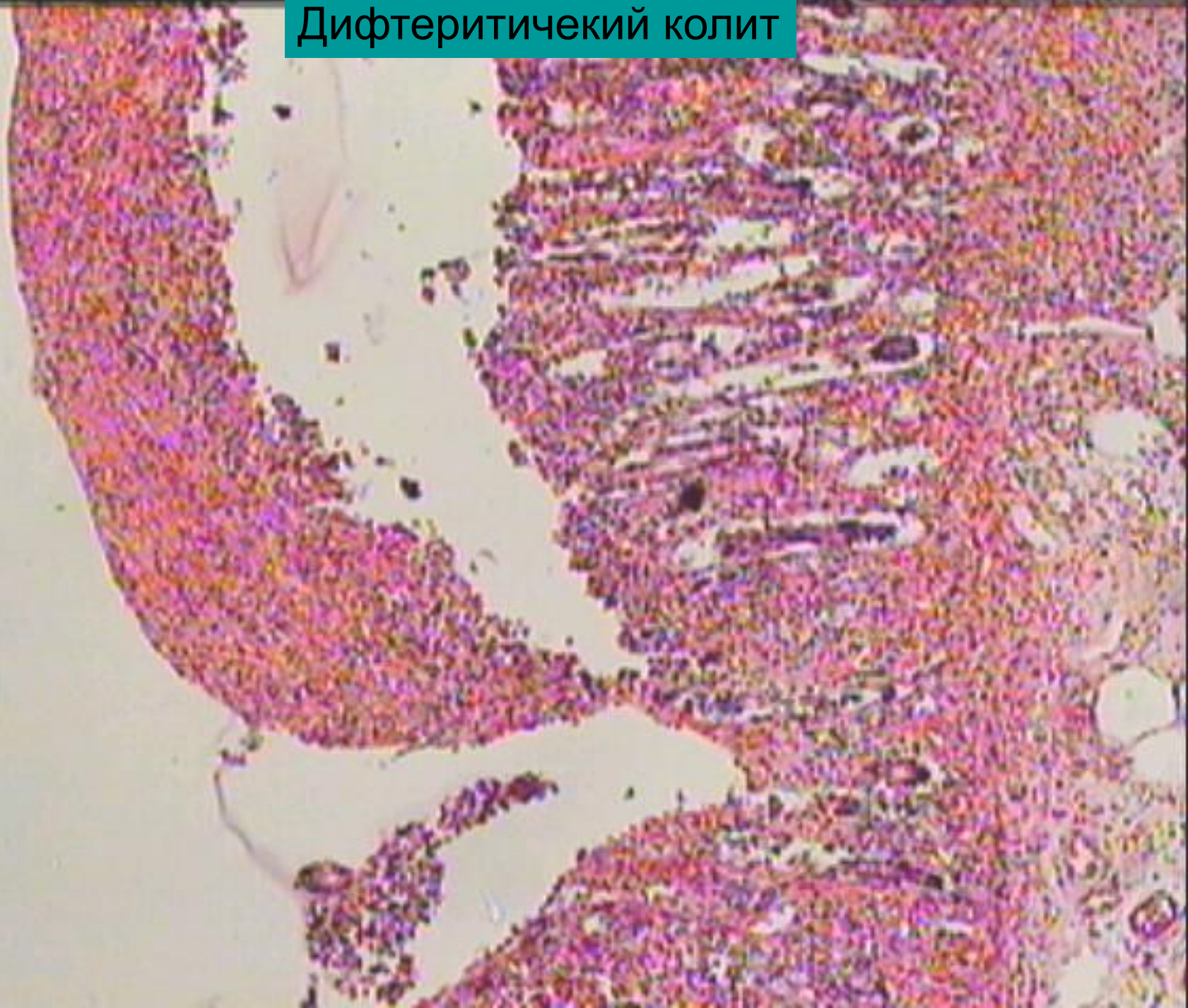Регенерация брюшнотифозной язвы (край язвы)



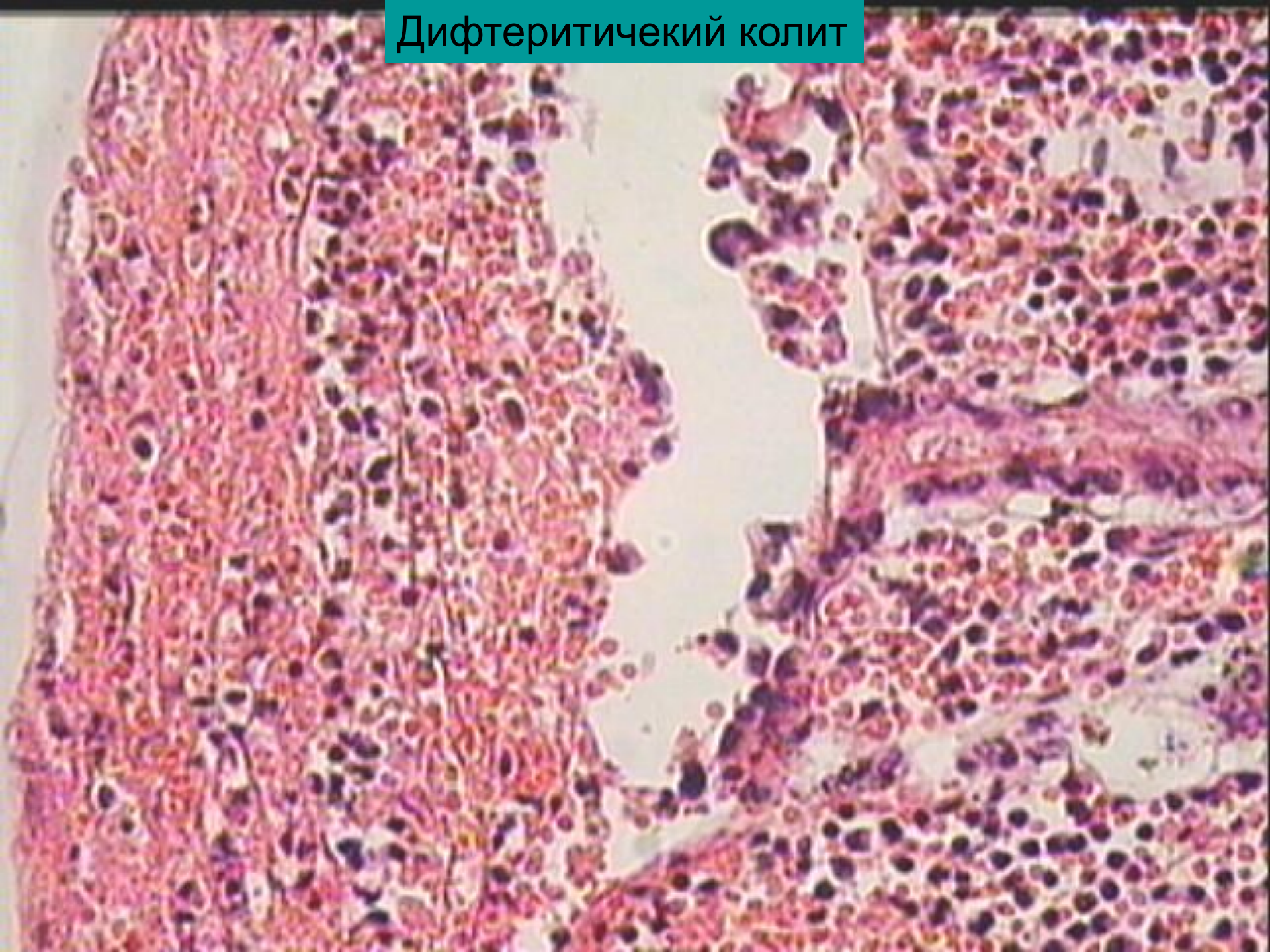
Дифтеритичекий колит



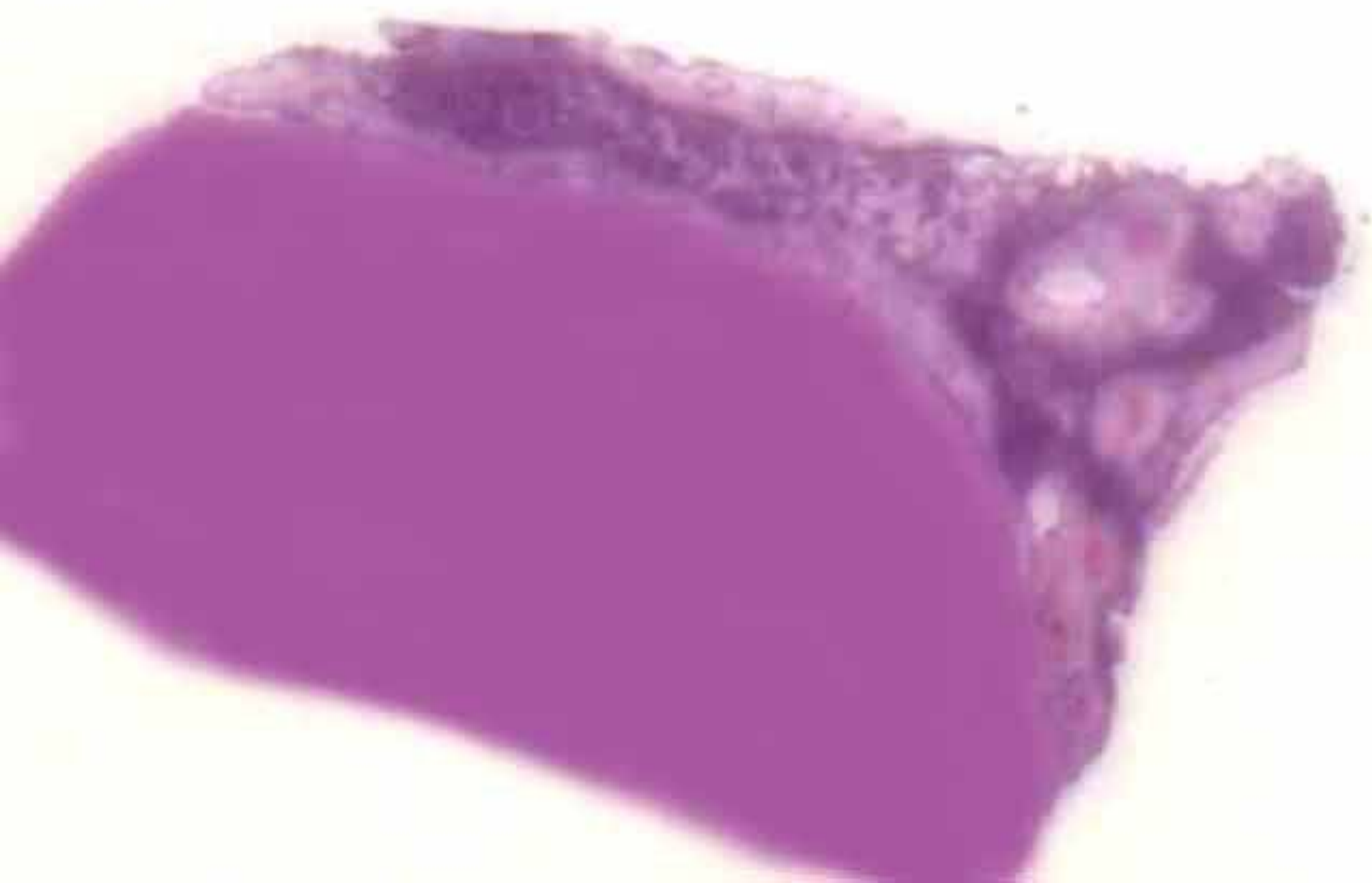
Дифтеритичекий колит



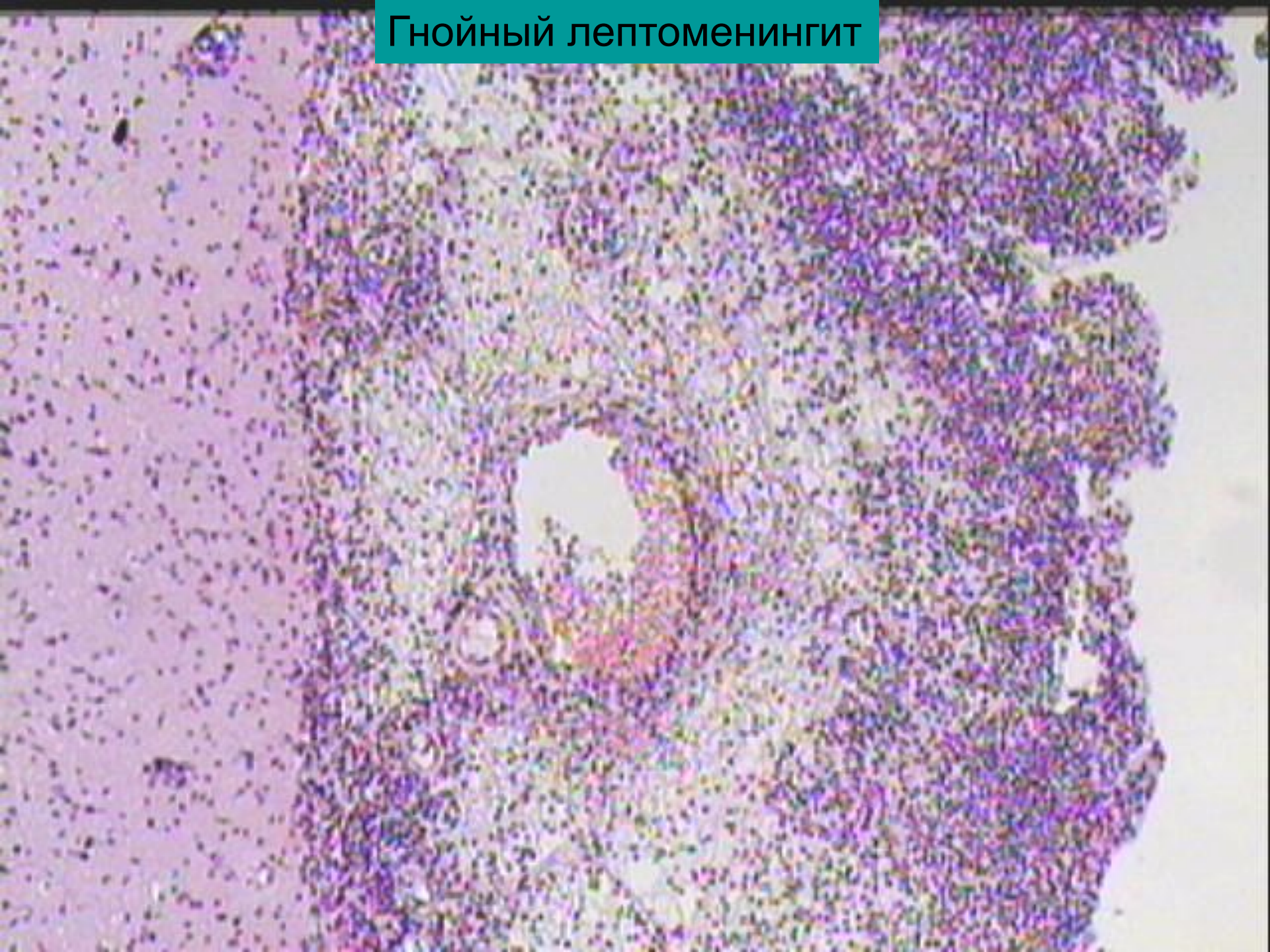
Дифтеритичекий колит



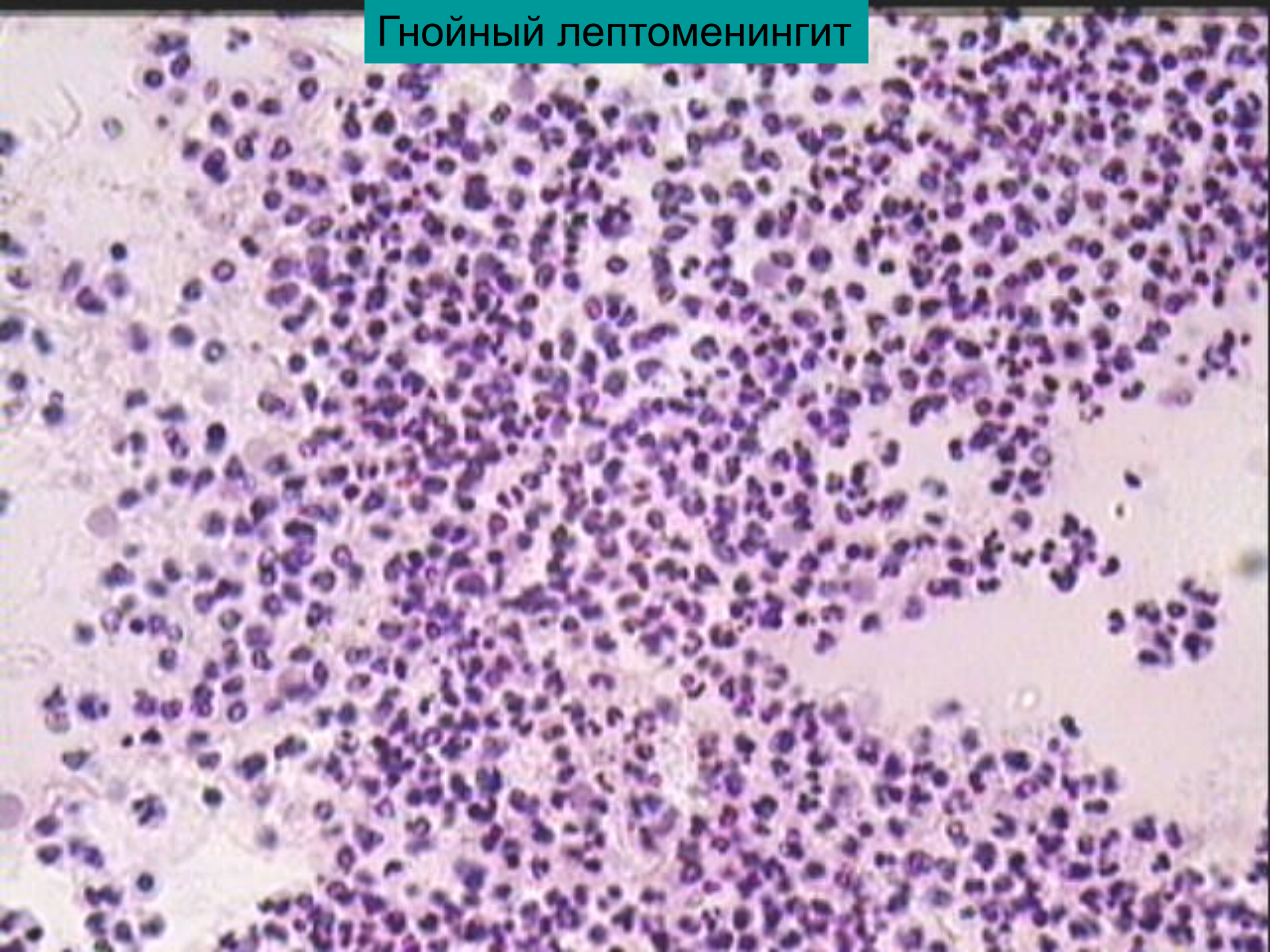
Гнойный лептоменингит (общий вид препарата)



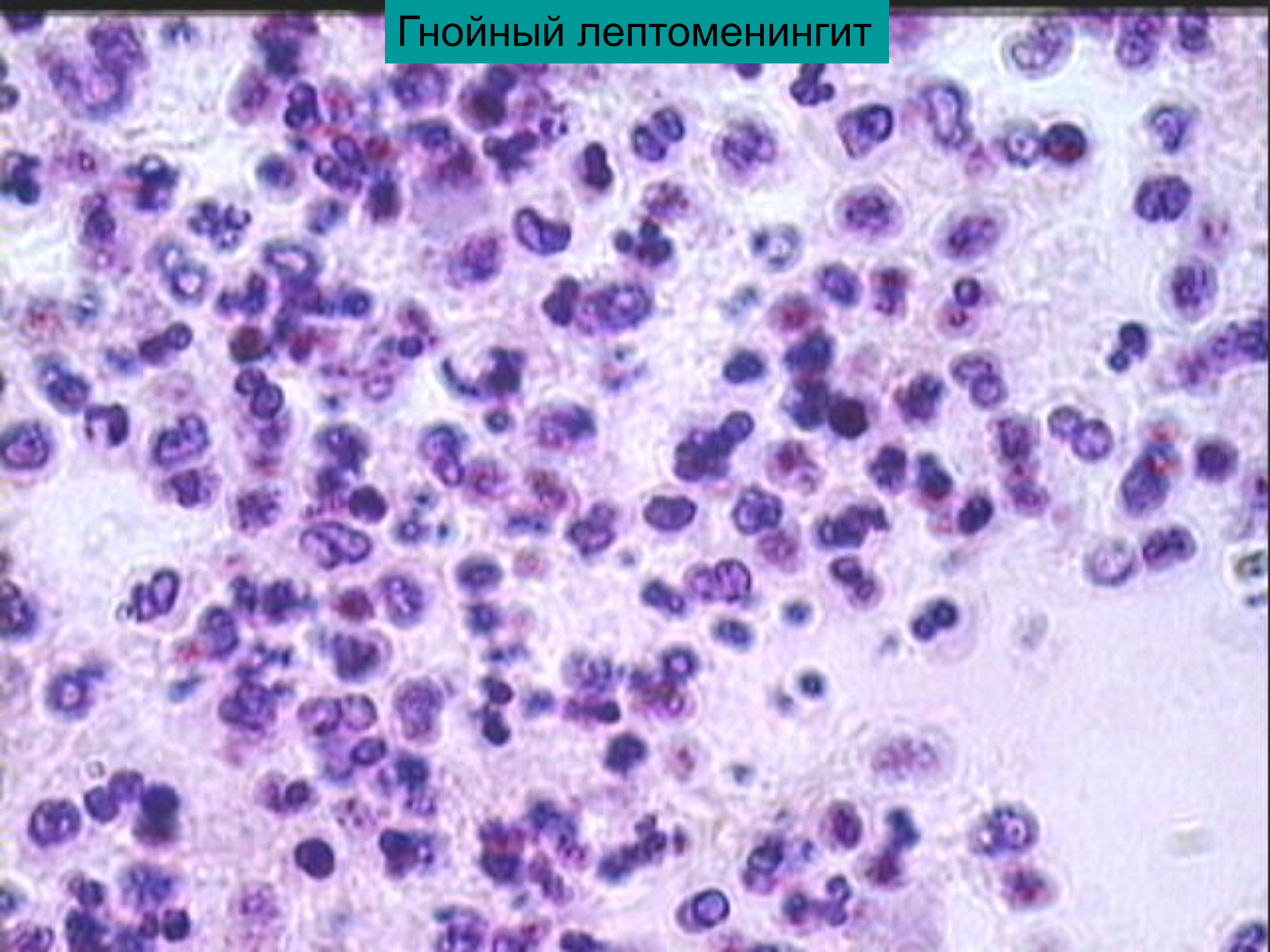
Гнойный лептоменингит



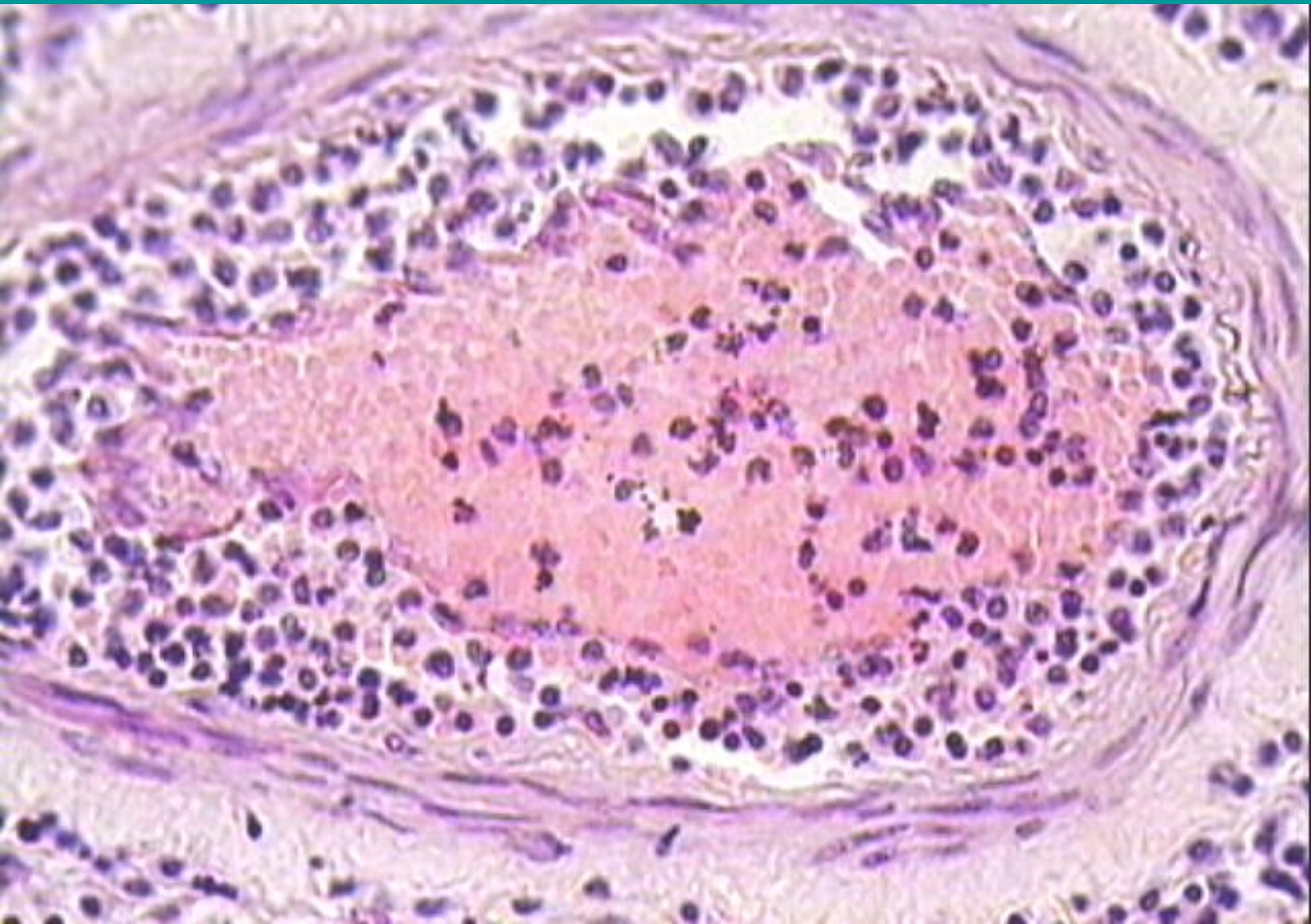
Гнойный лептоменингит



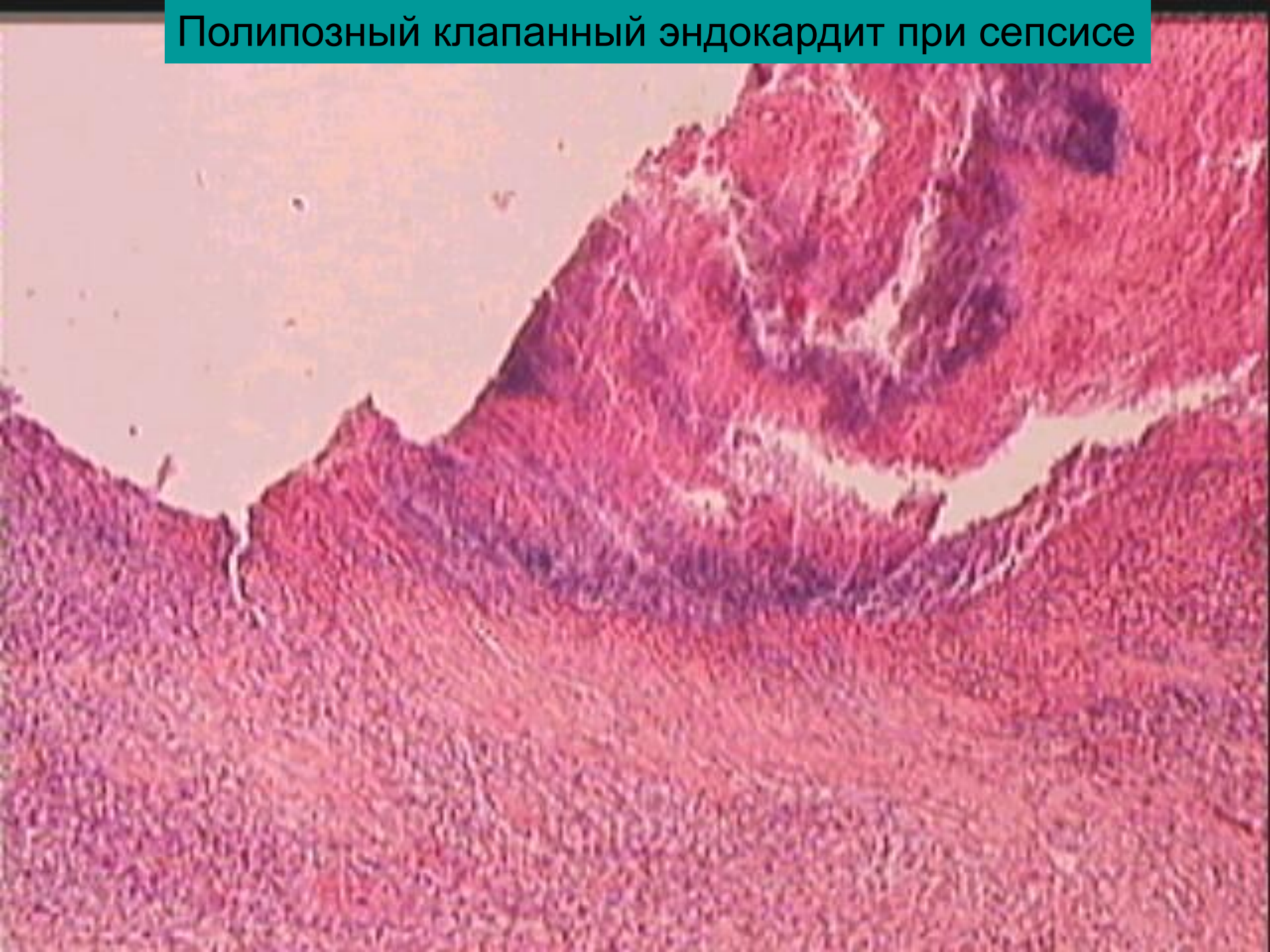
Гнойный лептоменингит



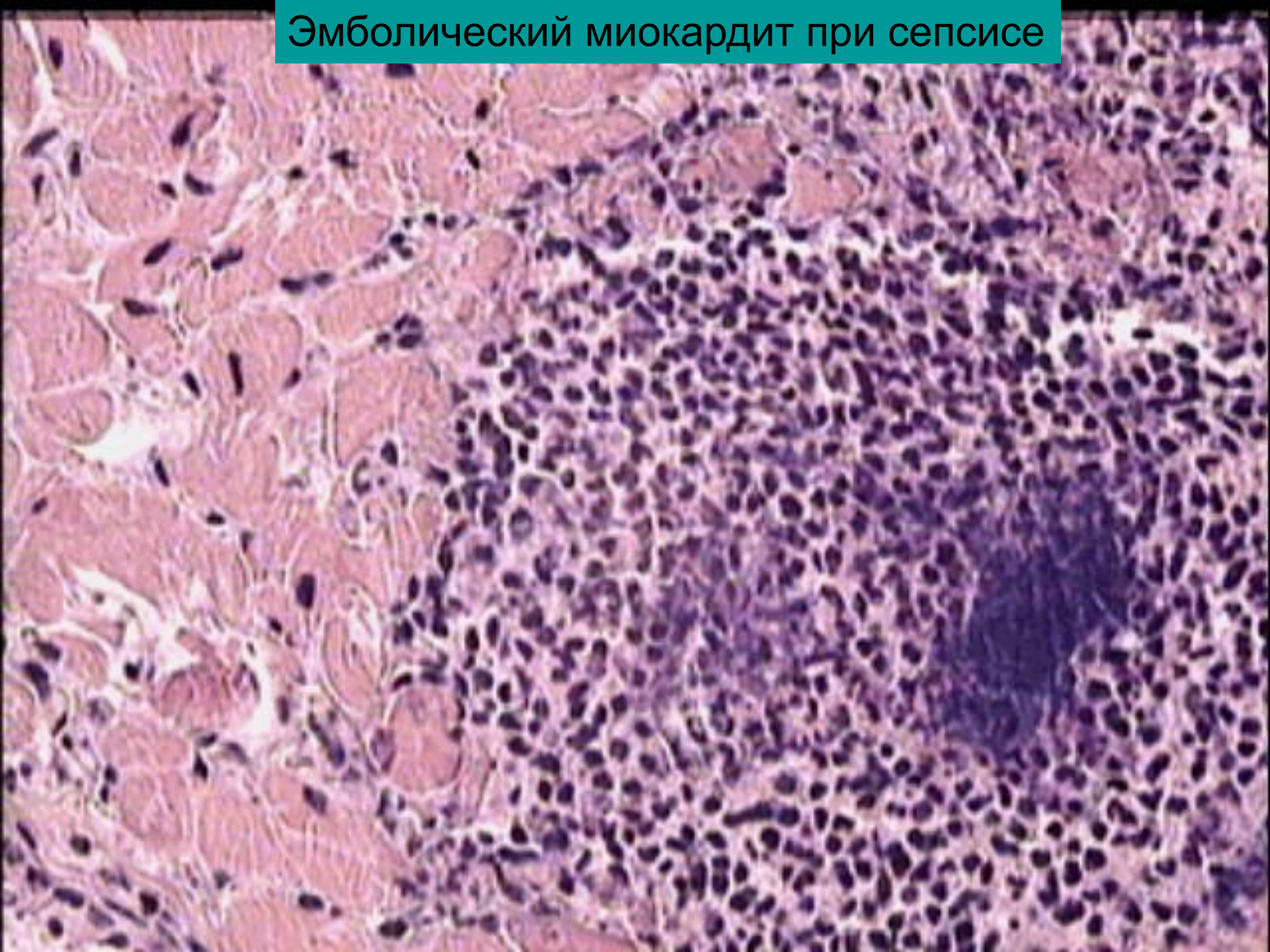
Гнойный лептоменингит (краевое стояние лейкоцитов в сосуде)



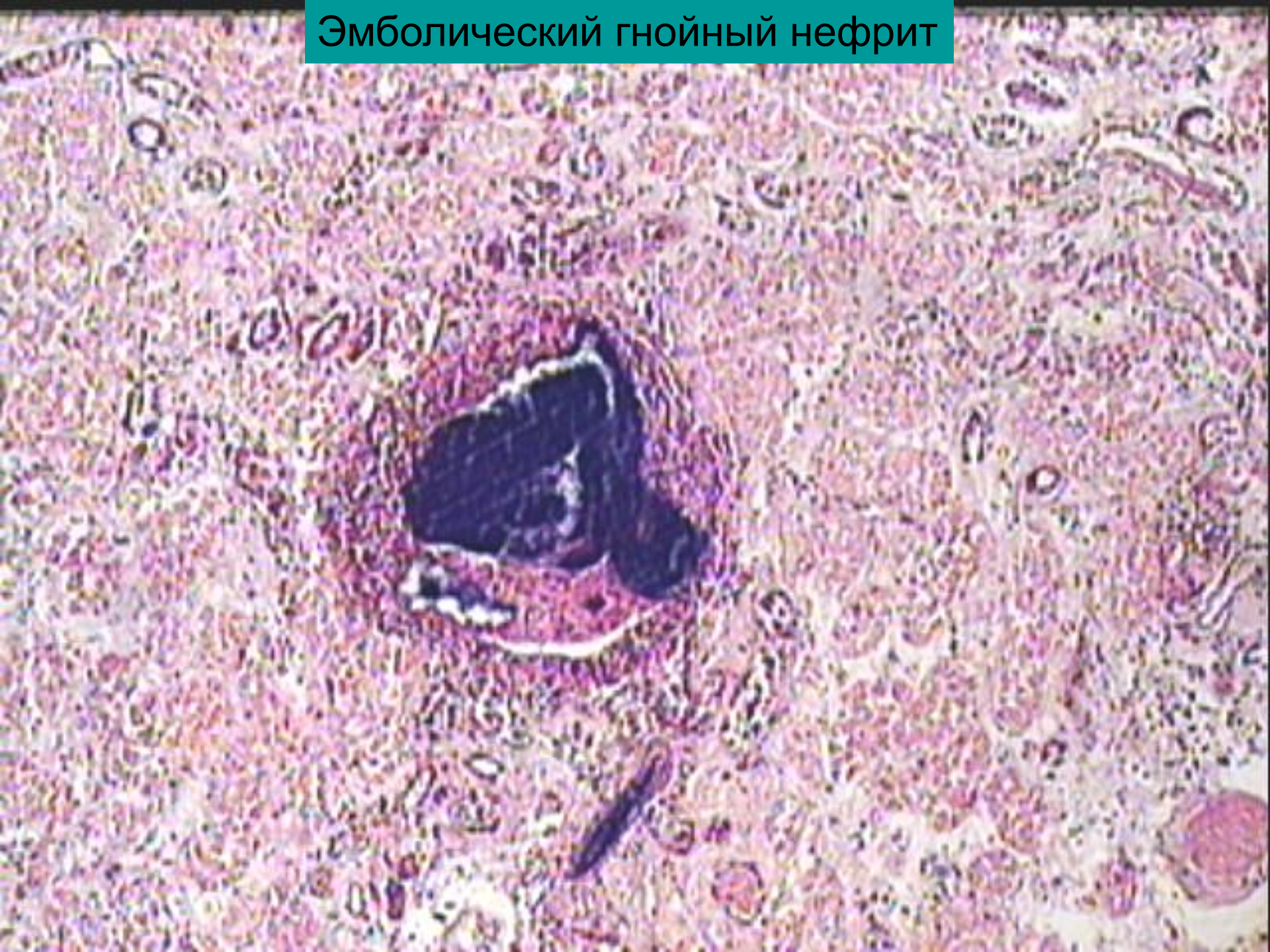Полипозный клапанный эндокардит при сепсисе



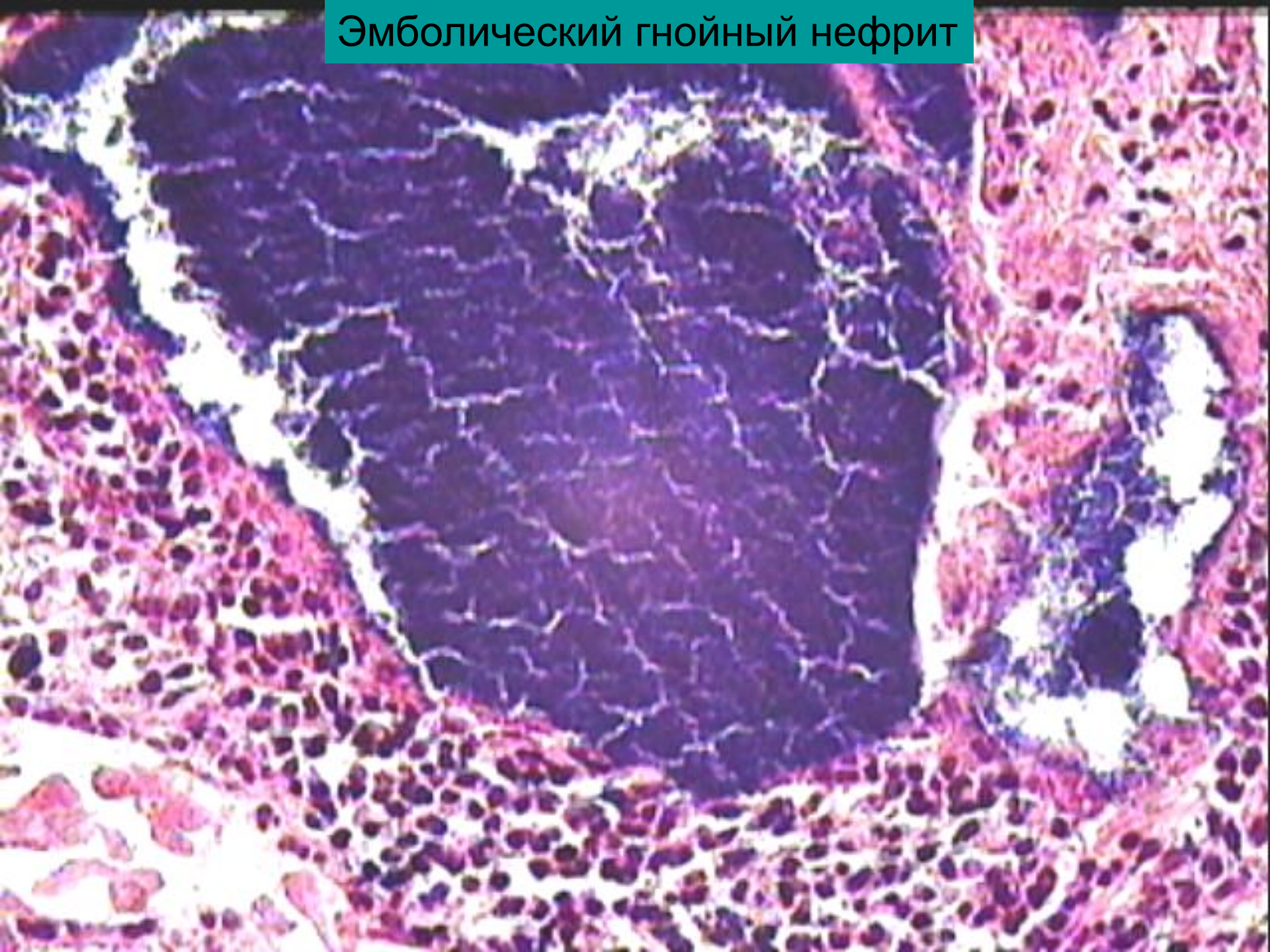Эмболический миокардит при сепсисе



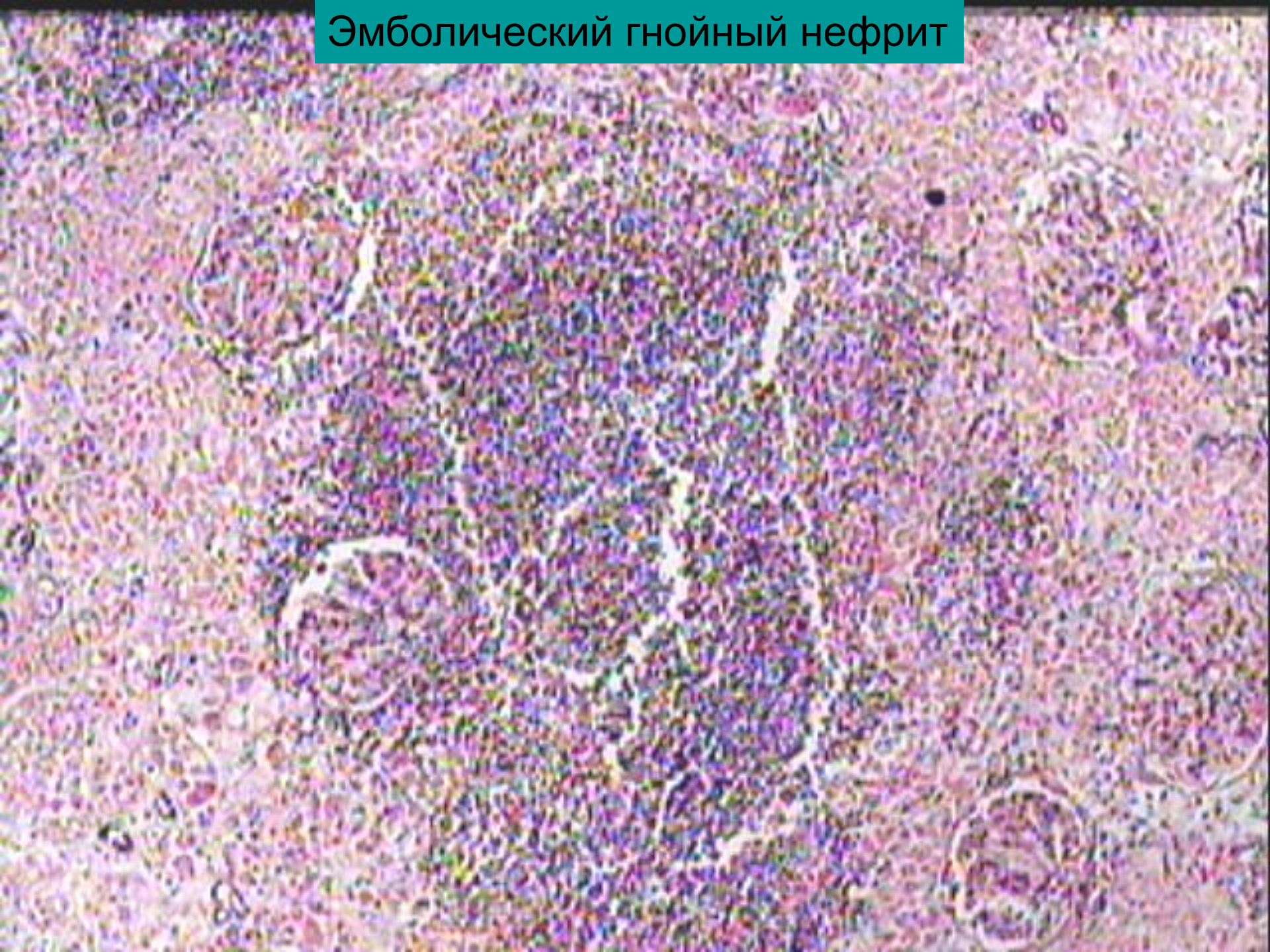
Эмболический гнойный нефрит



Эмболический гнойный нефрит



Эмболический гнойный нефрит



Эмболический гнойный нефрит

