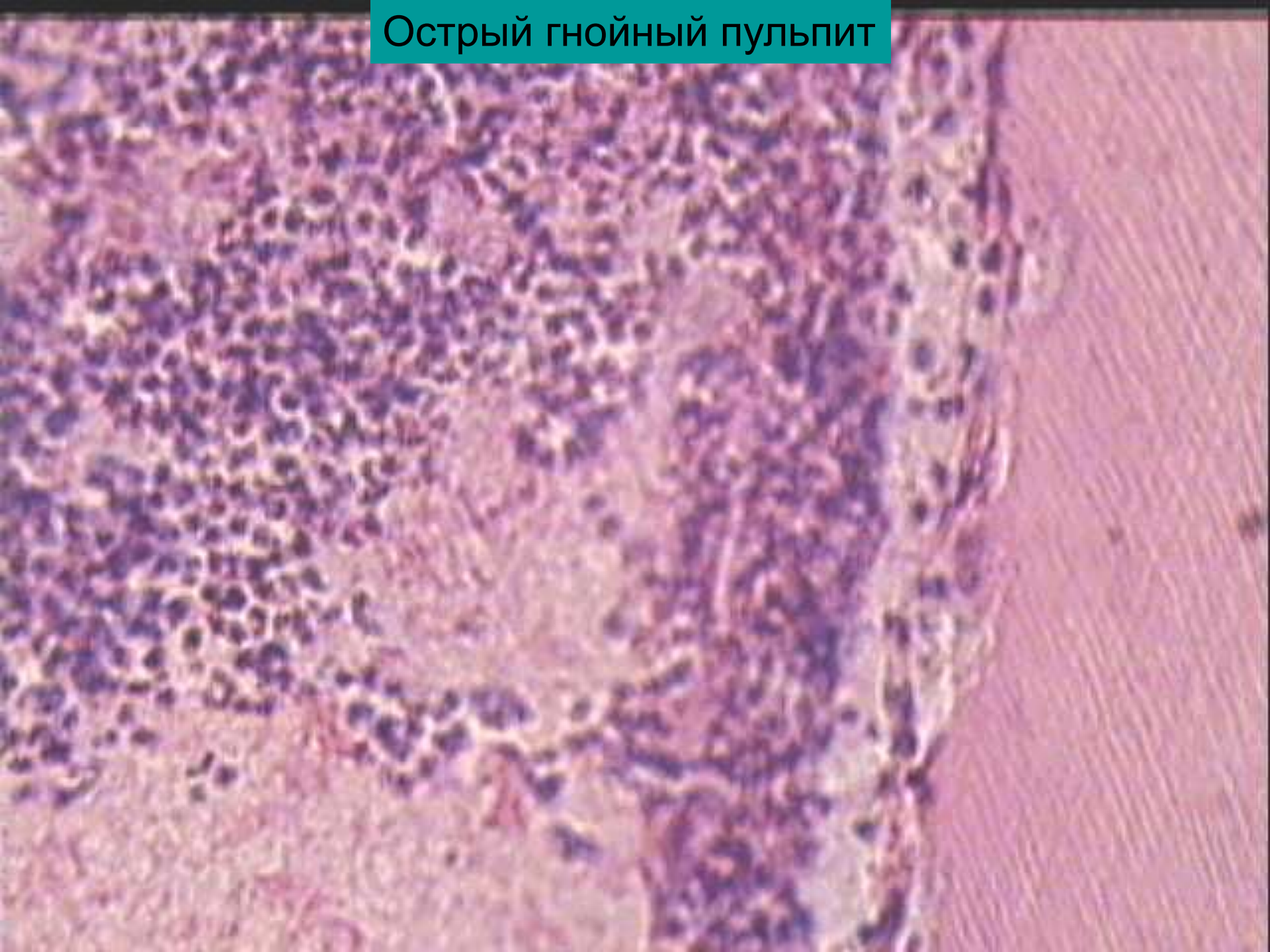
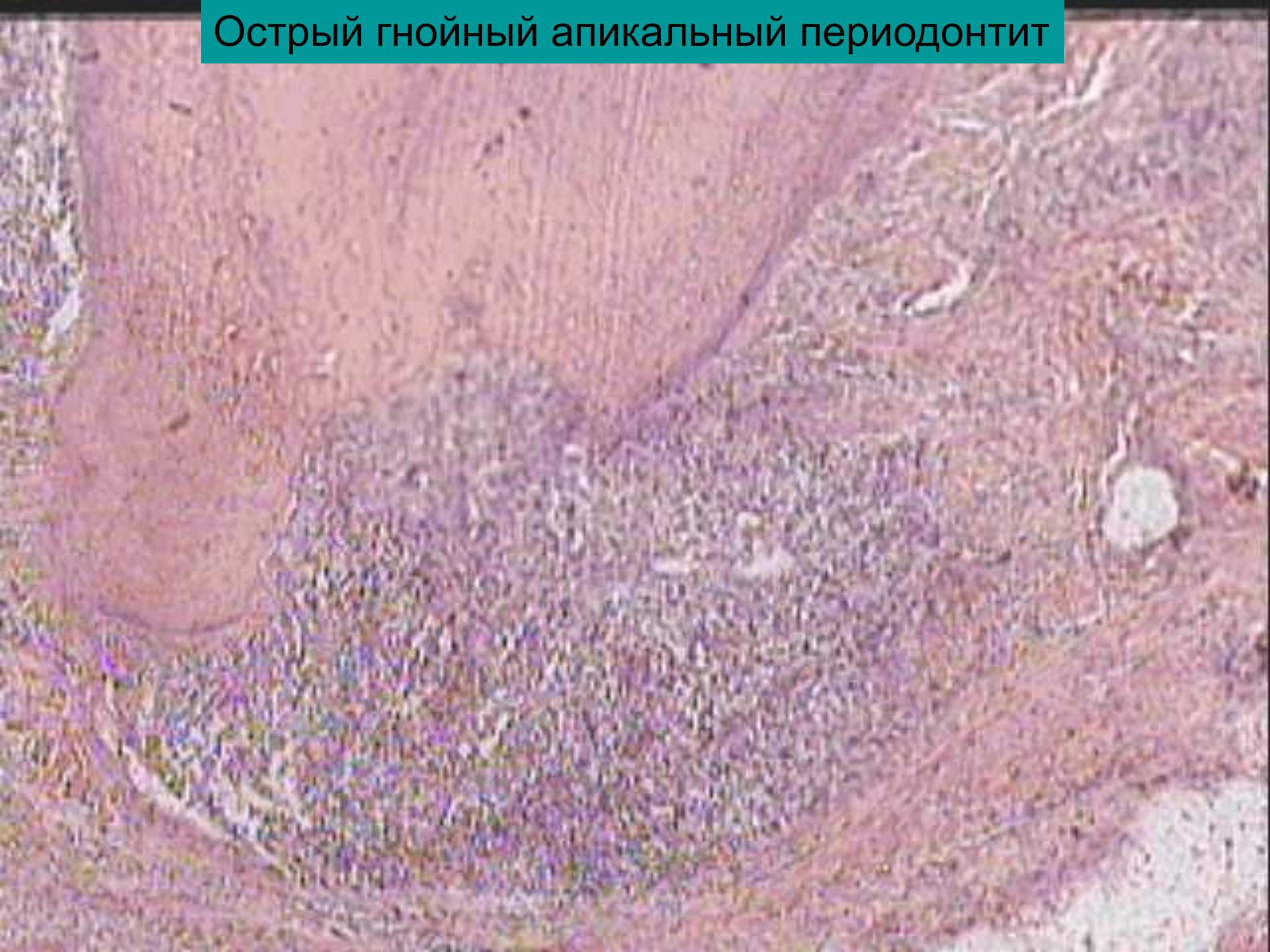

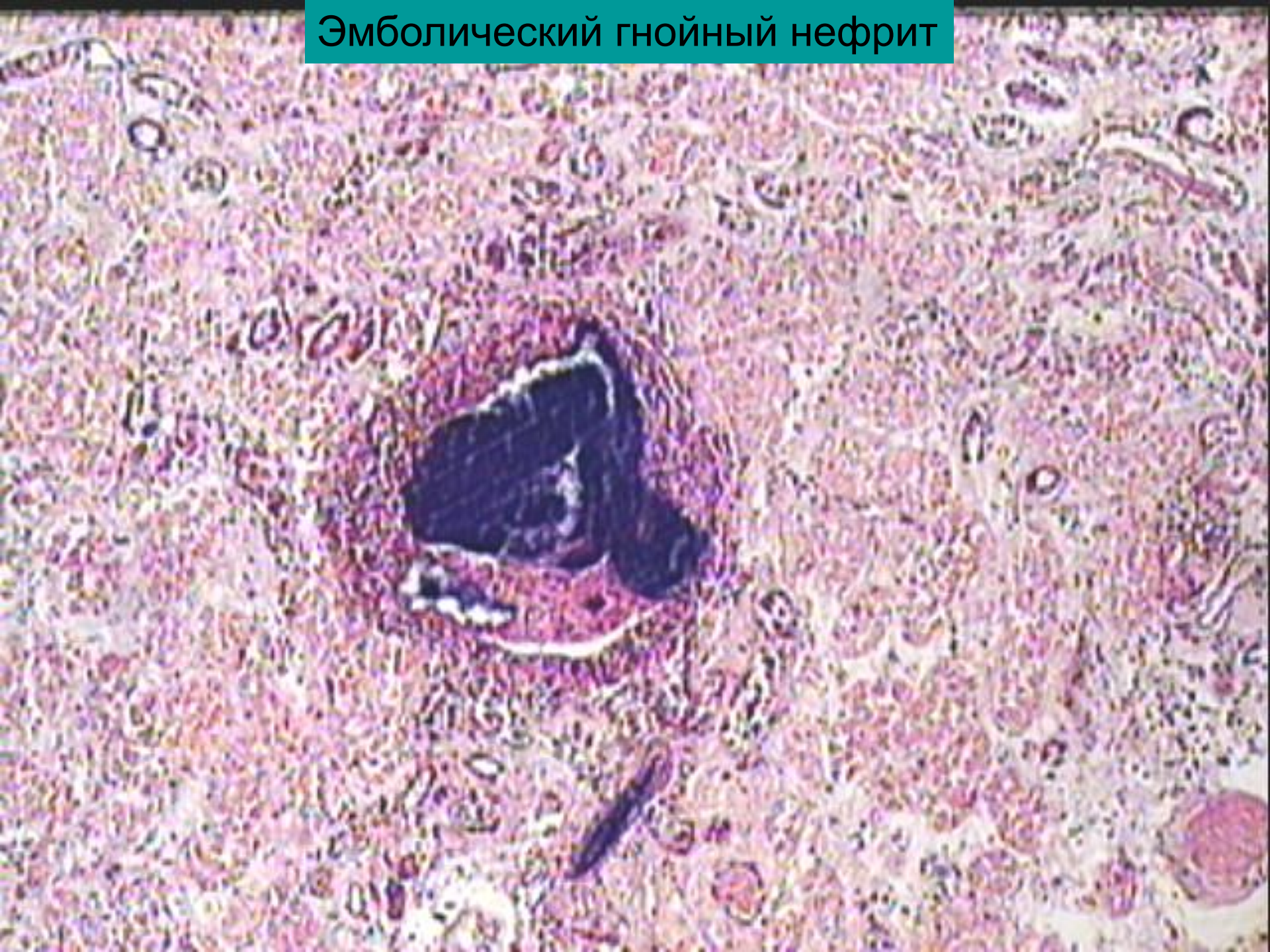Острый гнойный пульпит



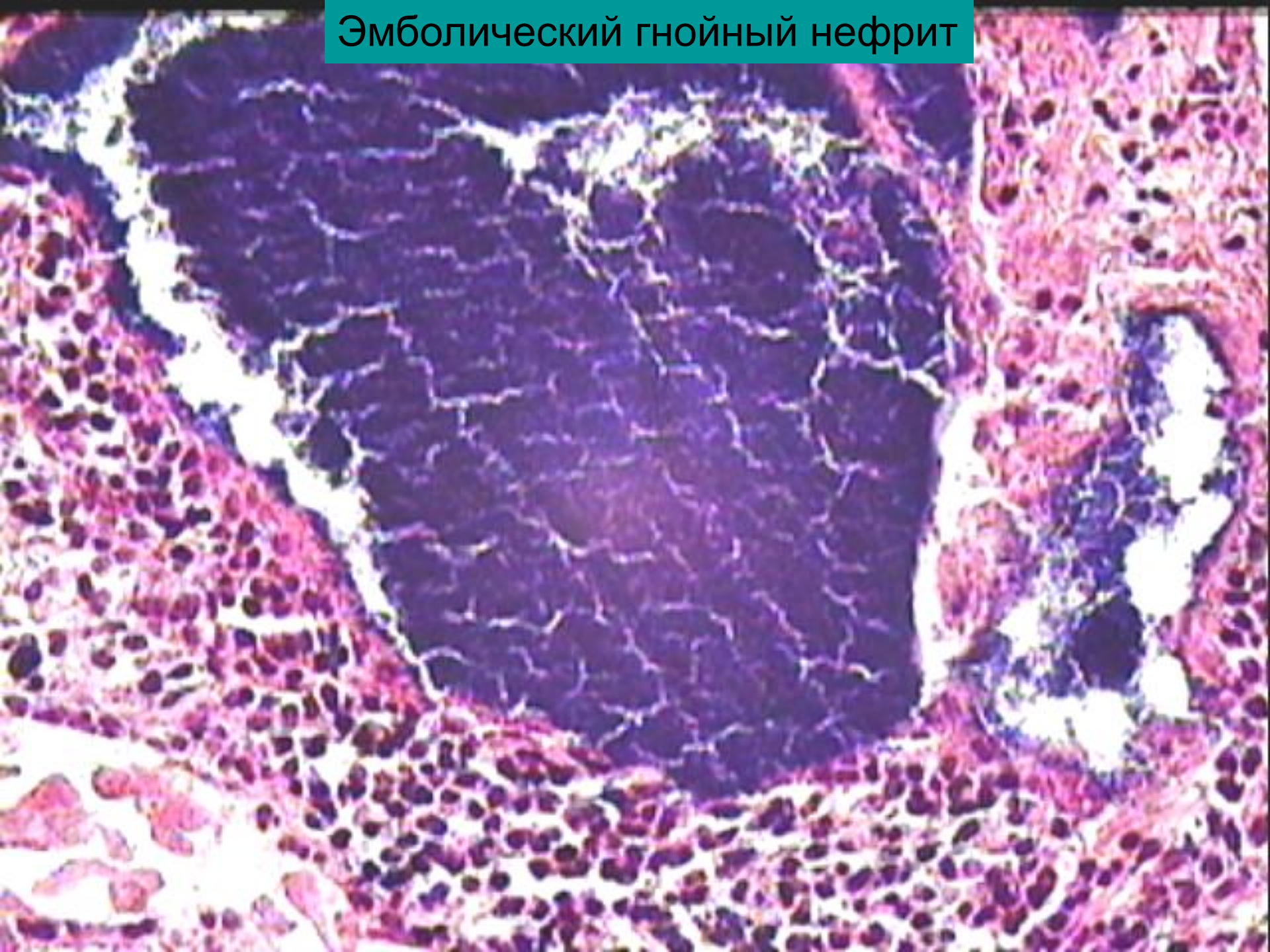Острый гнойный апикальный периодонтит



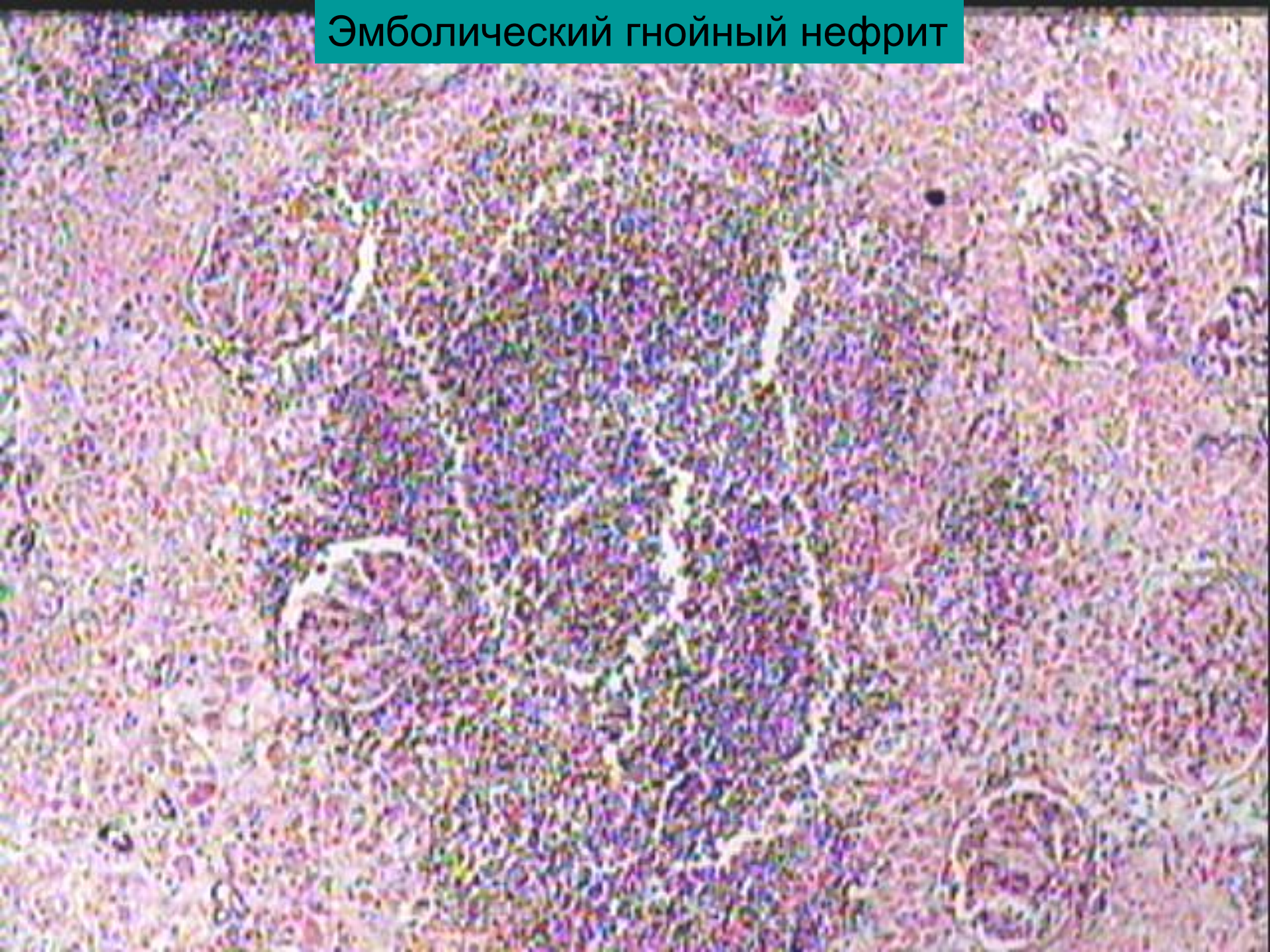
Эмболический гнойный нефрит



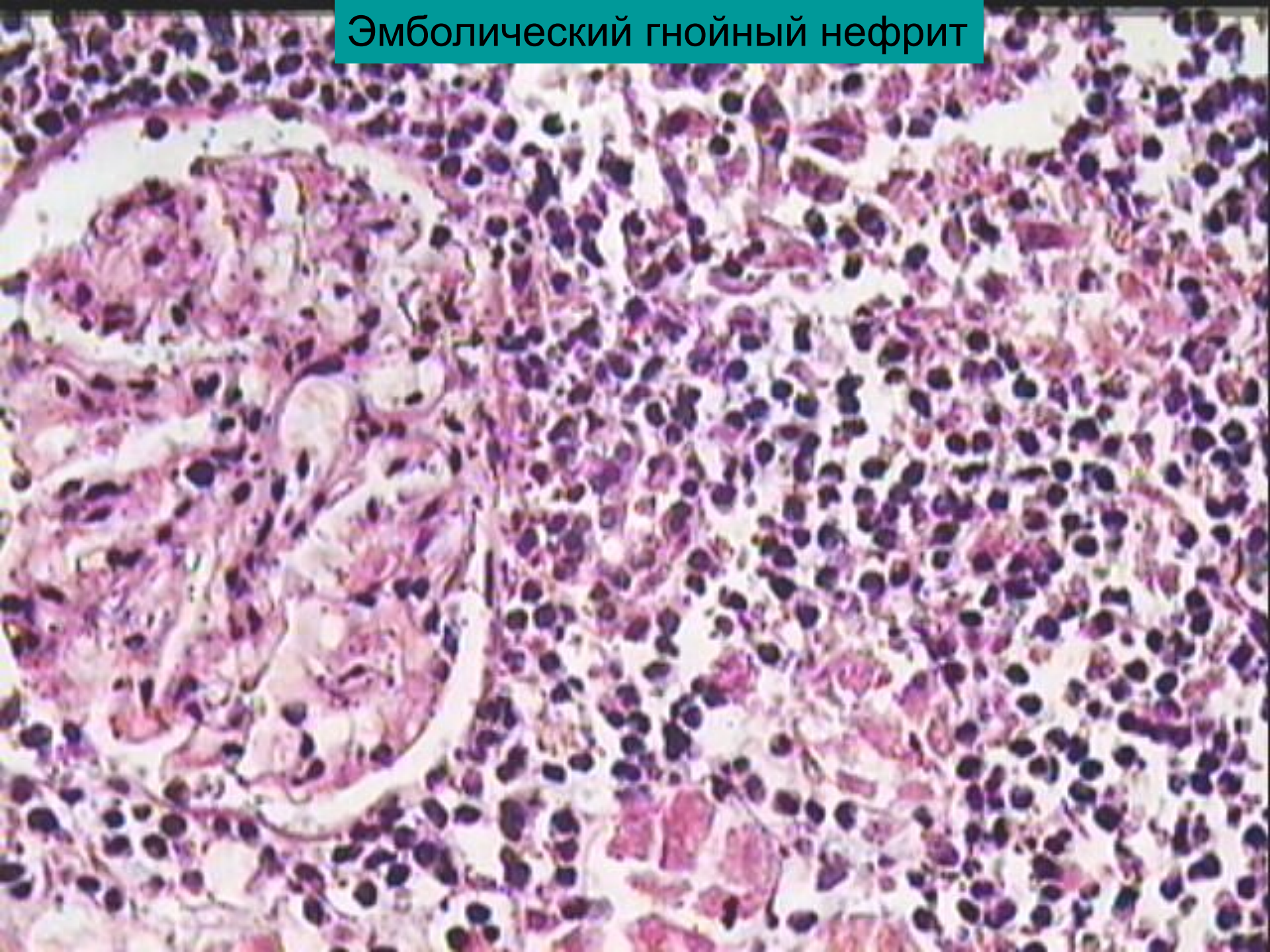
Эмболический гнойный нефрит



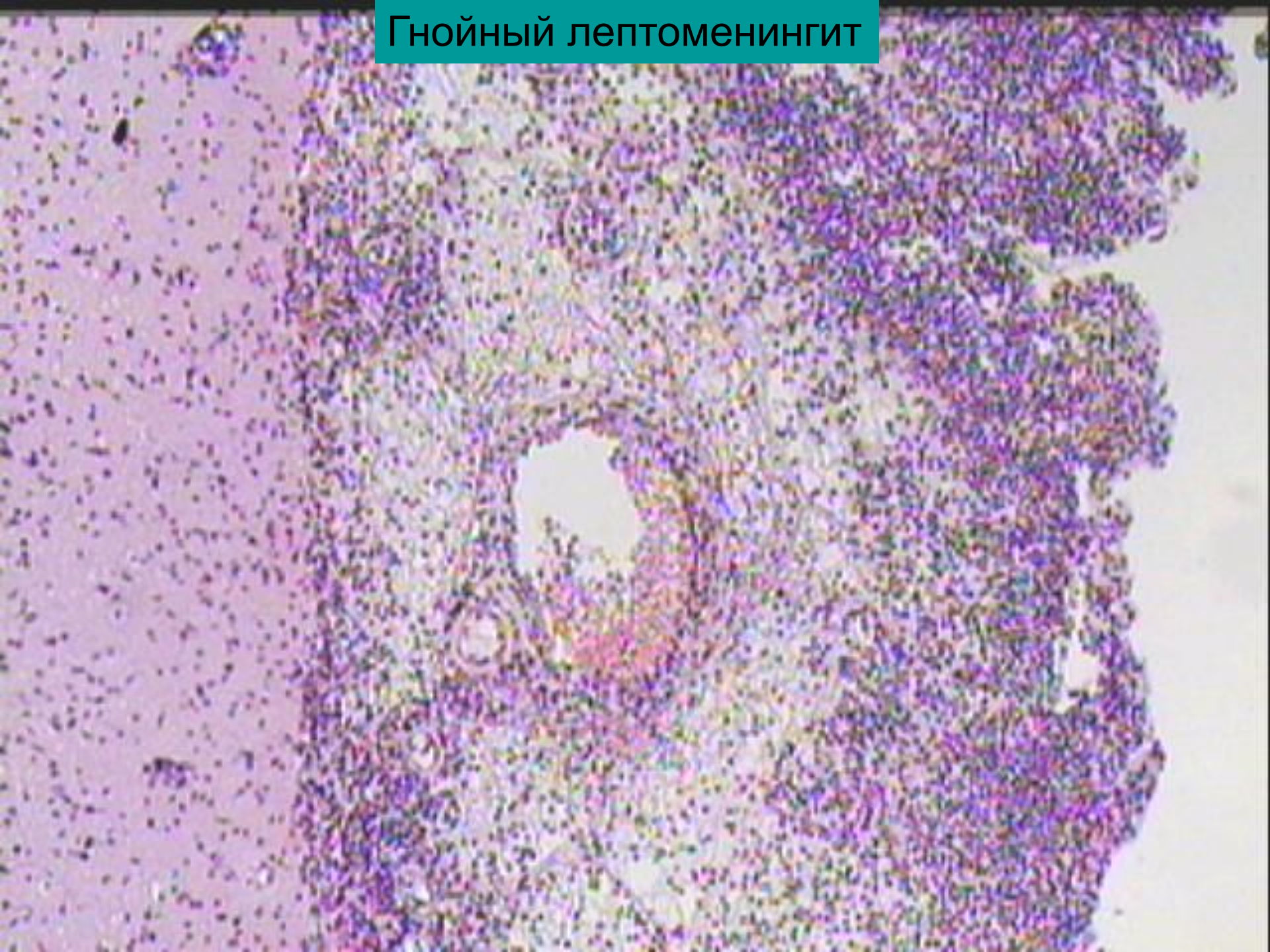
Эмболический гнойный нефрит



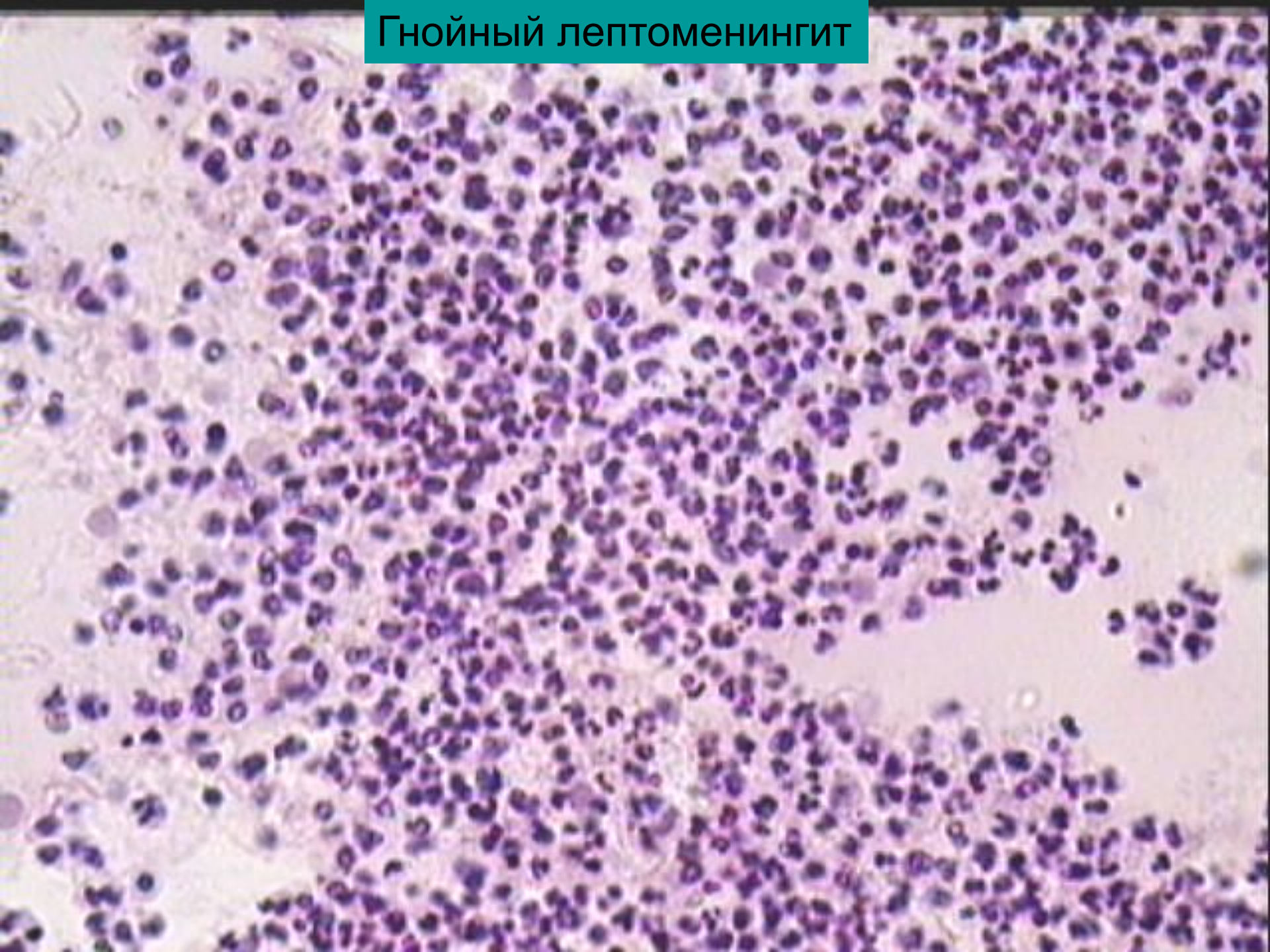
Эмболический гнойный нефрит



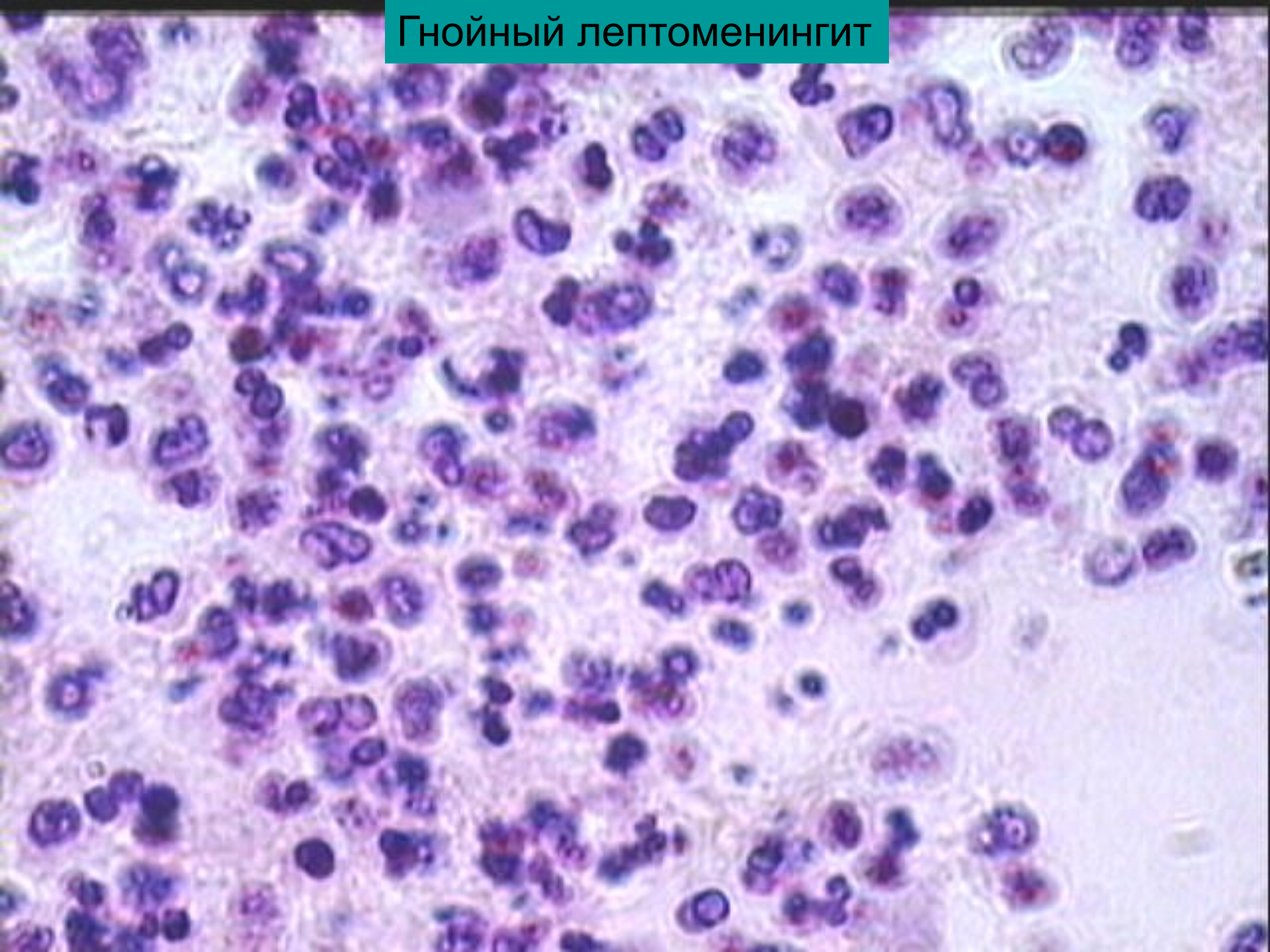
Гнойный лептоменингит



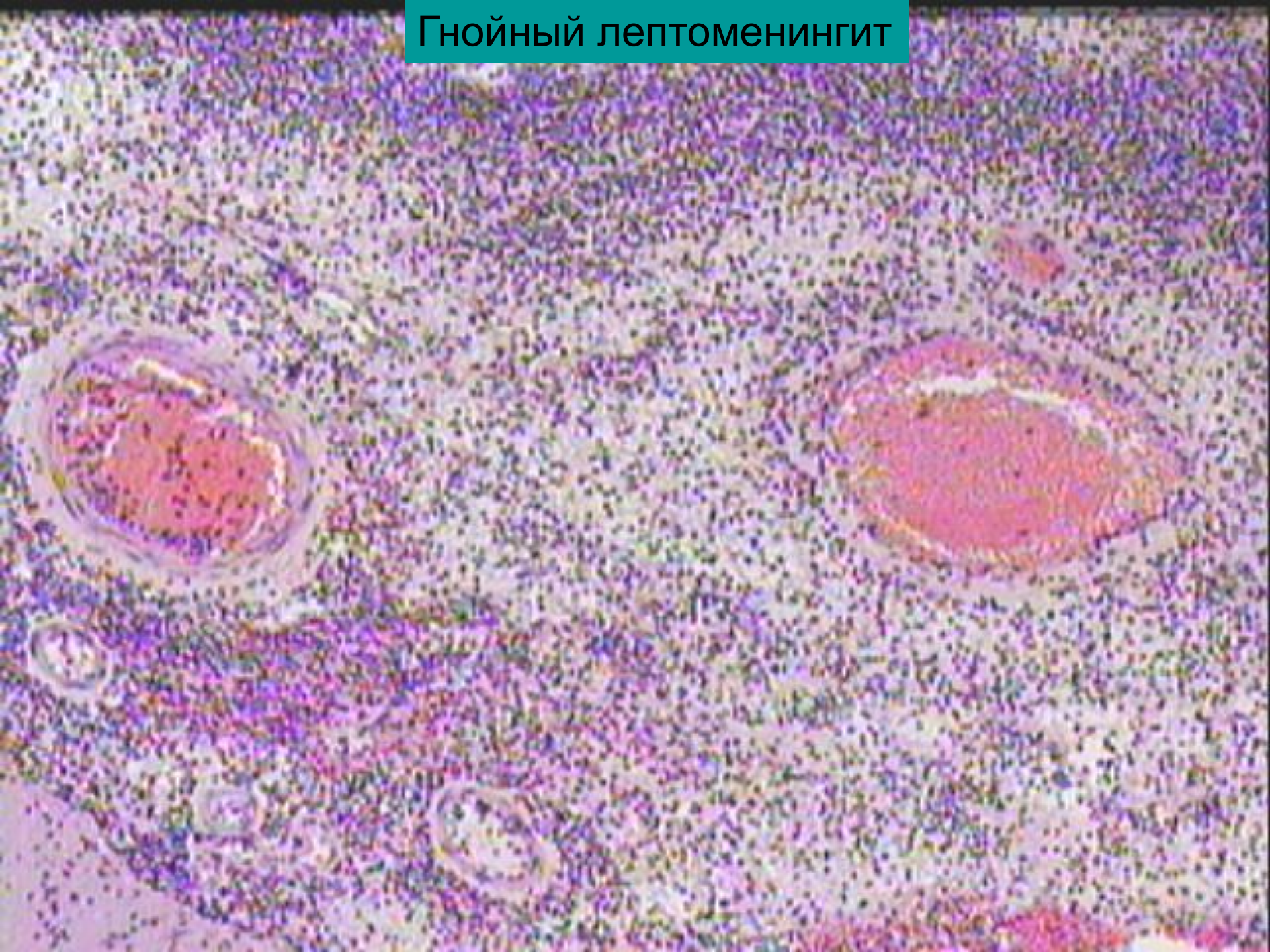
Гнойный лептоменингит



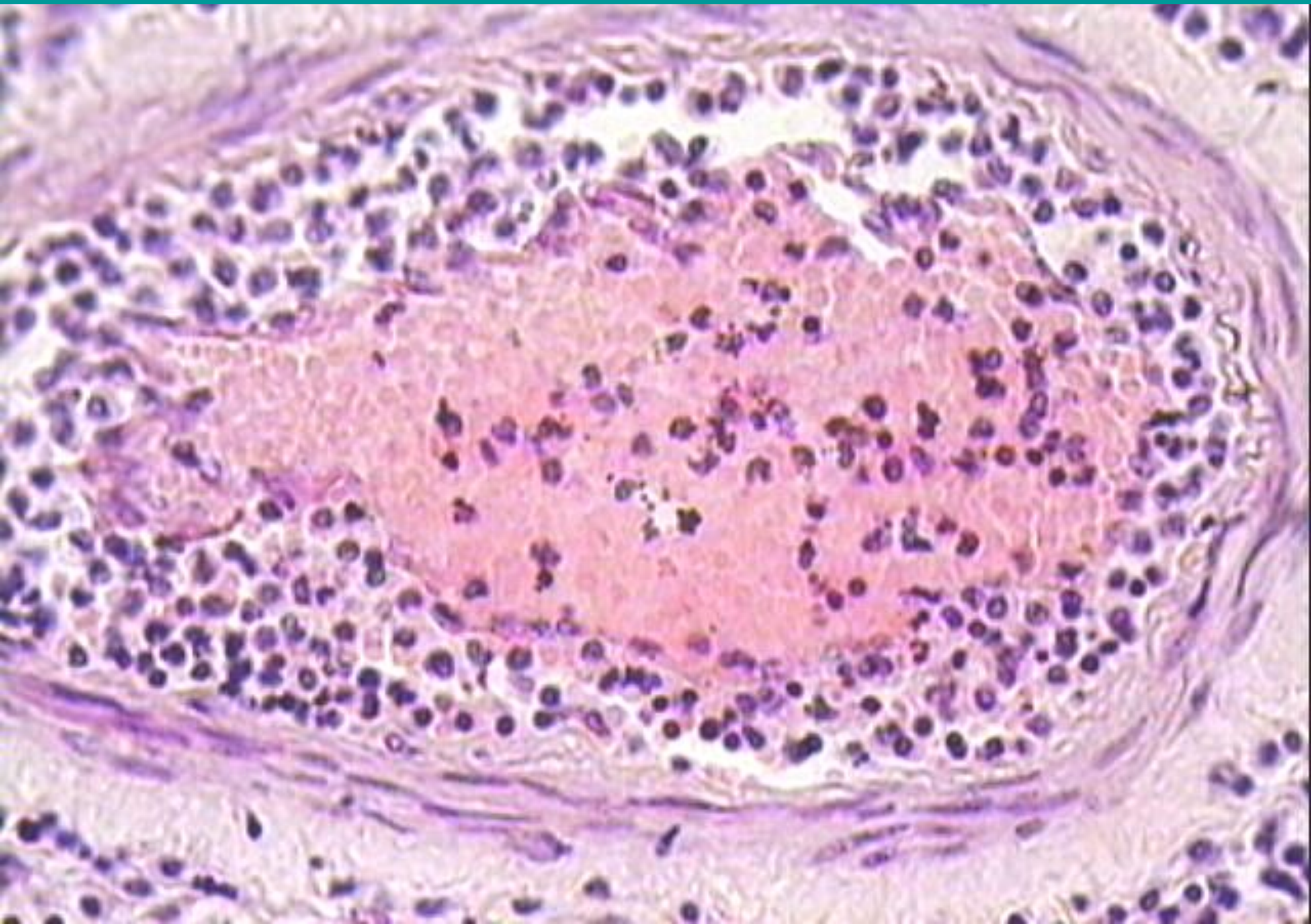
Гнойный лептоменингит



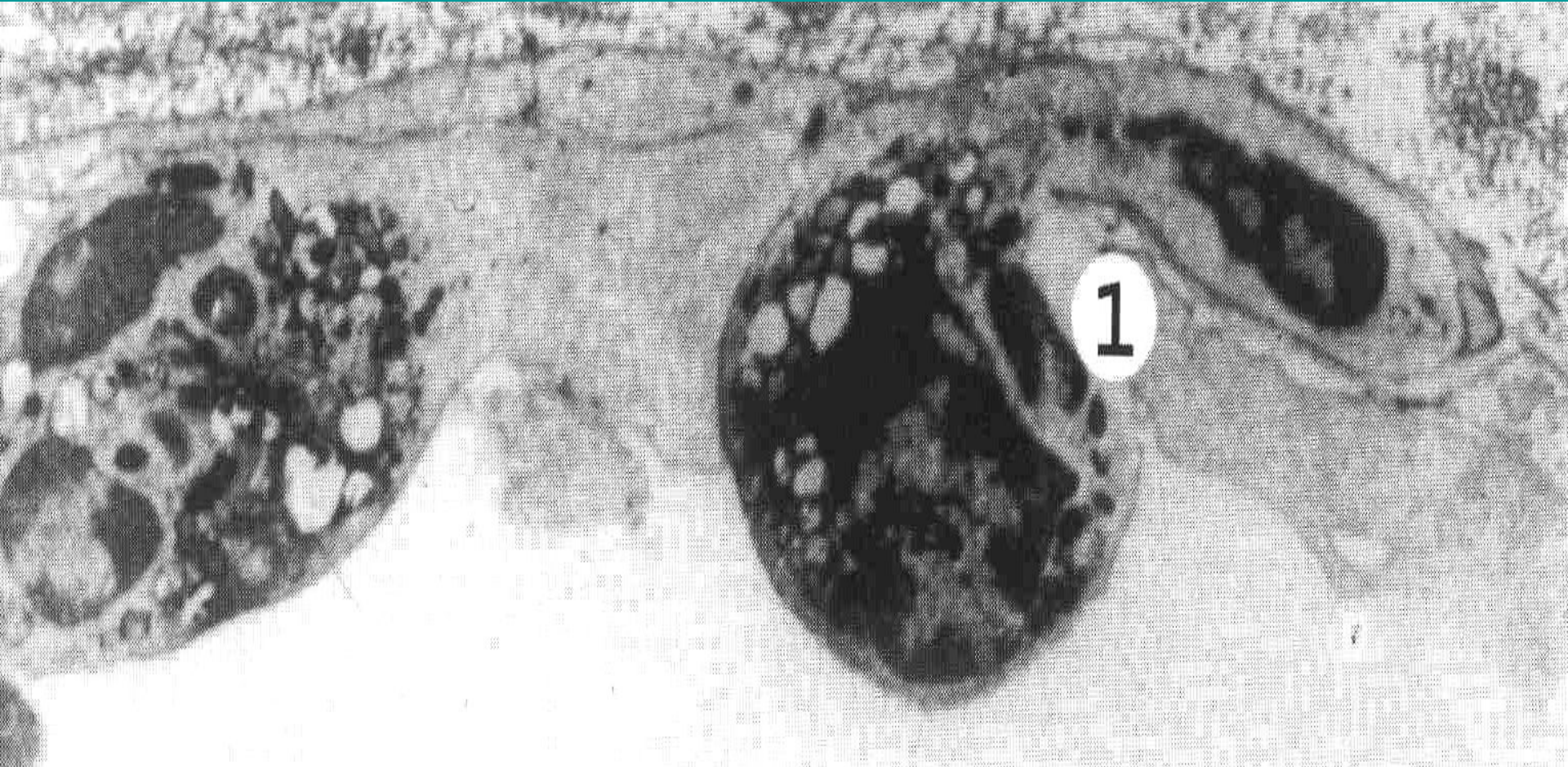
Гнойный лептоменингит



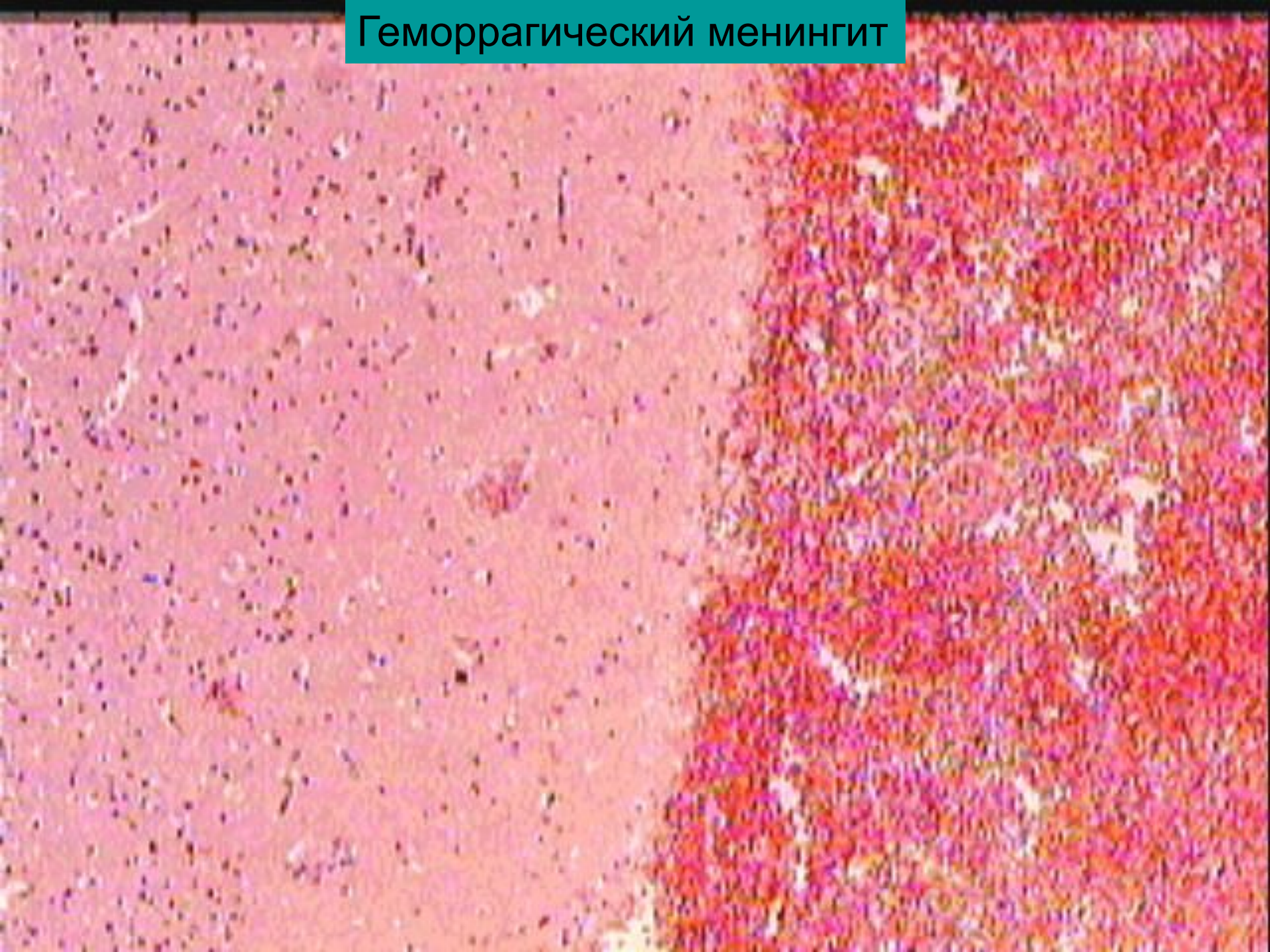Гнойный лептоменингит (краевое стояние лейкоцитов в сосуде)



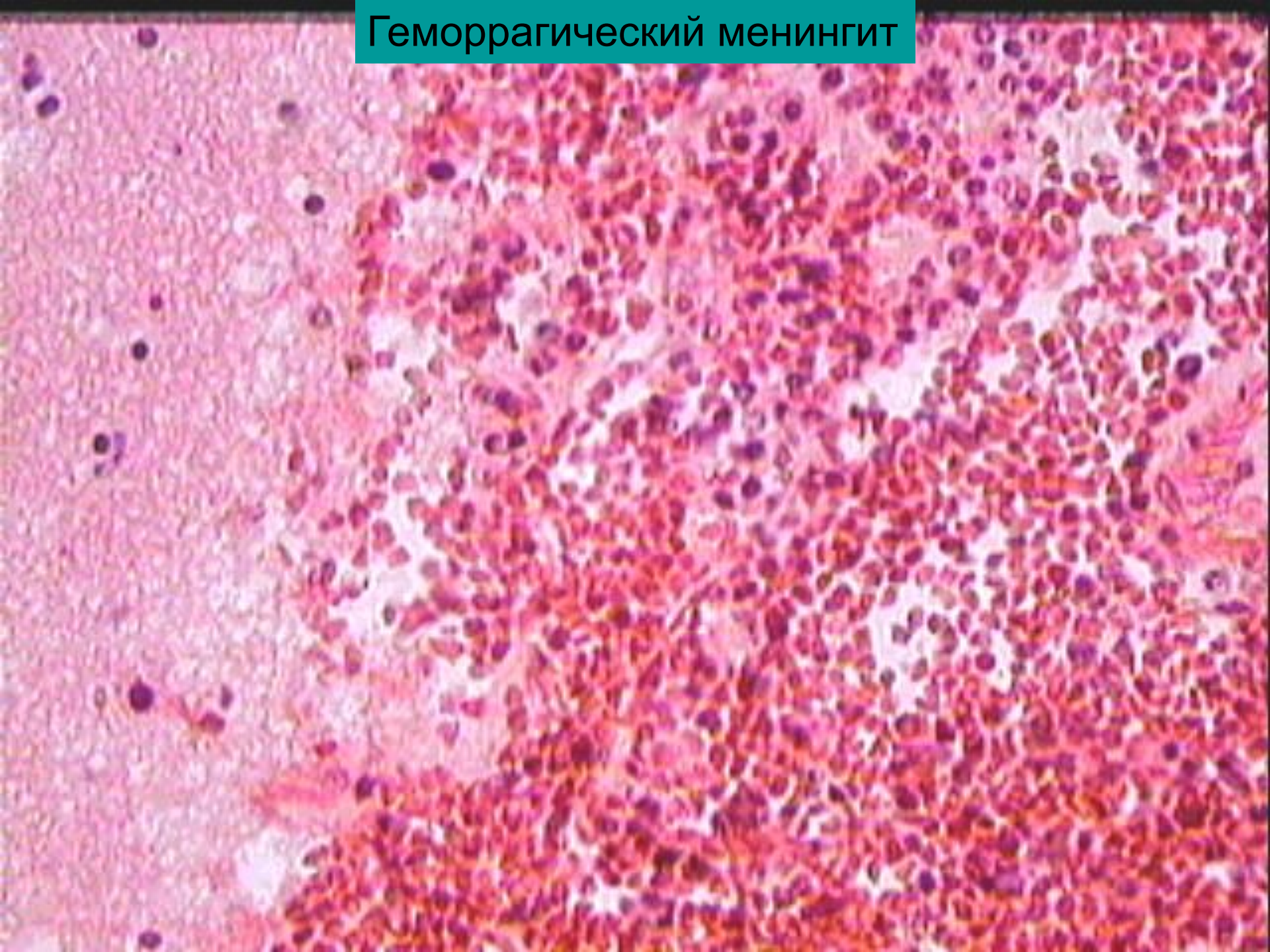
Проникновение лейкоцитов через стенку сосуда при воспалении



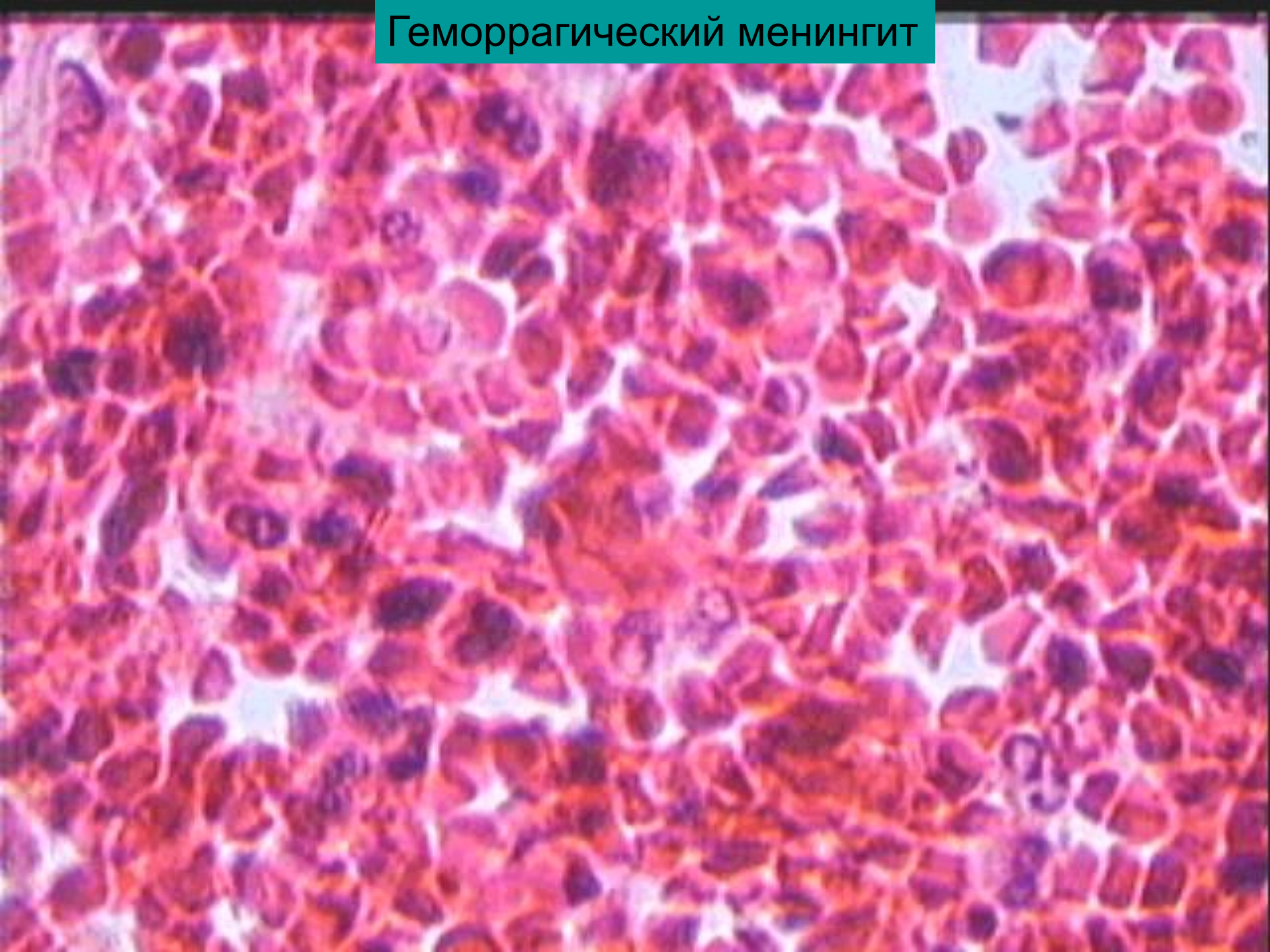Геморрагический менингит



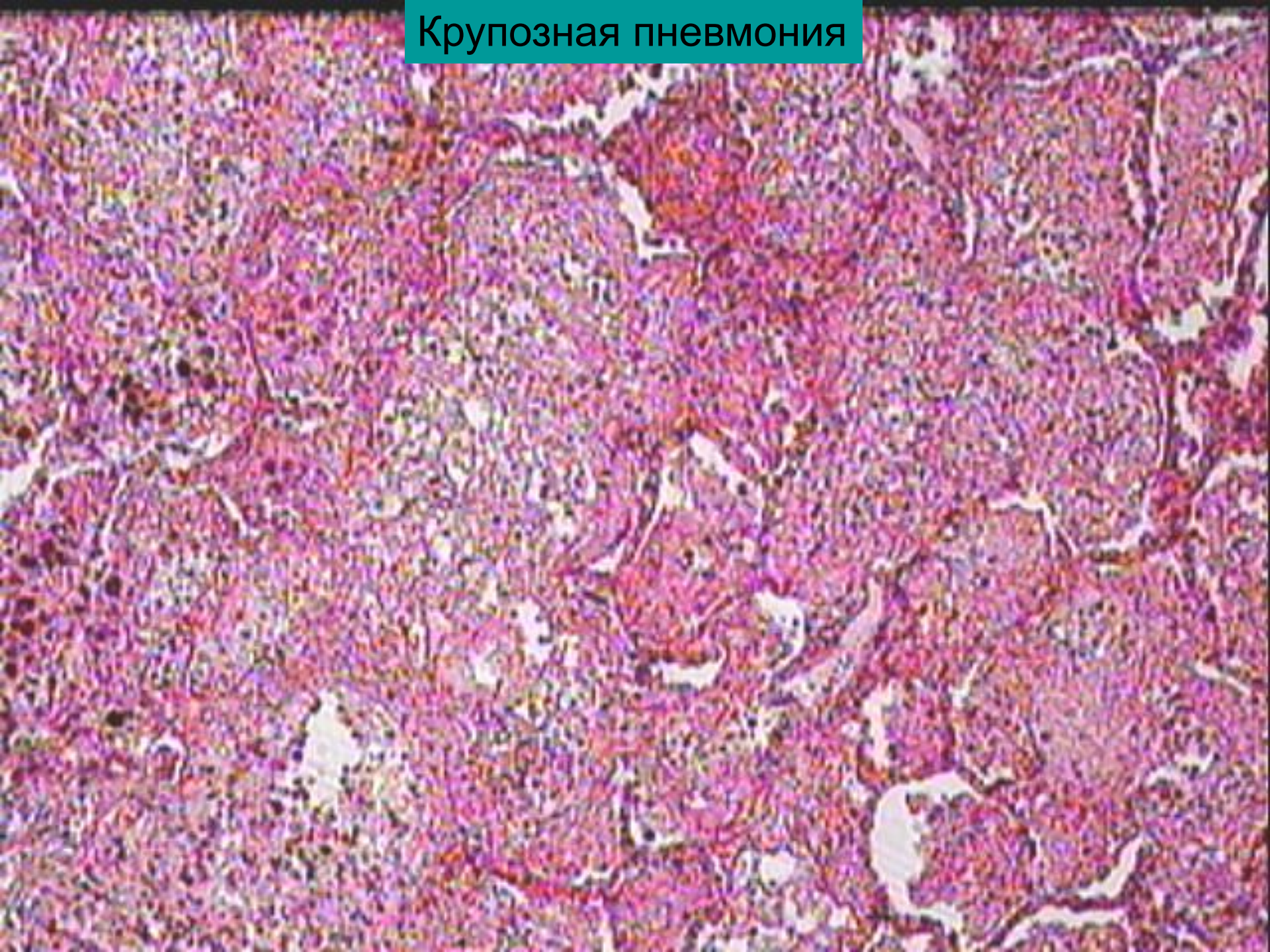
Геморрагический менингит



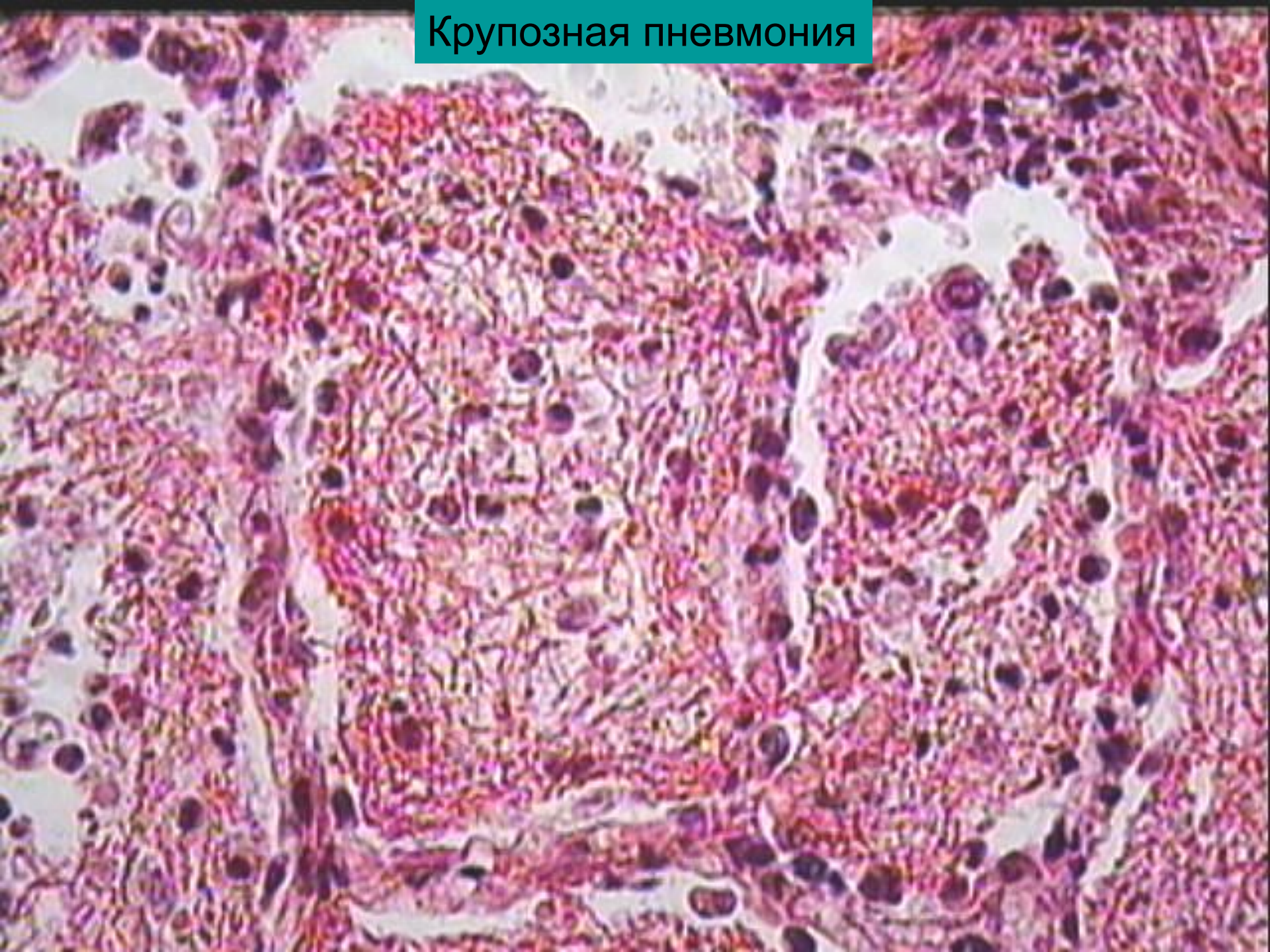
Геморрагический менингит



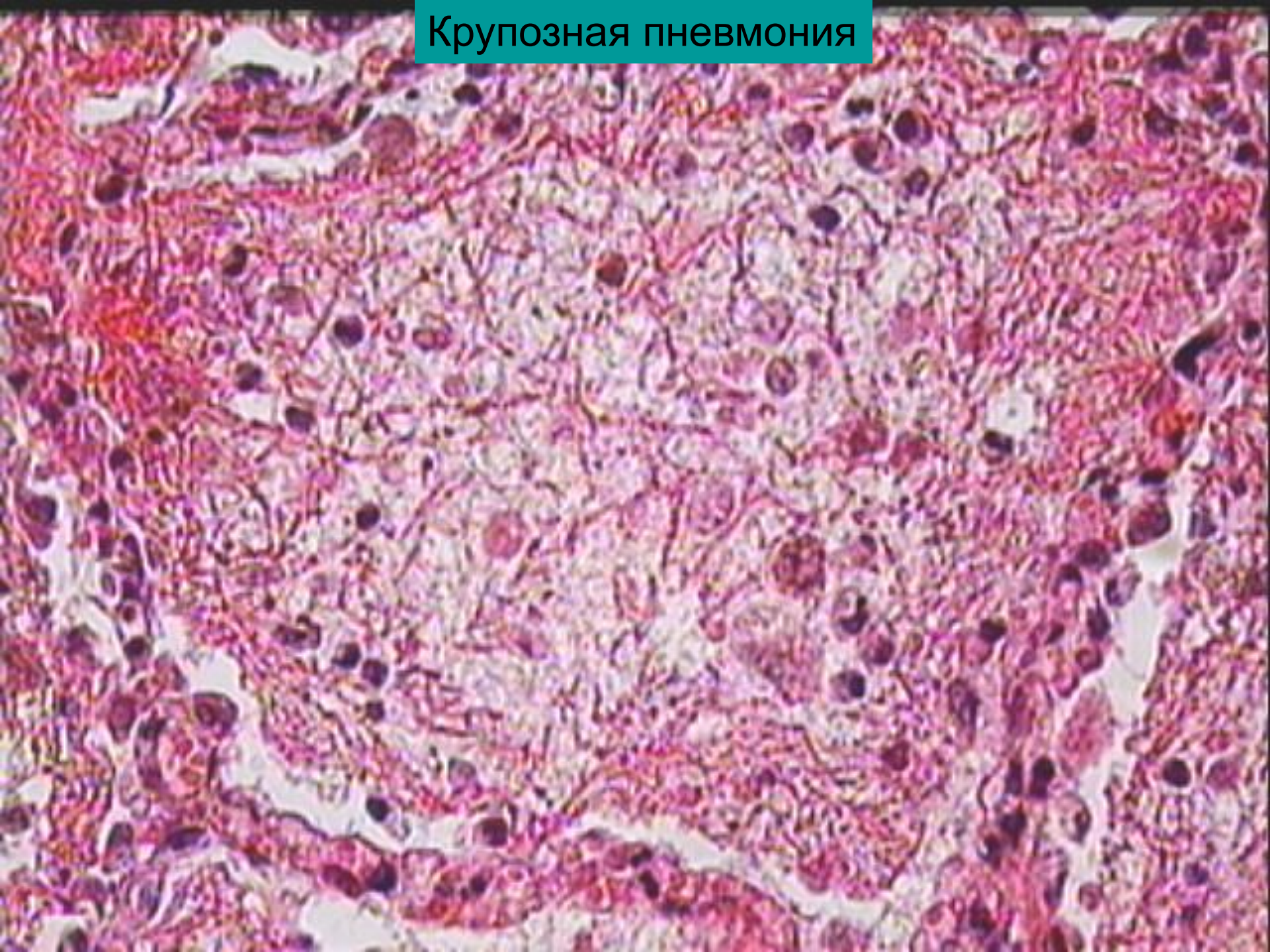
Крупозная пневмония



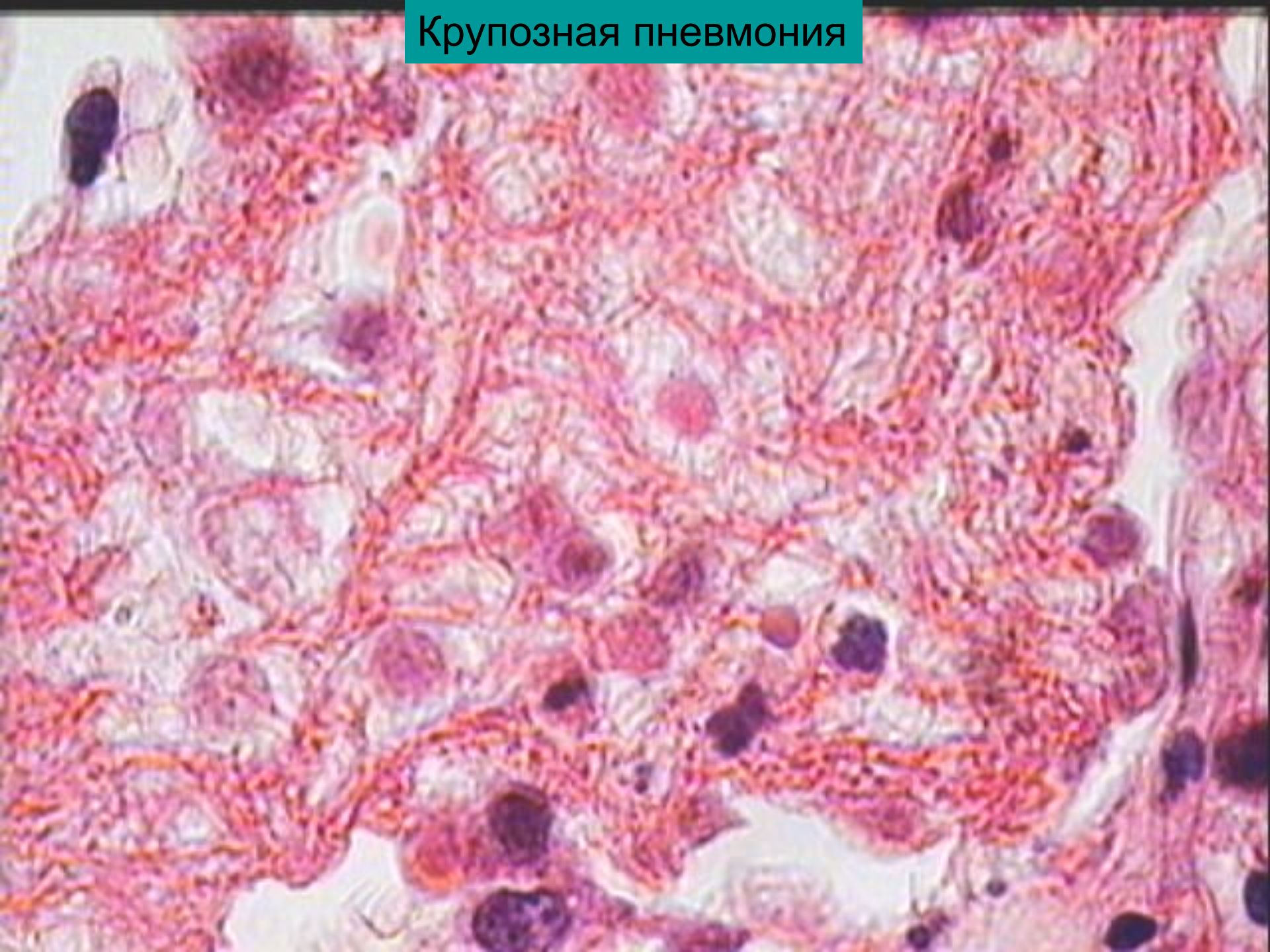Крупозная пневмония



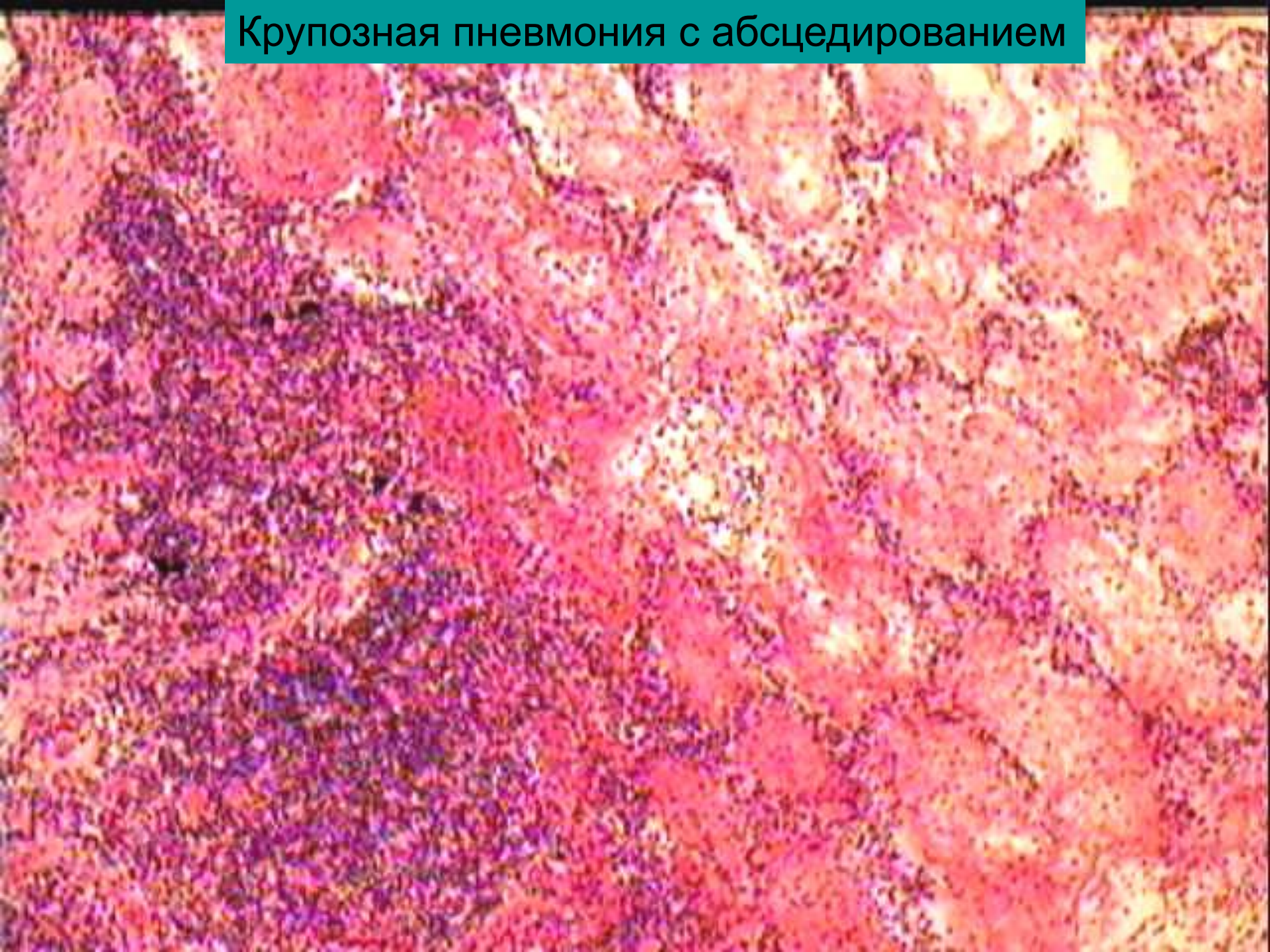
Крупозная пневмония



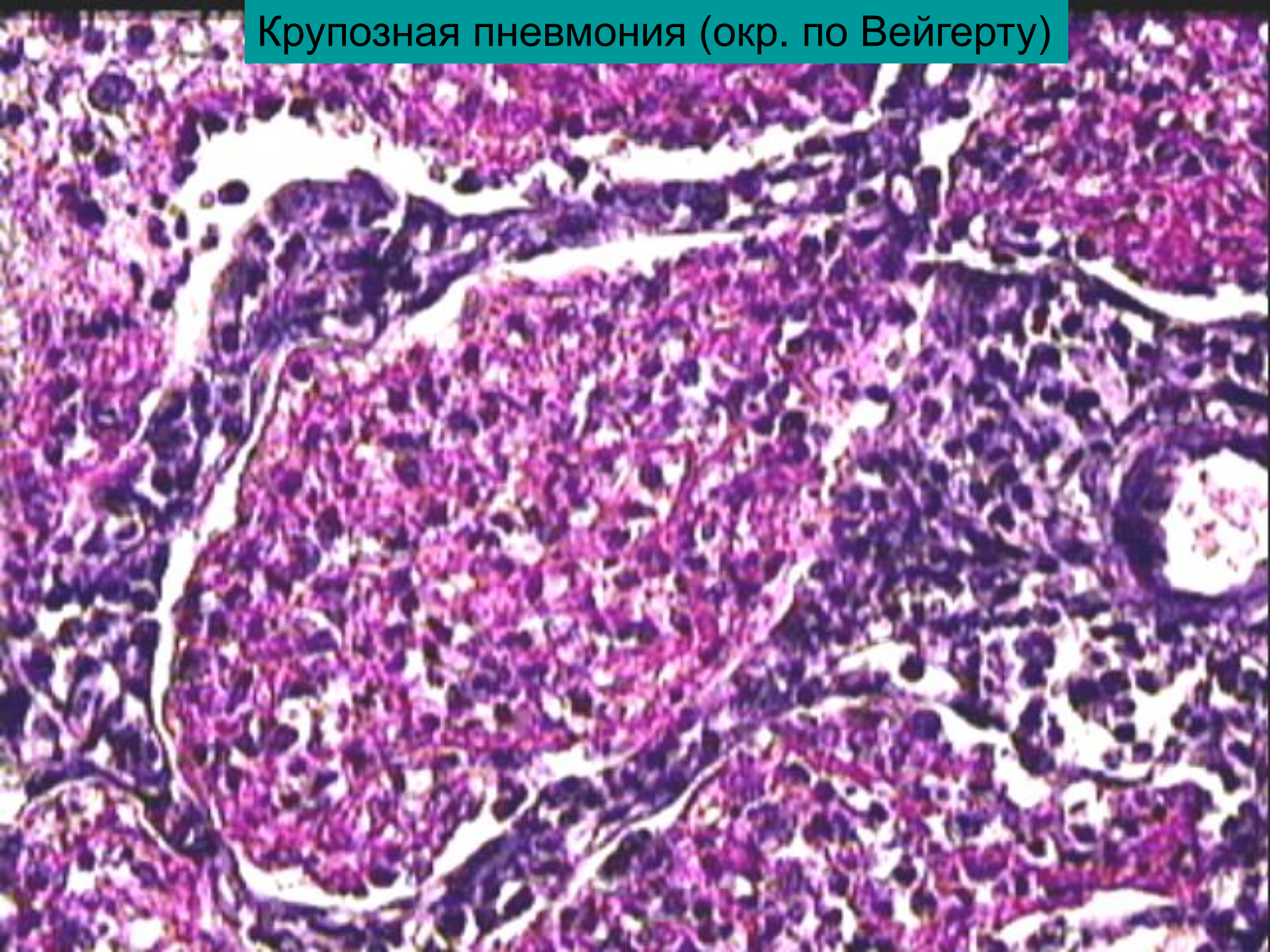
Крупозная пневмония



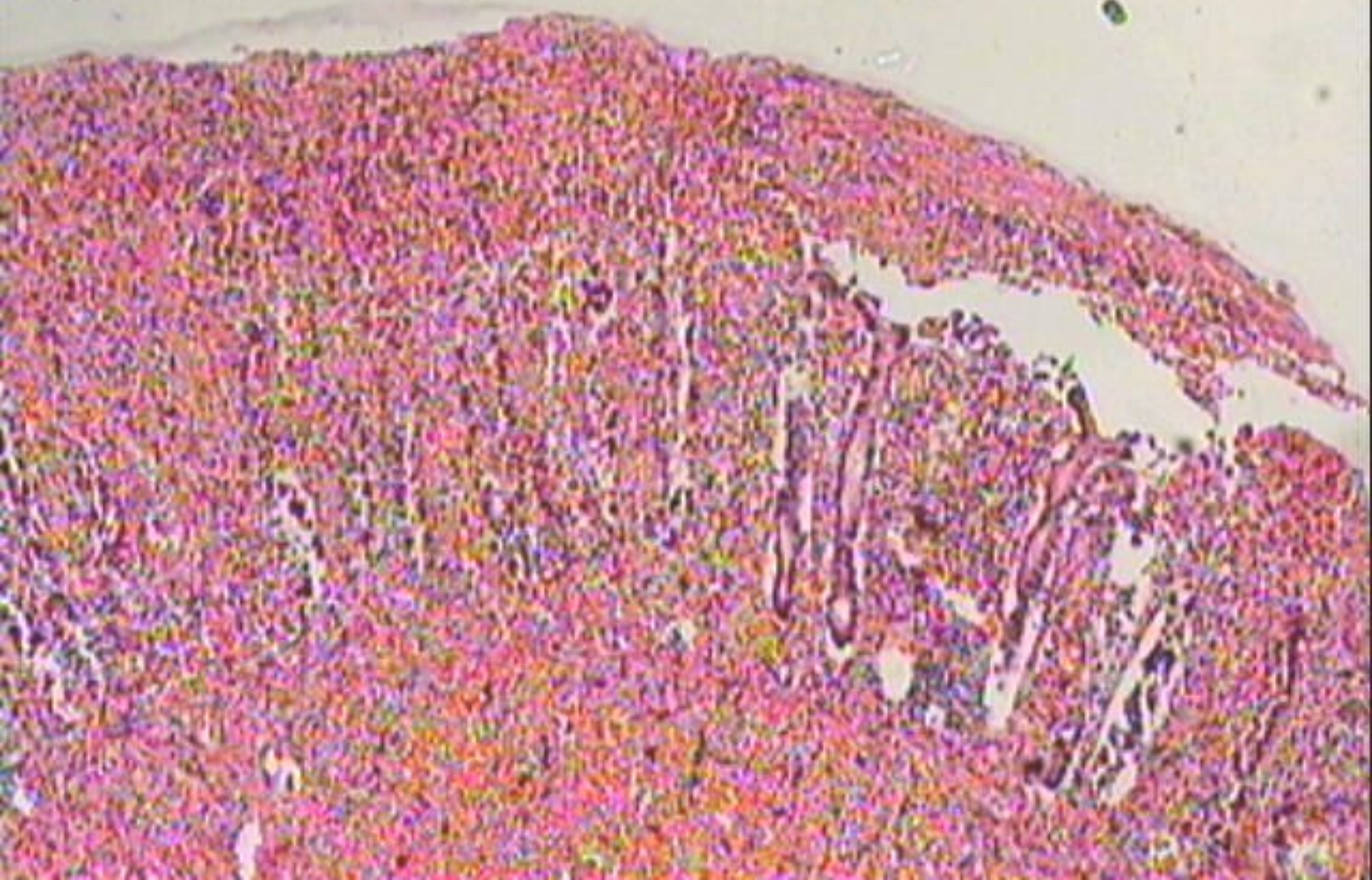
Крупозная пневмония с абсцедированием



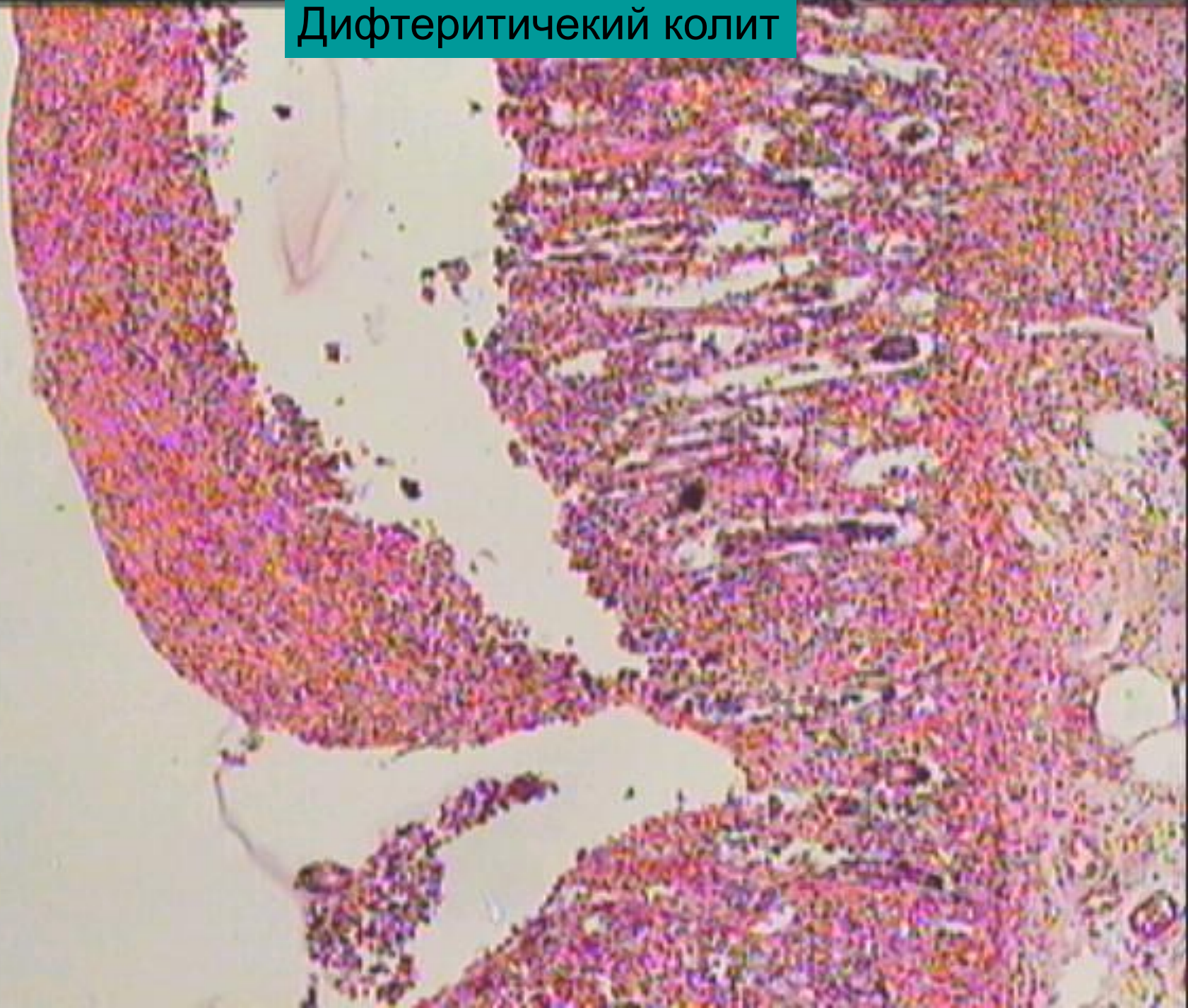Крупозная пневмония (окр. по Вейгерту)



Дифтеритичекий колит



Дифтеритичекий колит



Дифтеритичекий колит

