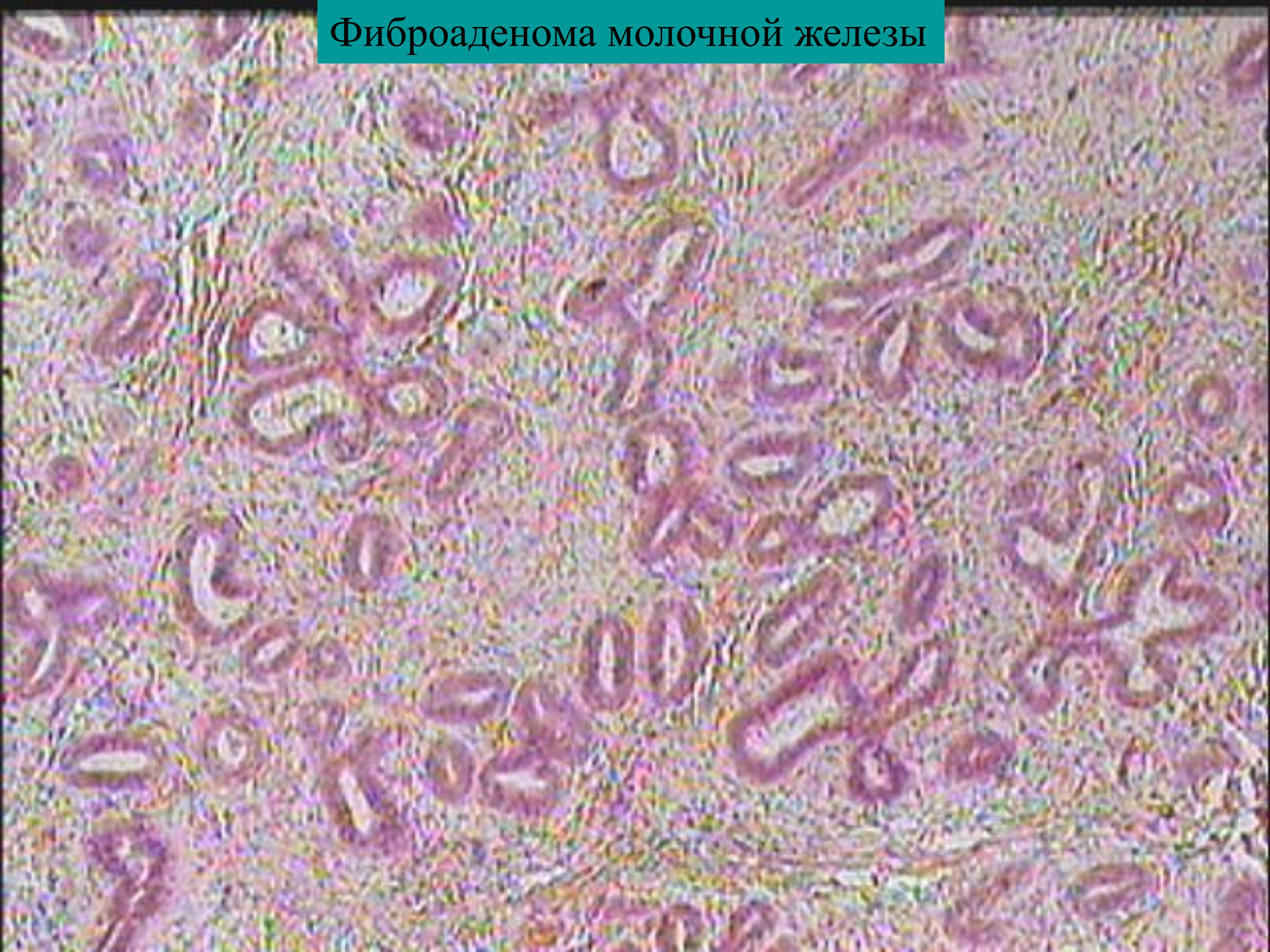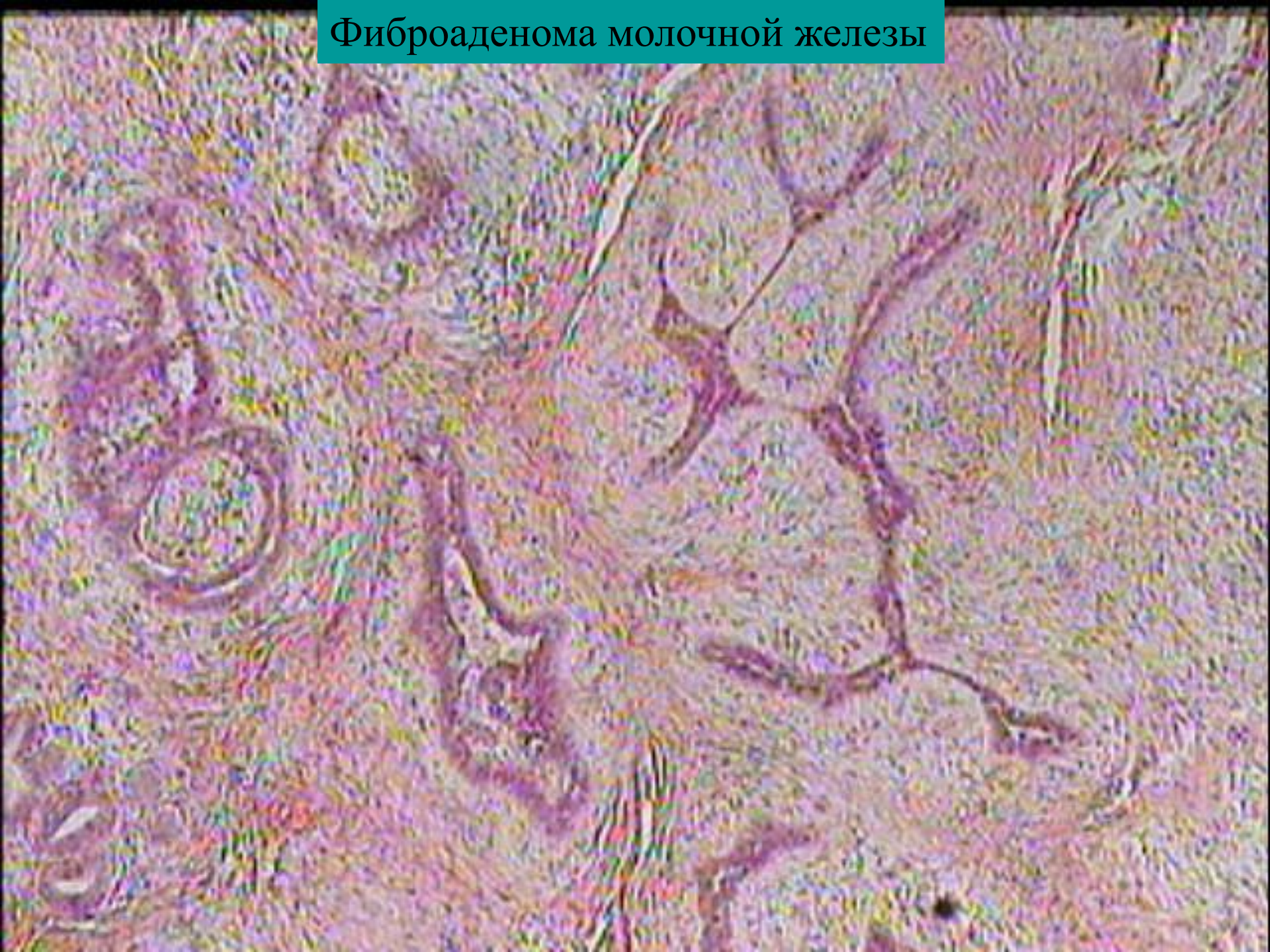


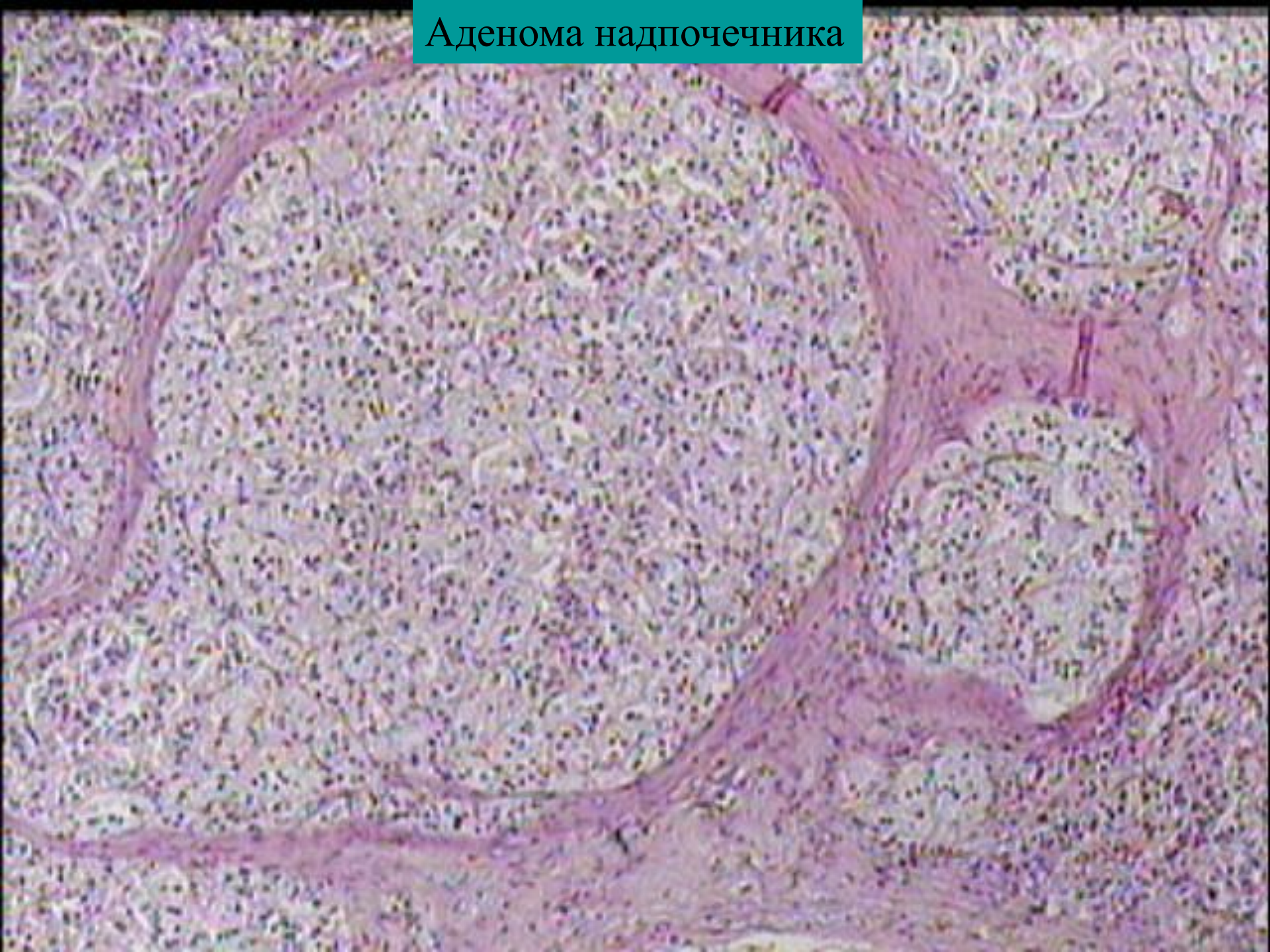
Фиброаденома молочной железы



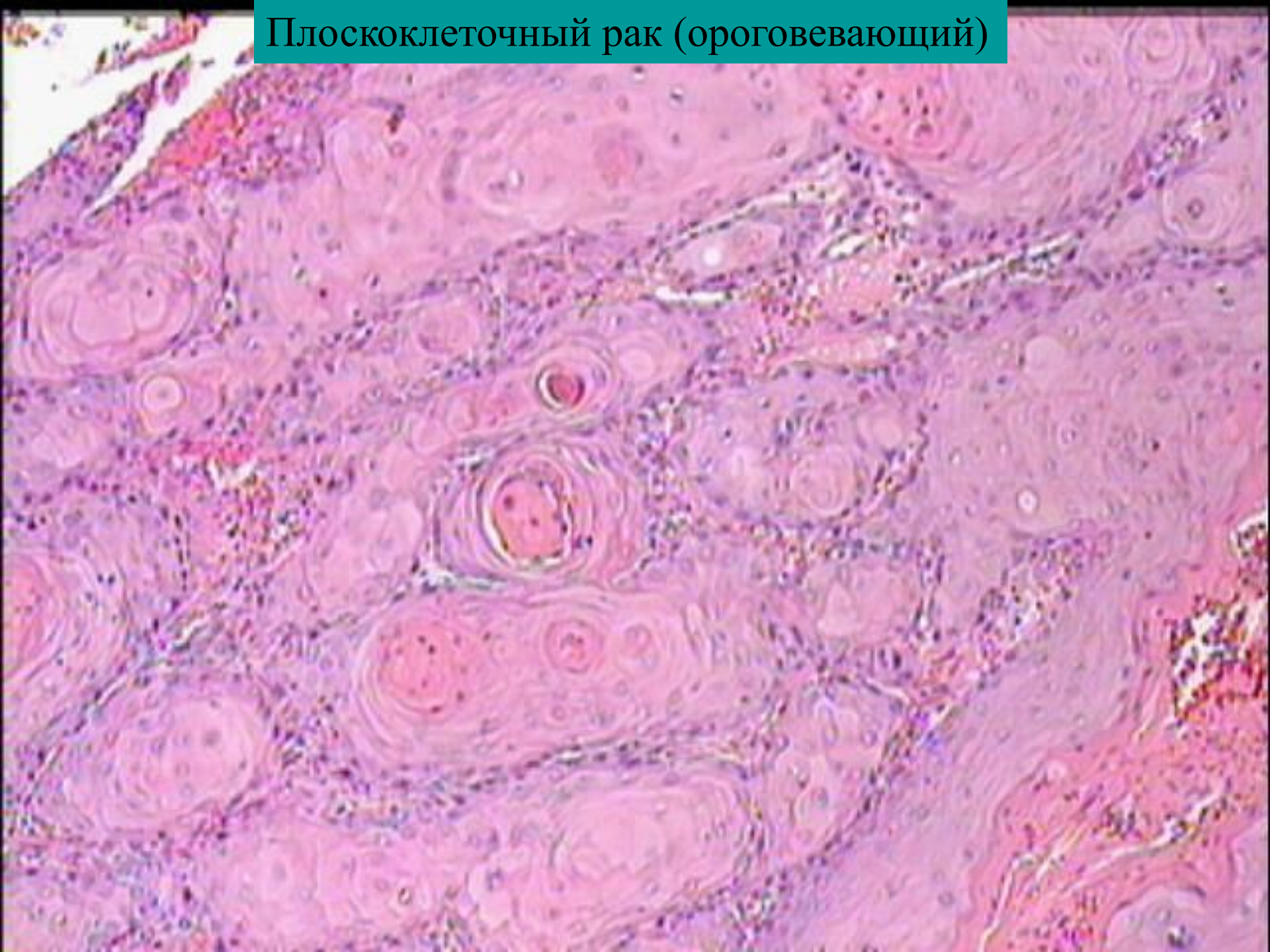Фиброаденома молочной железы



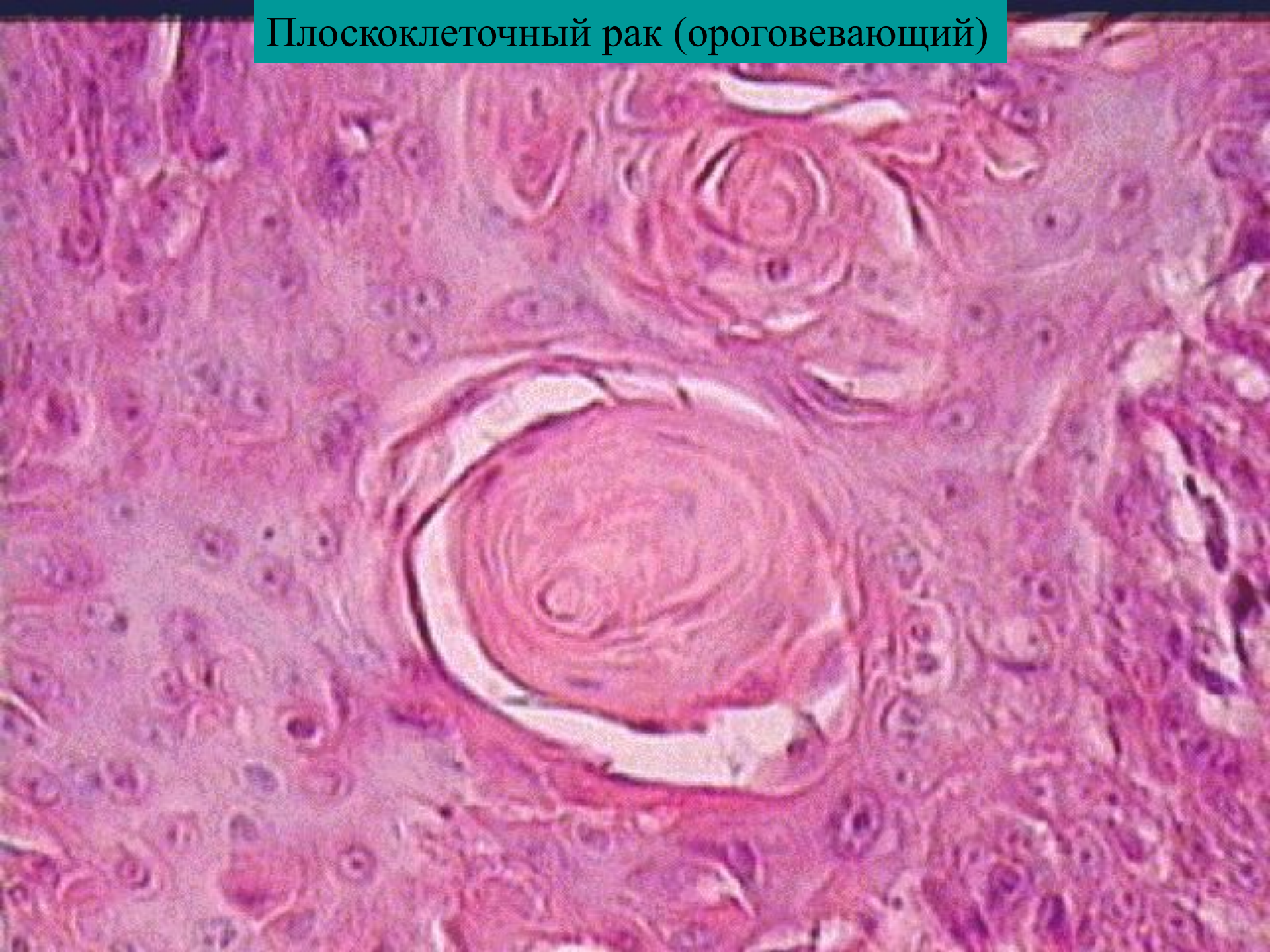Аденома надпочечника



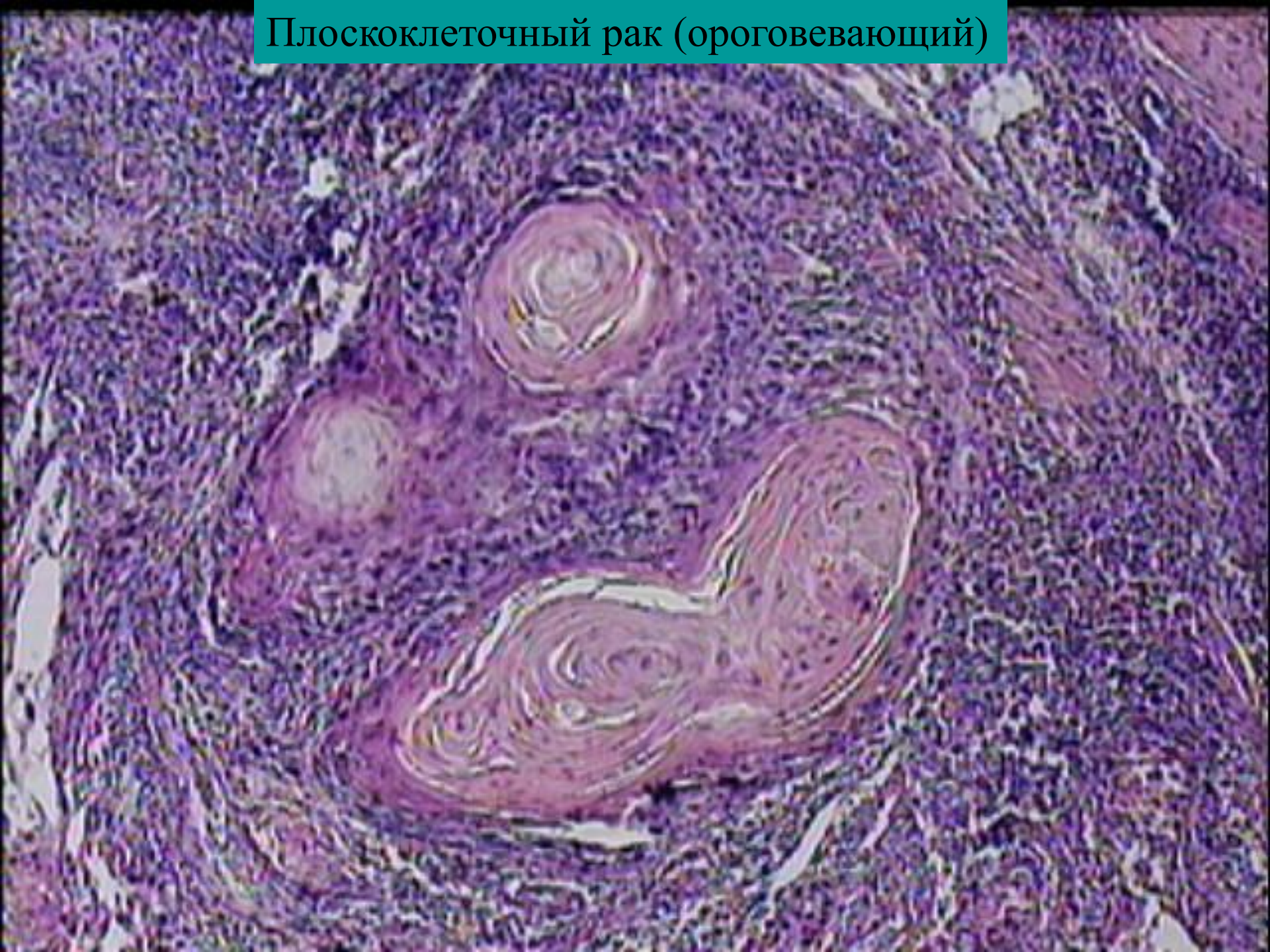
Плоскоклеточный рак (ороговевающий)



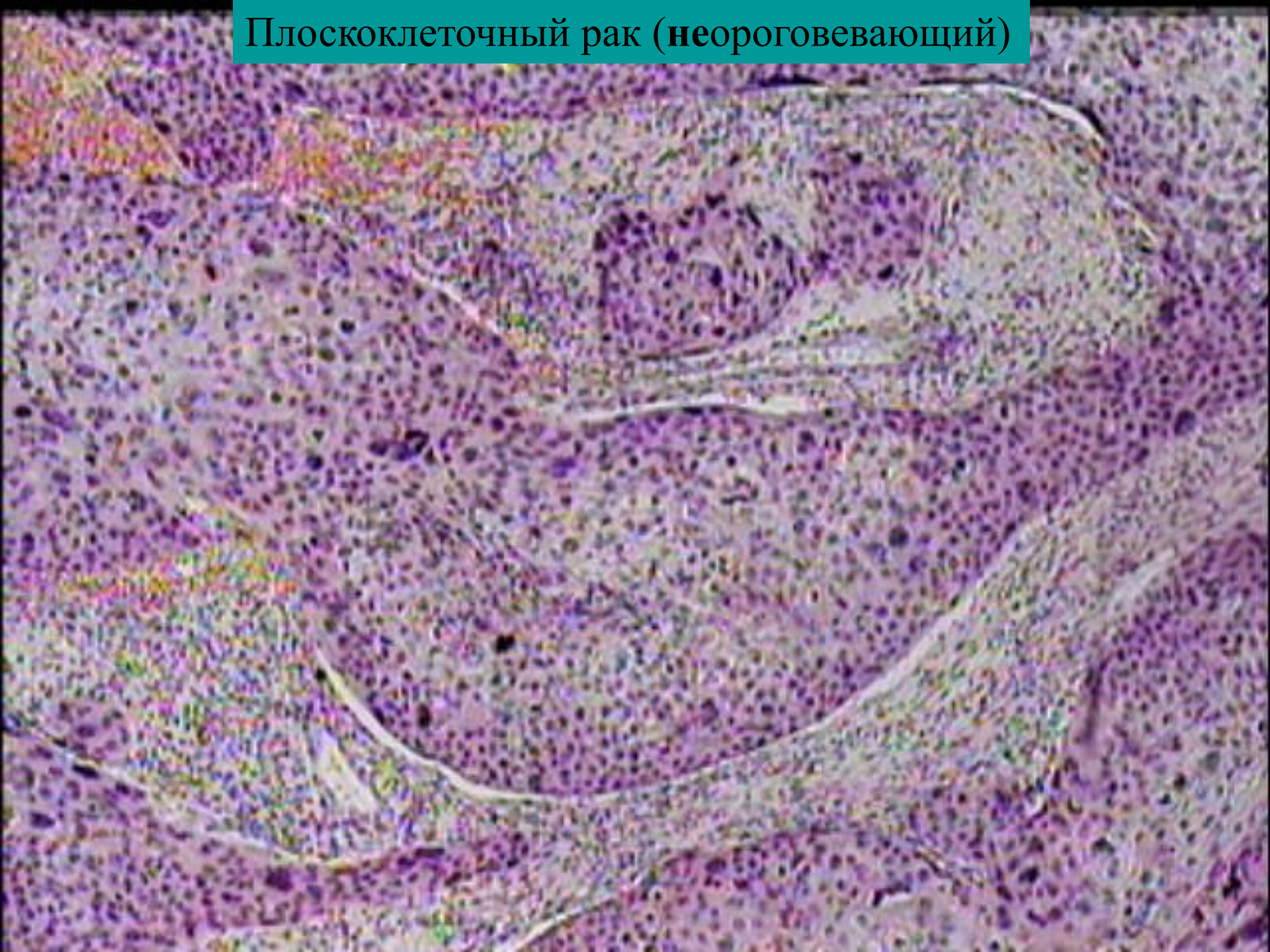Плоскоклеточный рак (ороговевающий)



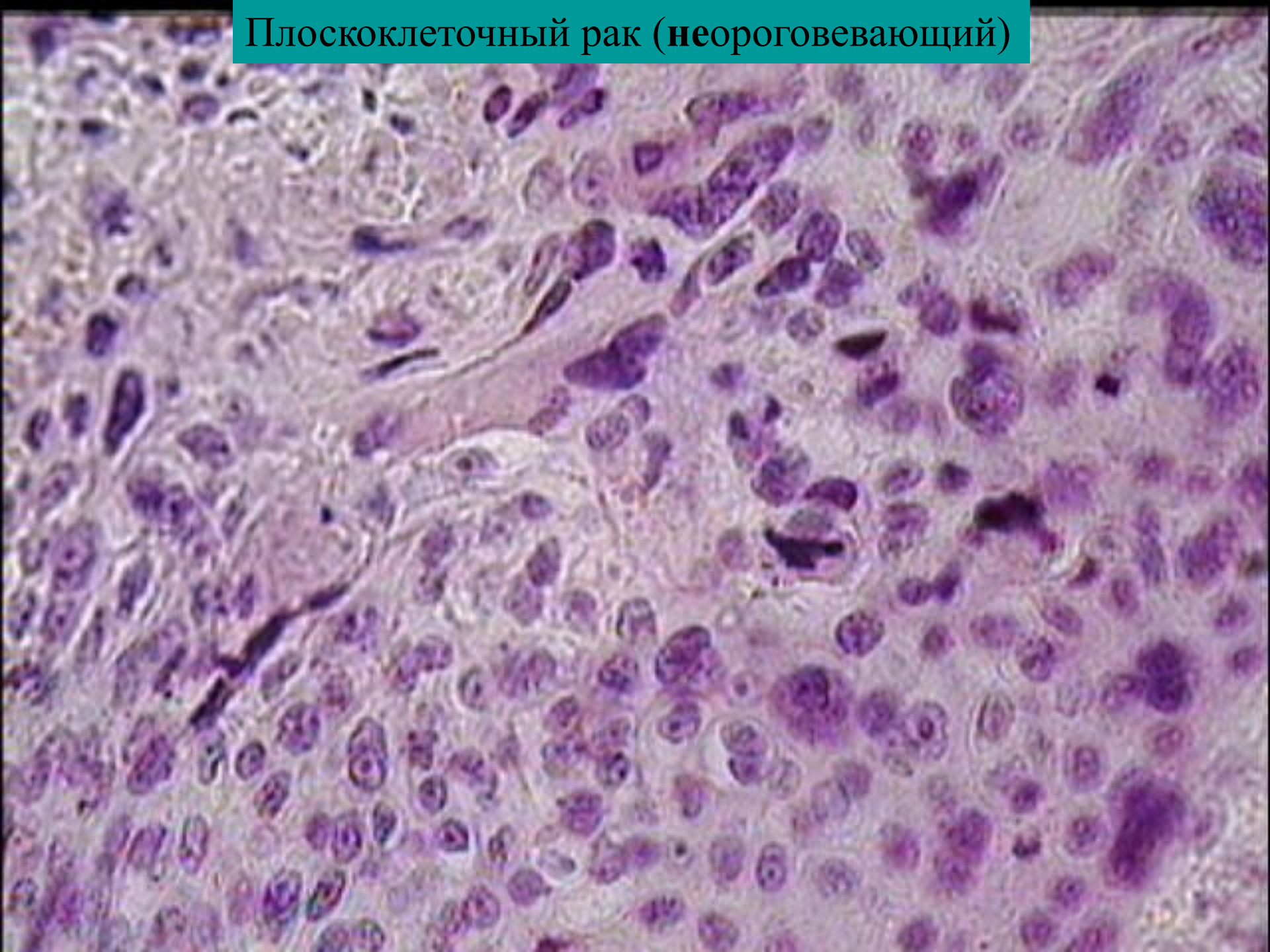
Плоскоклеточный рак (ороговевающий)



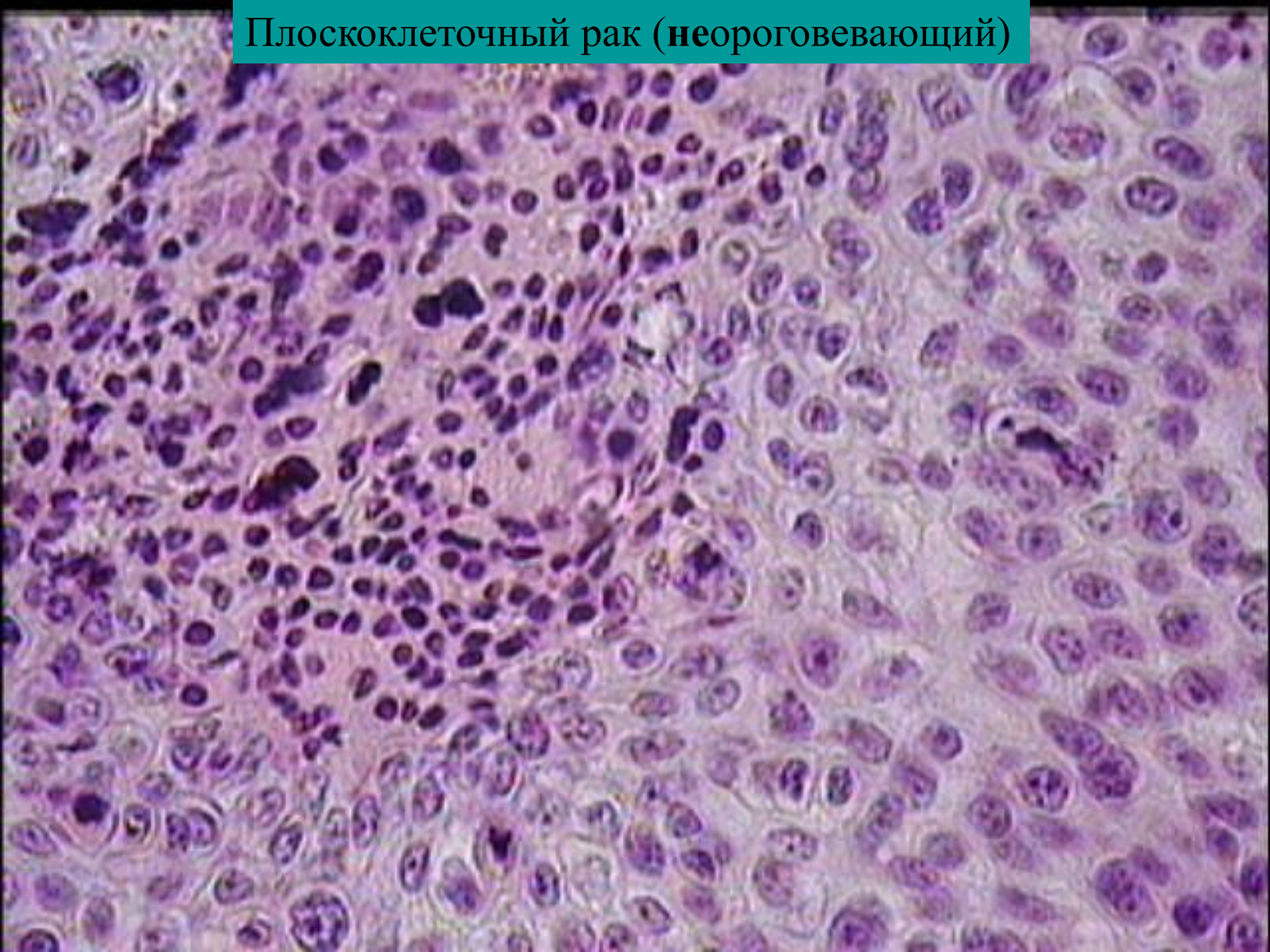
Плоскоклеточный рак (неороговевающий)



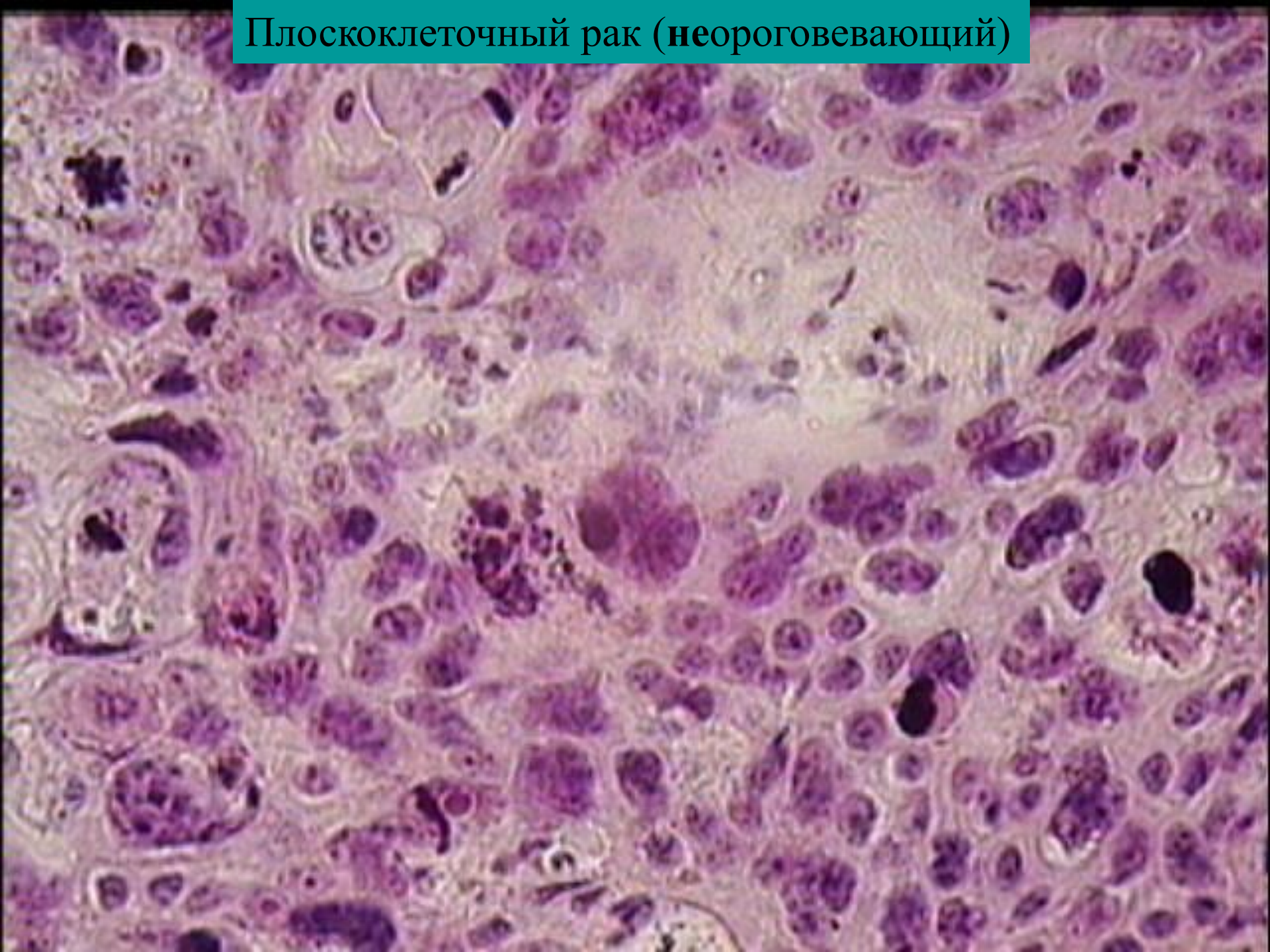Плоскоклеточный рак (неороговевающий)



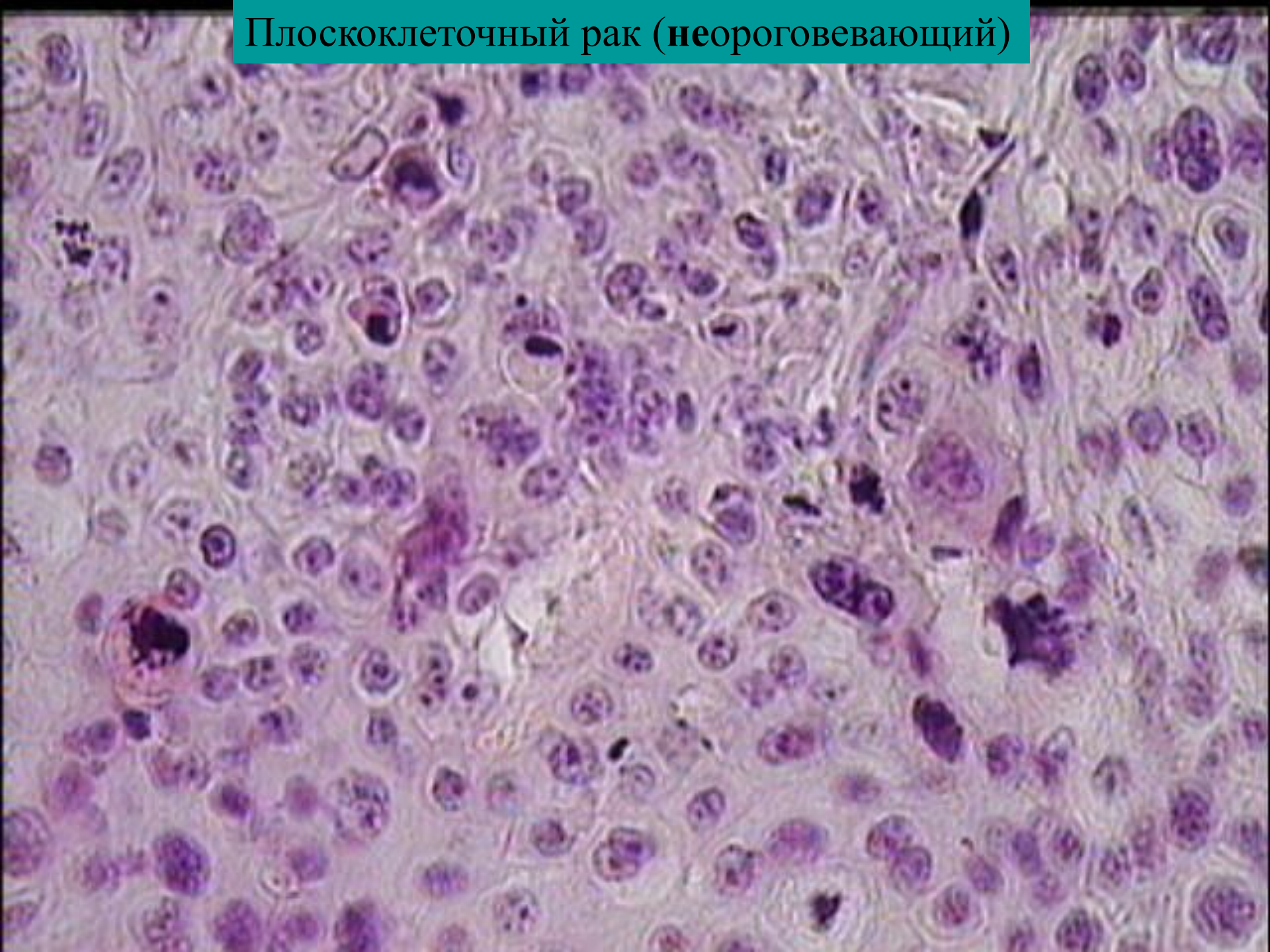
Плоскоклеточный рак (неороговевающий)



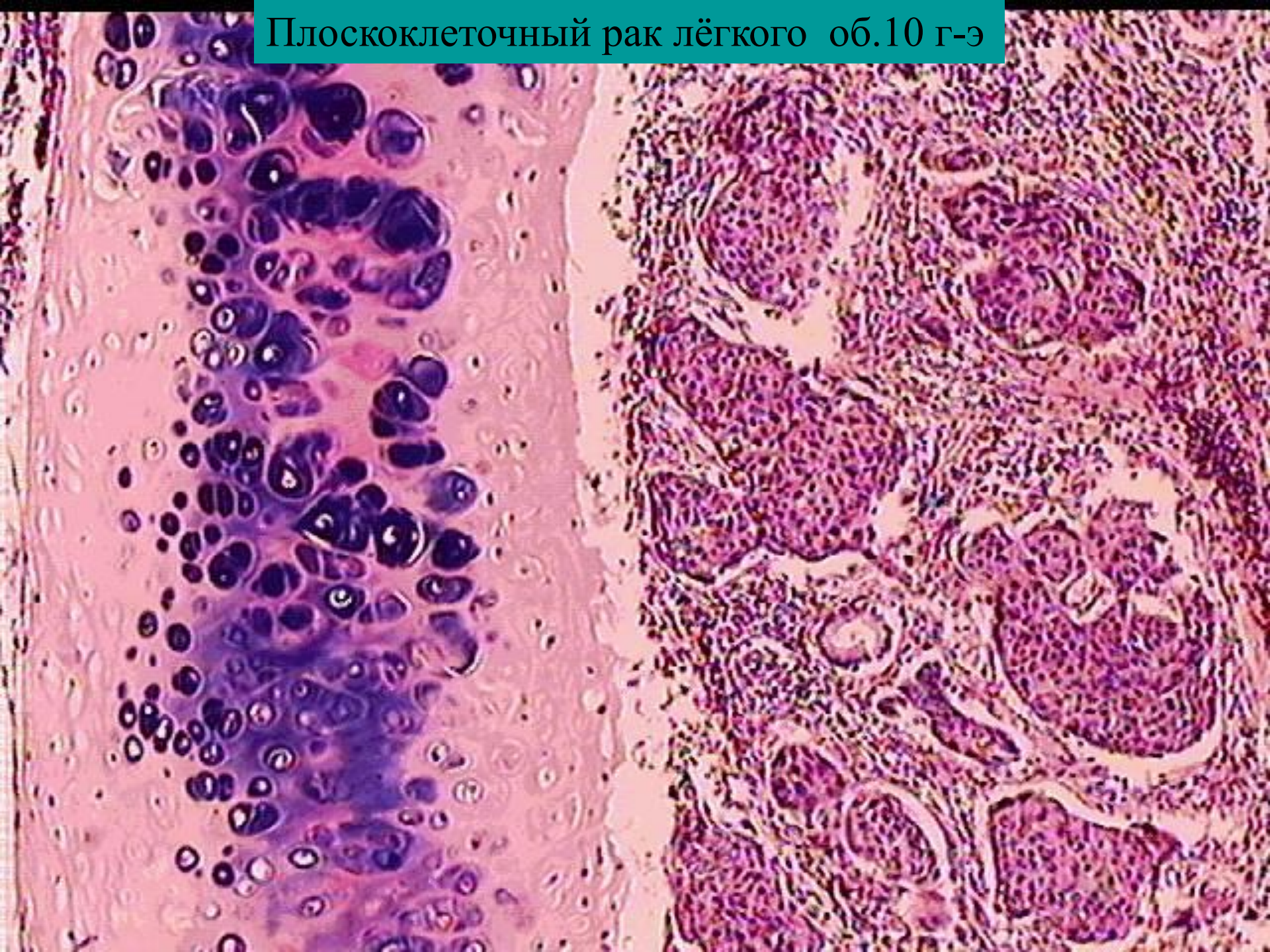
Плоскоклеточный рак (неороговевающий)



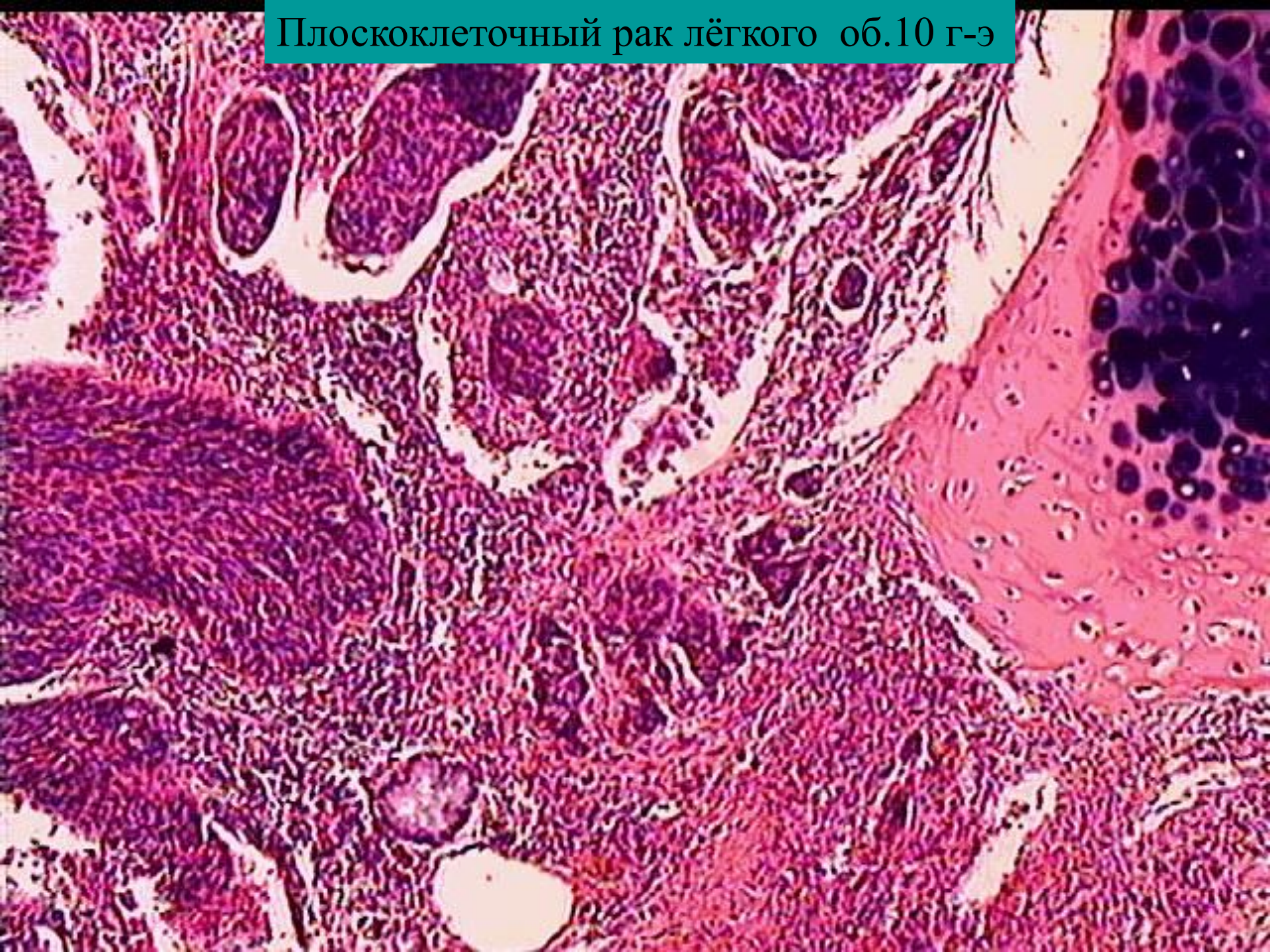
Плоскоклеточный рак (неороговевающий)



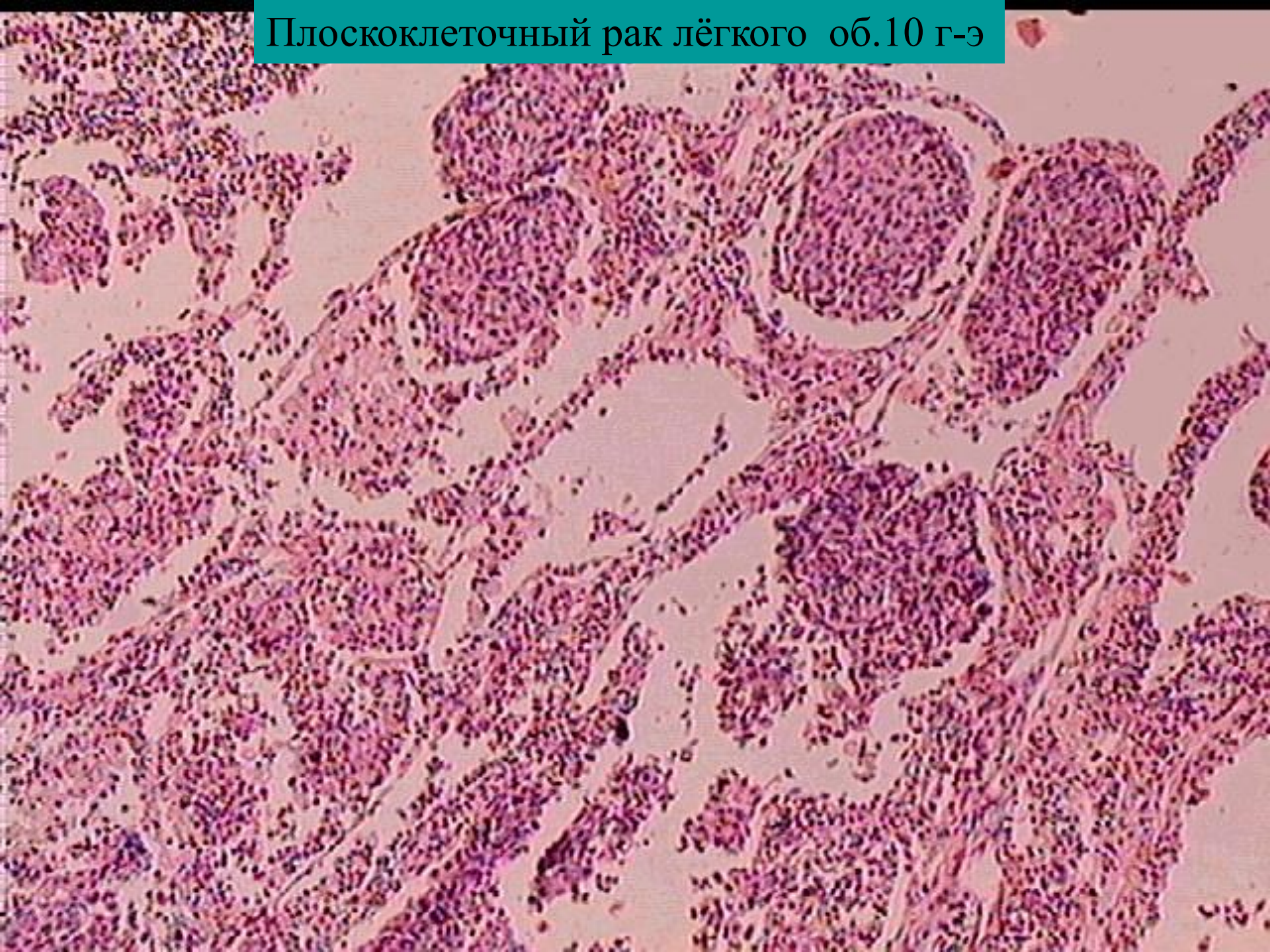
Плоскоклеточный рак лёгкого об.10 г-э



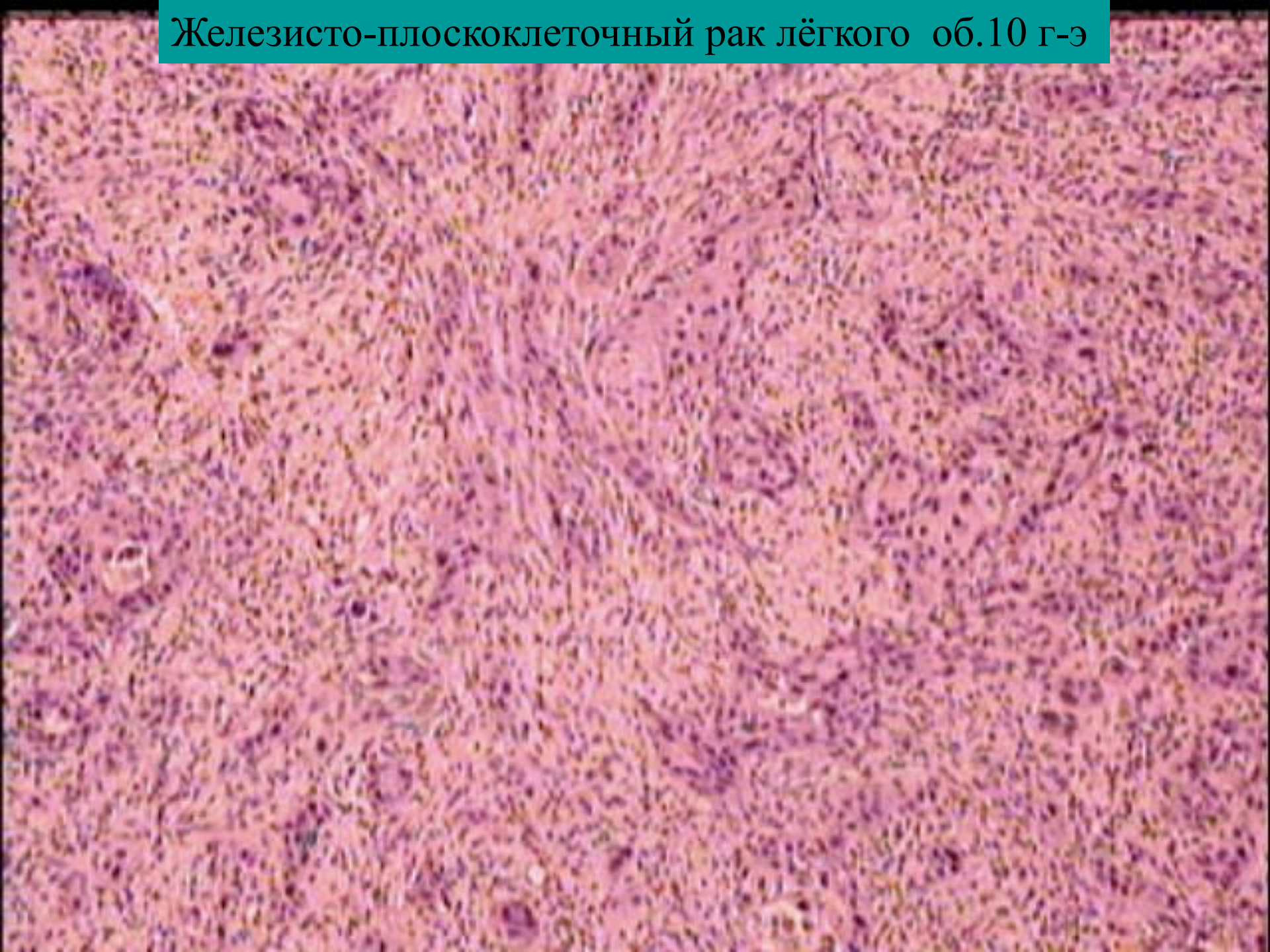
Плоскоклеточный рак лёгкого об.10 г-э



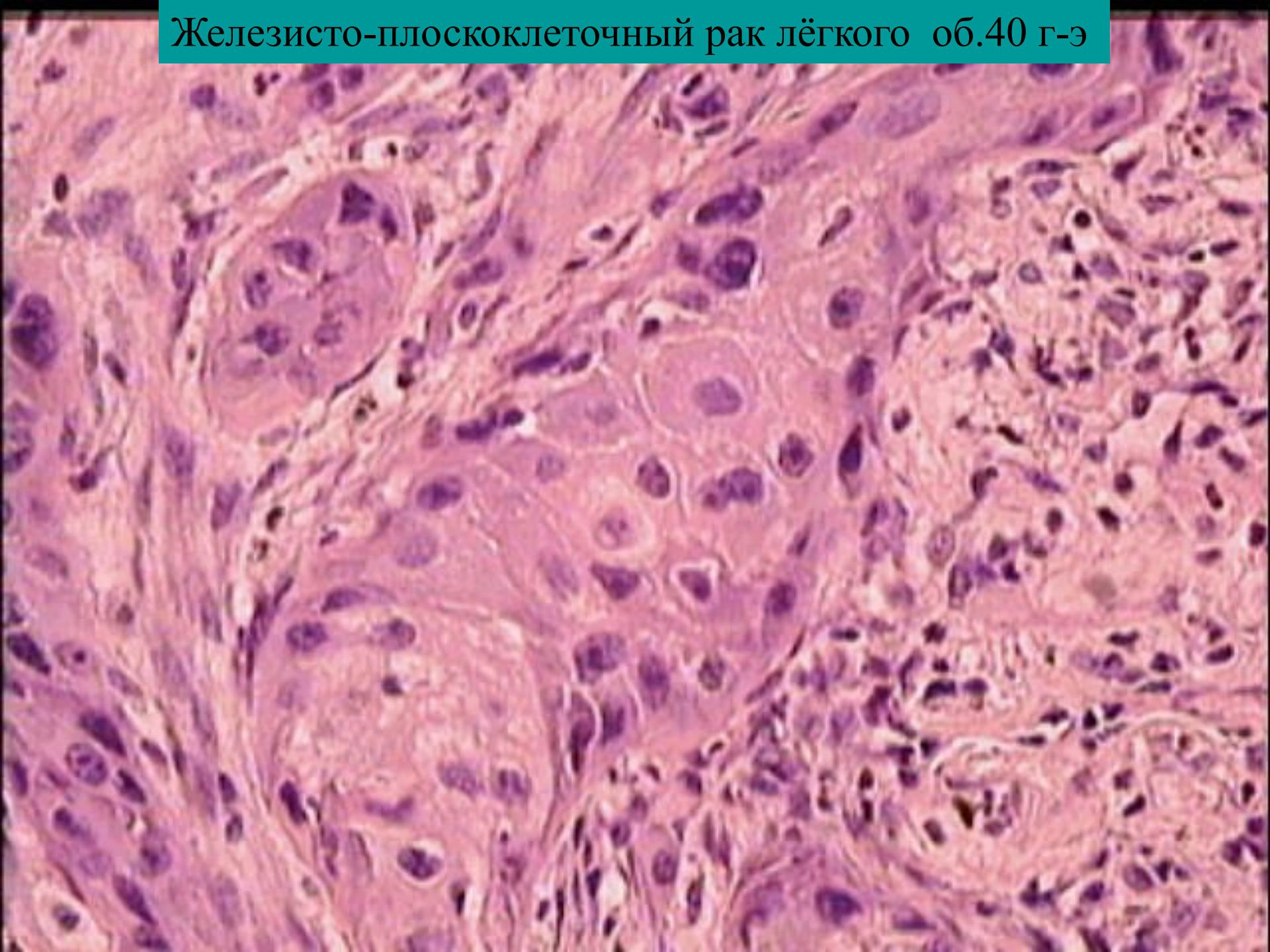
Плоскоклеточный рак лёгкого об.10 г-э



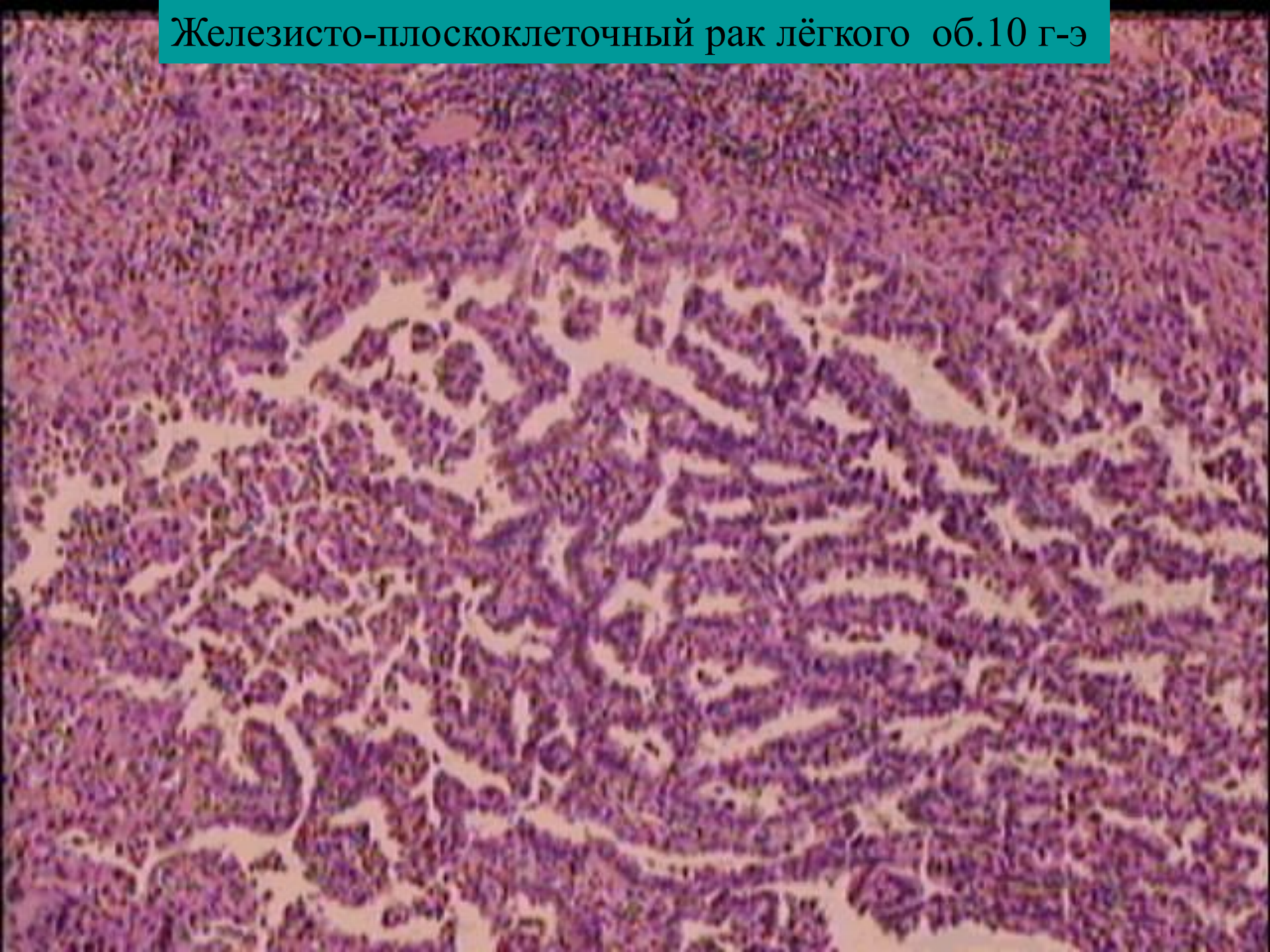
Железисто-плоскоклеточный рак лёгкого об.10 г-э



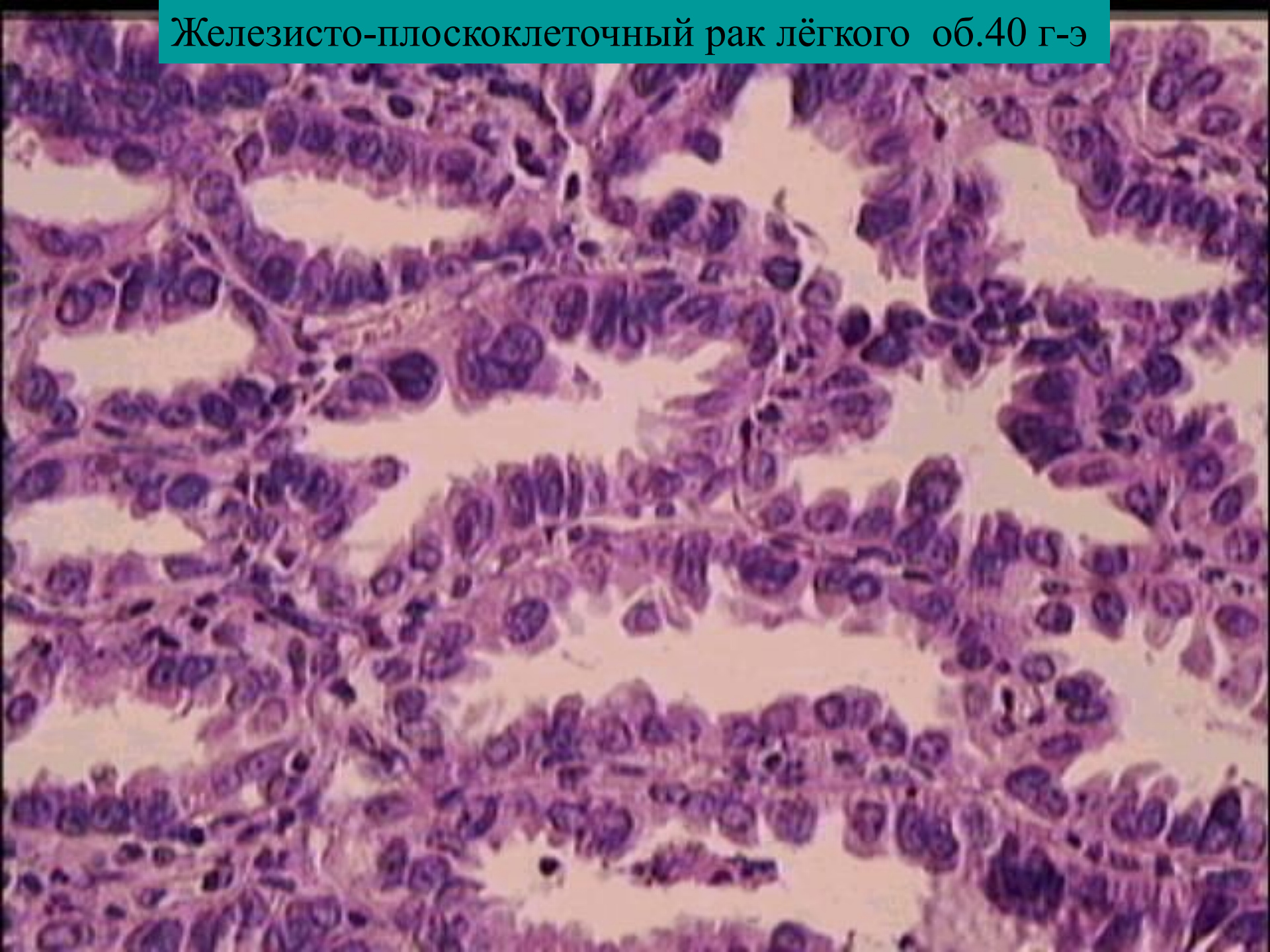
Железисто-плоскоклеточный рак лёгкого об.40 г-э



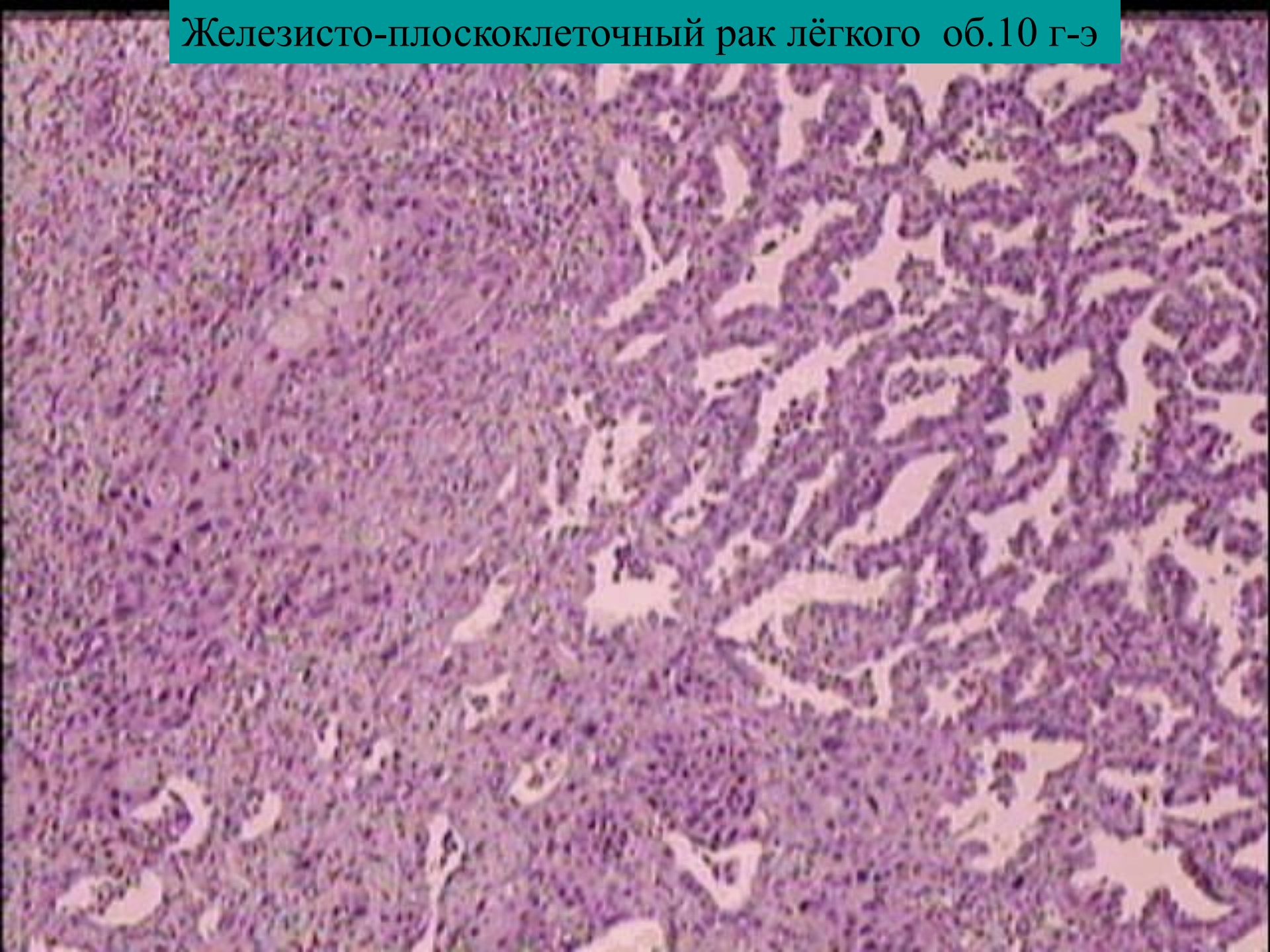
Железисто-плоскоклеточный рак лёгкого об.10 г-э



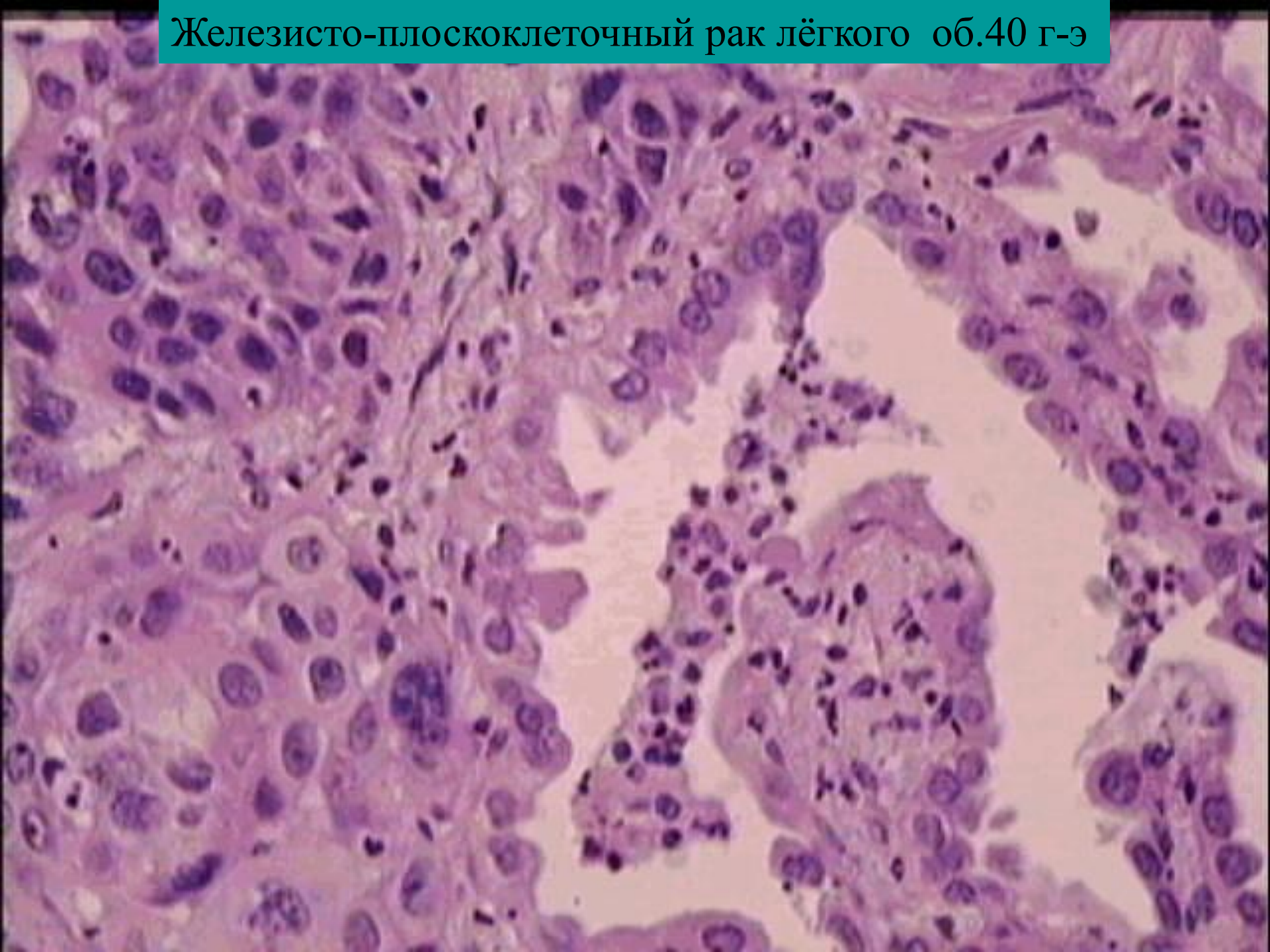
Железисто-плоскоклеточный рак лёгкого об.40 г-э



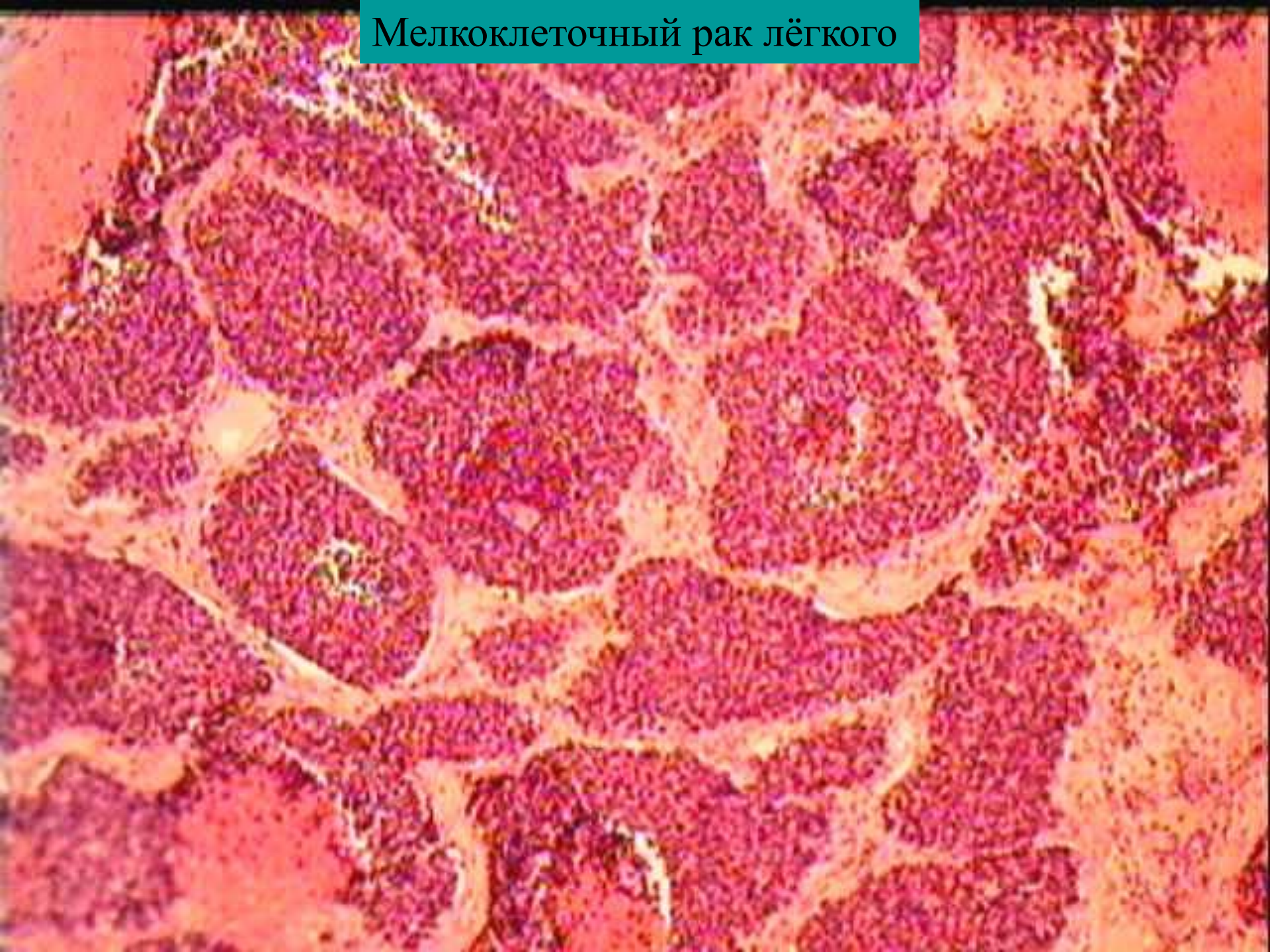
Железисто-плоскоклеточный рак лёгкого об.10 г-э



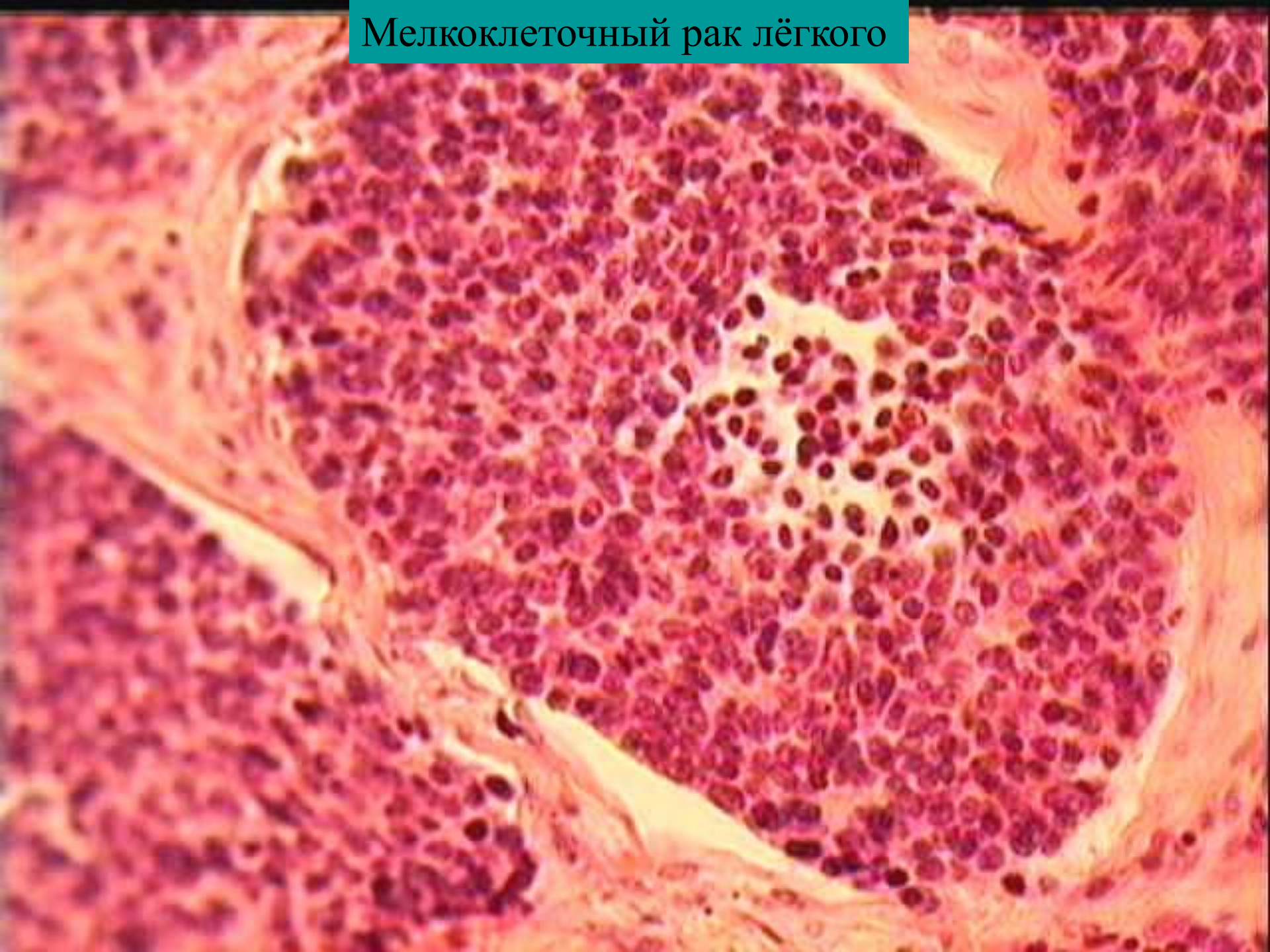Железисто-плоскоклеточный рак лёгкого об.40 г-э



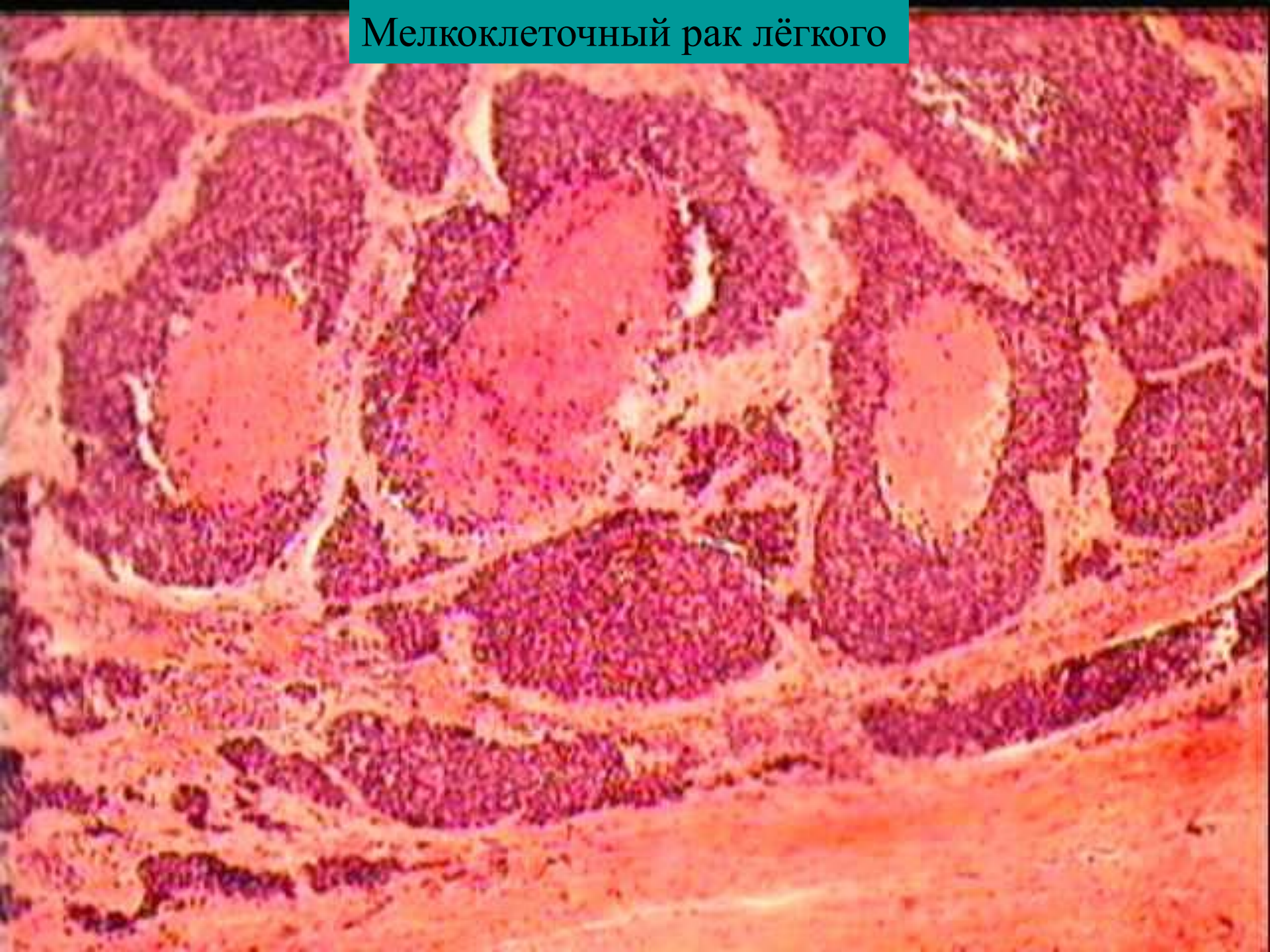Мелкоклеточный рак лёгкого



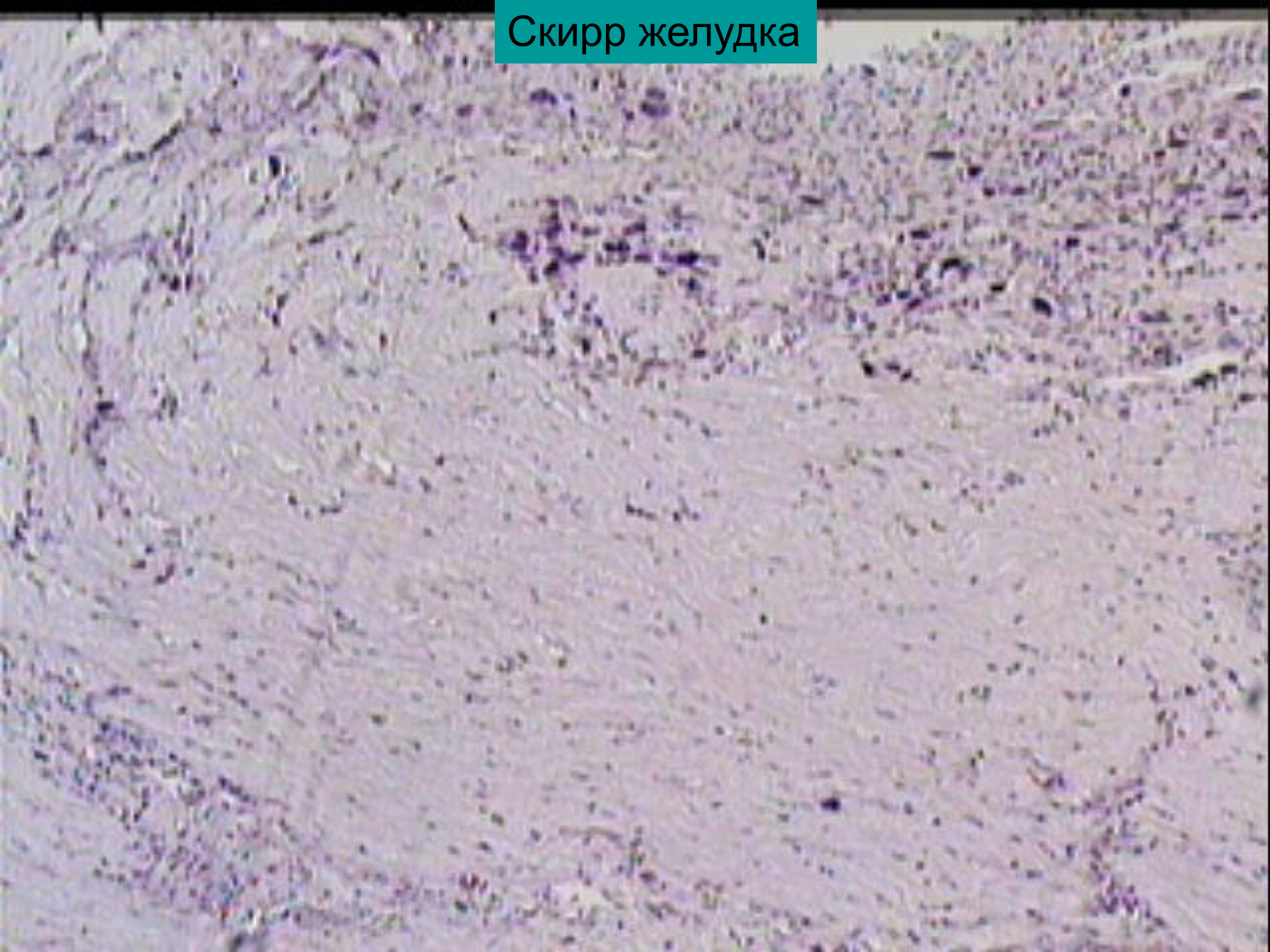
Мелкоклеточный рак лёгкого



Мелкоклеточный рак лёгкого



Скирр желудка



Скирр желудка

