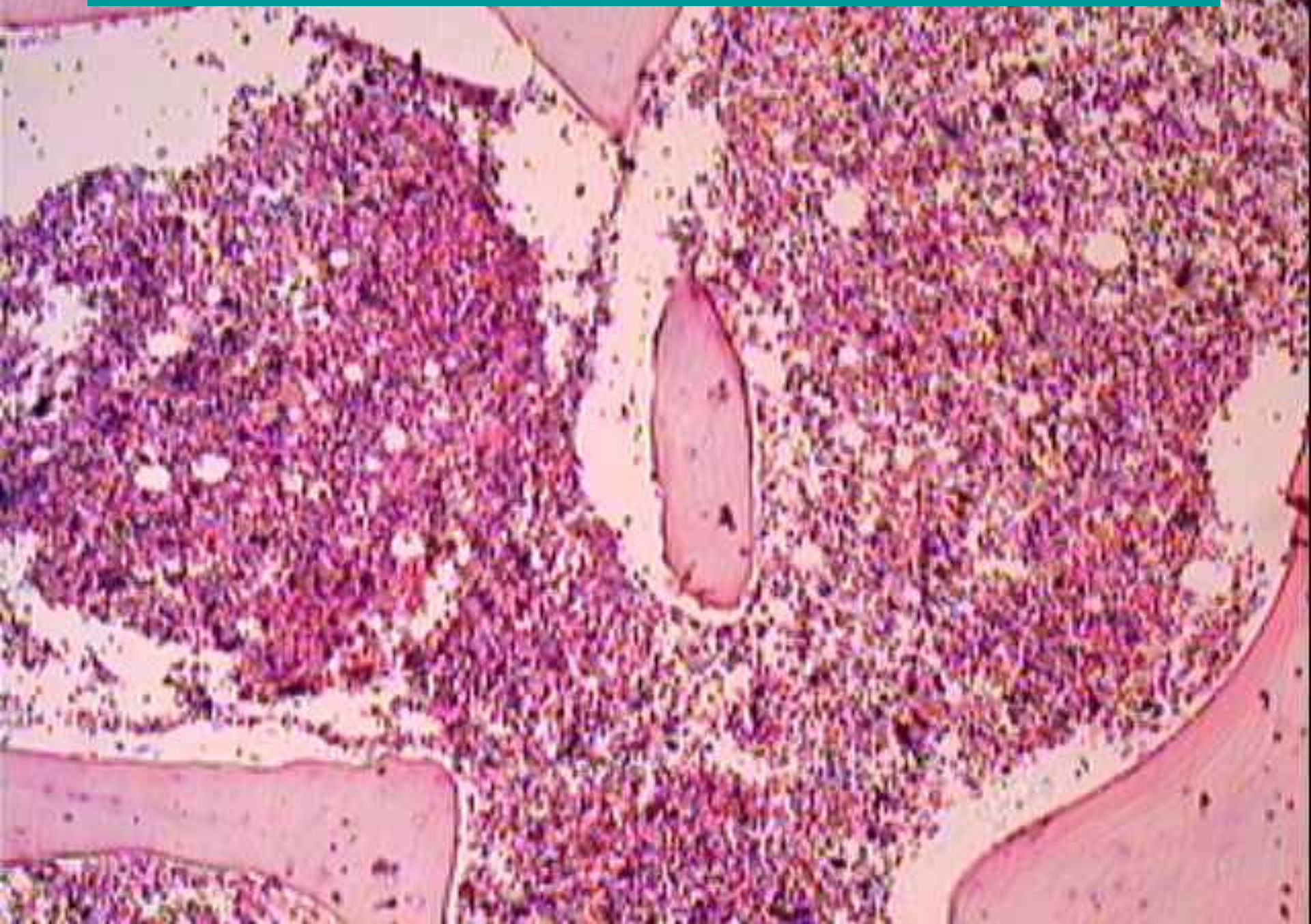
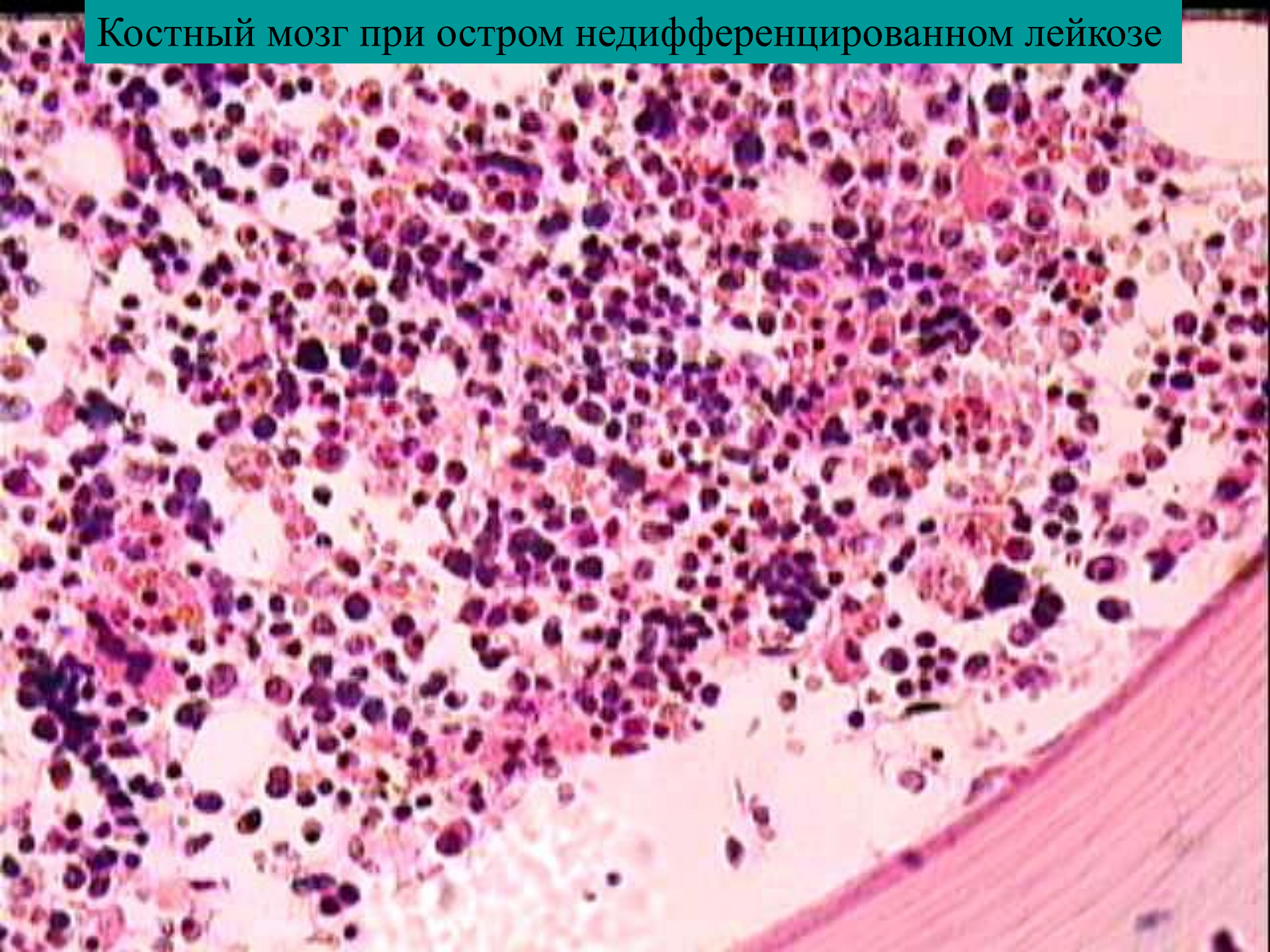


# Костный мозг при остром недифференцированном лейкозе



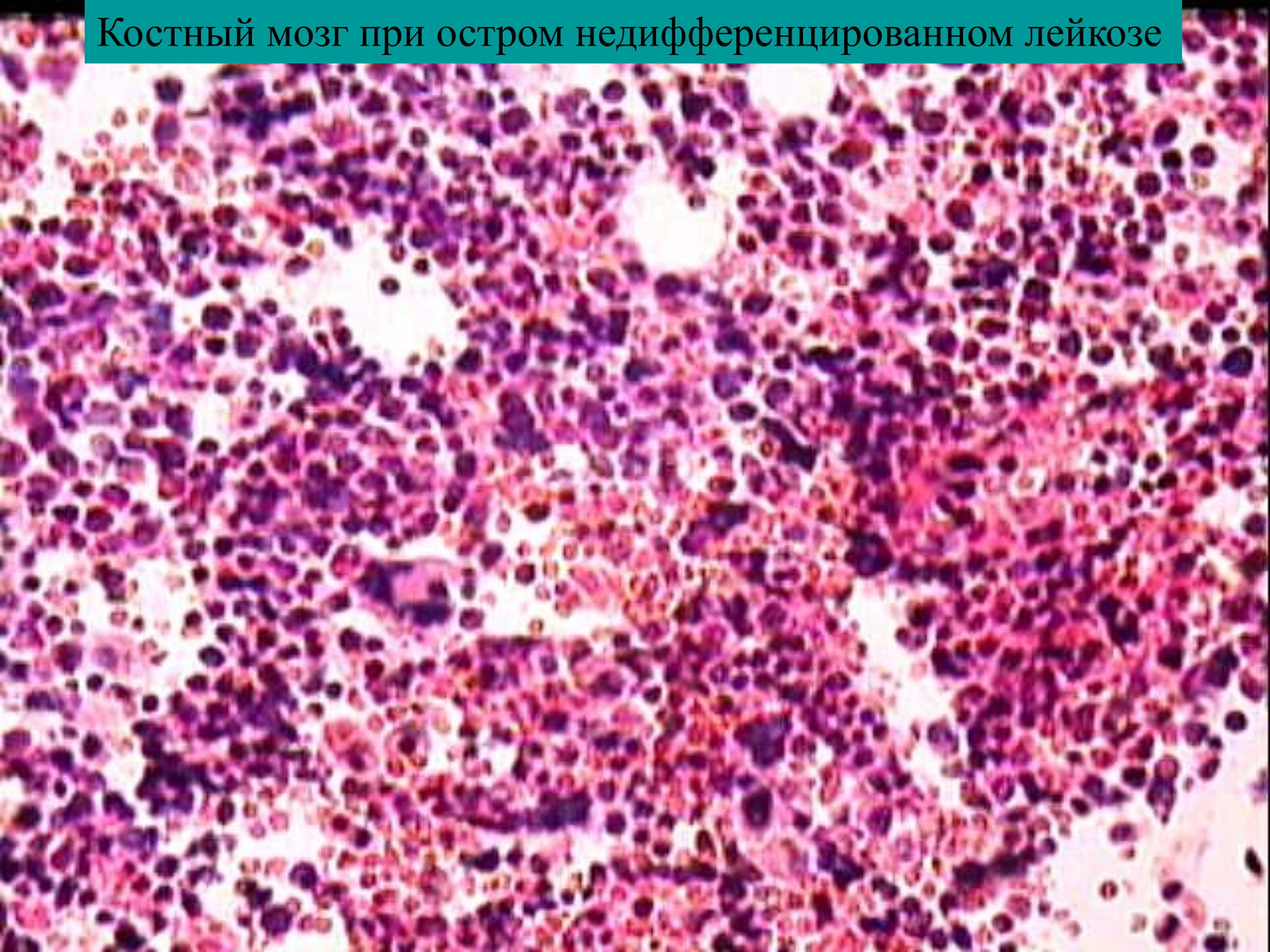


Костный мозг при остром недифференцированном лейкозе






Костный мозг при остром недифференцированном лейкозе



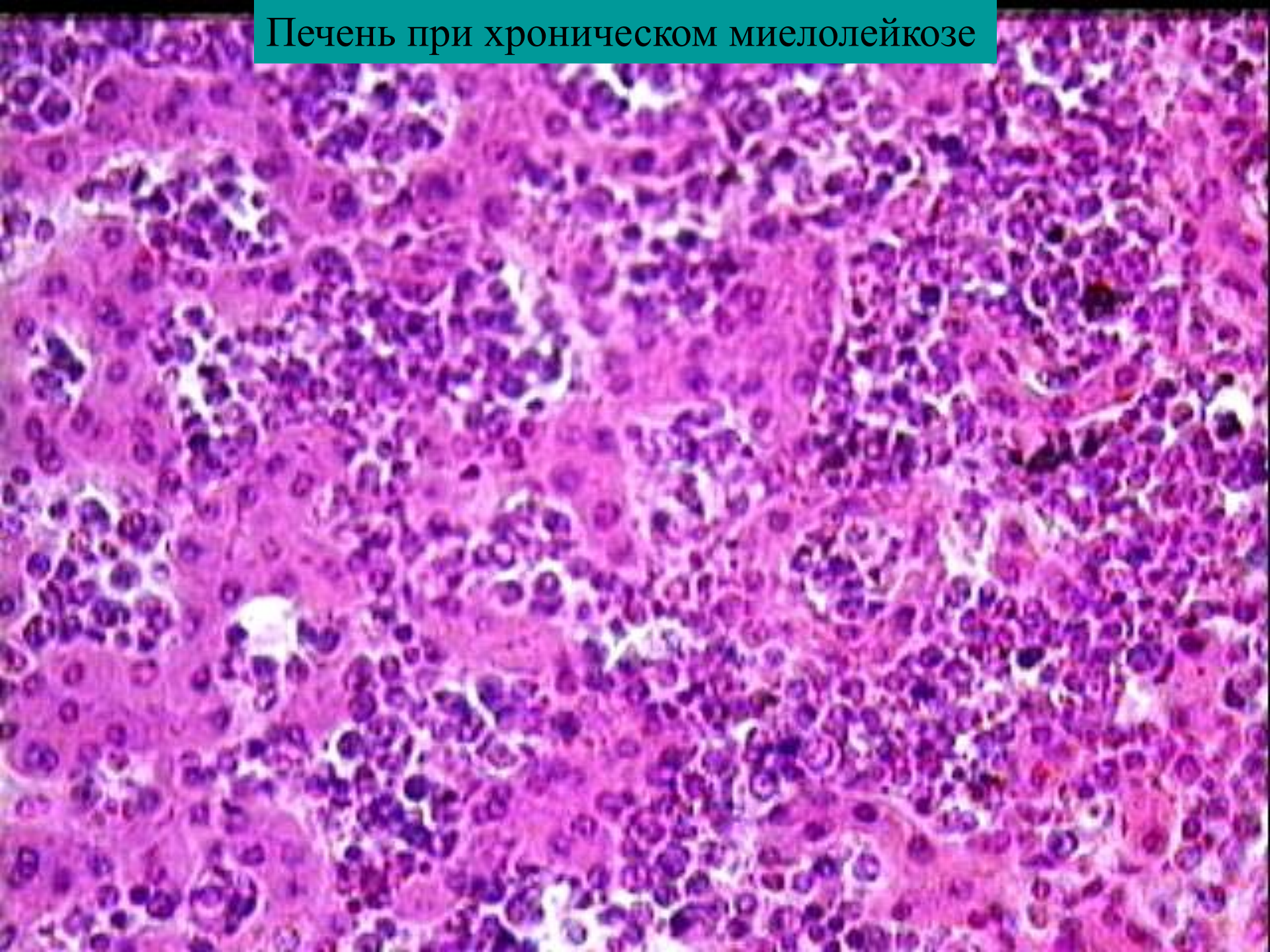


# Печень при хроническом миелолейкозе



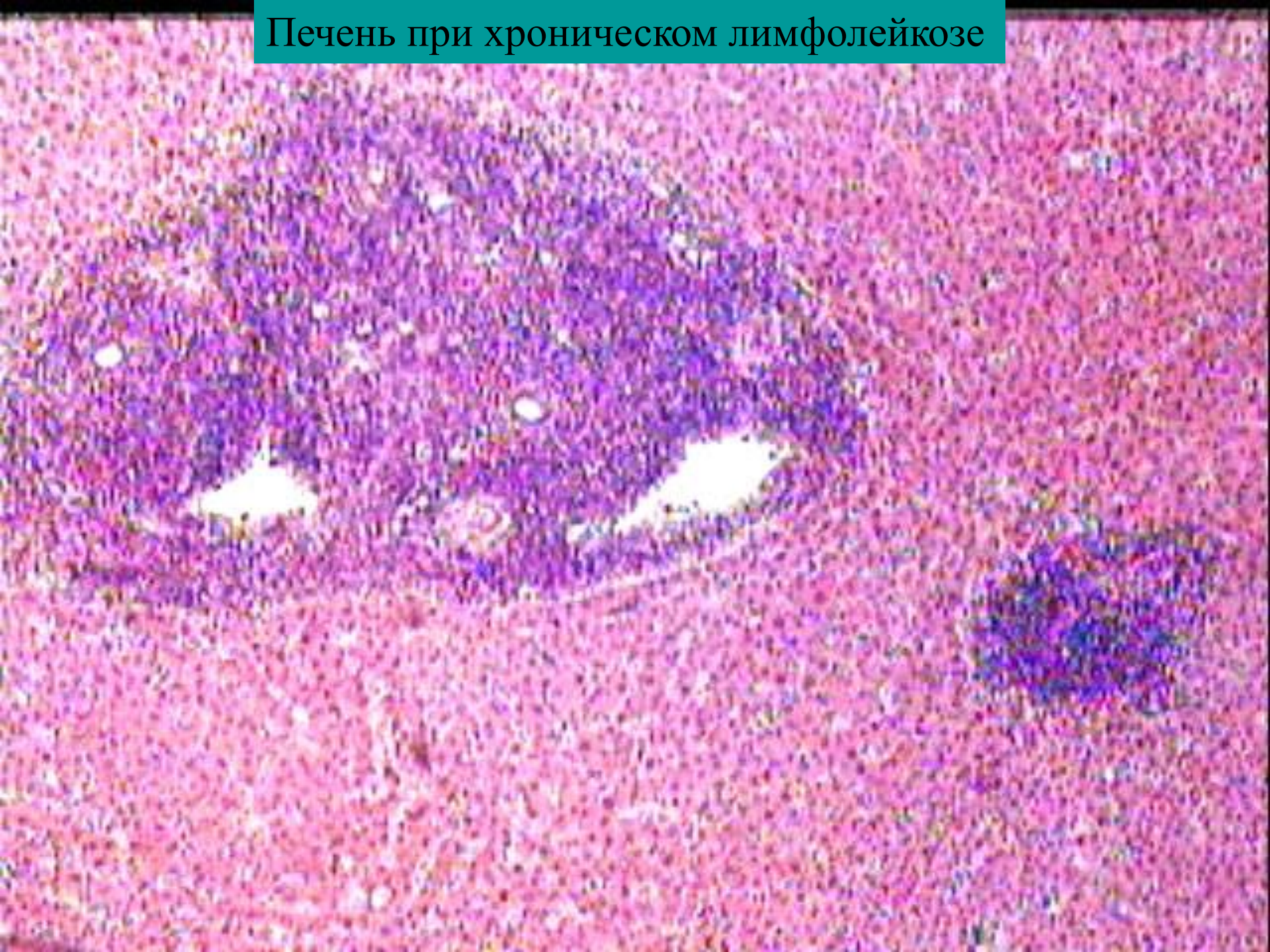


# Печень при хроническом миелолейкозе



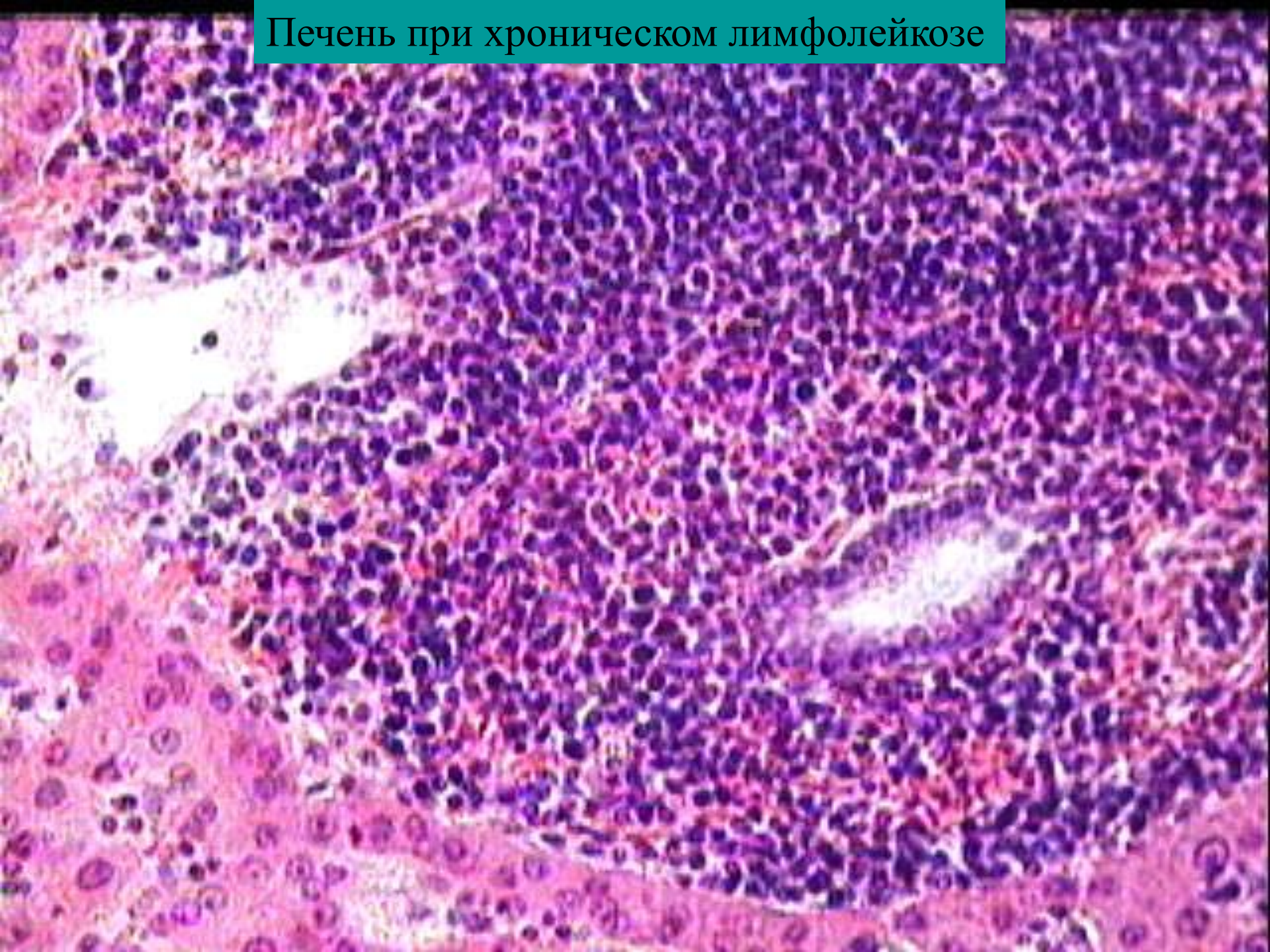


# Печень при хроническом лимфолейкозе



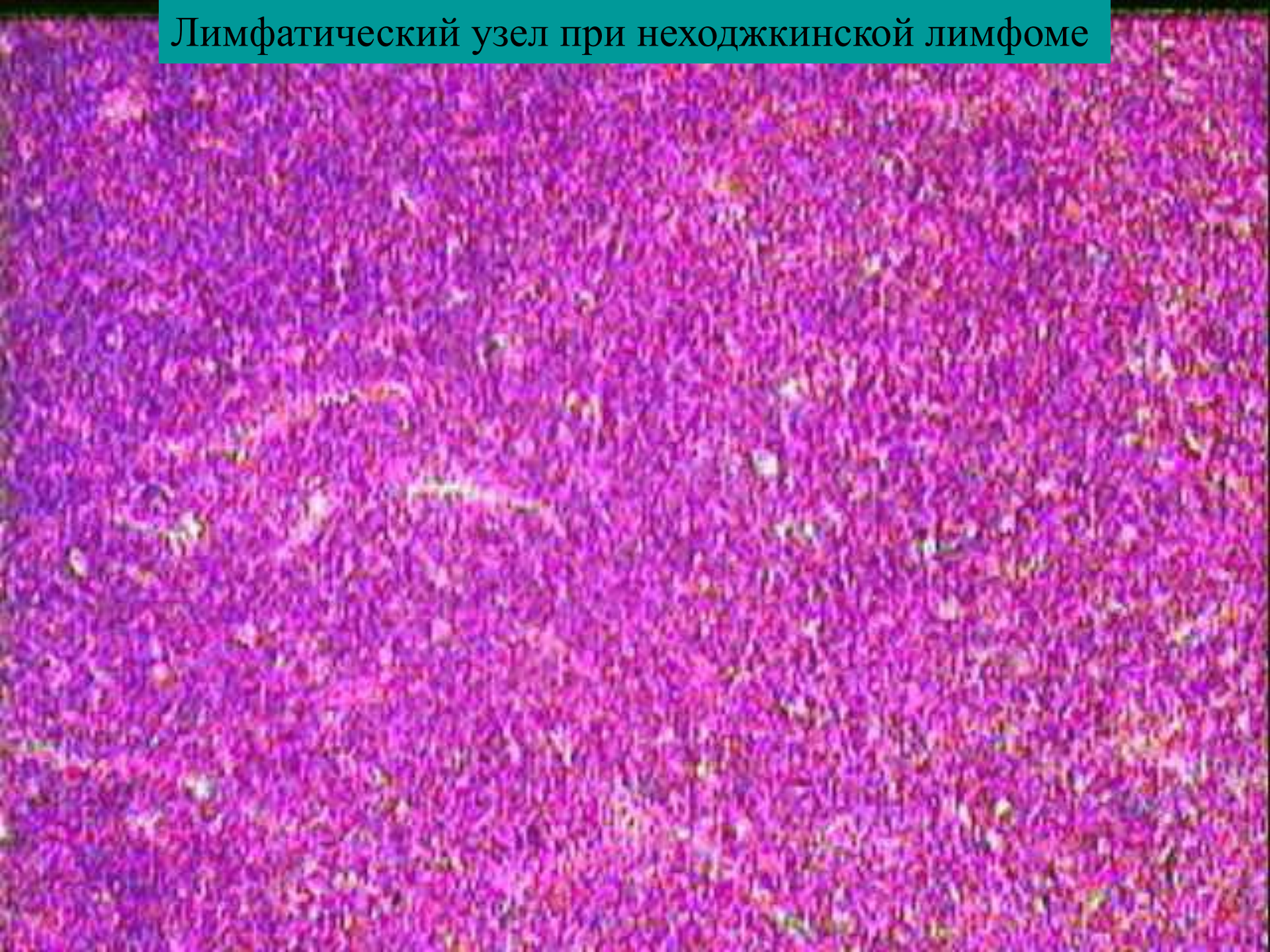


# Печень при хроническом лимфолейкозе



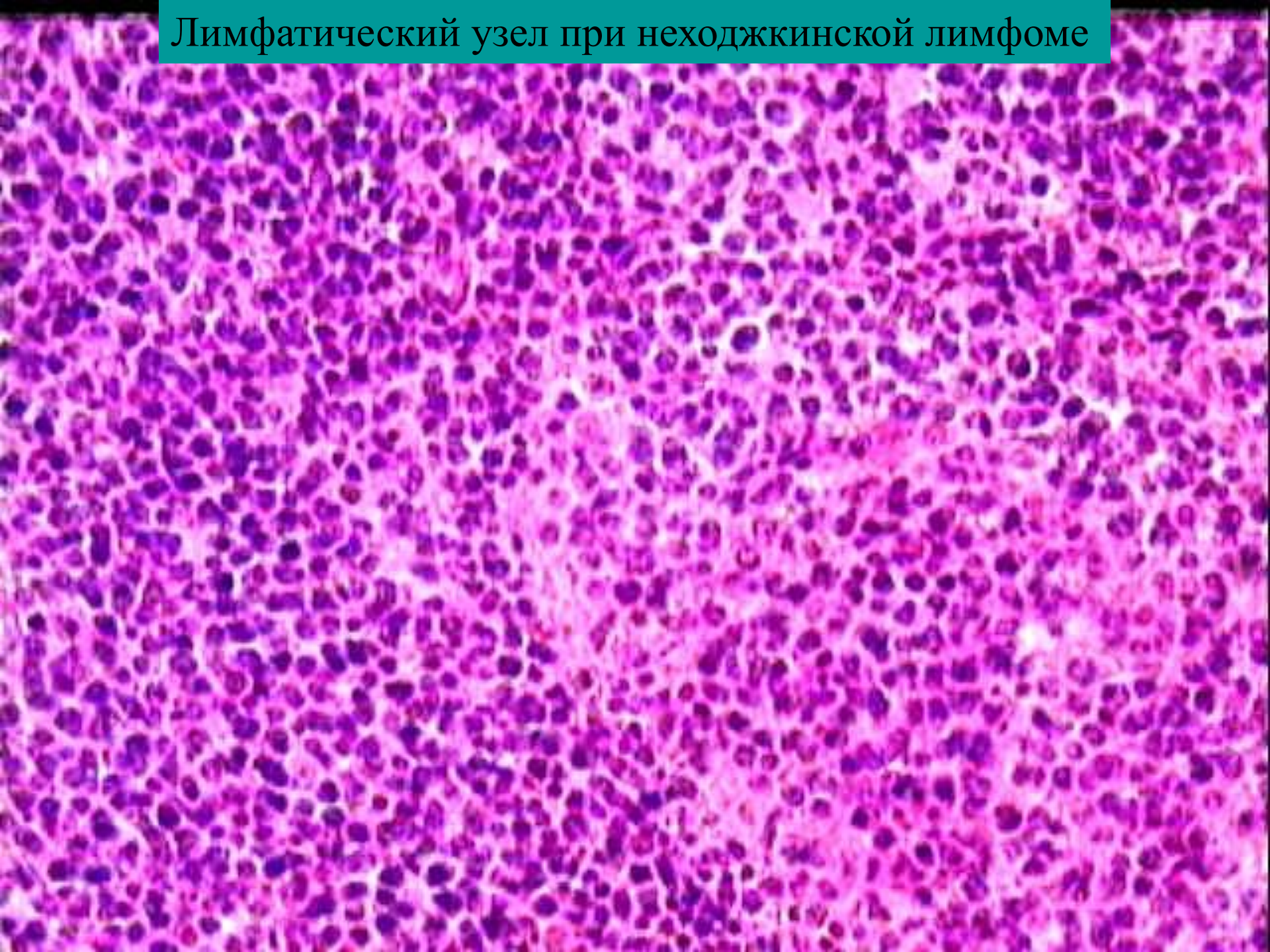


# Лимфатический узел при неходжкинской лимфоме



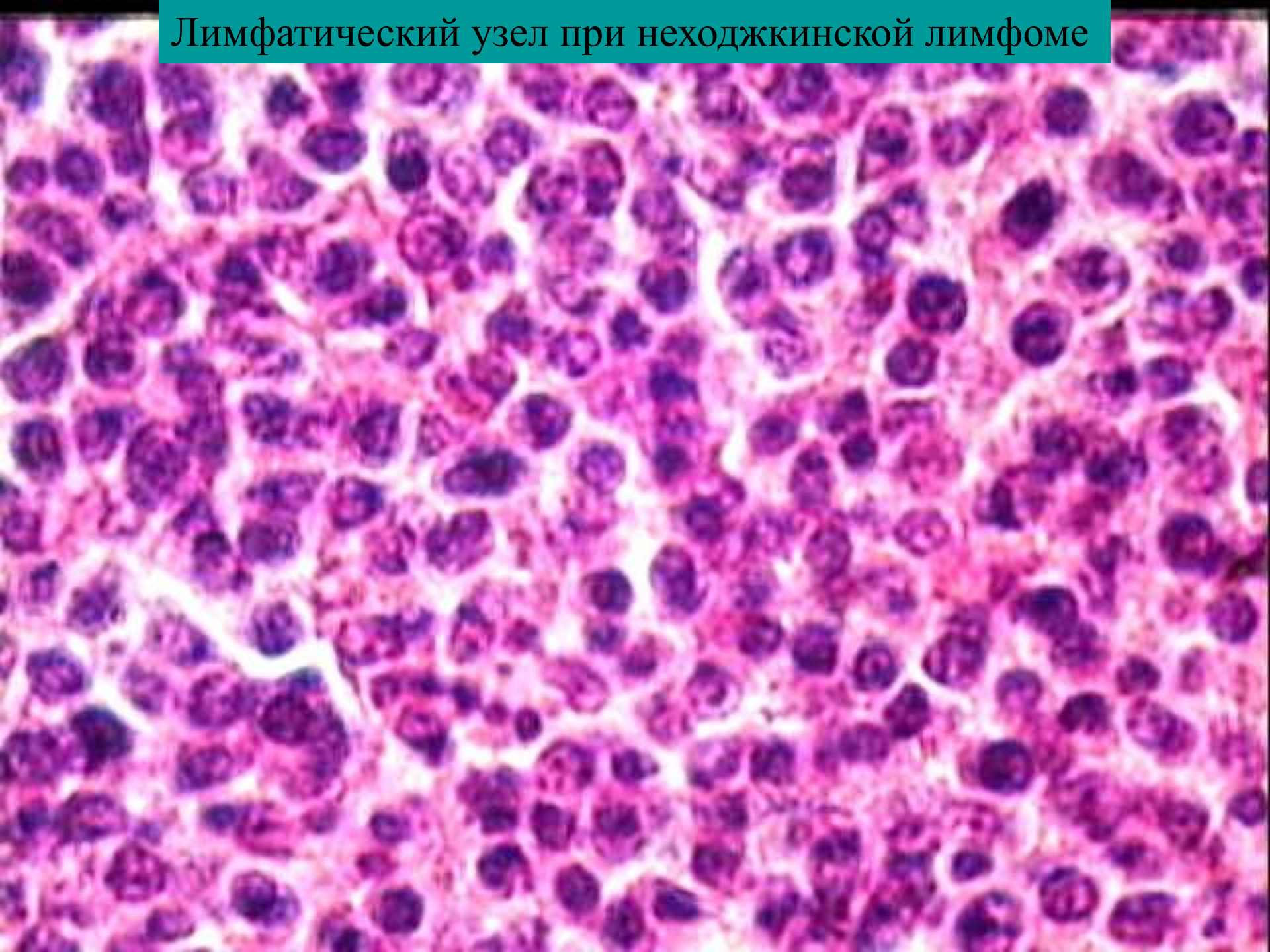


# Лимфатический узел при неходжкинской лимфоме



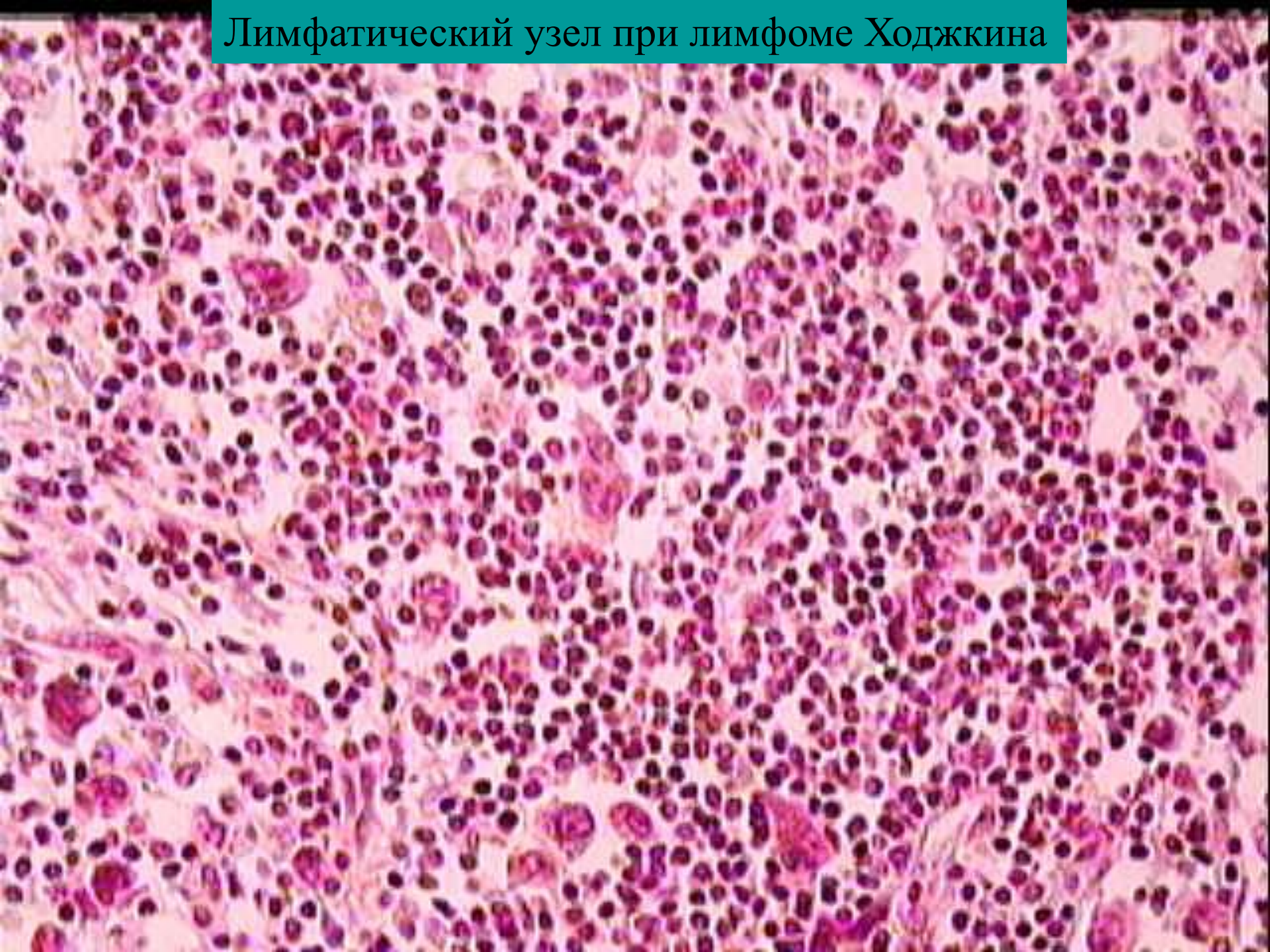


# Лимфатический узел при неходжкинской лимфоме



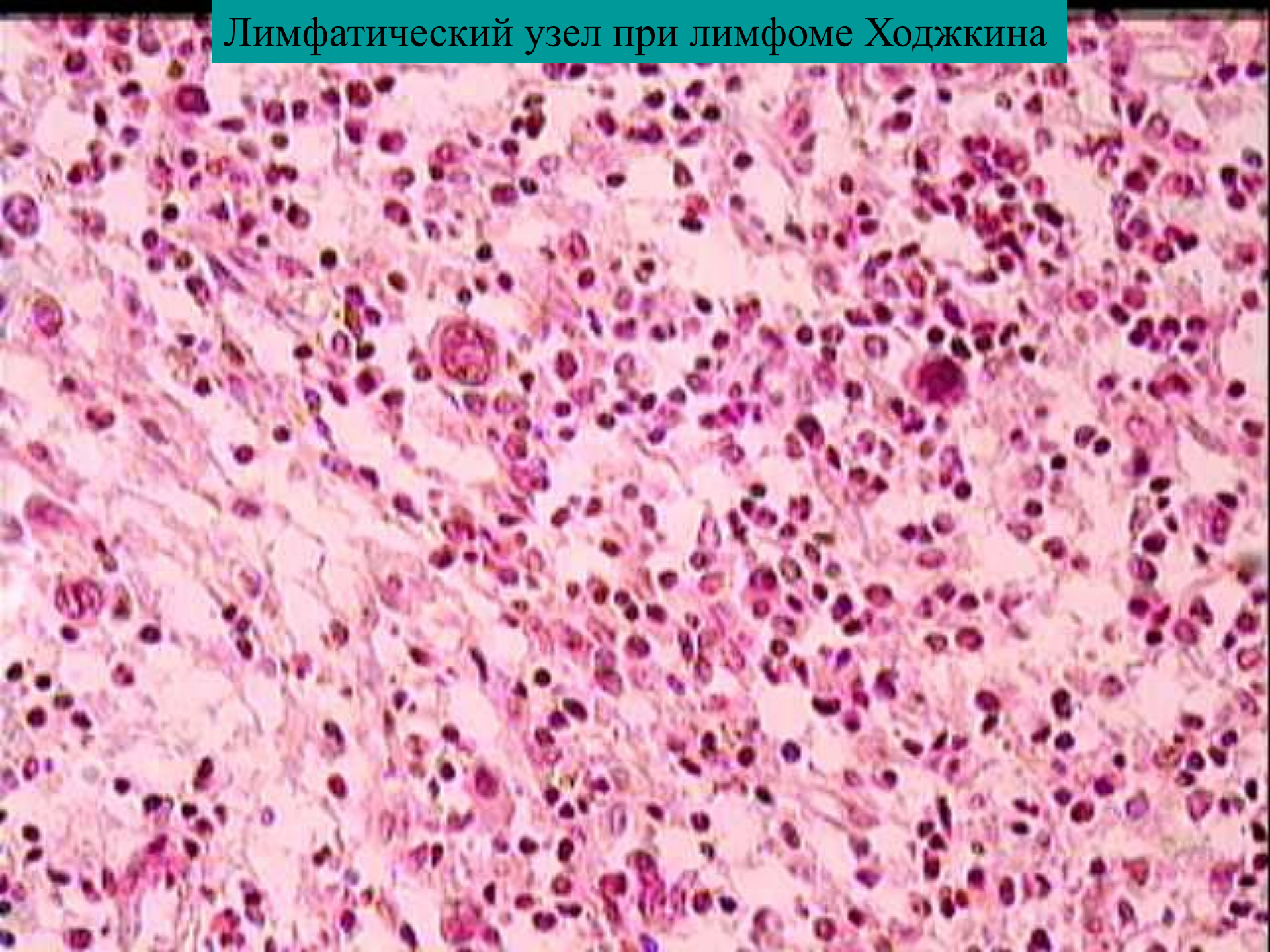


# Лимфатический узел при лимфоме Ходжкина



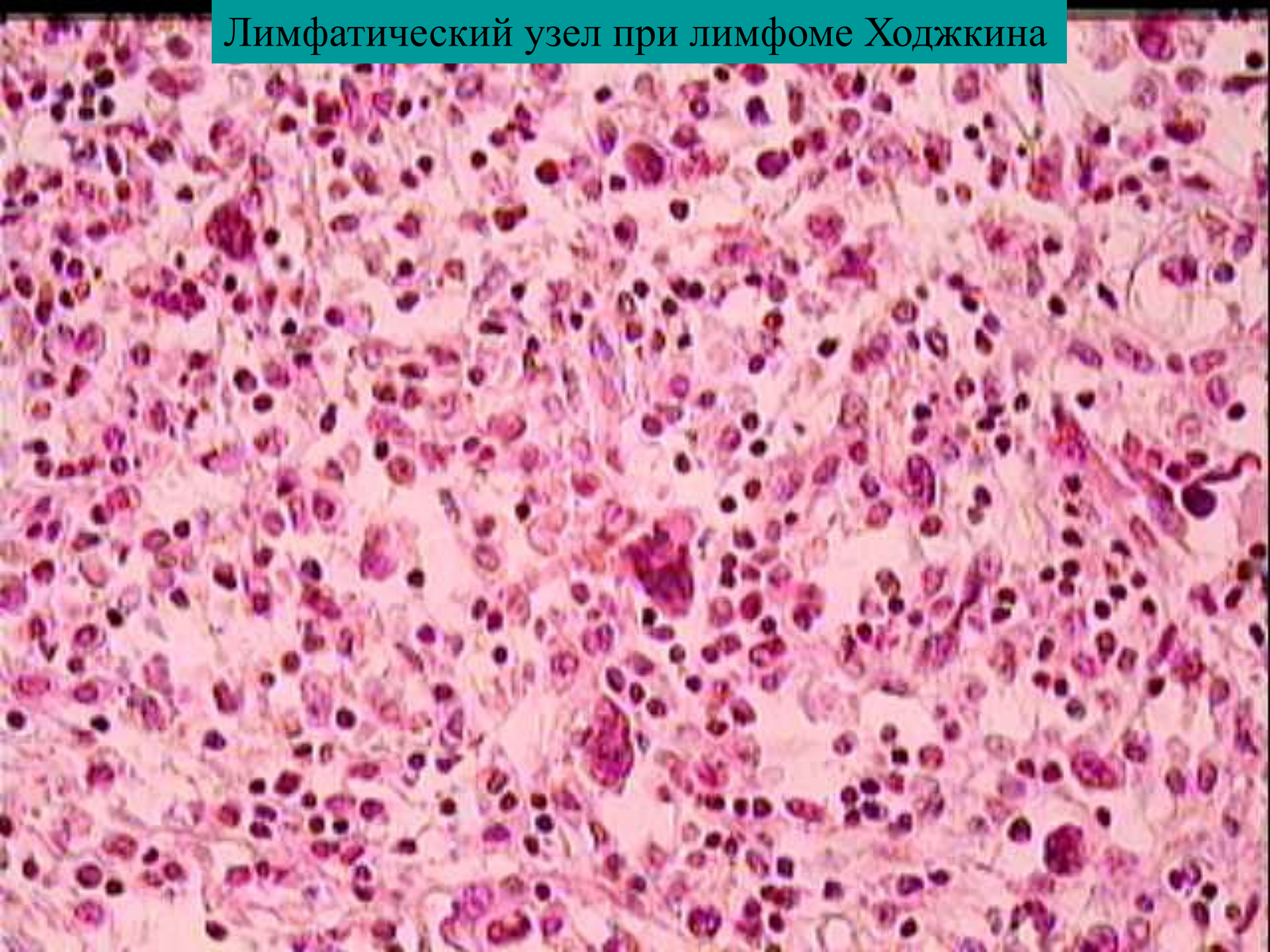


# Лимфатический узел при лимфоме Ходжкина



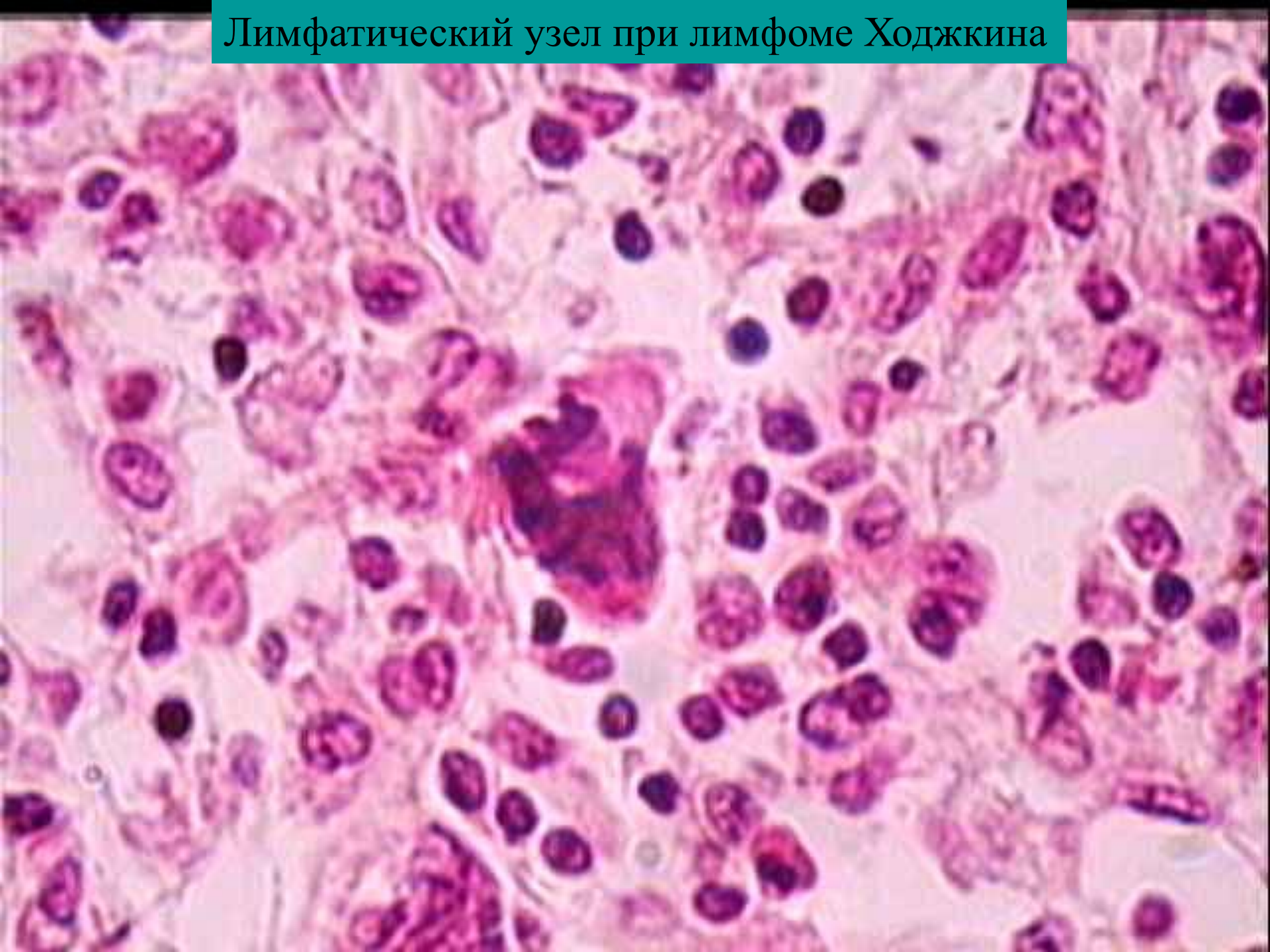


# Лимфатический узел при лимфоме Ходжкина





# Лимфатический узел при лимфоме Ходжкина





# Лимфатический узел при лимфоме Ходжкина

