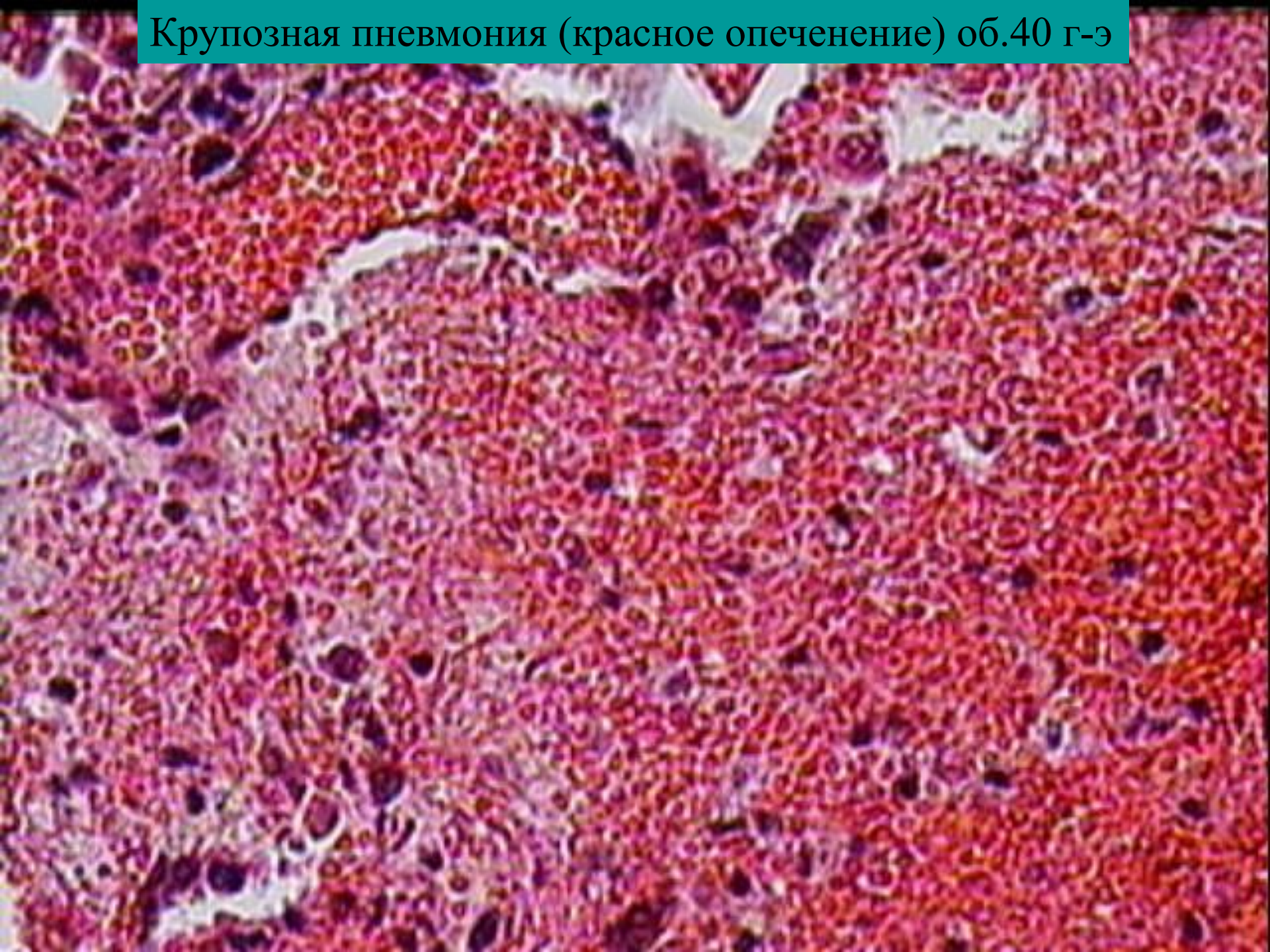
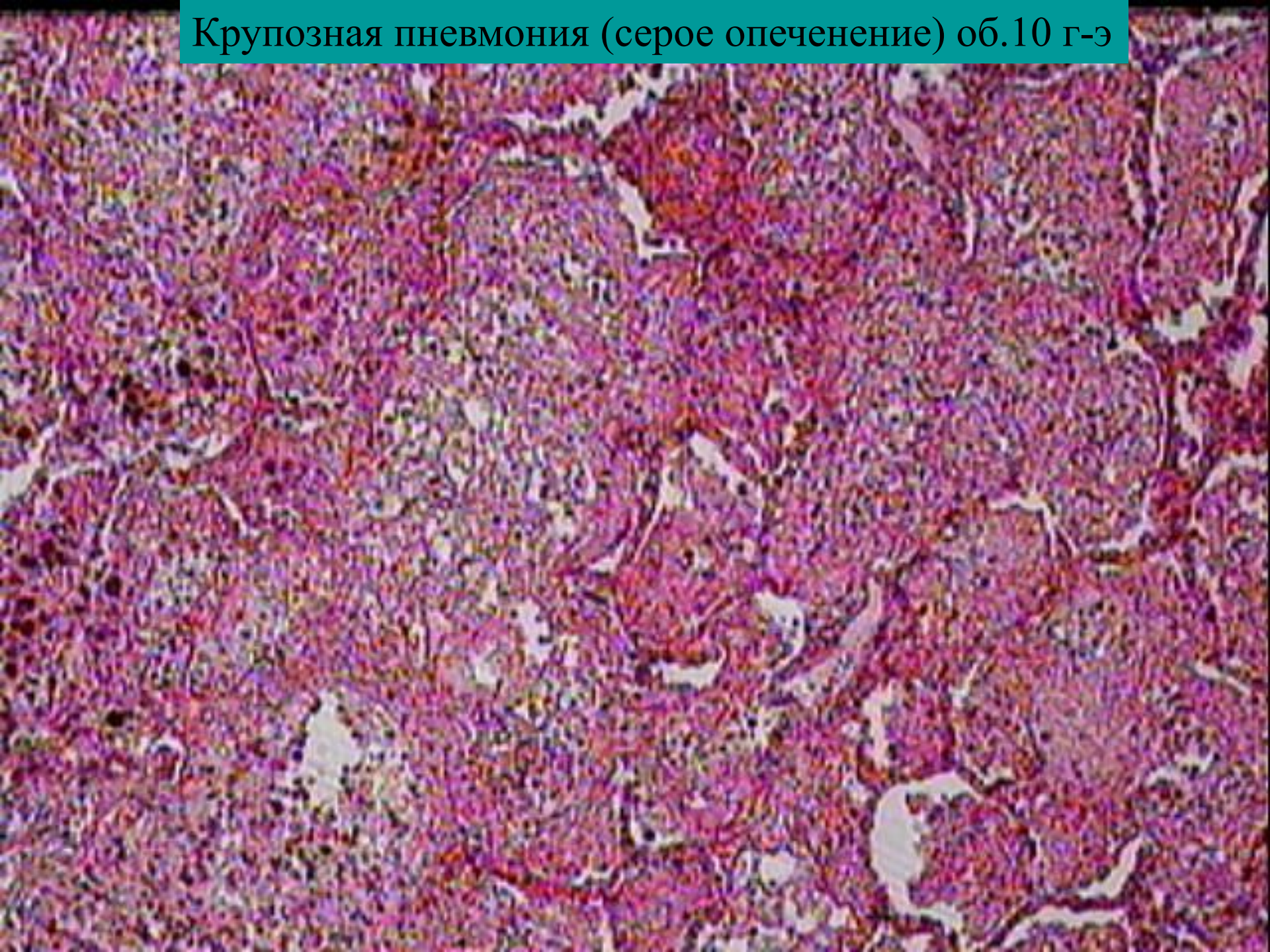


Крупозная пневмония (красное опеченение) об.40 г-э



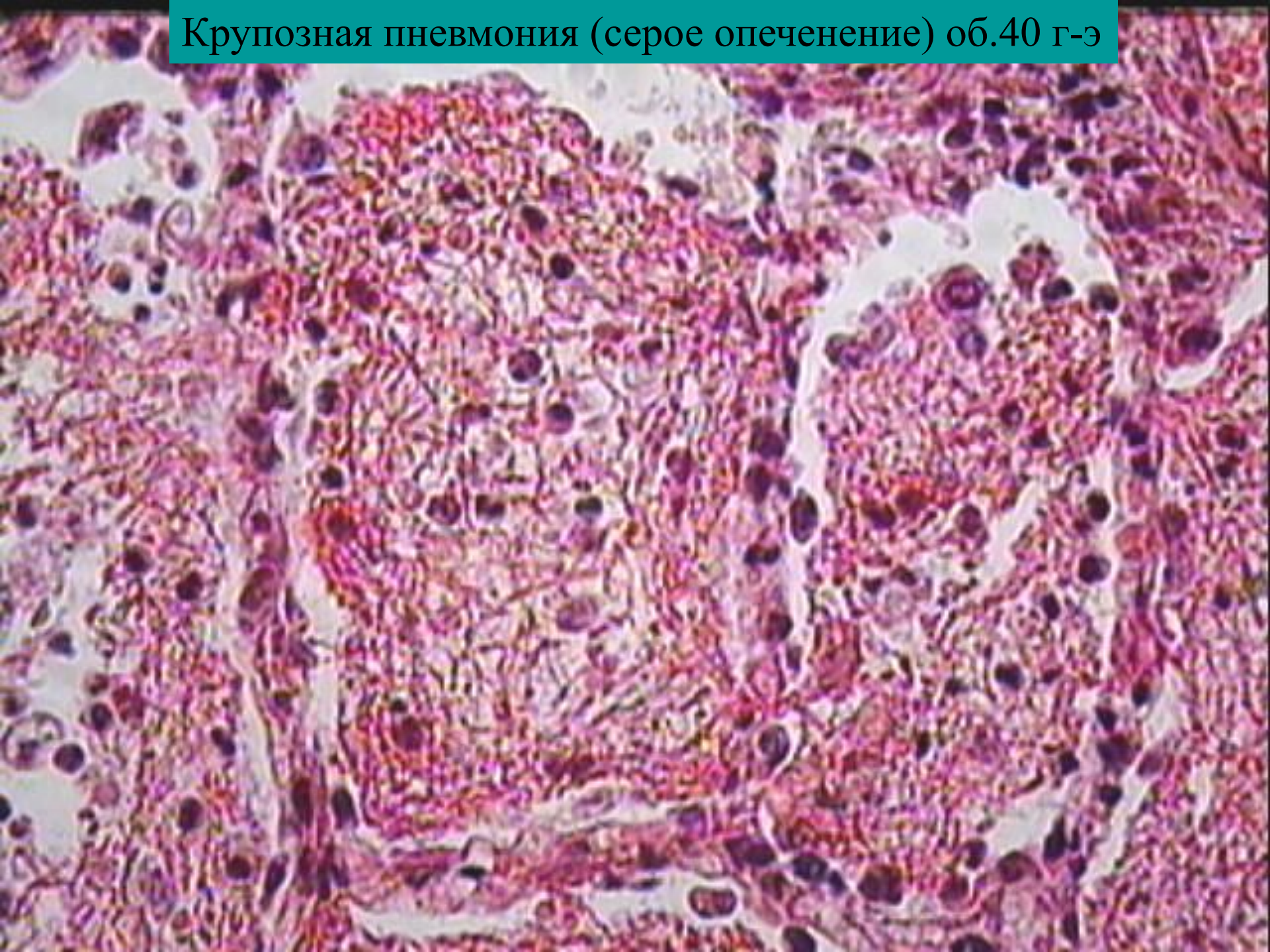


Крупозная пневмония (серое опеченение) об.10 г-э



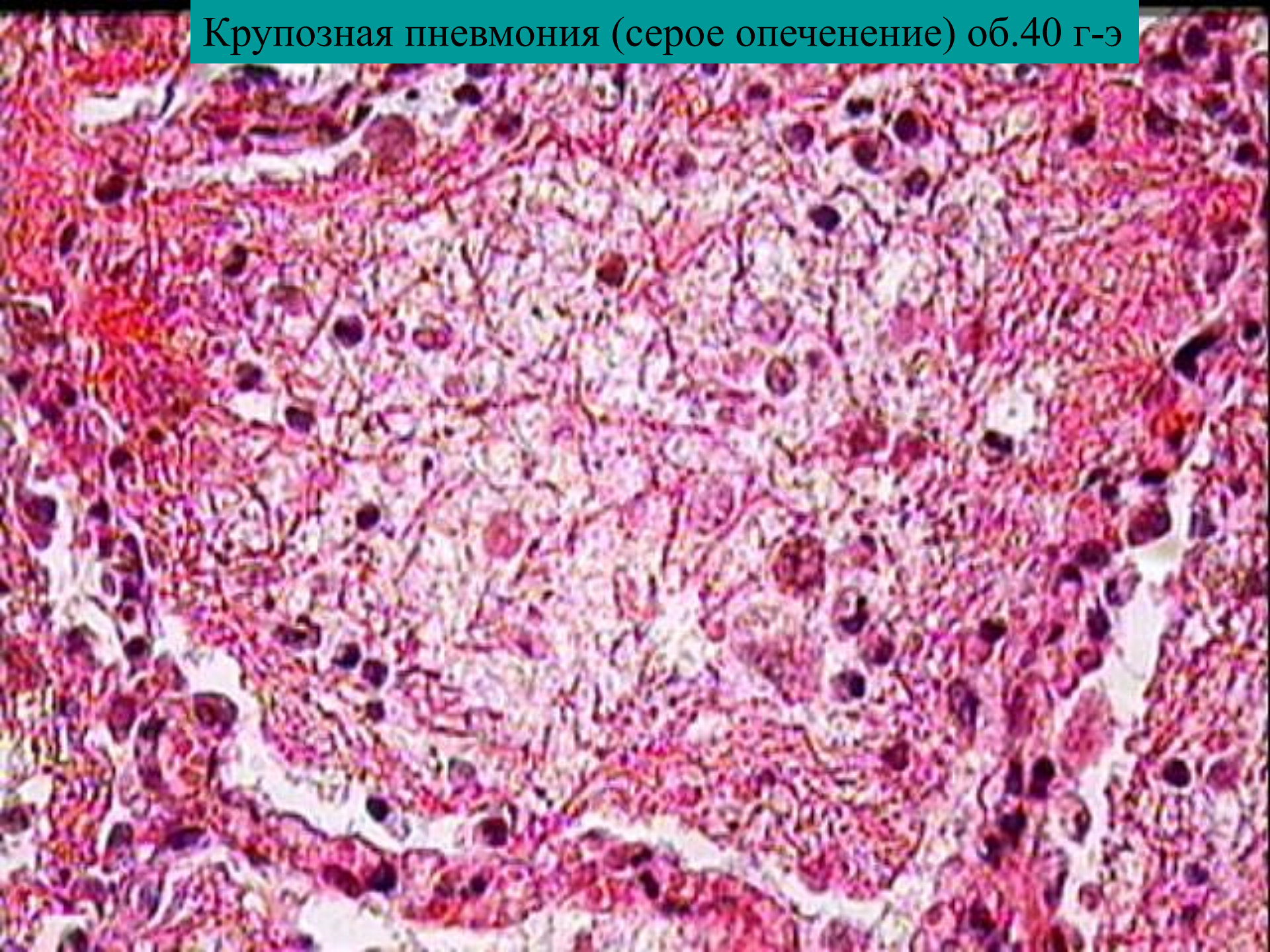


Крупозная пневмония (серое опеченение) об.40 г-э



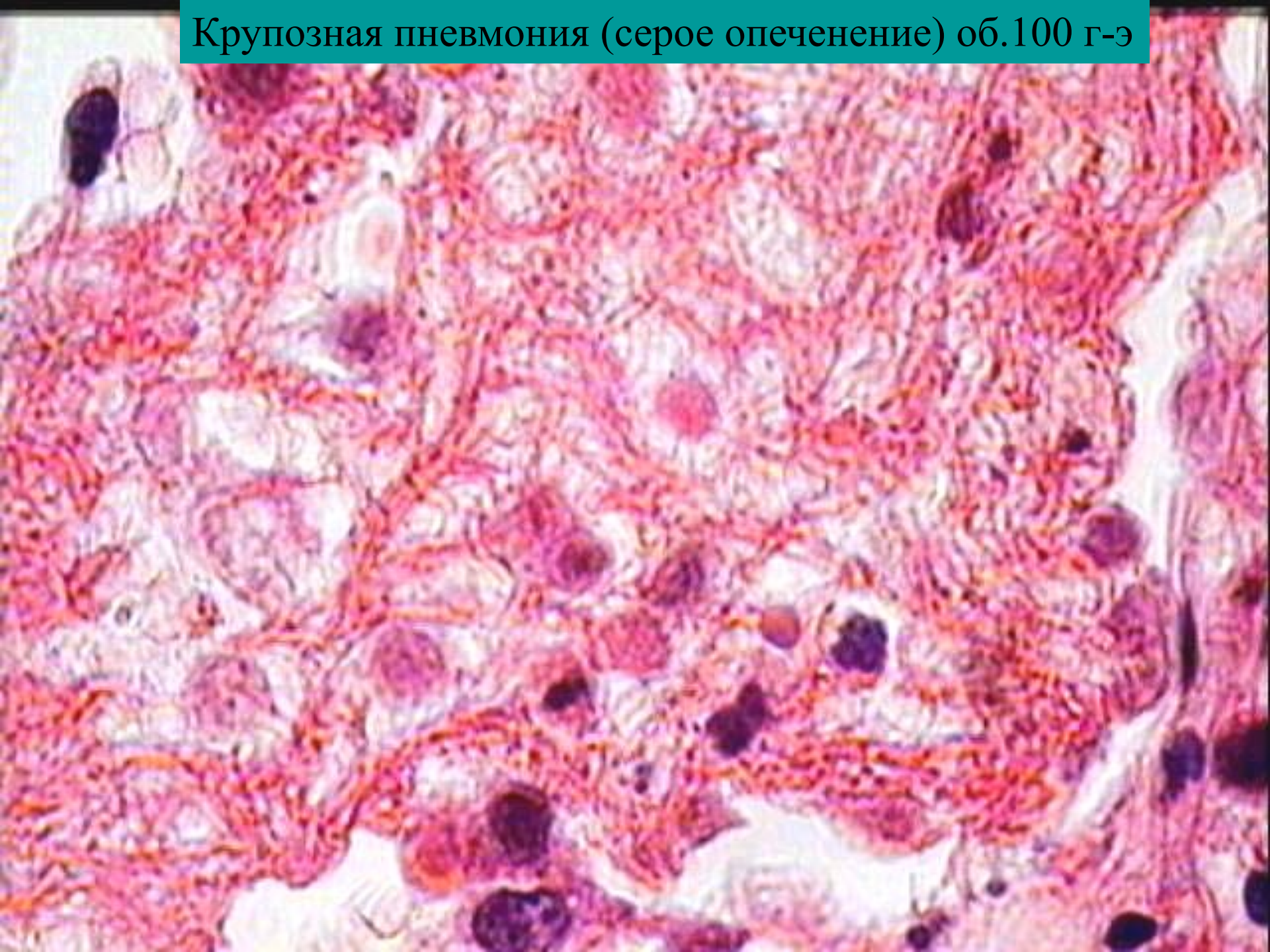

Крупозная пневмония (серое опеченение) об.40 г-э



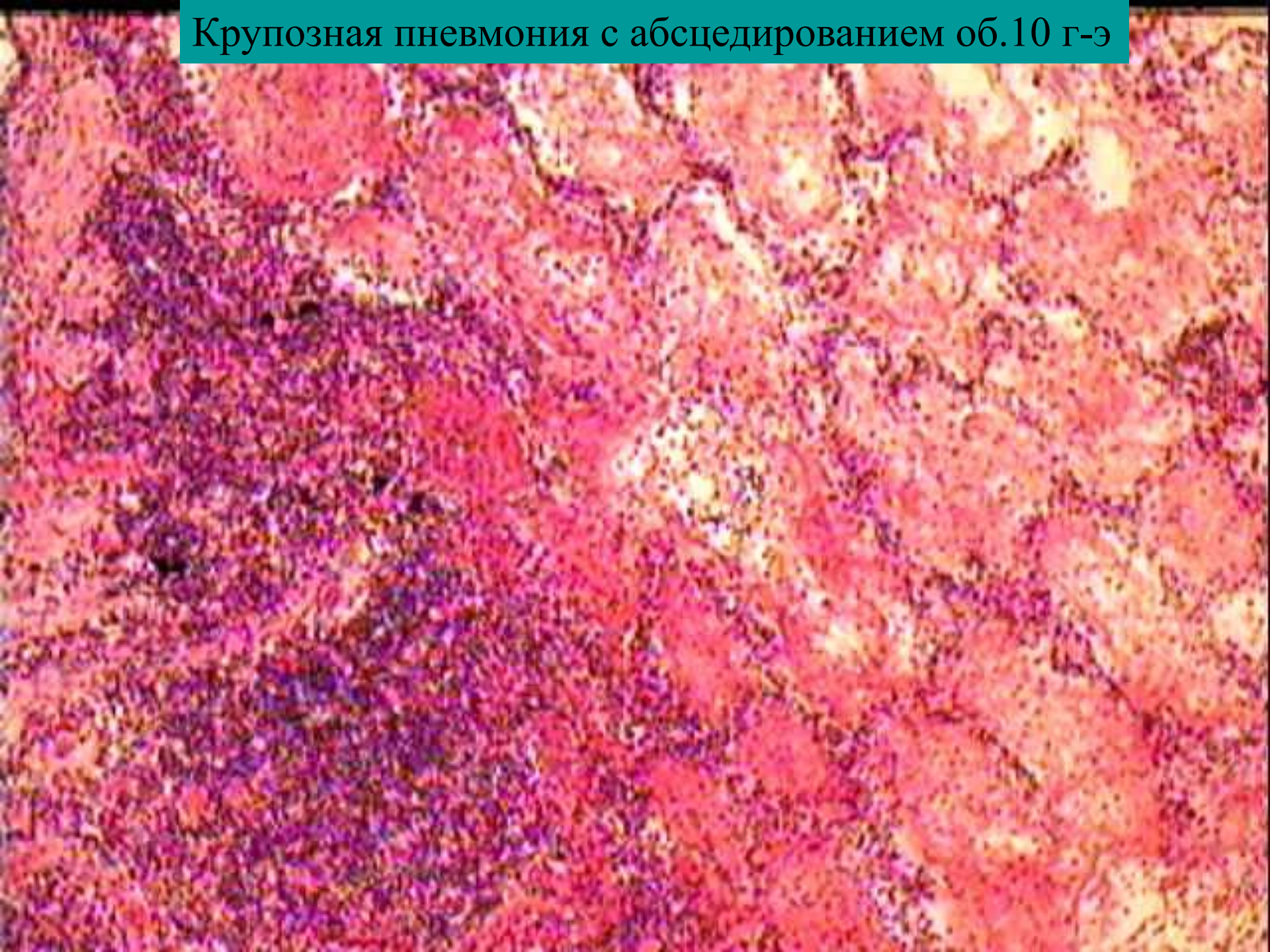


Крупозная пневмония (серое опеченение) об.100 г-э



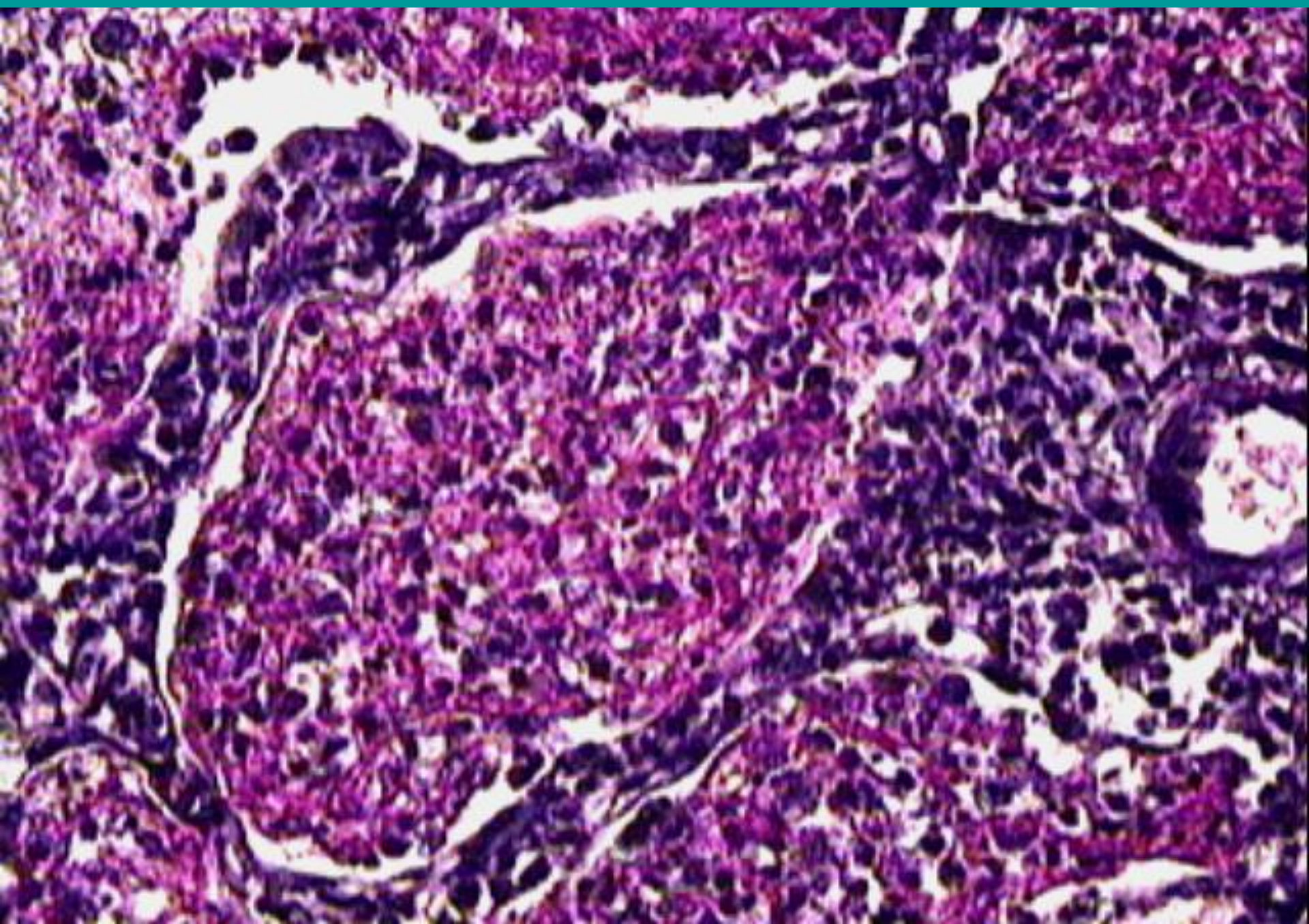


Крупозная пневмония с абсцедированием об.10 г-э



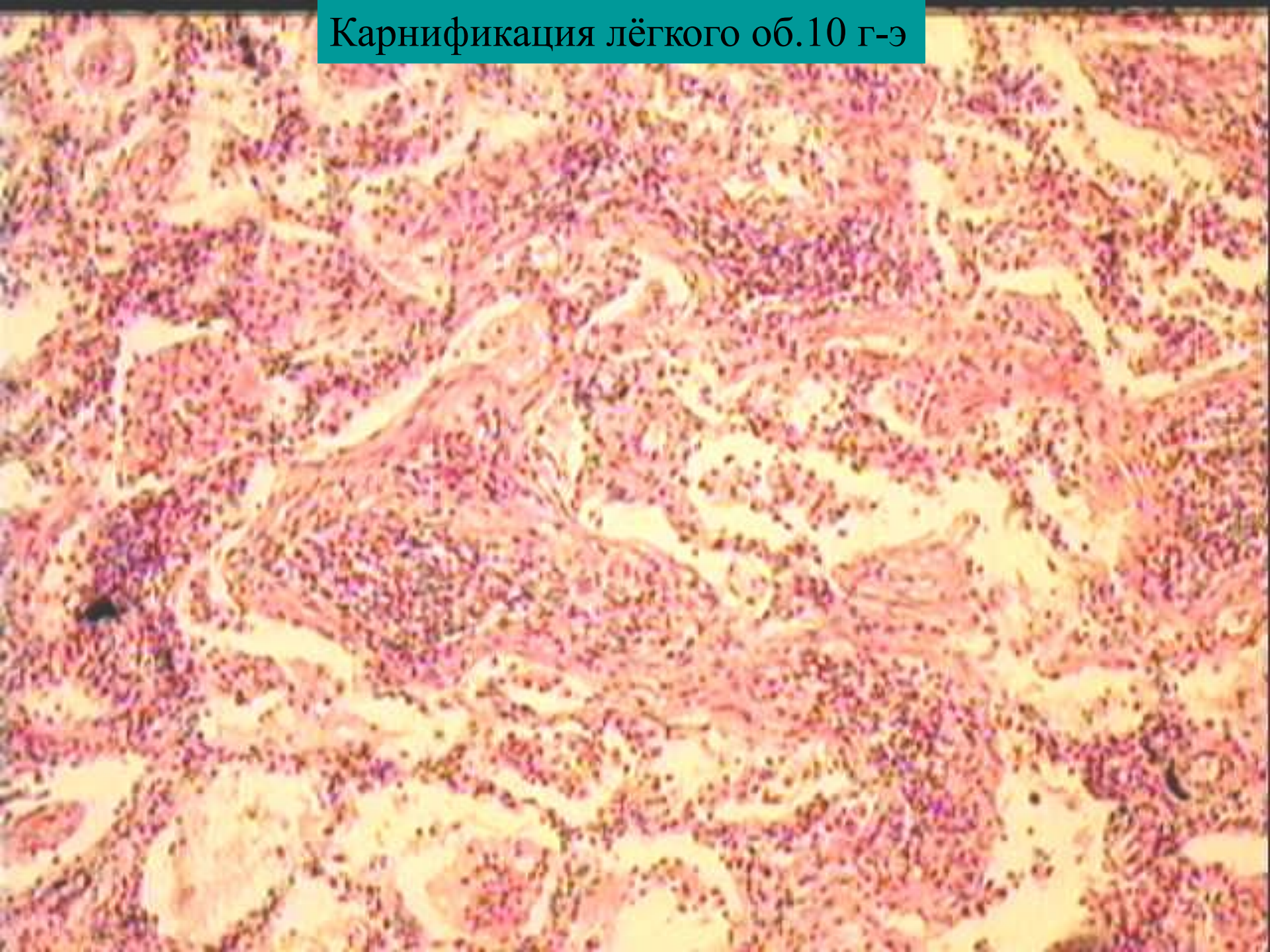

Крупозная пневмония (серое опеченение) об.40 окр. По Шуентнову



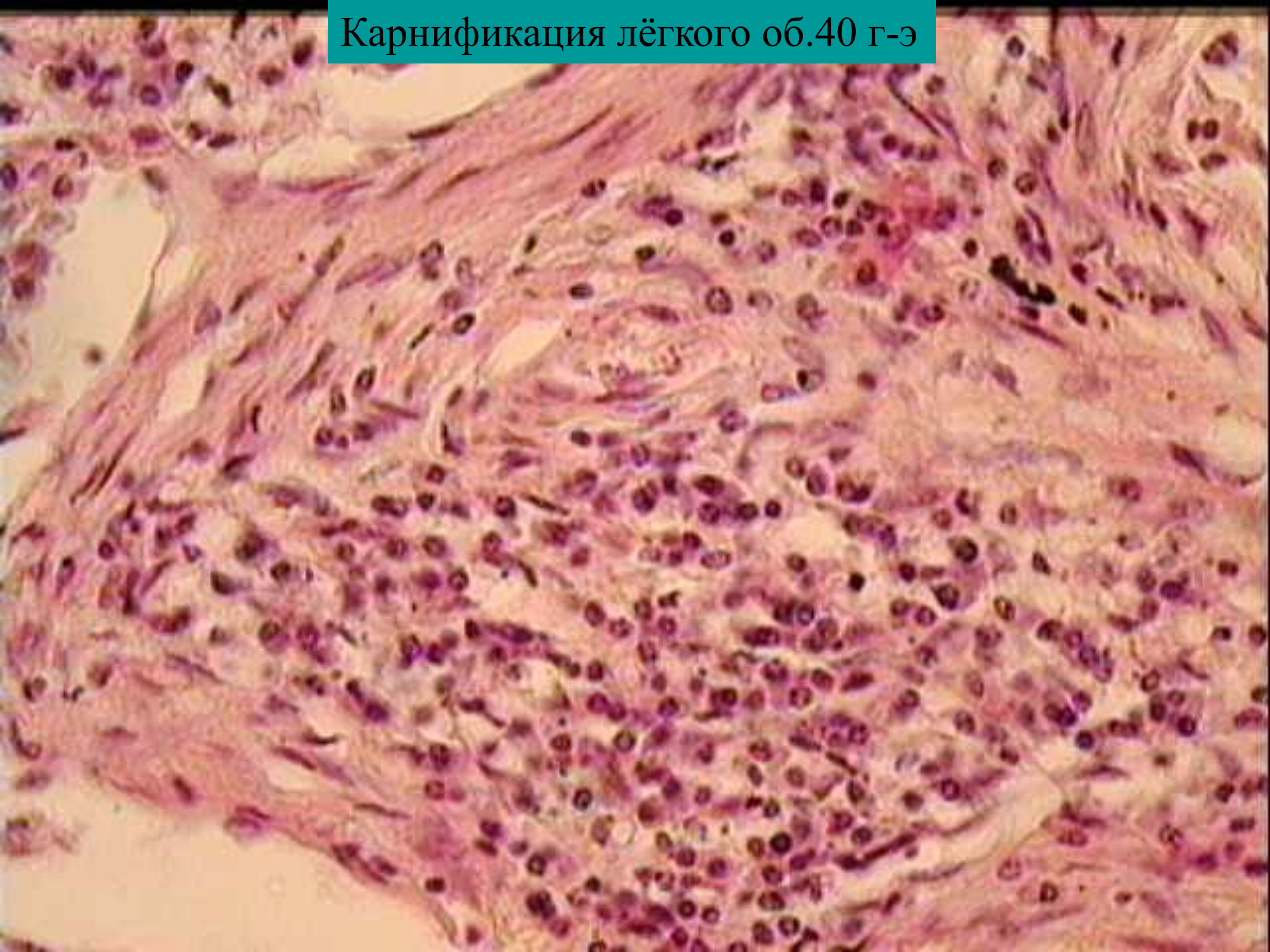

# Карнификация лёгкого об.10 г-э



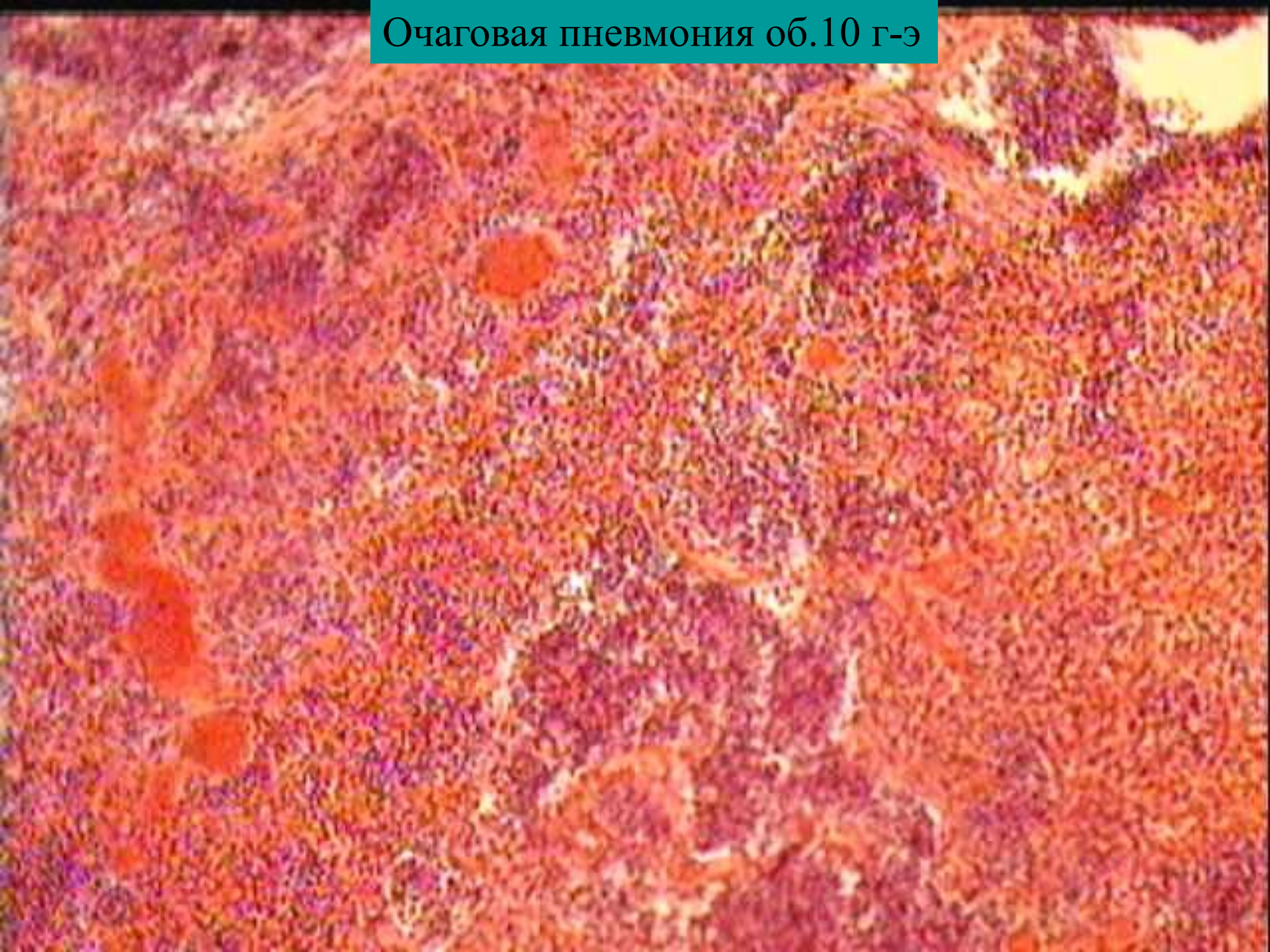

Карнификация лёгкого об.40 г-э



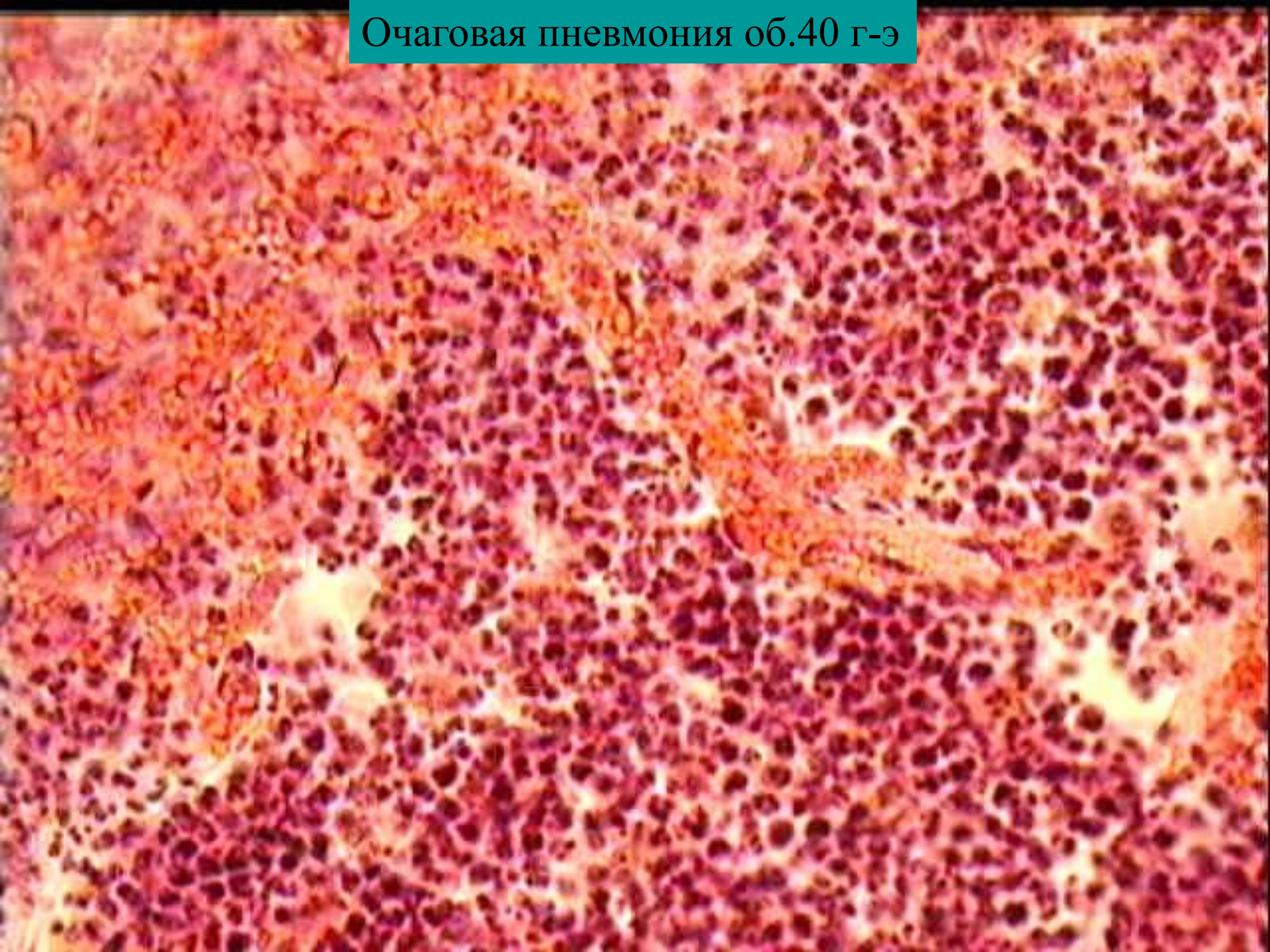


Очаговая пневмония об.10 г-э



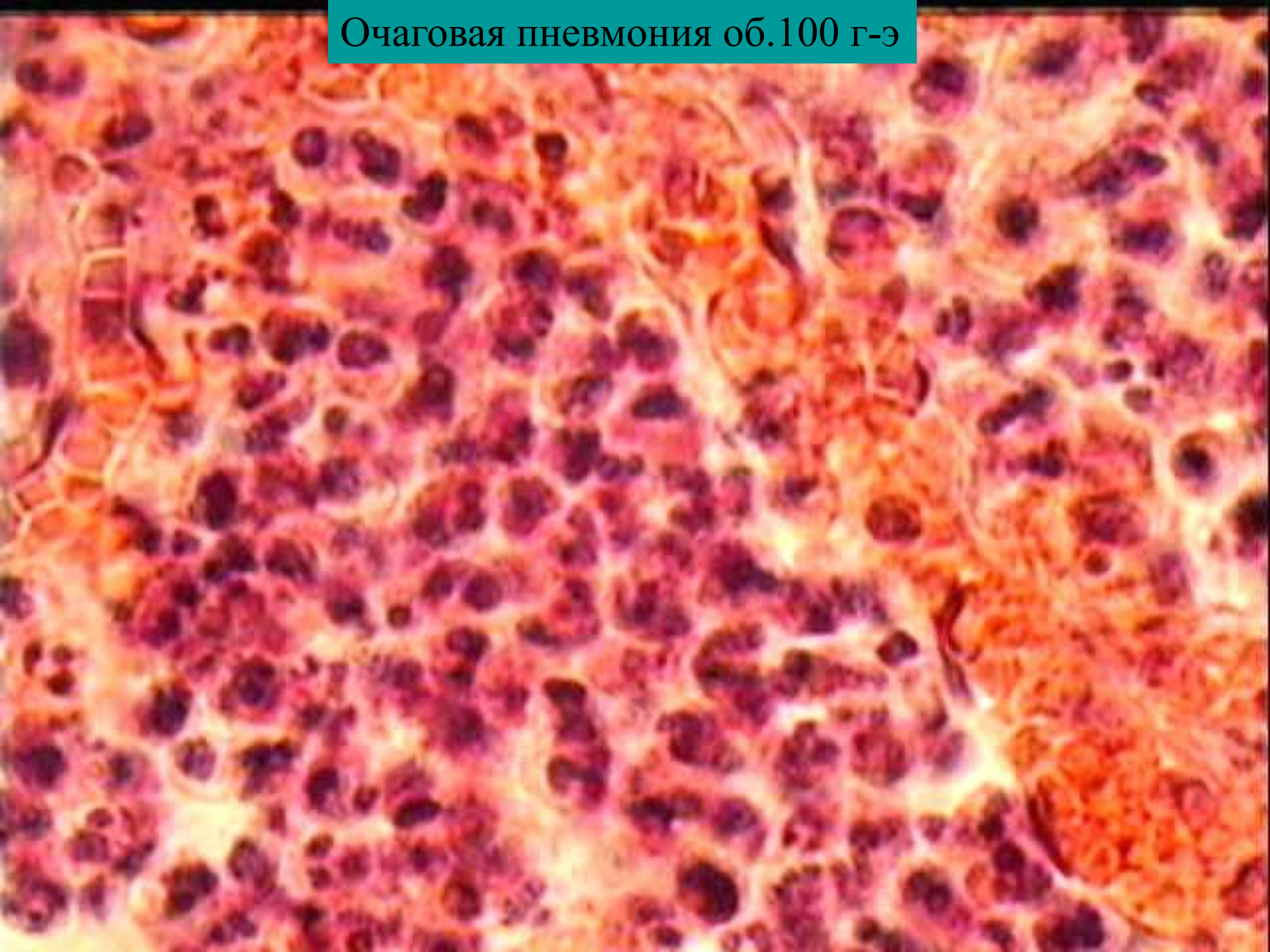

Очаговая пневмония об.40 г-э



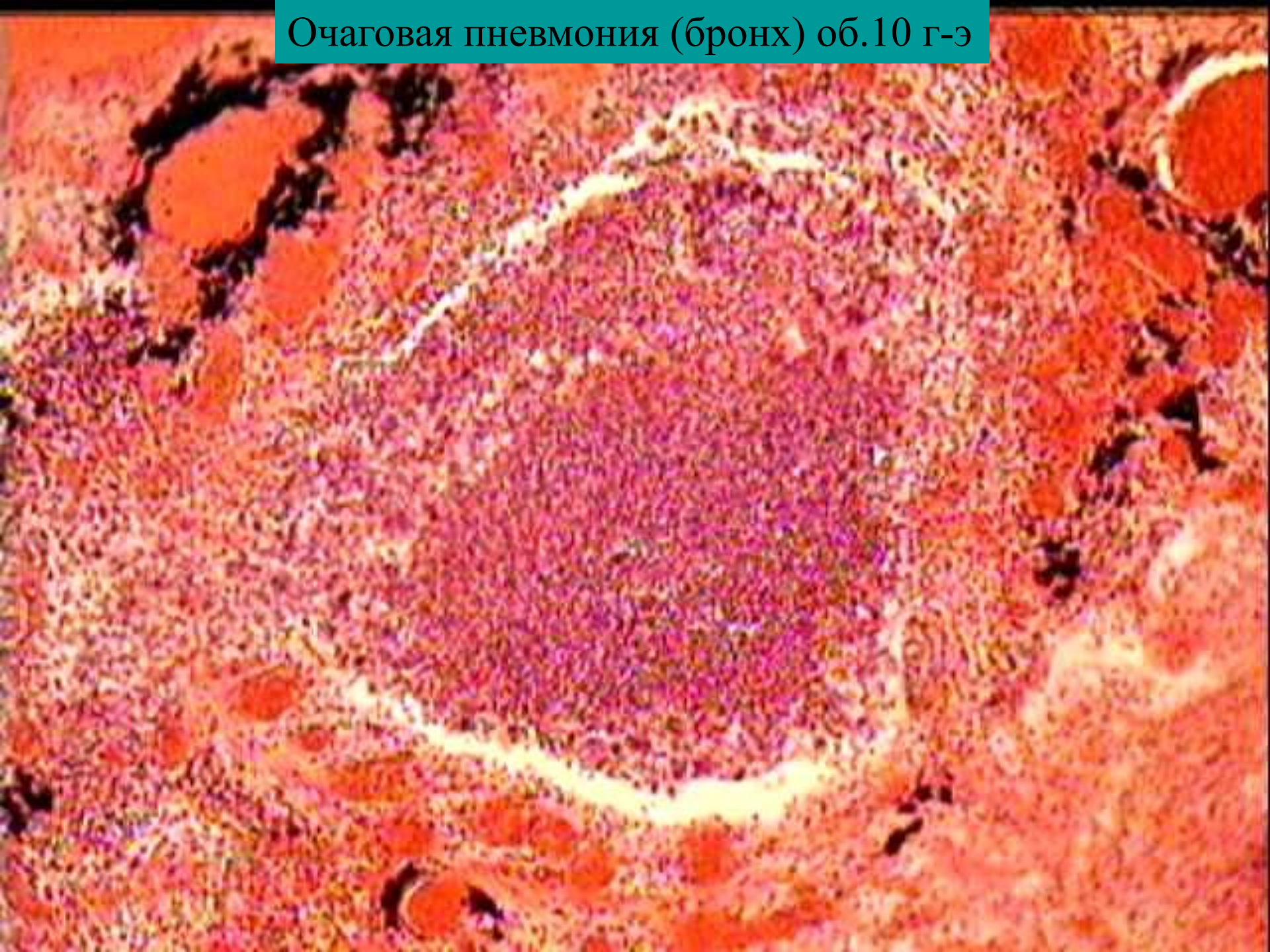


Очаговая пневмония об.100 г-э



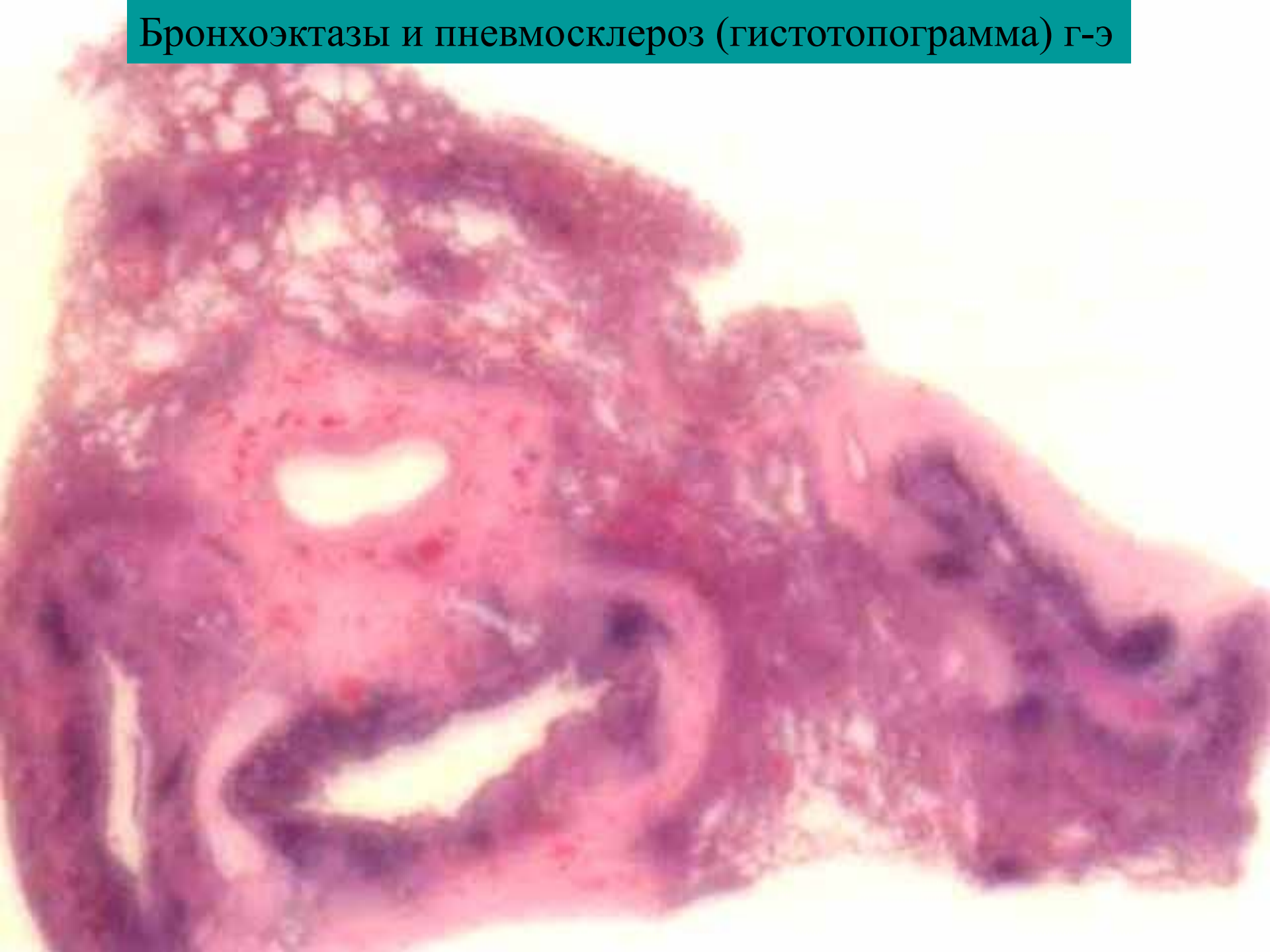

Очаговая пневмония (бронх) об.10 г-э



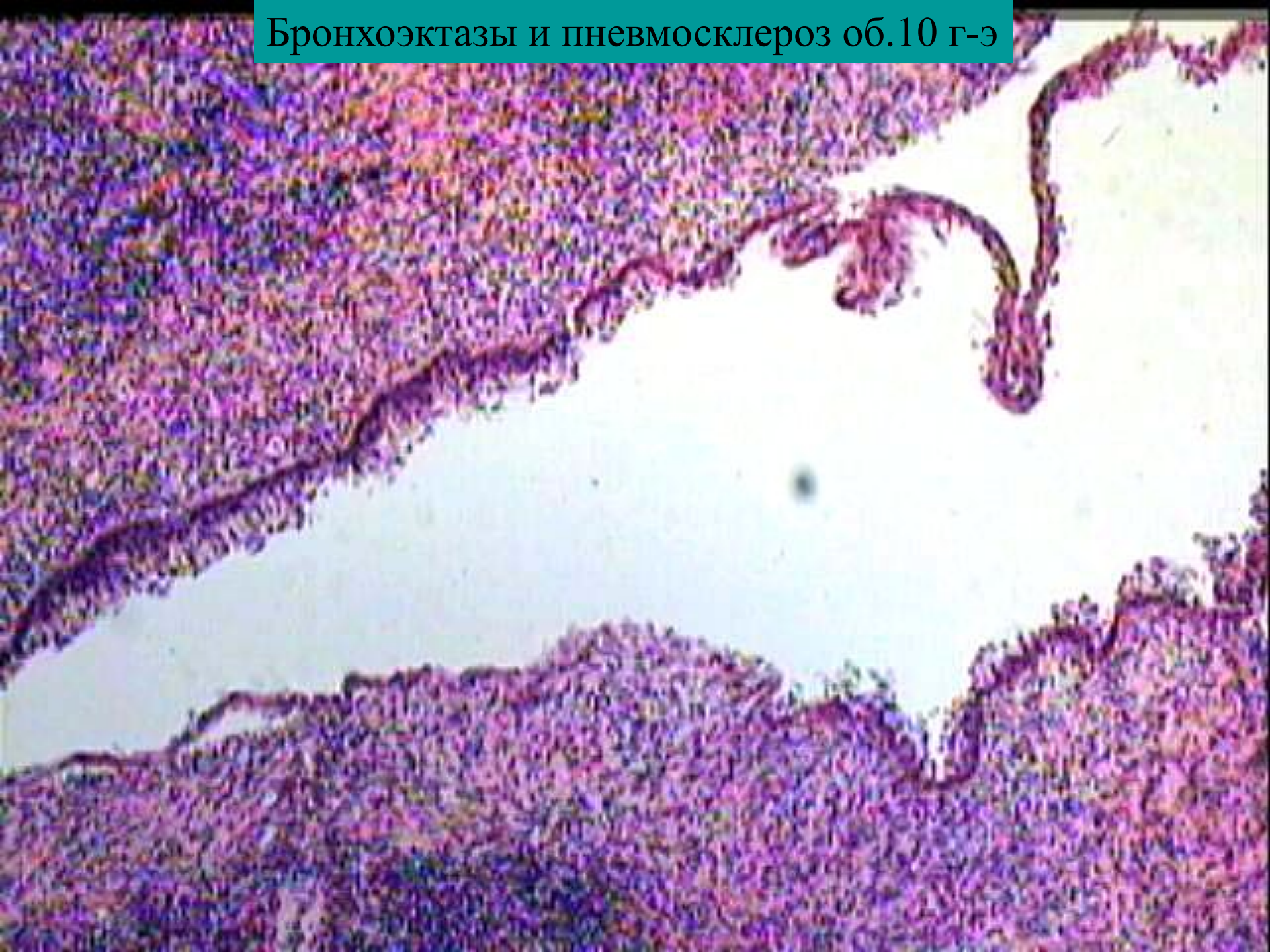

Бронхоэктазы и пневмосклероз (гистотопограмма) г-э



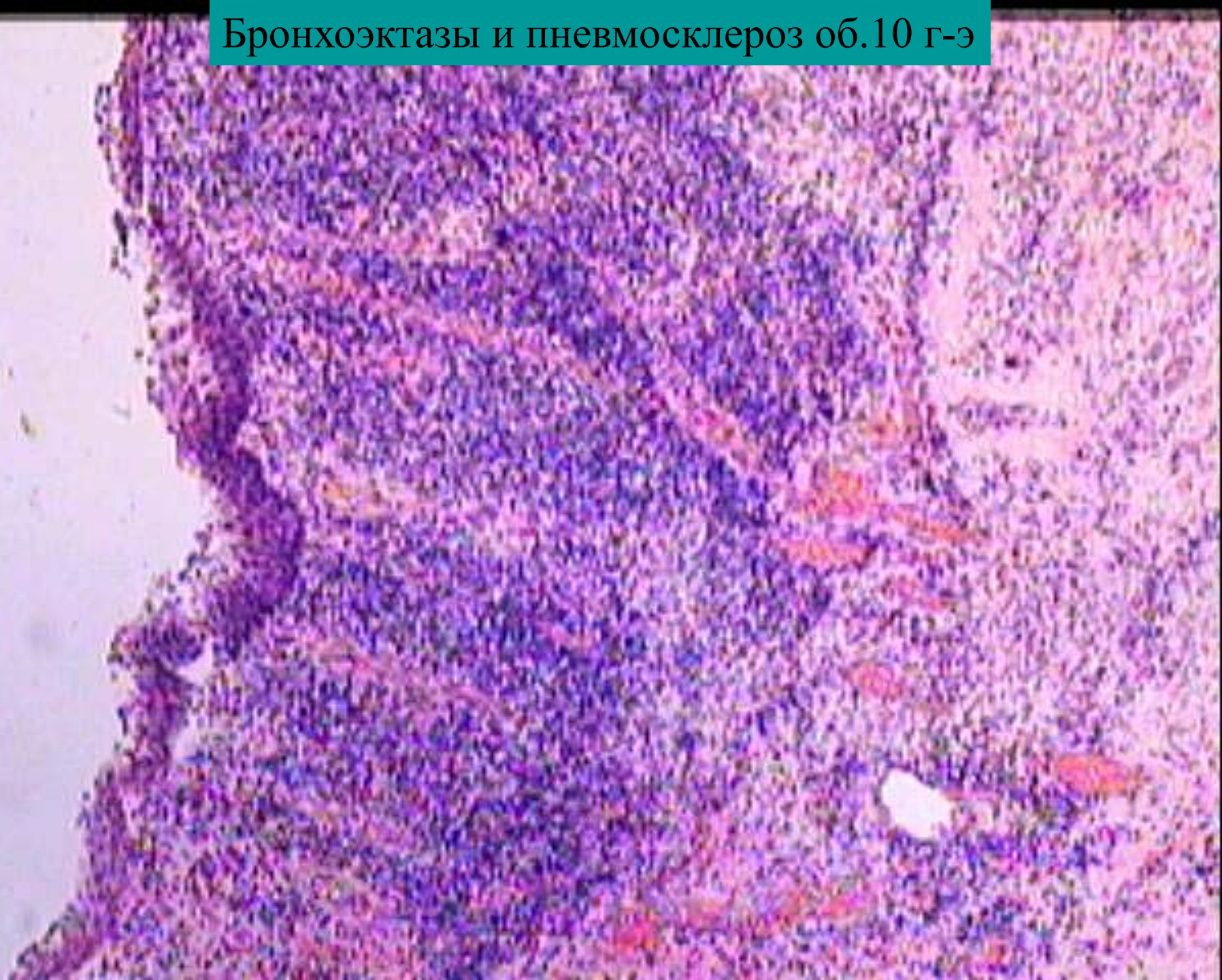

Бронхоэктазы и пневмосклероз об.10 г-э



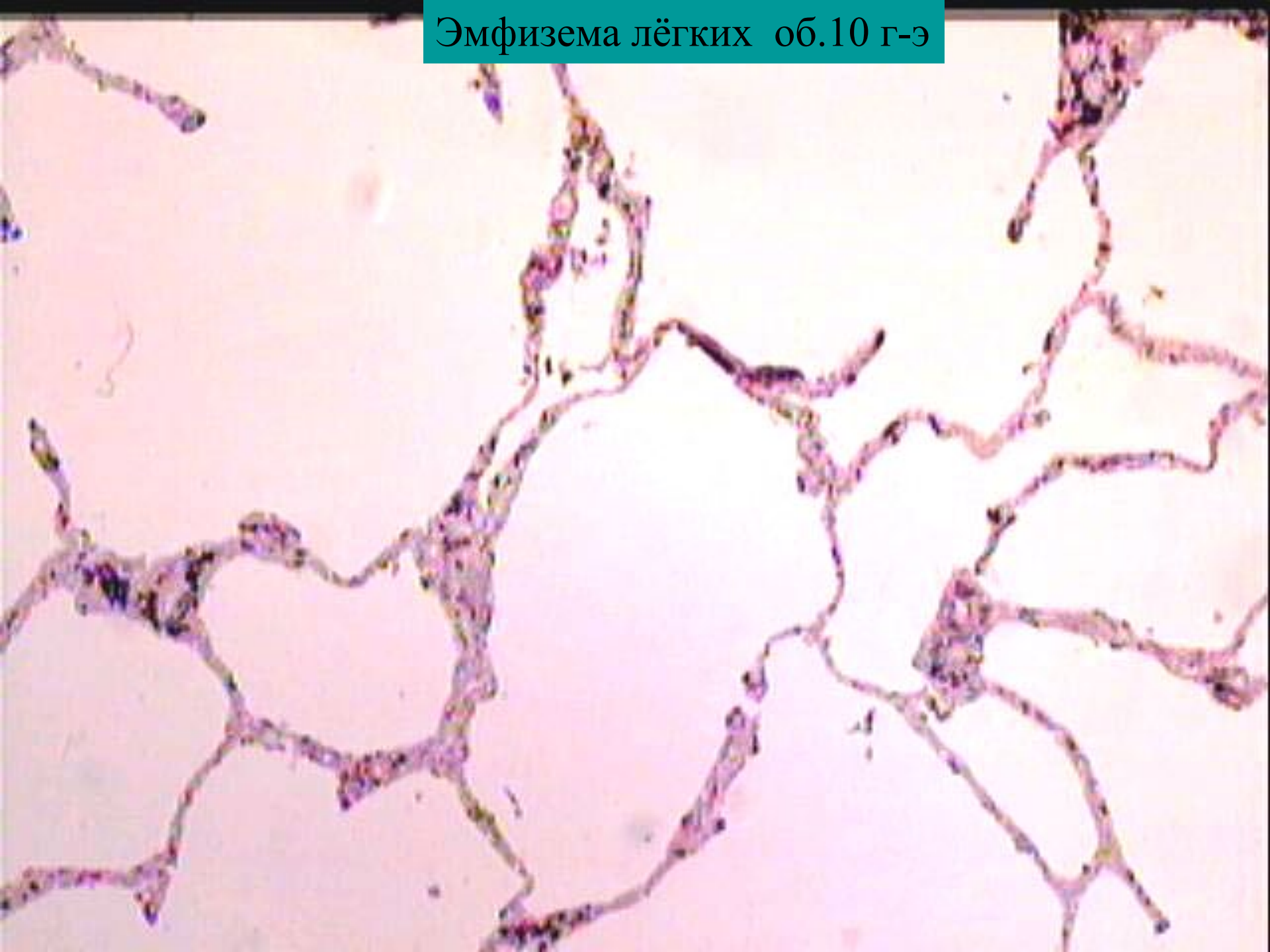

Бронхоэктазы и пневмосклероз об.10 г-э



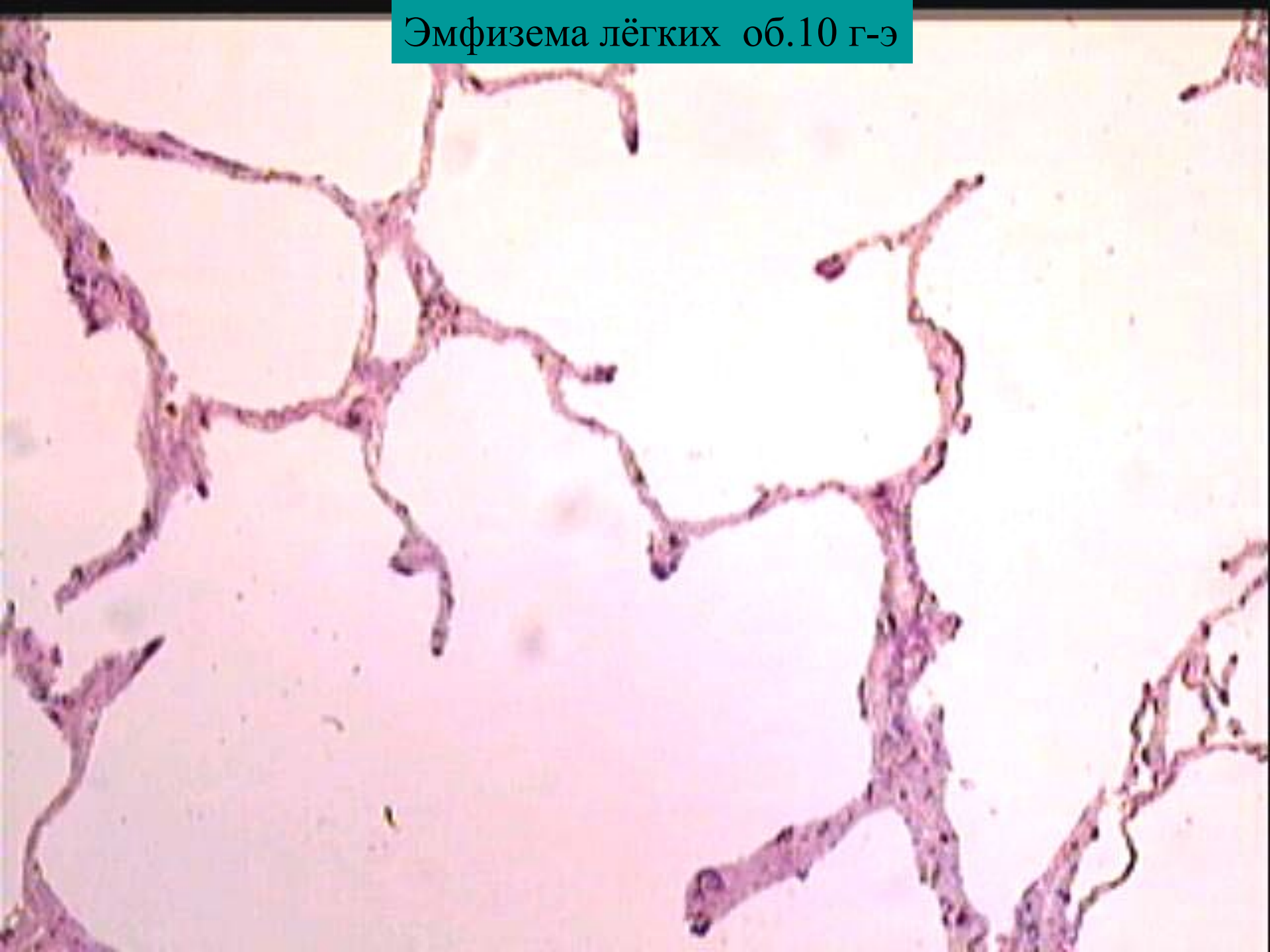


Эмфизема лёгких об.10 г-э

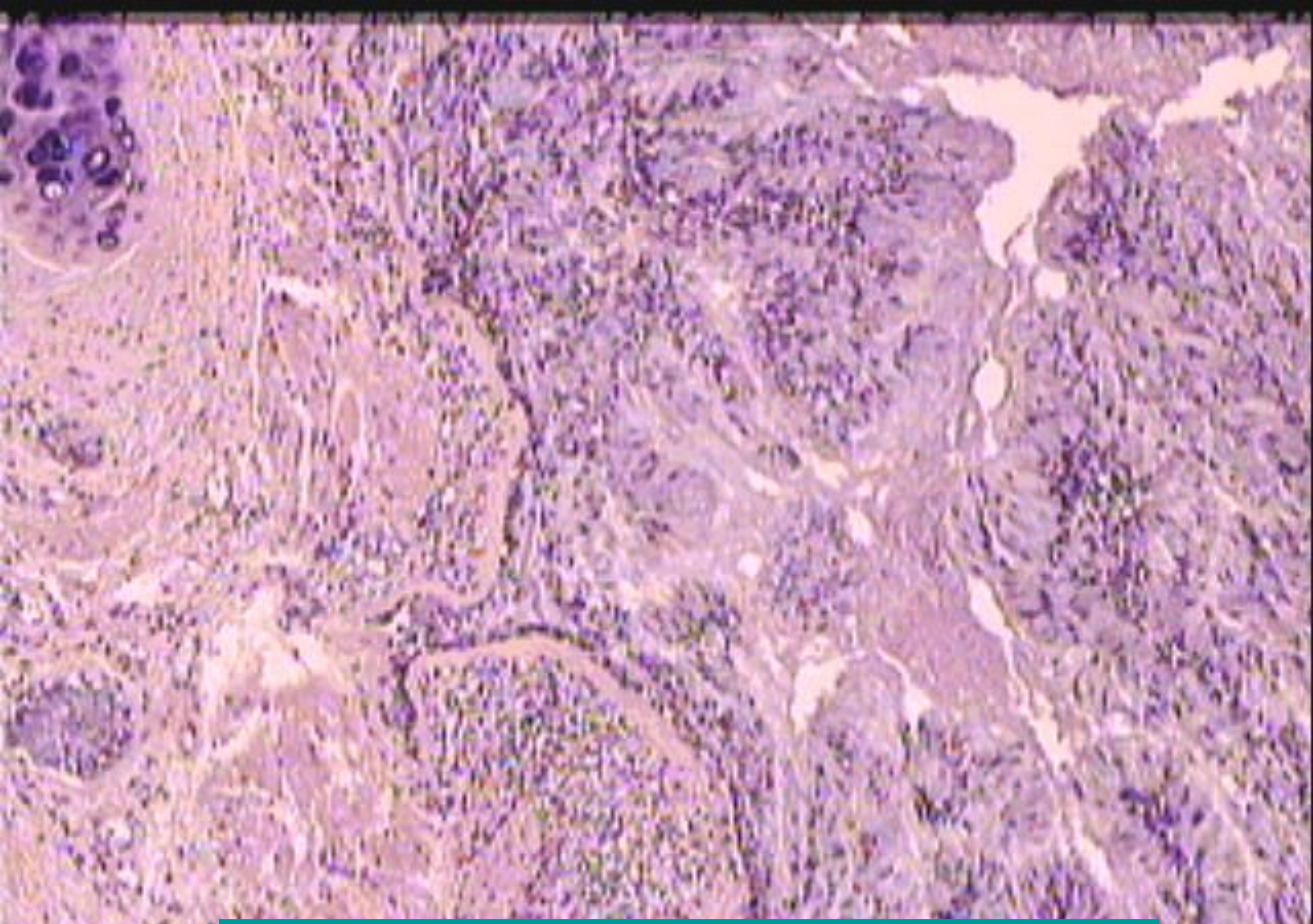




Эмфизема лёгких об.10 г-э

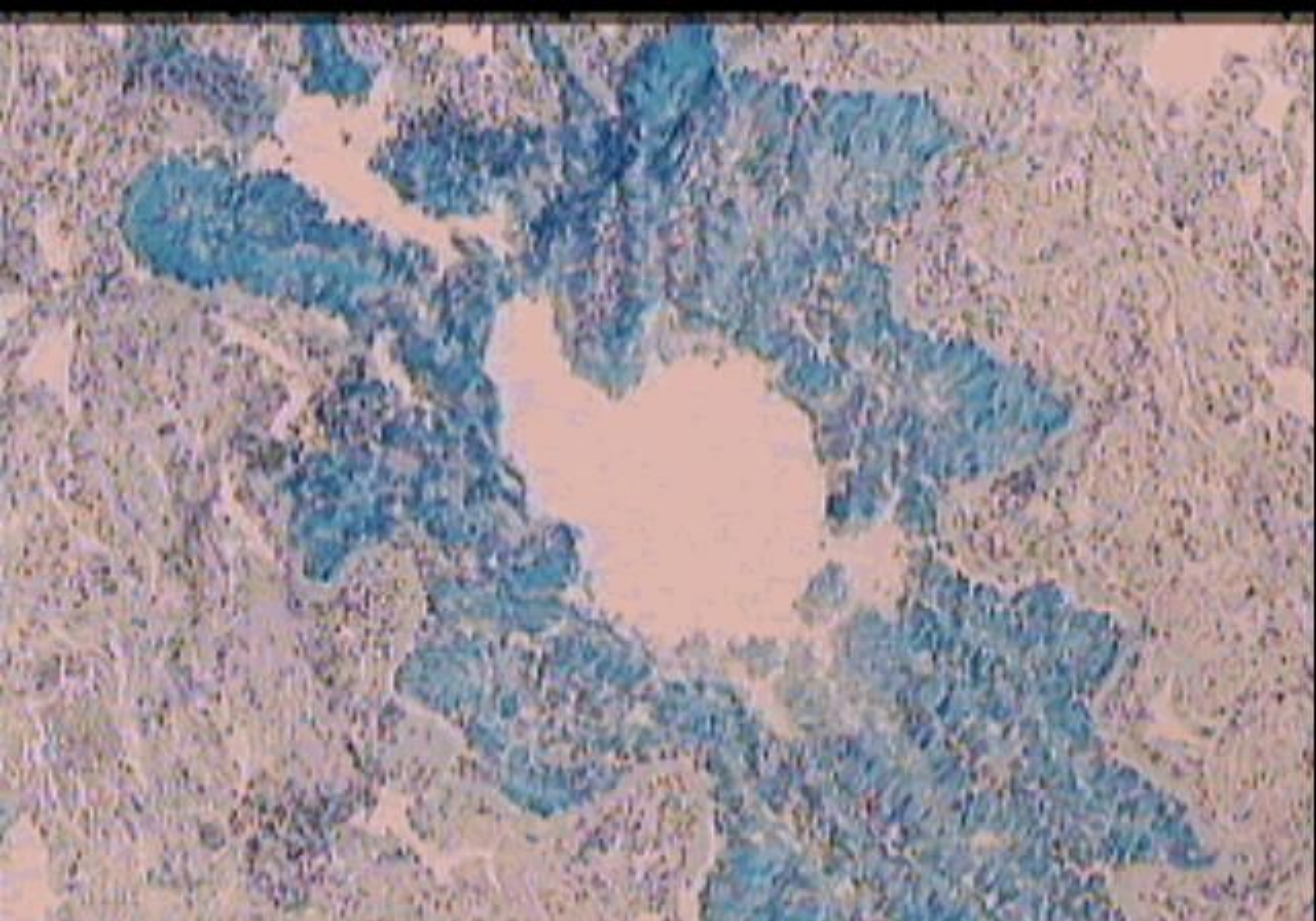






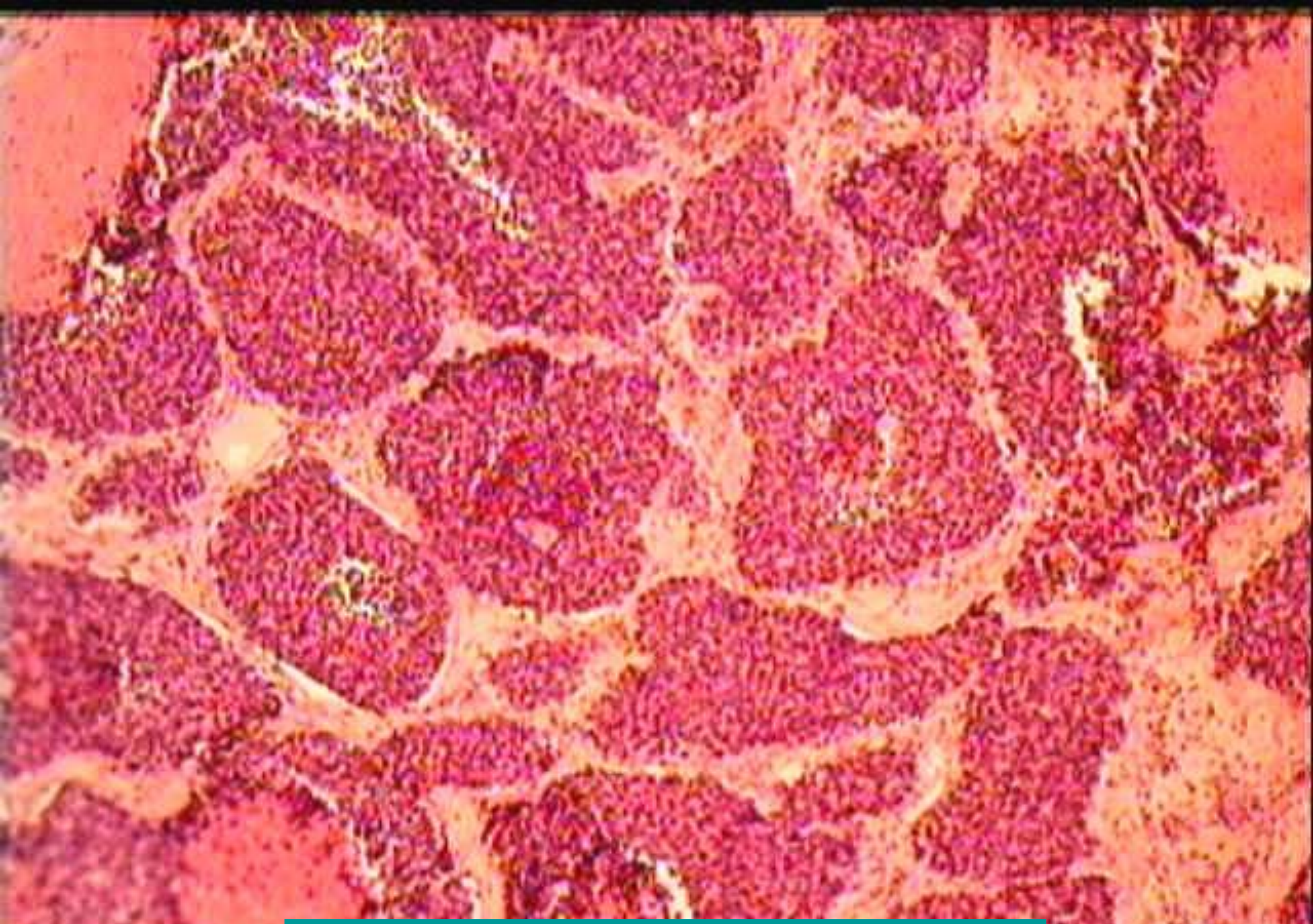
Спазм бронха при бронхиальной астме об.10 г-э





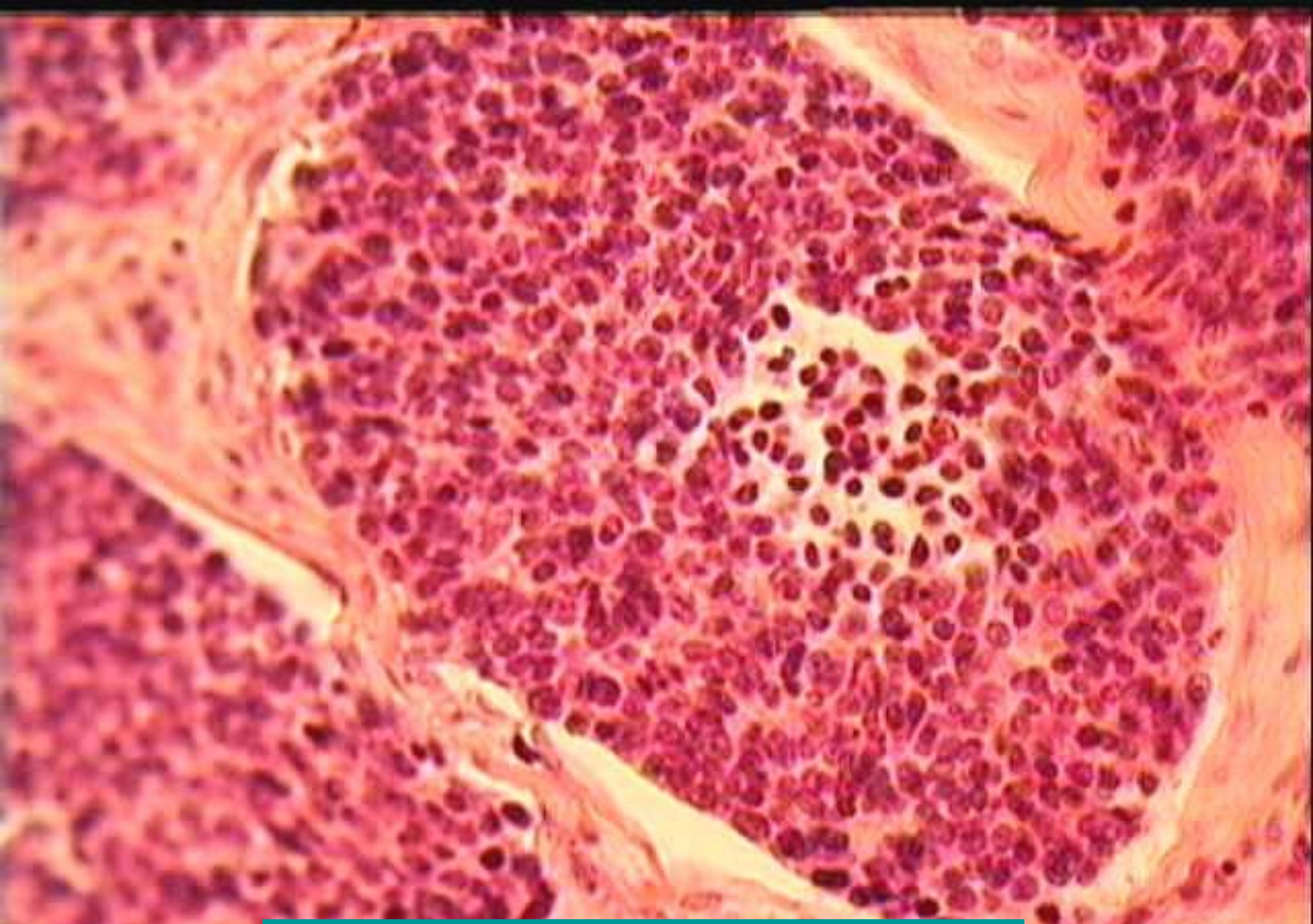
Спазм бронха при бронхиальной астме об.10 альциановый синий





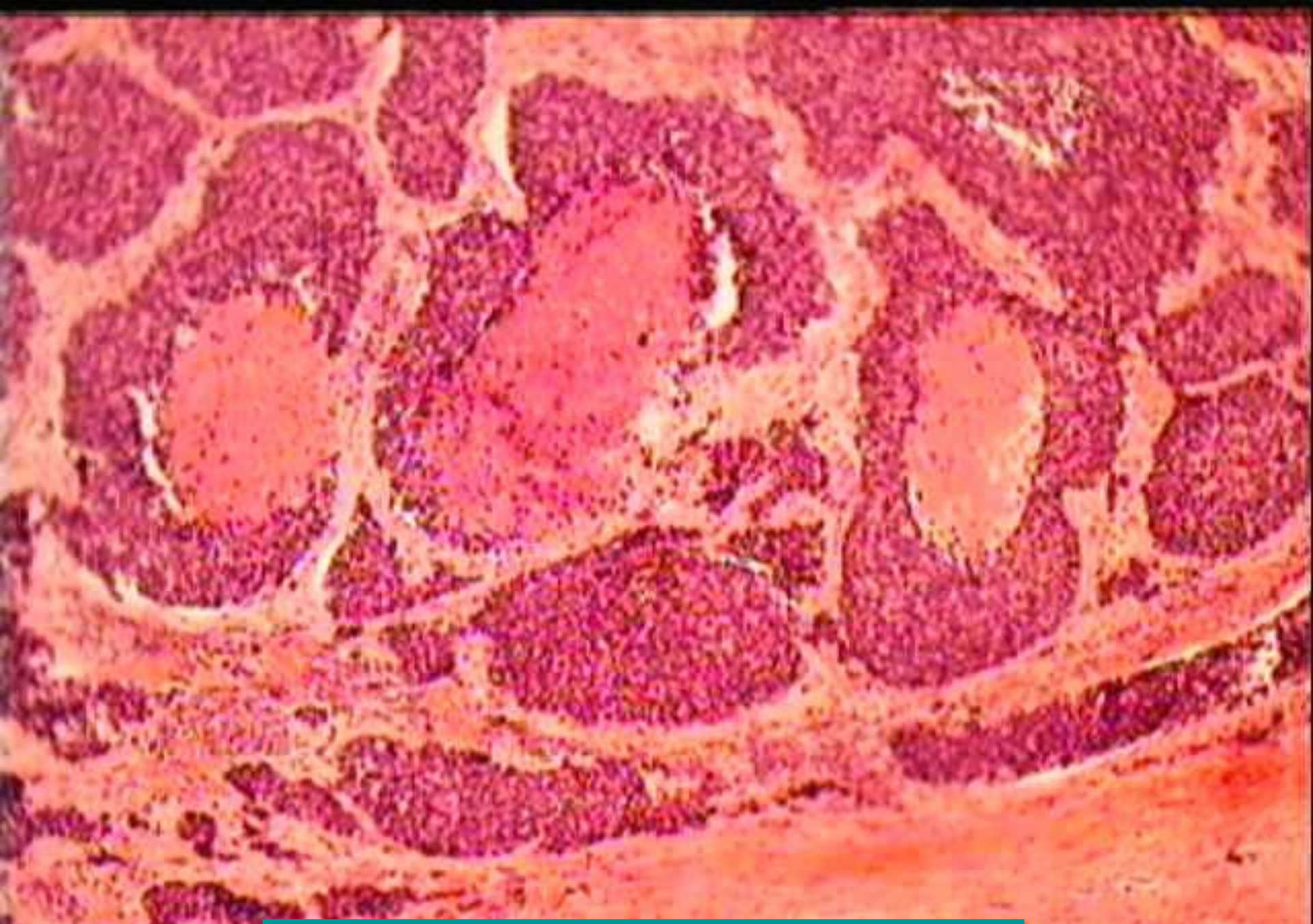
Мелкоклеточный рак лёгкого об.10 г-э





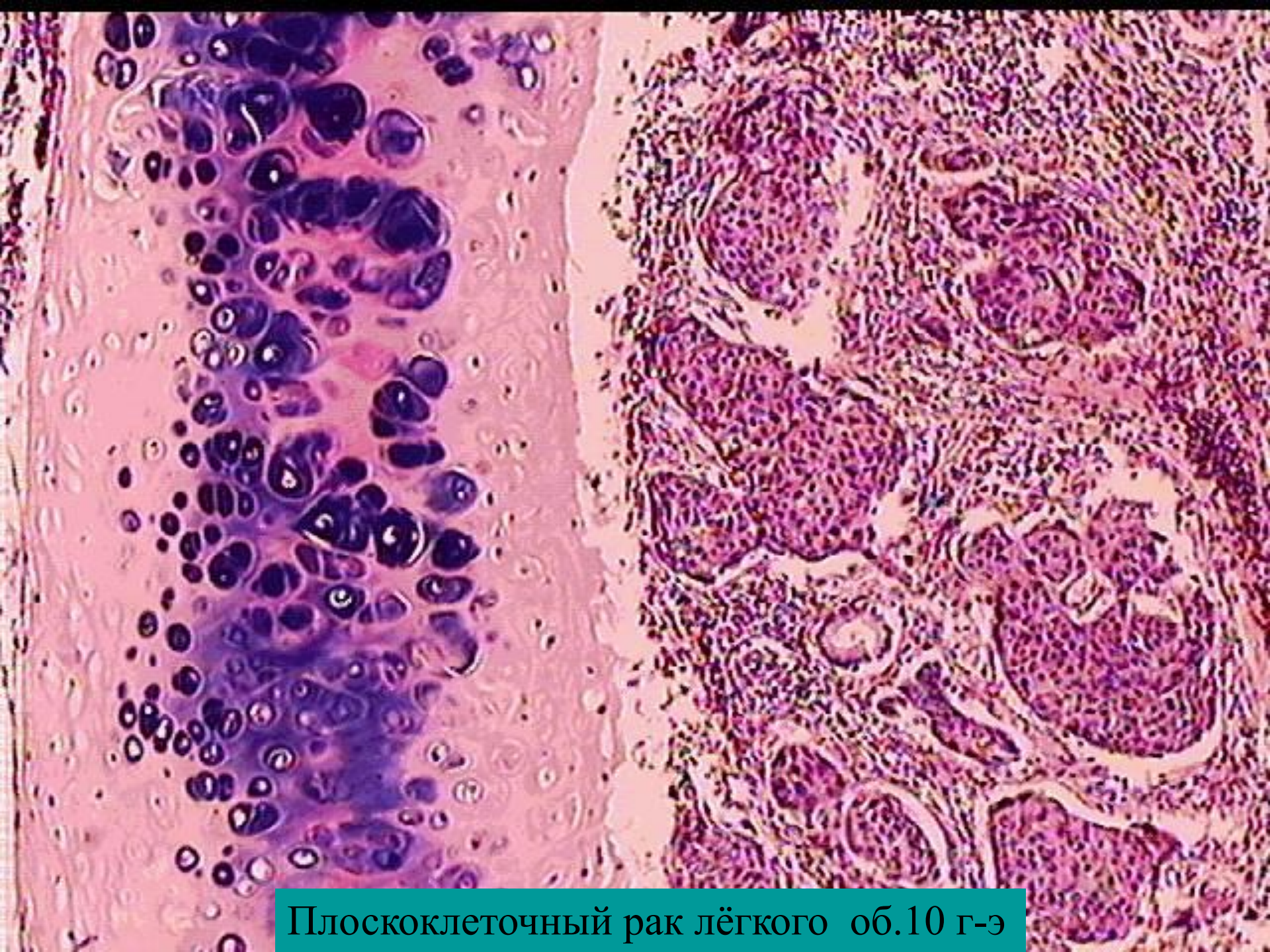
Мелкоклеточный рак лёгкого об.40 г-э





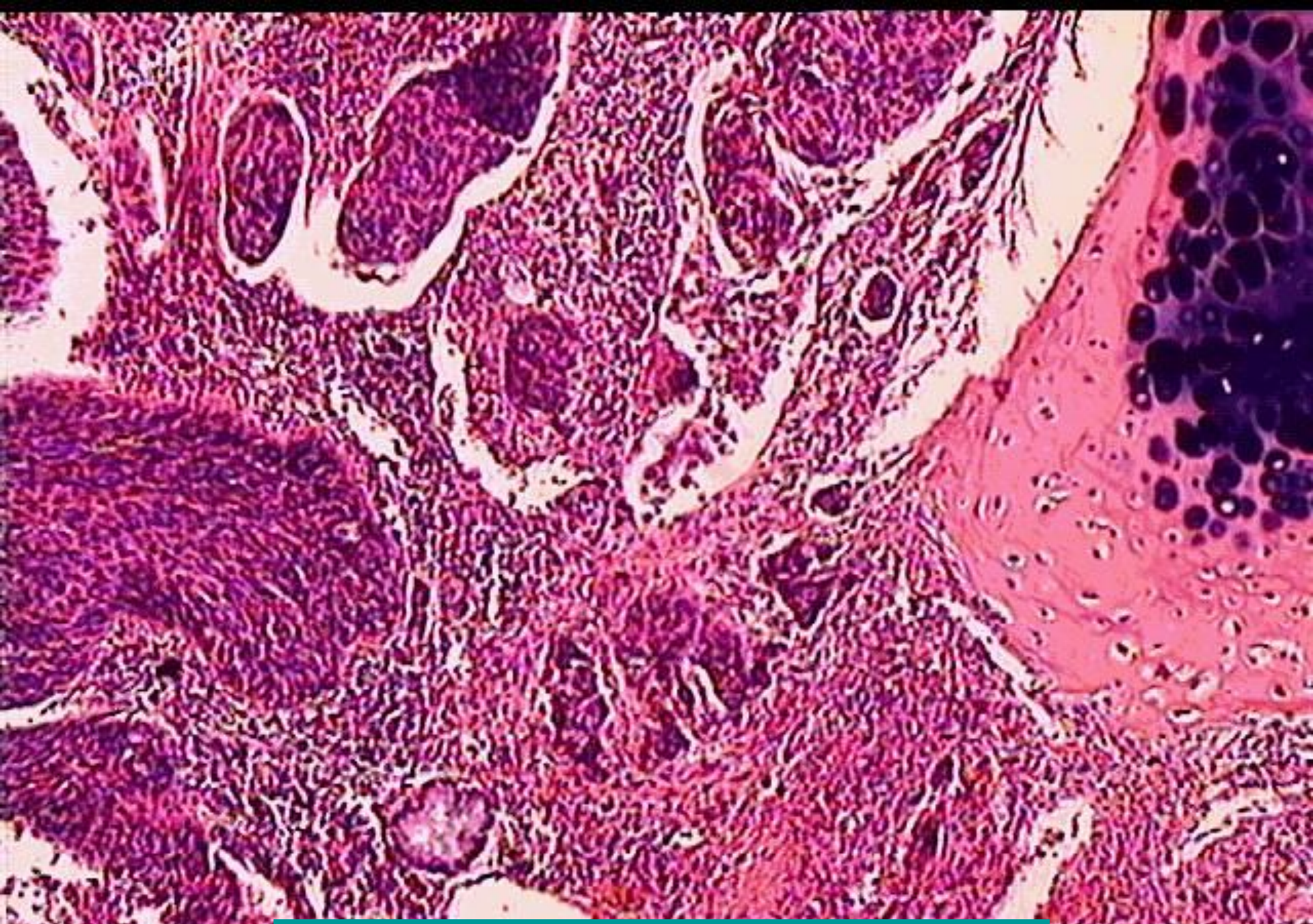
Мелкоклеточный рак лёгкого об.10 г-э





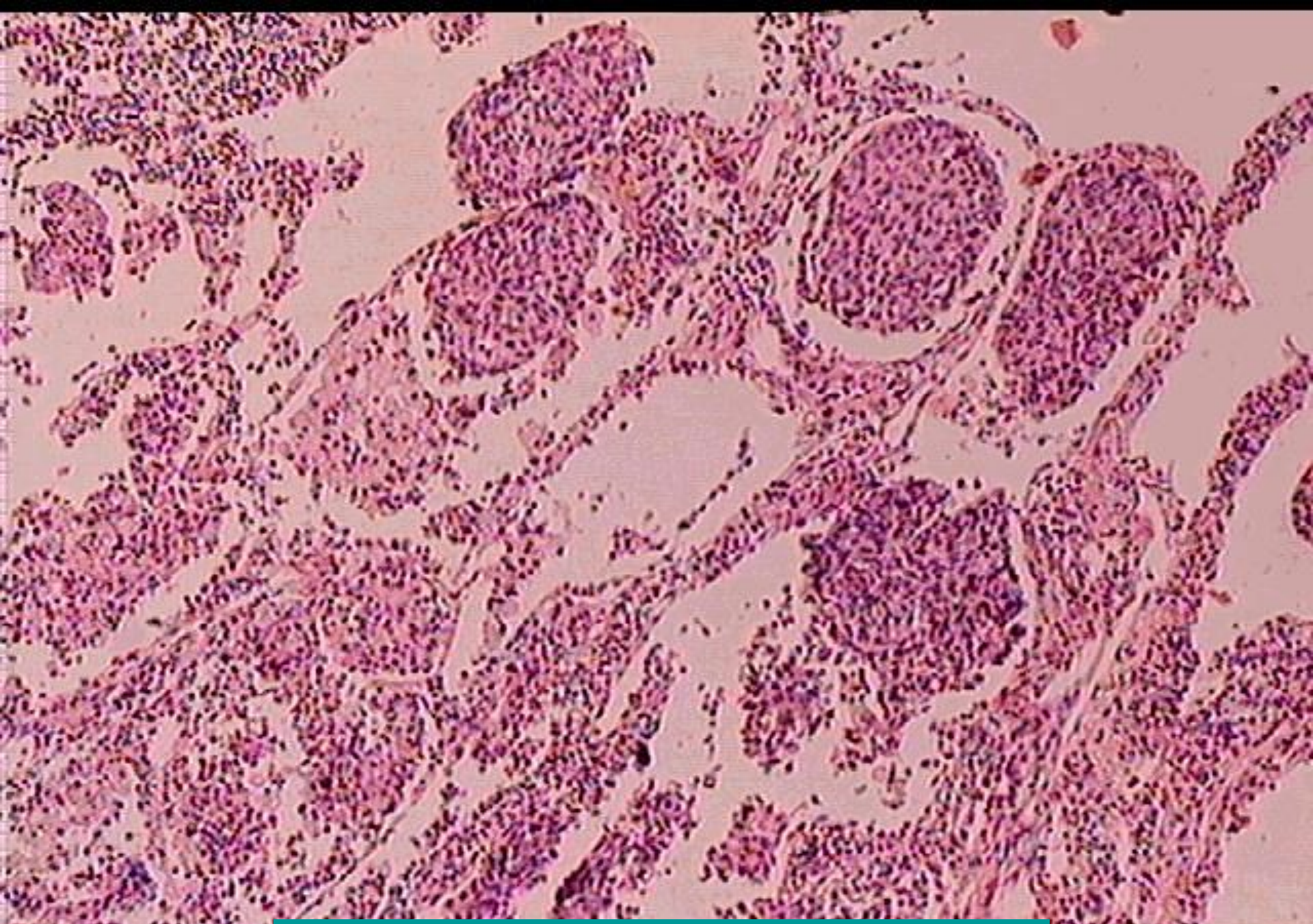
Плоскоклеточный рак лёгкого об.10 г-э





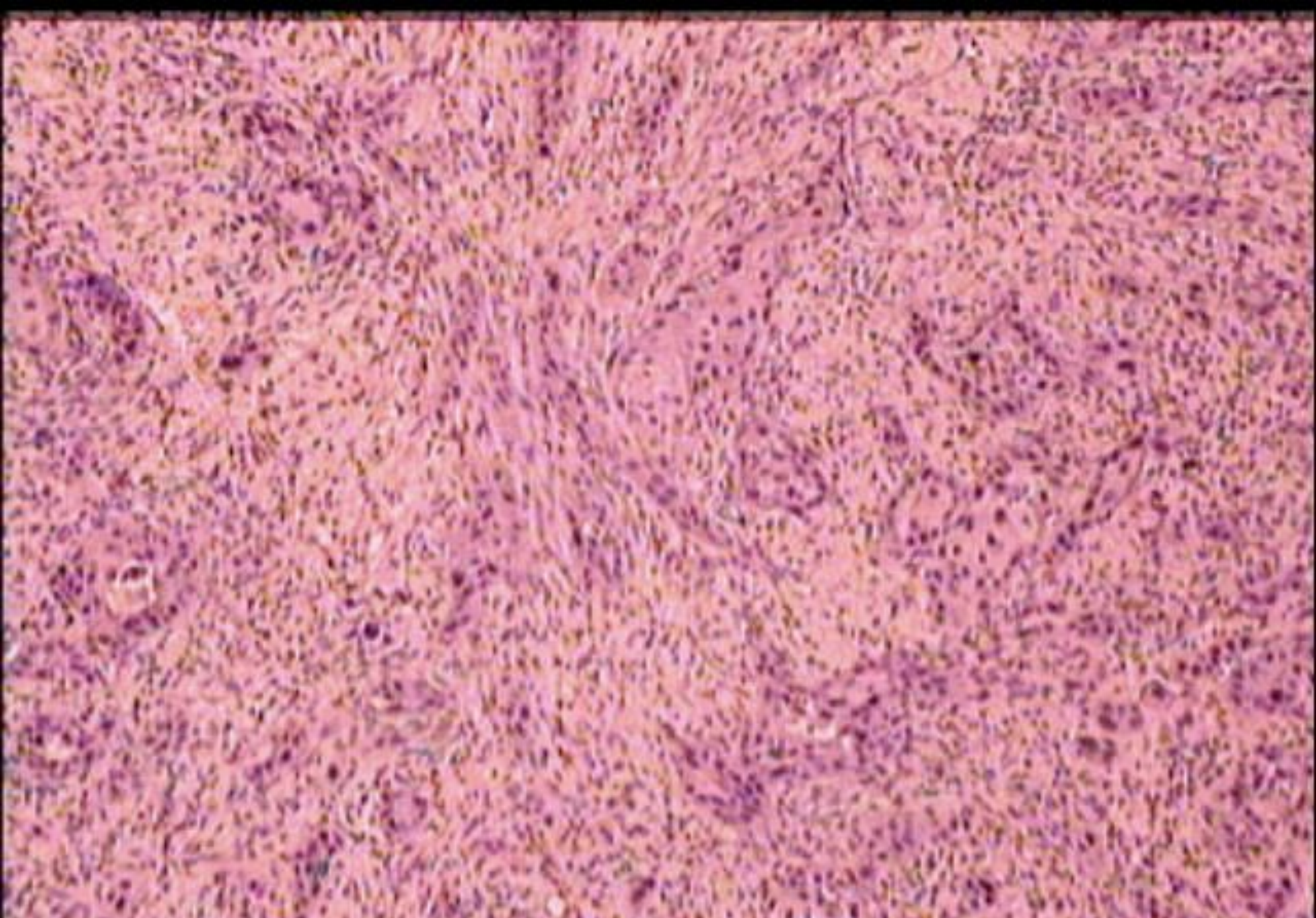
Плоскоклеточный рак лёгкого об.10 г-э





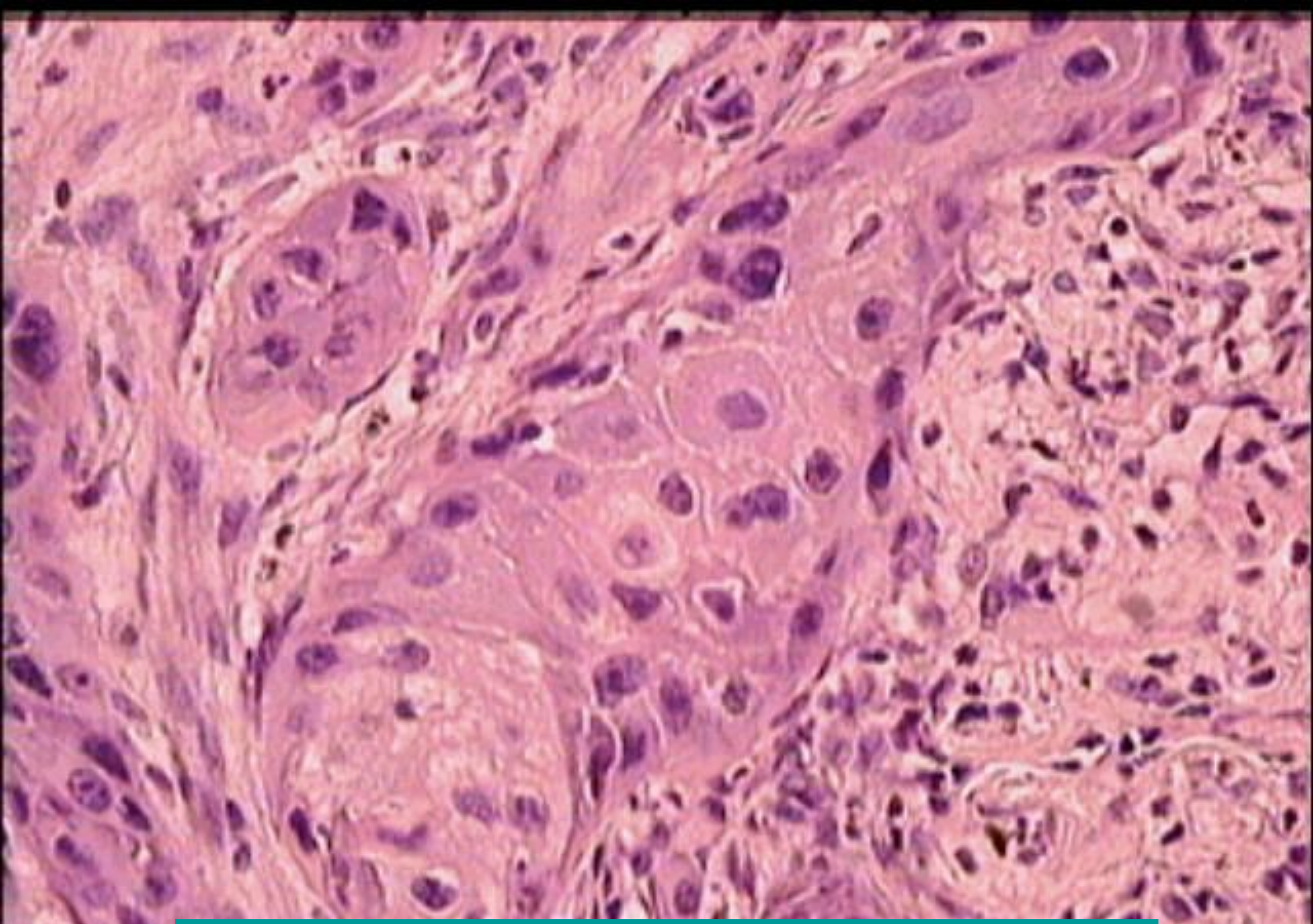
Плоскоклеточный рак лёгкого об.10 г-э





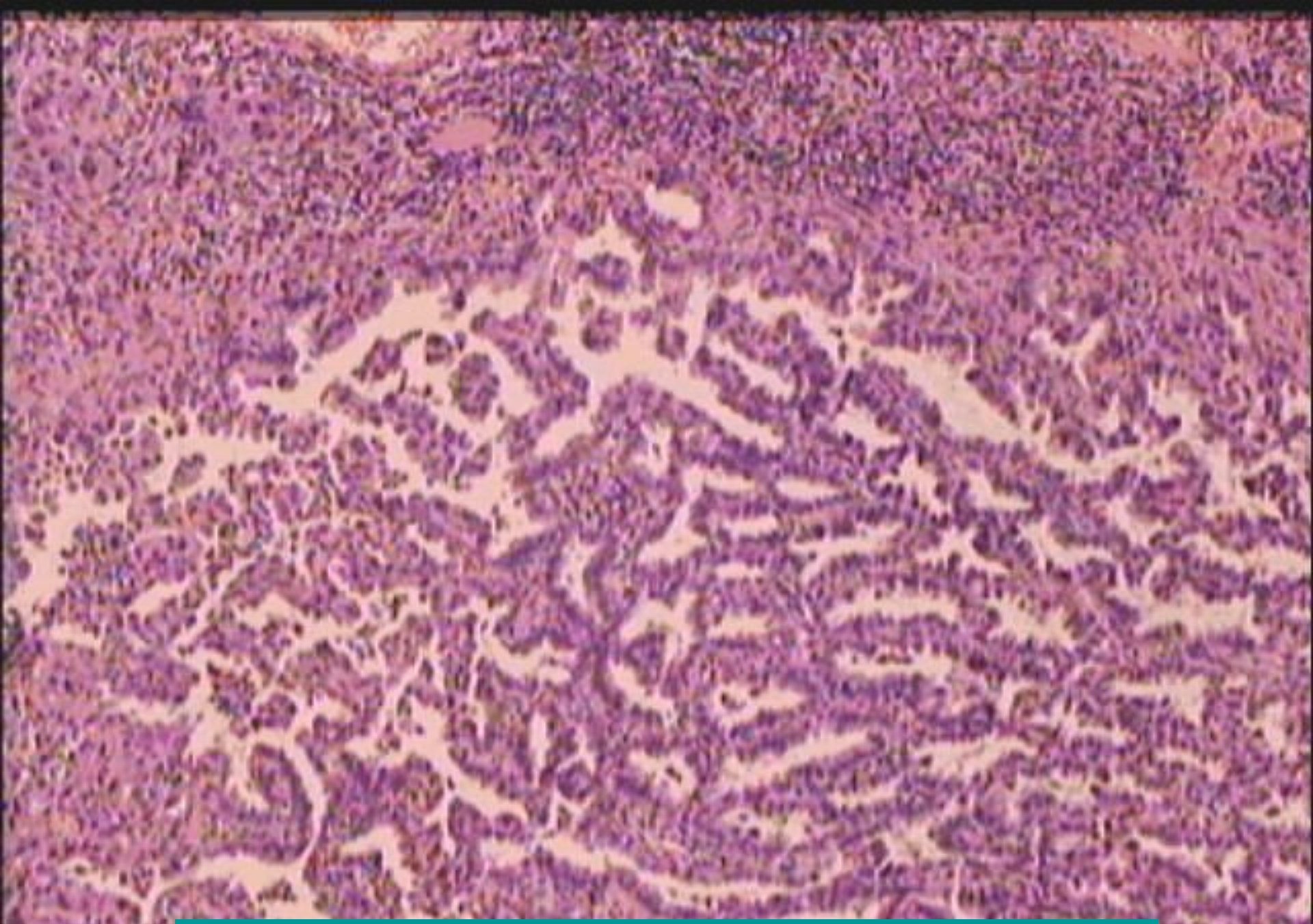
Железисто-плоскоклеточный рак лёгкого об.10 г-э





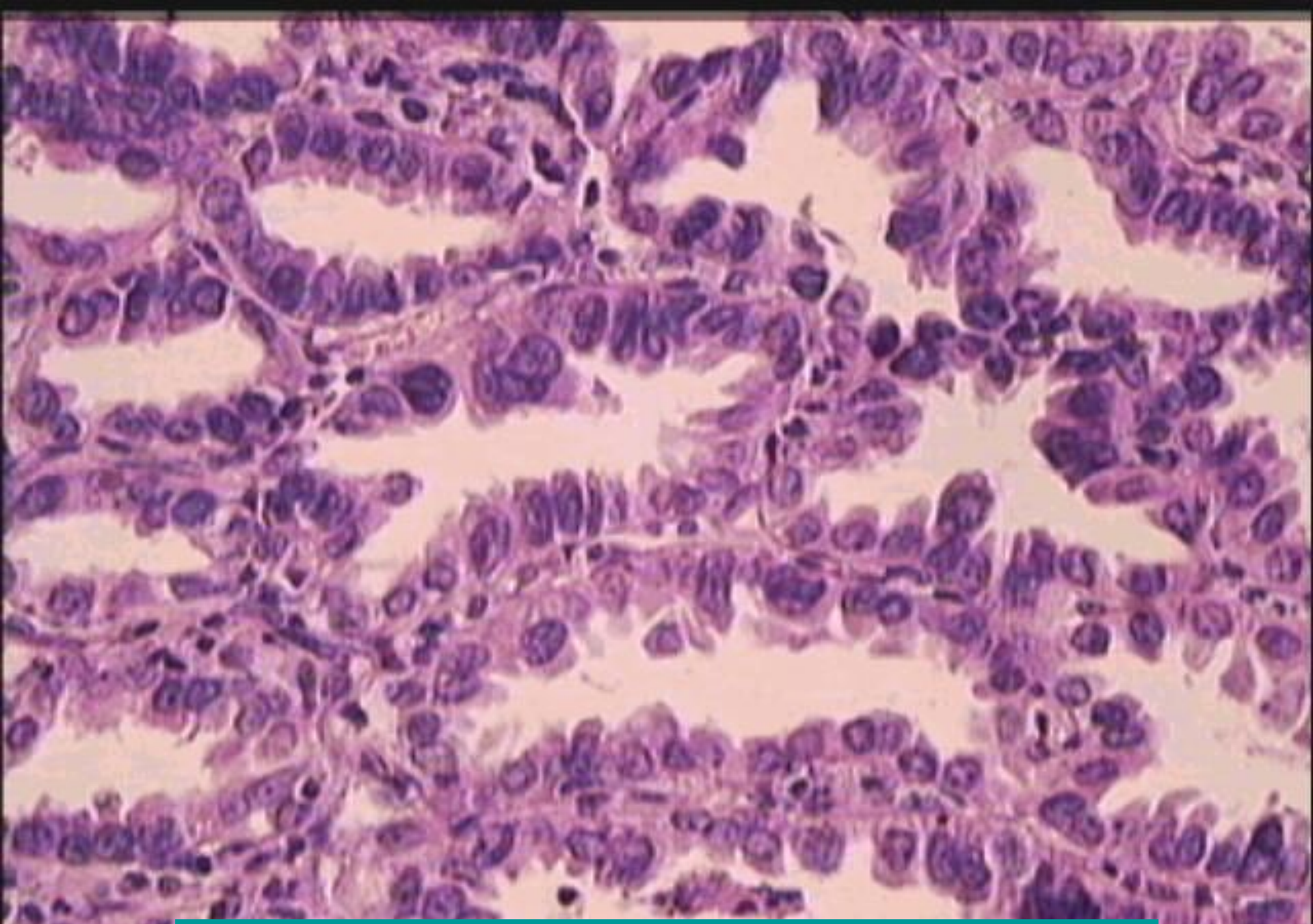
Железисто-плоскоклеточный рак лёгкого об.40 г-э





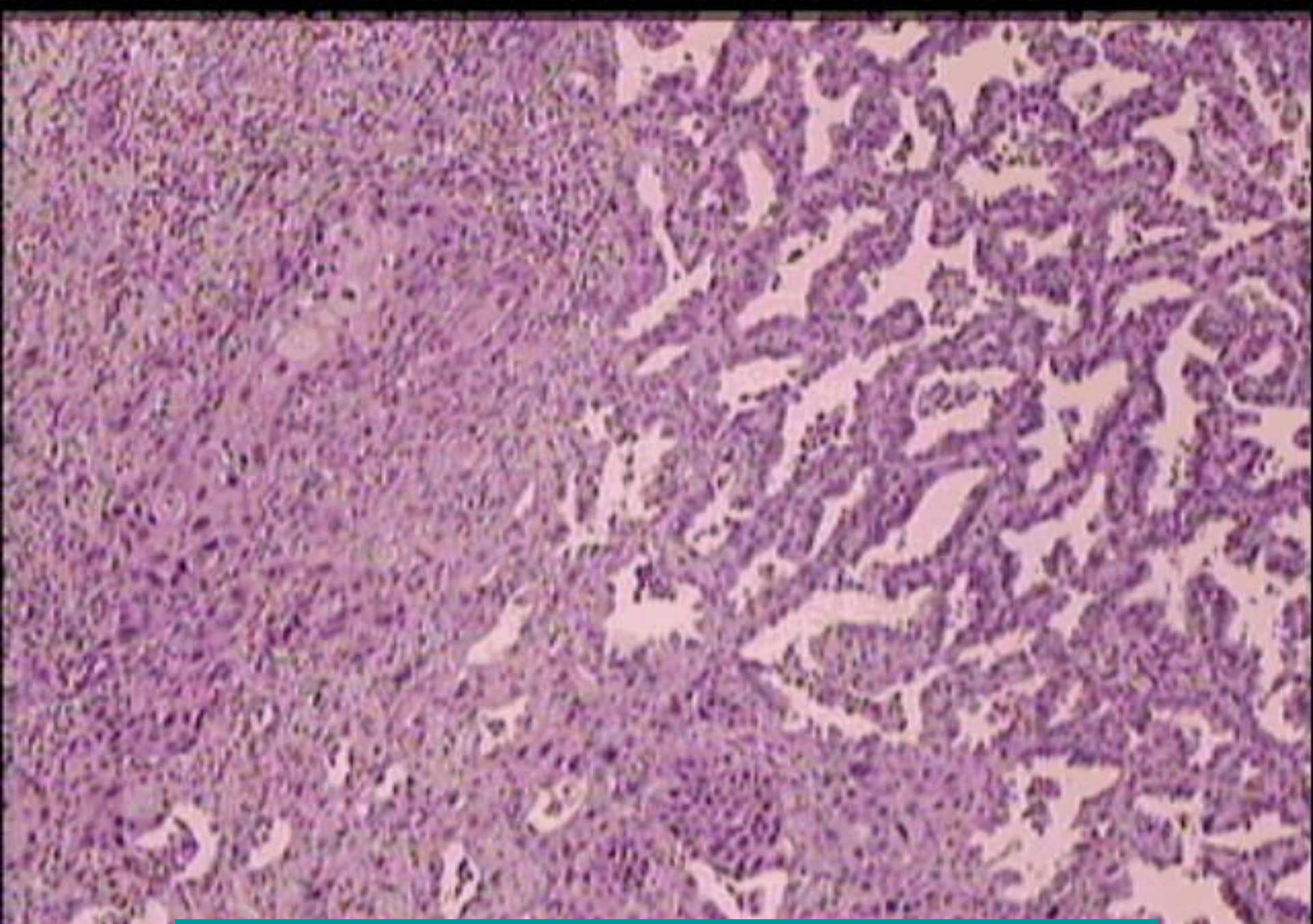
Железисто-плоскоклеточный рак лёгкого об.10 г-э





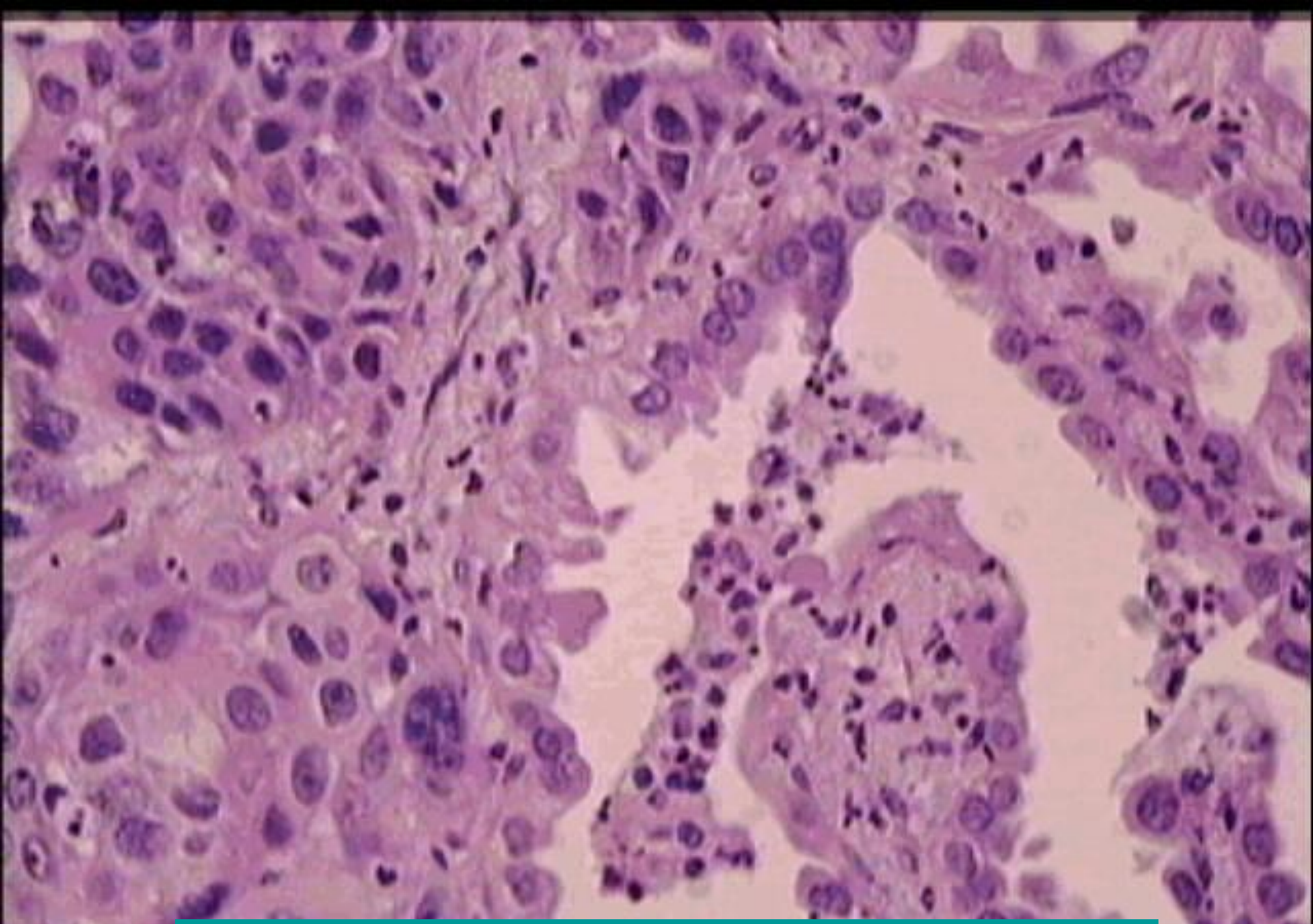
Железисто-плоскоклеточный рак лёгкого об.40 г-э





Железисто-плоскоклеточный рак лёгкого об.10 г-э





Железисто-плоскоклеточный рак лёгкого об.40 г-э