


**Предраковые заболевания
слизистой оболочки полости рта и
красной каймы губ.**



Предраковые заболевания.

Часто раку предшествуют предраковые изменения, которые в ряде случаев имеют характер определенного заболевания.

Предраковые изменения отличаются от рака тем, что не хватает одного или нескольких признаков, совокупность которых позволяет поставить диагноз рака.

Классификация предраковых заболеваний слизистой оболочки полости рта.

С высокой частотой озлокачествления
(**облигатные**):

1. болезнь Боуэна

С малой частотой озлокачествления
(**факультативные**):

1. лейкоплакия (веррукозная и эрозивная)
2. Папилломатоз,
3. Эрозивно-язвенная и гиперкератотическая формы КВ и КПЛ
4. постлучевой стоматит

Классификация предраковых заболеваний красной каймы губ

С высокой частотой озлокачествления
(облигатные):

1. Бородавчатый предрак,
2. Ограниченный предраковый гиперкератоз,
3. Абразивный преканкротный хейлит Манганотти.

С малой частотой озлокачествления
(факультативные):

1. лейкоплакия,
2. Кератоакантома,
3. Кожный рог,
4. Папиллома с ороговением
5. Эрозивно-язвенная и гиперкератотическая формы КВ и КПЛ.
6. Постлучевой хейлит.

Болезнь Боуэна.

Обладает наибольшей потенциальной злокачественностью среди предраковых заболеваний и укладывается в понятие cancer in situ.

Распространенность. Болеют чаще мужчины в возрасте от 40 до 70 лет.

Локализация. Как правило, мягкое небо, язычок и язык.

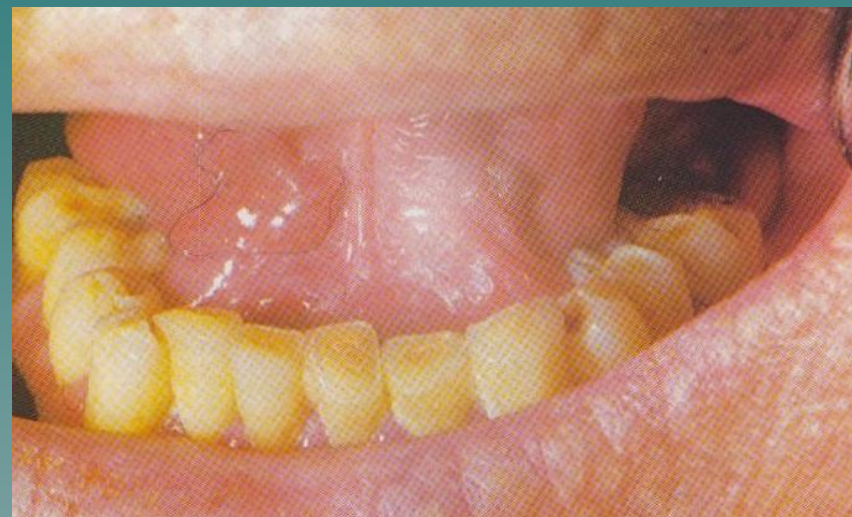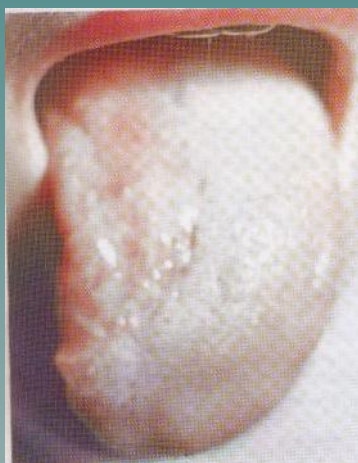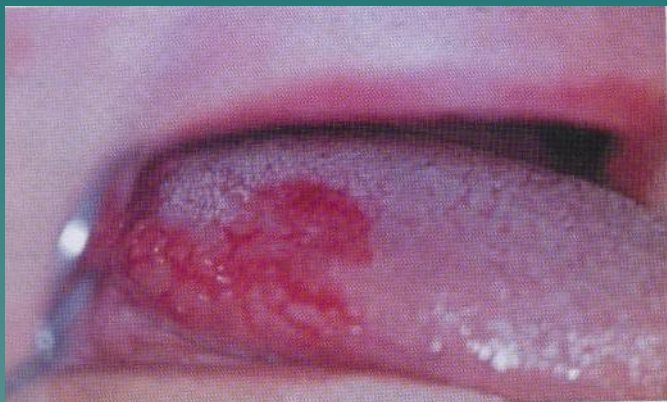
Симптомы. Течение бессимптомное.



Клиническая картина.

Элемент поражения - ограниченное пятно, медленно увеличивающееся в размерах, белого цвета (по типу лейкоплакии) или застойно-красного цвета (чаще) с бархатистой, велюровой, замшевой поверхностью, иногда с мелкими сосочковыми разрастаниями; возможны вкрапления гиперкератоза в виде мелких очагов, что делает область поражения похожей на красный плоский лишай. Размеры очага от 1 см в диаметре и более.

Клиническая картина.

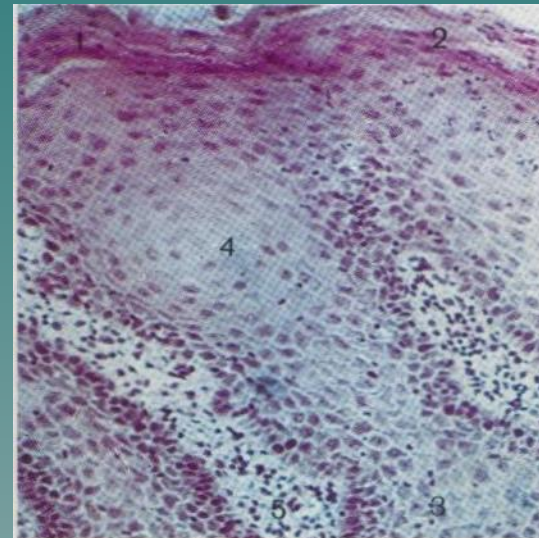


Гистологическая картина.

Очаг резко ограниченной пролиферации эпителия с явлениями дискератоза, выраженным полиморфизмом и атипичными митозами. Гистологически соответствует картине внутриэпителиального рака (cancer in situ).

Диагностика.

Основывается на данных гистологического исследования.



Лечение.

Хирургическое удаление участка поражения в пределах здоровых тканей с последующим гистологическим исследованием или лучевая терапия.

Прогноз. Неблагоприятный.



Бородавчатый предрак красной каймы губы.

Самостоятельная клиническая форма предрака красной каймы губ, обладающая высокой потенциальной злокачественностью.

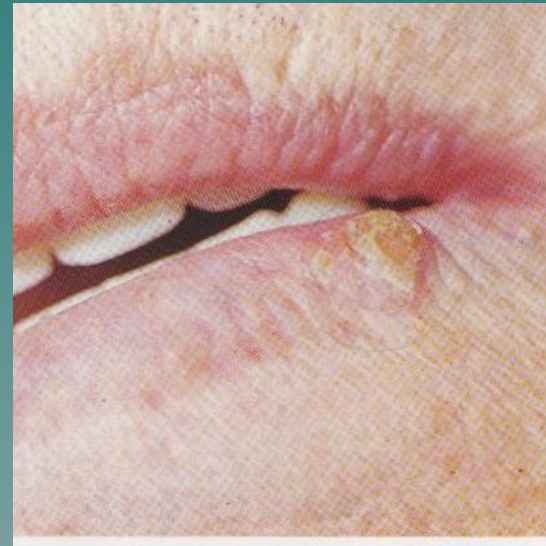
Распространенность. Встречается у мужчин в возрасте 40-50 лет.

Локализация. Строго на красной кайме нижней губы.

Симптомы. Новообразование на губе.

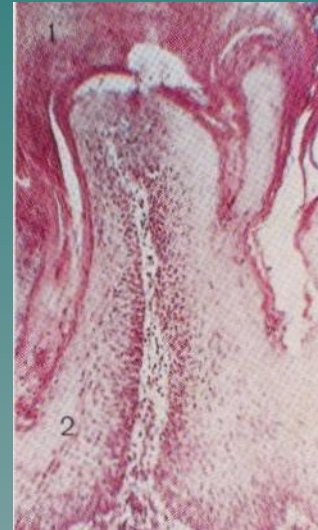Клиническая картина.

Резко ограниченное, полушаровидное образование от 4 мм до 1 см в диаметре, возвышающееся над поверхностью губы, покрыто небольшими плотно сидящими серыми чешуйками, имеет плотную консистенцию, нормального или серо-красноватого цвета. Красная кайма губ в окружности образования не изменена, пальпация безболезненна. Образование напоминает бородавку.



Гистологическая картина.

Очаг диффузной гиперплазии клеток многослойного плоского эпителия с пролиферацией клеток шиповатого и базального слоев, с формированием эпителиальных тяжей, проникающих в нижележащие слои; обнаруживается расщепление базальной мембраны.



Дифференциальная диагностика бородавчатого предрака.

Бородавчатый предрак следует дифференцировать с обыкновенной бородавкой, папилломой, кератоакантомой и пиогенной гранулемой.

Лечение. Хирургическое удаление в пределах здоровых тканей с последующим гистологическим исследованием.

Прогноз. Без лечения – неблагоприятный; отличается быстрым озлокачиванием (через 1-2 мес.).

Ограниченный предраковый гиперкератоз.

Относится к облигатным предракам.

Распространенность. Наблюдается у мужчин в возрасте свыше 30 лет.

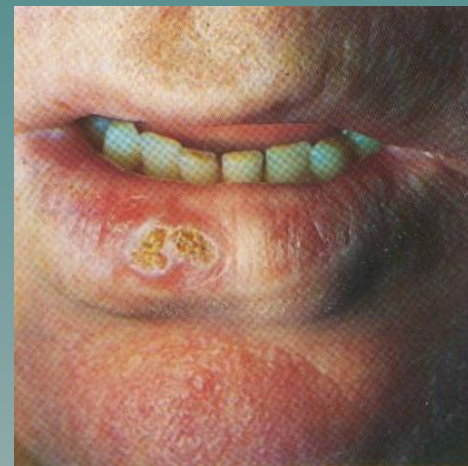
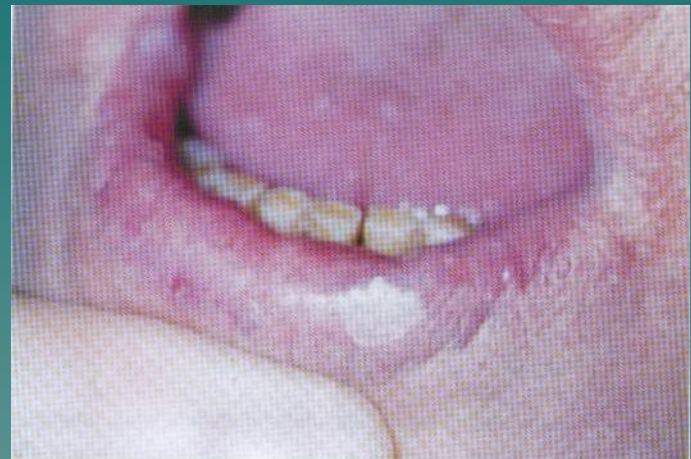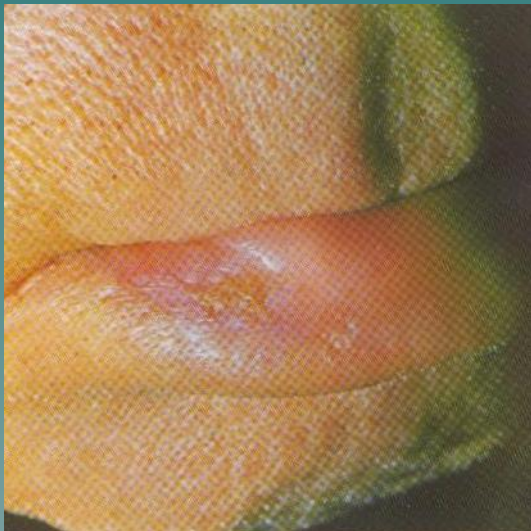Локализация. Обычно процесс локализуется на красной кайме нижней губы, чаще сбоку от центра.

Симптомы. Фиксированная одиночная «чешуйка», длительно существующая на одном месте.

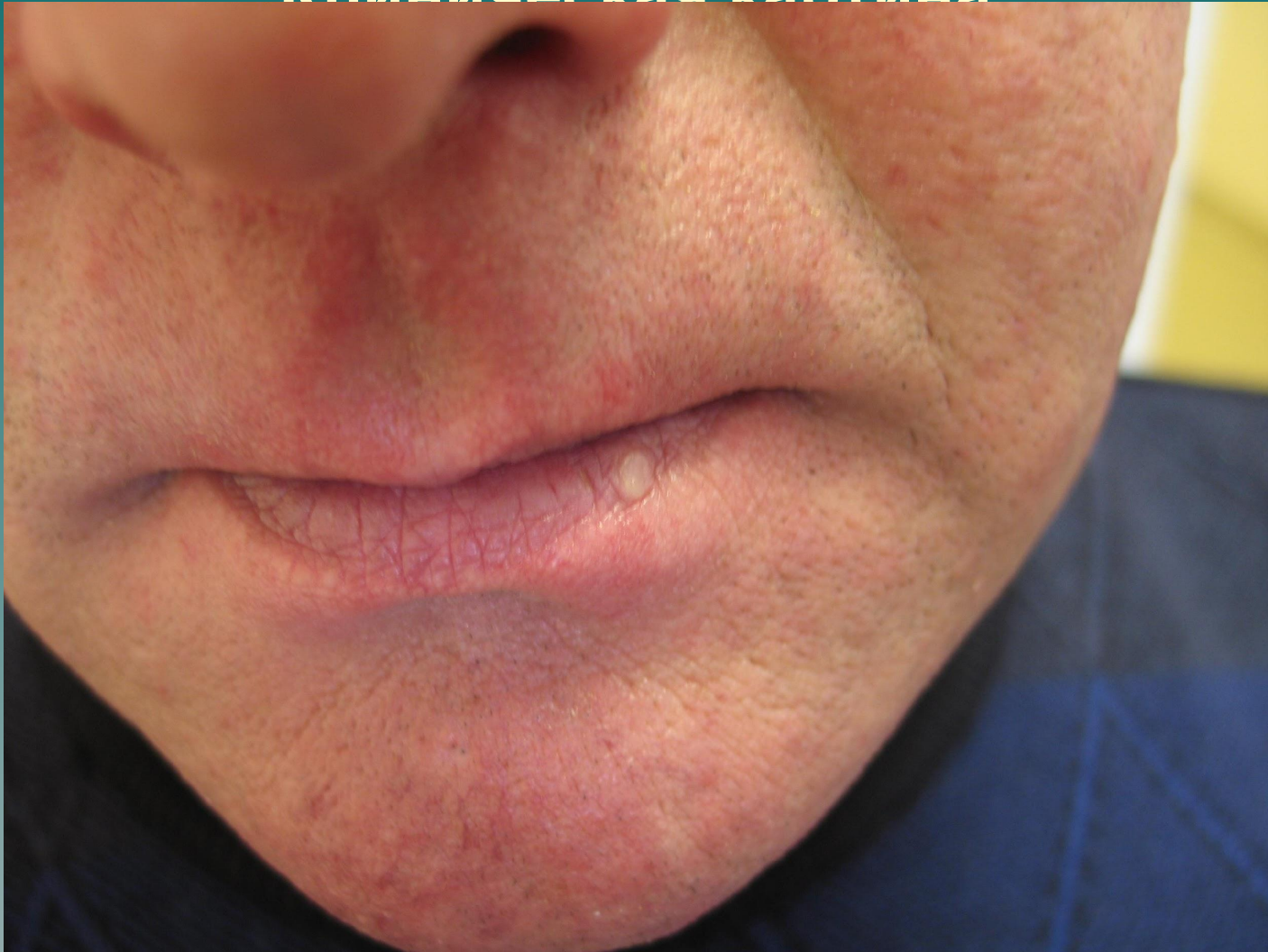Клиническая картина.

Ограниченный, слегка запавший участок полигональной формы, размерами от 0,2 до 1-1,5 см, покрытый плотно сидящими чешуйками серовато-белого цвета; может представляться в виде серо-желтого очага ороговелости с мелкими блестящими чешуйками. Красная кайма губ в зоне поражения мягкая и безболезненная. Очаг поражения может существовать без изменений десятки лет.

Клиническая картина.

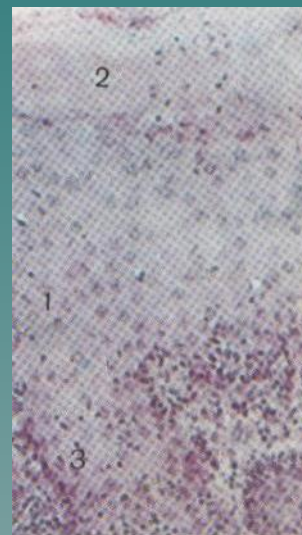


Клиническая картина



Гистологическая картина.

Определяется очаговая диффузная гиперплазия клеток шиповатого и базального слоев эпителия с формированием эпителиальных тяжей, проникающих в нижележащие слои. При электронной микроскопии выявляется расщепление базальной мембраны, с нарушением трофики базальных клеток.



Дифференциальная диагностика.

Дифференциальную диагностику очагового гиперкератоза следует проводить с плоской лейкоплакией, с красной волчанкой, красным плоским лишаем.

Лечение. Хирургическое иссечение в пределах здоровых тканей с последующим гистологическим исследованием или лазерная коагуляция.

Прогноз. После лечения – благоприятный.

Абразивный преканкротный хейлит Манганотти.

Обладает высокой потенциальной злокачественностью.

Распространенность. Чаще болеют мужчины после 60 лет, заядлые курильщики (28%) и лица с хроническими поражениями желудочно-кишечного тракта (38%).

Этиология и патогенез. Значительную роль играют возрастные трофические изменения тканей в частности нижней губы, которые особенно выражены у лиц с вторичной адентией или при разрушении передних нижних зубов. Определенное значение в патогенезе имеет гиповитаминоз А, острая и хроническая травма.

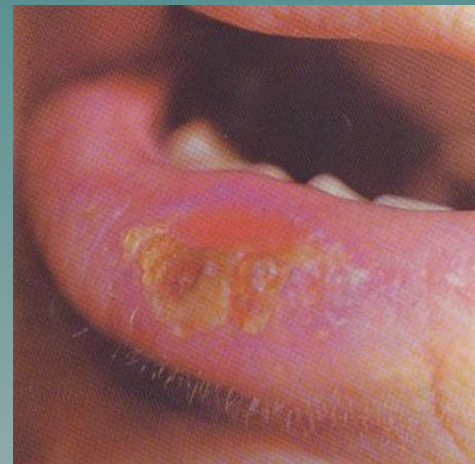
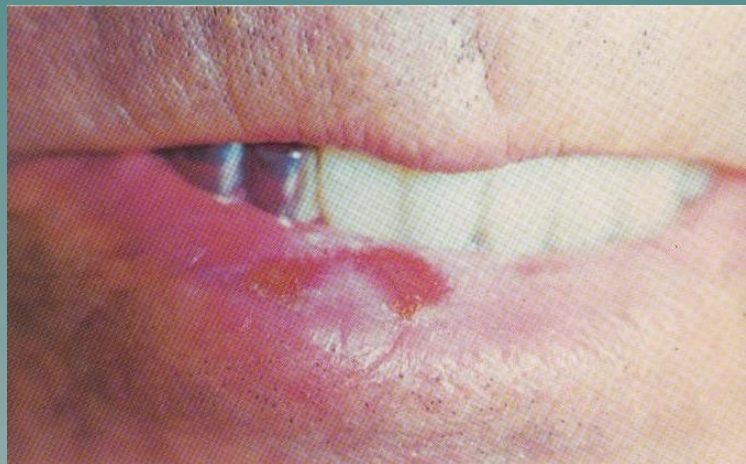
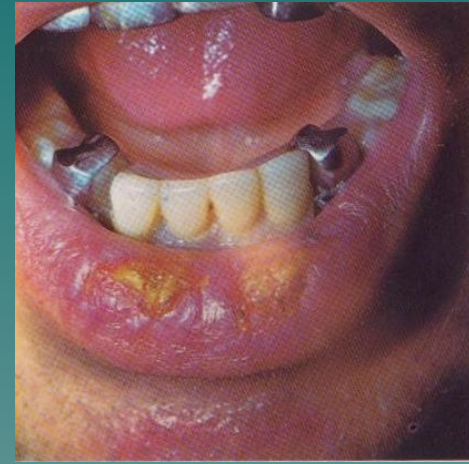
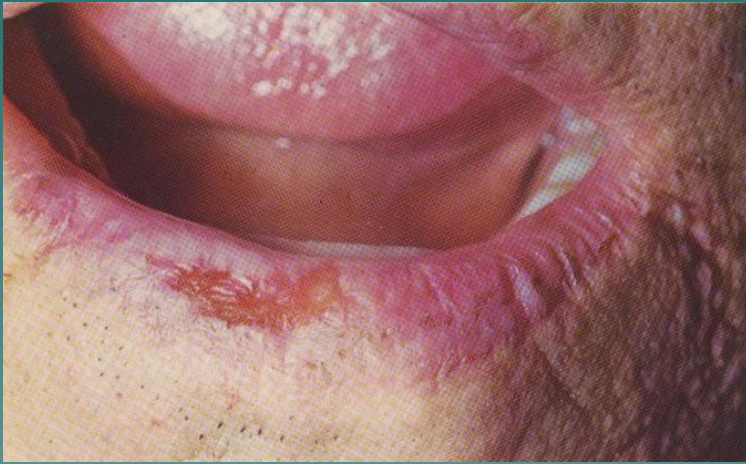Локализация. Красная кайма нижней губы.

Симптомы. Длительно существующая эрозия на нижней губе; может иметь волнообразное течение (обострения сменяются периодами ремиссии).

Клиническая картина.

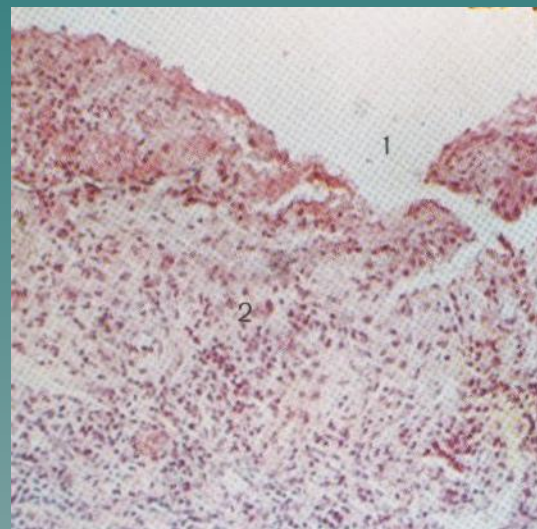
Одиночная эрозия (чаще), неправильной формы, размером от 0,5 до 1 см в диаметре, с гладкой полированной поверхностью, может быть покрыта корками, при снятии которых может возникнуть небольшое кровотечение, в то время как легкая травматизация эрозий, лишенных корок, кровотечения обычно не вызывает. Красная кайма губы в окружности не изменена, не воспалена, не уплотнена. Эрозия может спонтанно эпителизироваться, вновь рецидивировать, чаще весной, на том же самом месте.

Клиническая картина.




Гистологическая картина.

В эпителии определяются дефект с сопутствующей гиперплазией клеток шиповатого и базального слоев, акантоз с наличием эпителиальных выростов в субэпителиальной зоне.



Дифференциальная диагностика.

Хейлит Манганотти следует дифференцировать от эрозивных форм красной волчанки, красного плоского лишая и лейкоплакии, от вульгарной пузырчатки, многоформной экссудативной эритемы и герпетической эрозии.


A stylized graphic of a mountain range in shades of teal and blue, located in the bottom right corner of the slide.

Лечение.

- ◆ Кратковременная консервативная терапия (не более 2 недель).
- ◆ **Местно:**
- ◆ Средства, стимулирующие регенерацию (10% метилурациловая мазь, солкосерил или актовегин – мазь, гель, адгезивная паста).
- ◆ Мази с кортикостероидами (при наличии воспалительных явлений).
- ◆ **Внутрь:**
- ◆ Витамин А по 10 капель 3 раза в день или аевит, витамин С в лечебных дозах, витамины группы В, никотиновая кислота.
- ◆ Хирургическое удаление в пределах здоровых тканей, с последующим гистологическим исследованием, или лазерная коагуляция (если нет тенденции к заживлению).
- ◆ Лечение патологии желудочно-кишечного тракта, тщательная санация полости рта и протезирование.

Это важно знать.

**Запрещается использование
прижигающих средств!**

A stylized silhouette of a mountain range in shades of teal and blue, located in the bottom right corner of the slide.

Лейкоплакия.

Хроническое воспаление слизистой оболочки полости рта, сопровождающееся повышенным ороговением (гиперкератоз); развивается как ответная реакция слизистой оболочки на длительную травму, чаще химическую (курение), механическую. Способствует развитию заболевания высокий уровень свободного тестостерона в сыворотке крови.

Лейкоплакия.

Распространенность. Встречается главным образом у мужчин в возрасте 40-50 лет.

Формы. Плоская, веррукозная, эрозивная лейкоплакии могут переходить одна в другую, возможно сочетание разных форм одновременно на разных участках слизистой оболочки полости рта у одного больного одновременно.

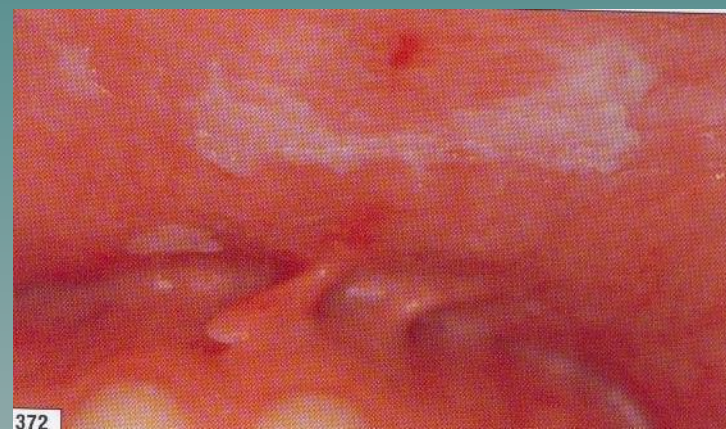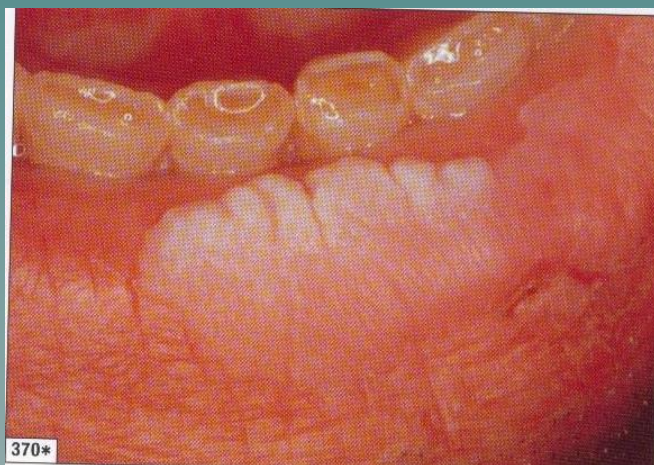
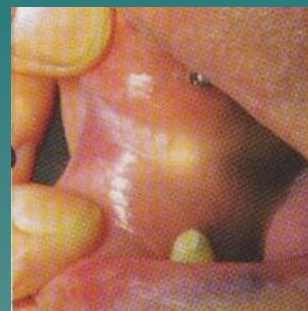
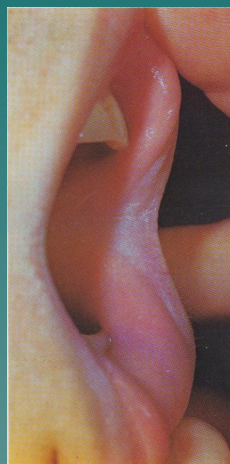
Симптомы. Течение бессимптомное (иногда ощущение шероховатости слизистой).

Клиническая картина.

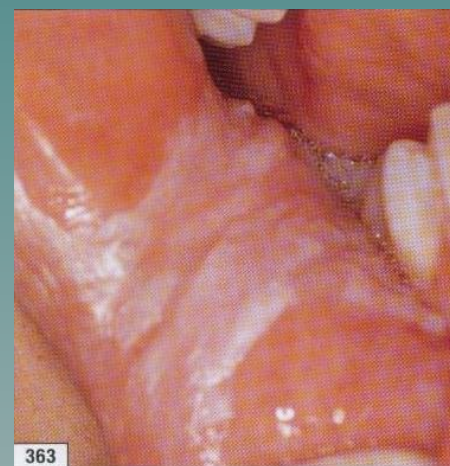
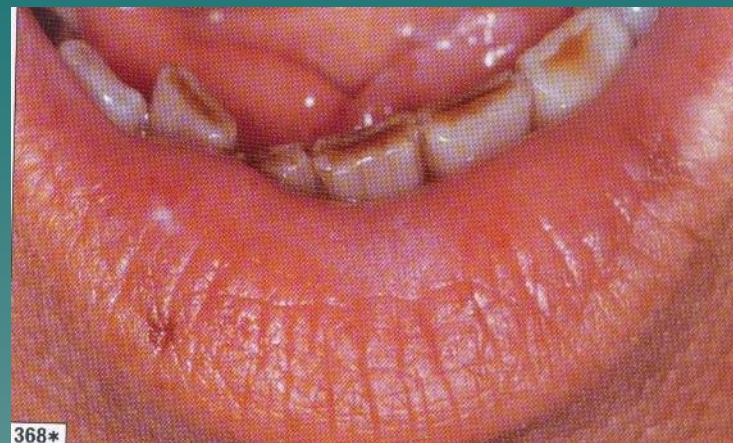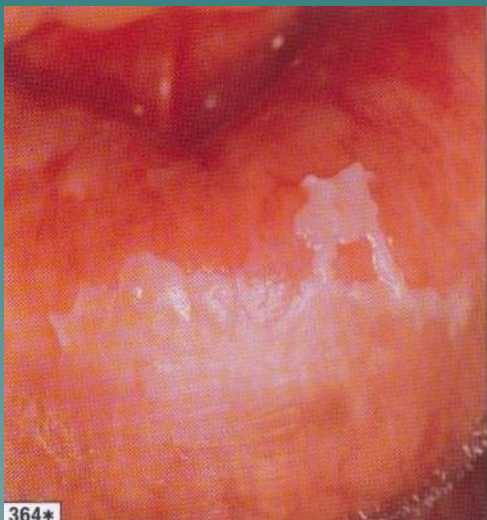
Ограниченный участок слизистой оболочки белого цвета, неправильной формы, не возвышающийся (плоская форма) или приподнятый над поверхностью слизистой оболочки (веррукозная форма), может иметь трещины и эрозии (эрозивная форма). Поверхность поражения шероховатая или гладкая.

Локализация. Обычно на слизистой оболочке губ, щек (в углах рта, по линии смыкания зубов), на языке и дне полости рта.

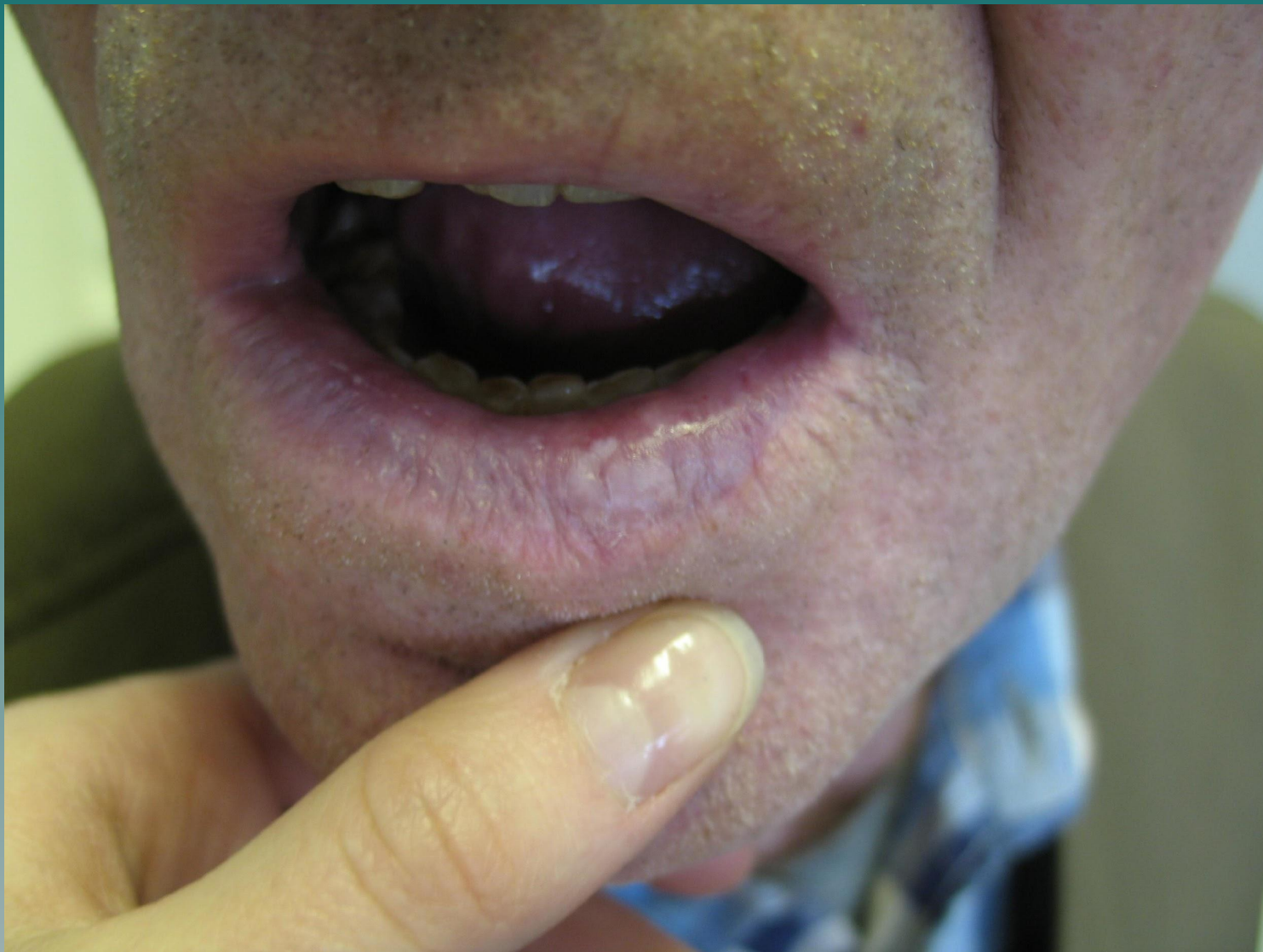Клиническая картина плоской формы лейкоплакии.



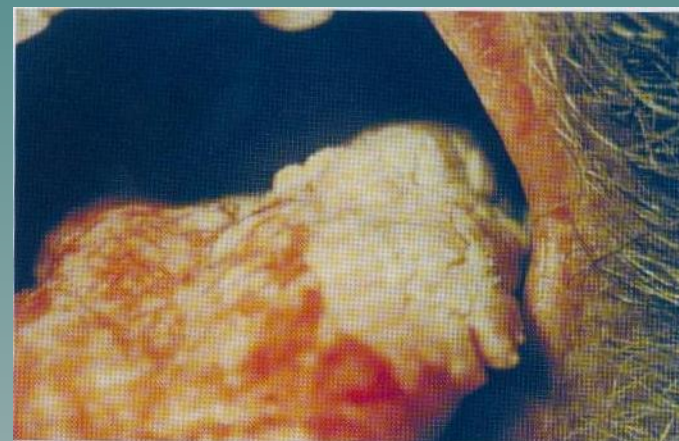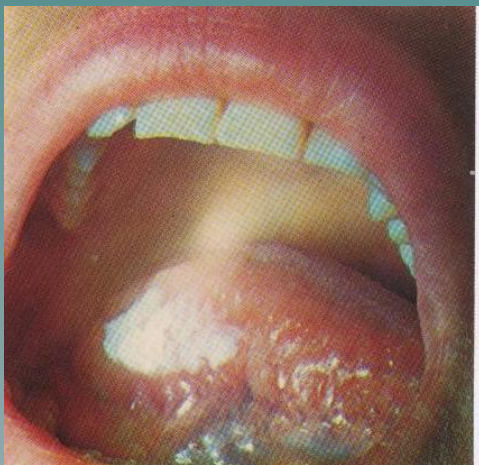
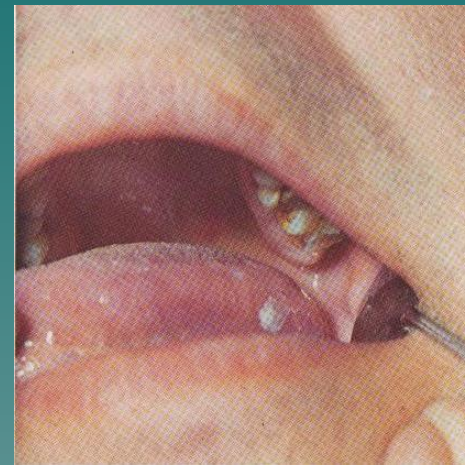
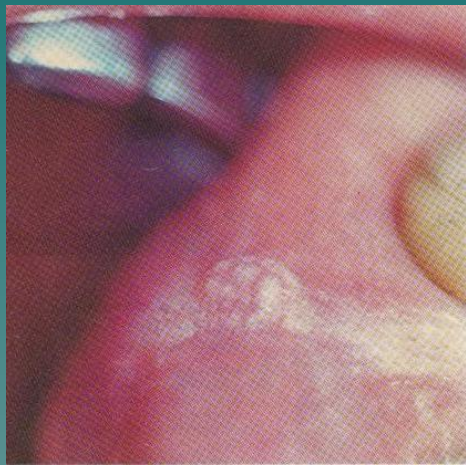
Клиническая картина плоской формы лейкоплакии.



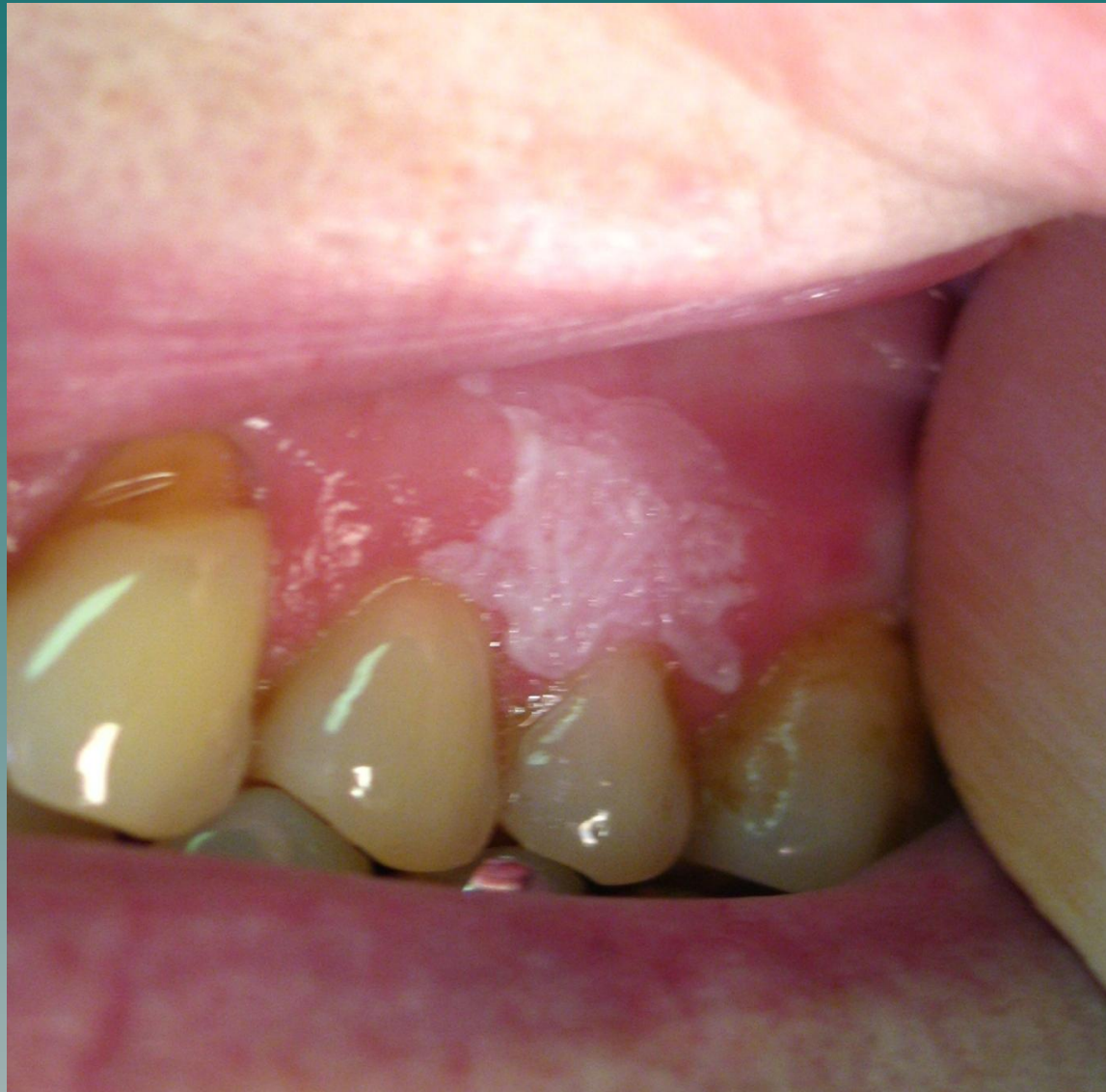Клиническая картина плоской формы лейкоплакии.



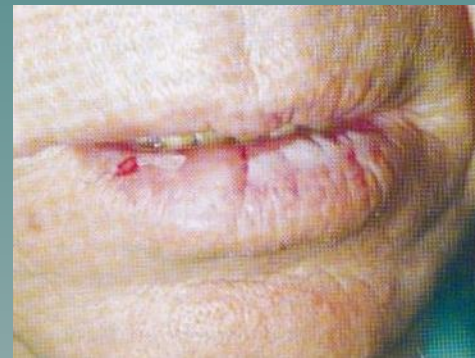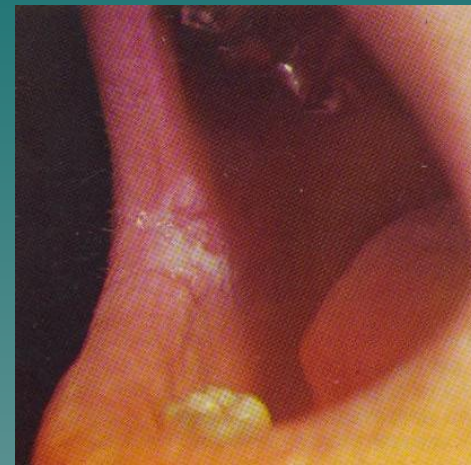
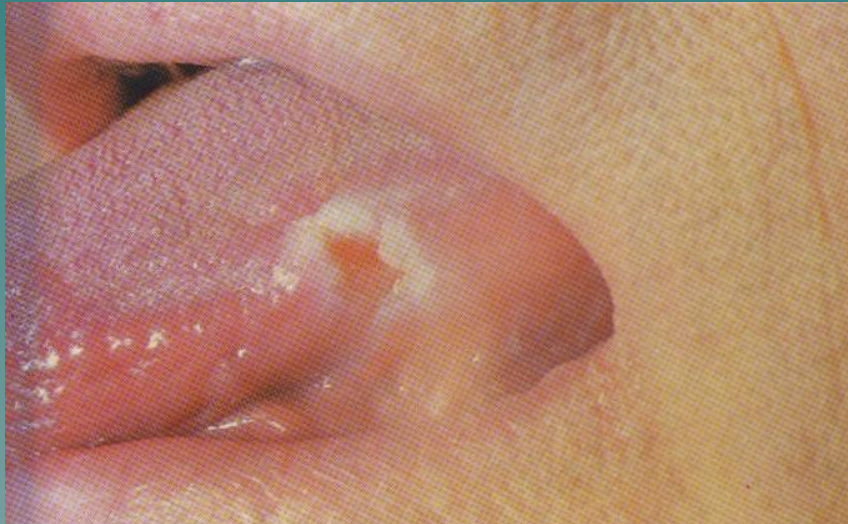Клиническая форма веррукозной лейкоплакии.



Клиническая форма веррукозной лейкоплакии.

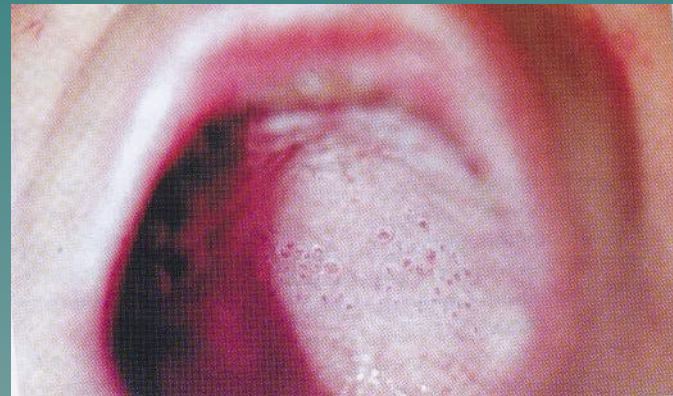


Клиническая картина эрозивной формы лейкоплакии.



Лейкоплакия Таппейнера (НИКОТИНОВЫЙ СТОМАТИТ).

- ◆ Особая форма плоской лейкоплакии.
- ◆ **Распространенность:** болеют мужчины 40-50 лет, заядлые курильщики (чаще трубки).
- ◆ **Течение.** Бессимптомное (иногда, сухость во рту, ощущение шероховатости слизистой оболочки неба).
- ◆ **Локализация.** Исключительно слизистая оболочка твердого и мягкого неба.
- ◆ **Клиника:** Помутнение слизистой оболочки неба, позже оно становится белым (гиперкератоз) с ярко-красными точками - зияющими протоками слюнных желез.



Дифференциальная диагностика лейкоплакии.

- ◆ Диагноз основывается на клинических данных, подтвержденных в сомнительных случаях результатами гистологического исследования.
- ◆ Лейкоплакия имеет сходство с красным плоским лишаем, красной волчанкой, сифилитическими папулами, мягкой лейкоплакией и некоторыми формами кандидоза.

Гистологическая картина.

- ◆ Мощное разрастание рогового (гипер- и паракератоз) и утолщение зернистого слоев эпителия, базальная мембрана истончена, признаки омоложения клеток шиповатого и базального слоев эпителия (дискератоз).
- ◆ При лейкоплакии Таппейнера – диффузное хроническое воспаление слизистой оболочки с ороговением поверхностных клеток эпителия и явлениями акантоза, паракератоза.

Лечение.

- ◆ При веррукозной и эрозивной формах: тотальное иссечение в широких пределах (что предпочтительно) или лазерная деструкция, криодеструкция.
- ◆ При плоской форме: внутрь – аевит, пиридоксин (пиридоксальфосфат) в лечебных дозах, курсами до 1-1,5 мес., местно – аппликации масляного раствора витамина А, 10% линимент дибунола.

Общие принципы ведения больных.

- ◆ Запрещение курения.
- ◆ Санация полости рта (устранение всех травмирующих и раздражающих факторов, рациональное протезирование)
- ◆ Лечение патологии желудочно-кишечного тракта.
- ◆ Защита красной каймы губ от инсоляции (фотозащитные мази).
- ◆ Диспансерное наблюдение.
- ◆ **ПРОГНОЗ:** Без радикального лечения возможна малигнизация, особенно при локализации на дне полости рта, у основания языка; после лечения прогноз хороший

Это важно знать.

**Веррукозная и эрозивная
формы лейкоплакии являются
факультативным предраком с
высокой вероятностью
малигнизации.**



Кератоакантома (син.: роговой моллюск, доброкачественная акантома).

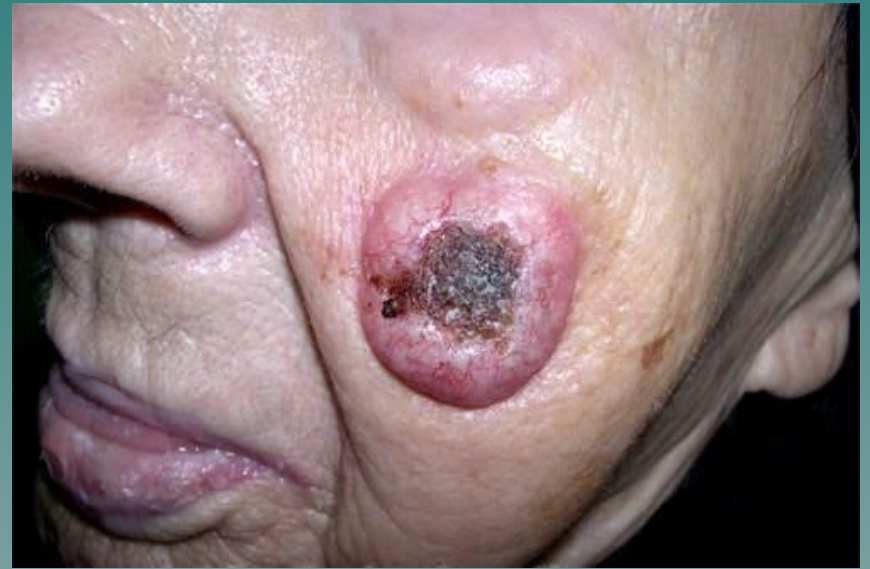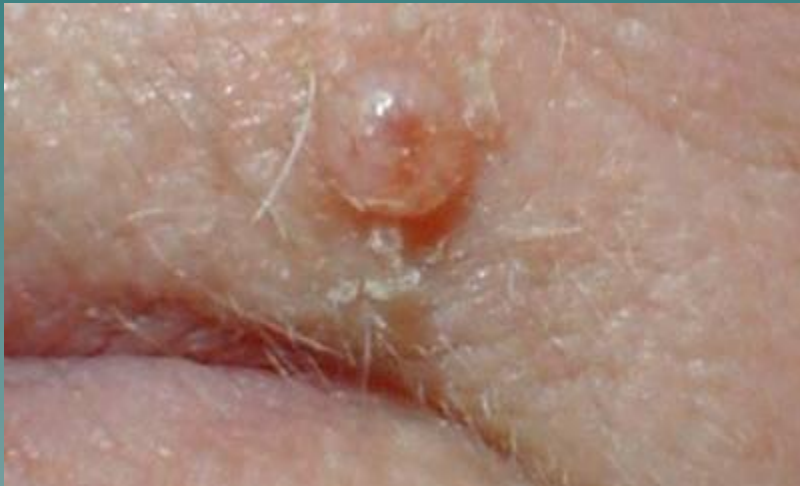Быстро развивающаяся и спонтанно регрессирующая эпидермальная доброкачественная опухоль, которая относительно часто озлокачивается. На красной кайме губ кератоакантома локализуется не часто, на слизистой оболочке рта не встречается, очень редко образуется на языке.

Клиническая картина.

Заболевание начинается с образования на губе или языке серовато-красного плотного полушаровидного узелка с небольшим воронкообразным углублением в центре. В течение месяца узелок достигает размера примерно 2,5x1 см. В центре такого элемента имеется хорошо выраженное углубление, заполненное роговыми массами, которое удаляется без особого труда, после чего обнажается кратерообразное углубление с плотным валиком по краю. Кератоакантома не спаяна с подлежащими тканями, подвижна, почти безболезненна.

Возможны два исхода кератоакантомы: через 6-8 мес она спонтанно регрессирует, оставляя рубчик, либо трансформируется в рак.

Клиническая картина кератоакантомы на коже.



Гистологическая картина.

Гистологически кератоакантома представляет собой резко ограниченную, несколько выступающую над окружающими тканями, как бы вдавленную эпителиальную опухоль с большой роговой пробкой. Эпителий в состоянии неравномерного акантолиза, часто с явлениями дископлексации и атипии. Иногда имеется псевдоэпителиальная гиперплазия.

Диагностика и лечение.

Диагноз кератоакантомы основан на типичной клинической картине и быстром росте. В отличие от бородавчатого предрака кератоакантома имеет характерное воронкообразное углубление в центре, заполненное свободно удаляющимися роговыми массами. Труднее отличить кератоакантому от экзофитной формы рака. В таком случае имеет значение то, что раковая опухоль располагается более глубоко, имеет более плотную консистенцию, особенно в основании, при раке отмечается кровоточивость после удаления роговых наложений.

Лечение: хирургическое удаление в пределах здоровых тканей.

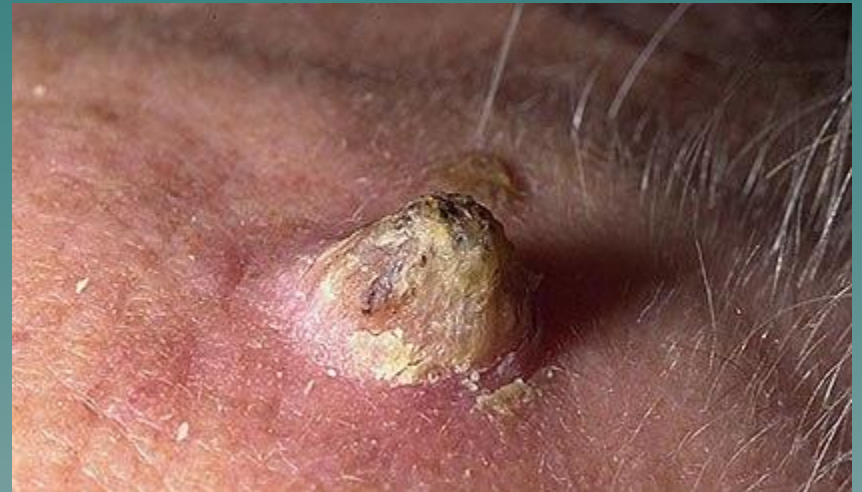Кожный рог.

Представляет собой участок ограниченной гиперплазии эпителия с огромным гиперкератозом, который клинически имеет вид более или менее выраженного рогового выступа. Кожный рог возникает на красной кайме губы, чаще нижней, обычно у людей старше 60 лет.

Чаще имеется один кожный рог, но может быть и два и более. В ряде случаев кожный рог образуется на фоне лейкоплакии, туберкулезной волчанки, на рубцах и пр.

Клиническая картина.

Клинические проявления кожного рога весьма типичны. Поражение представляется в виде резко ограниченного очага диаметром до 1 см. От этого основания отходит рог конусообразной формы, высота которого на губе не более 1 см. Рог имеет грязно-серый или коричневатато-серый цвет, плотную консистенцию, спаян со своим основанием, которое иногда немного приподнимается над окружающей красной каймой.



Течение и лечение.

Кожный рог – хроническое заболевание, процесс может длиться годами, но в любой момент может наступить озлокачествление. Его следует заподозрить при появлении воспаления вокруг кожного рога, уплотнении его основания и внезапном усилении интенсивности ороговения, но окончательно этот вопрос может быть решен только после гистологического исследования.

Лечение. Удаление в пределах здоровых тканей с последующим гистологическим исследованием.