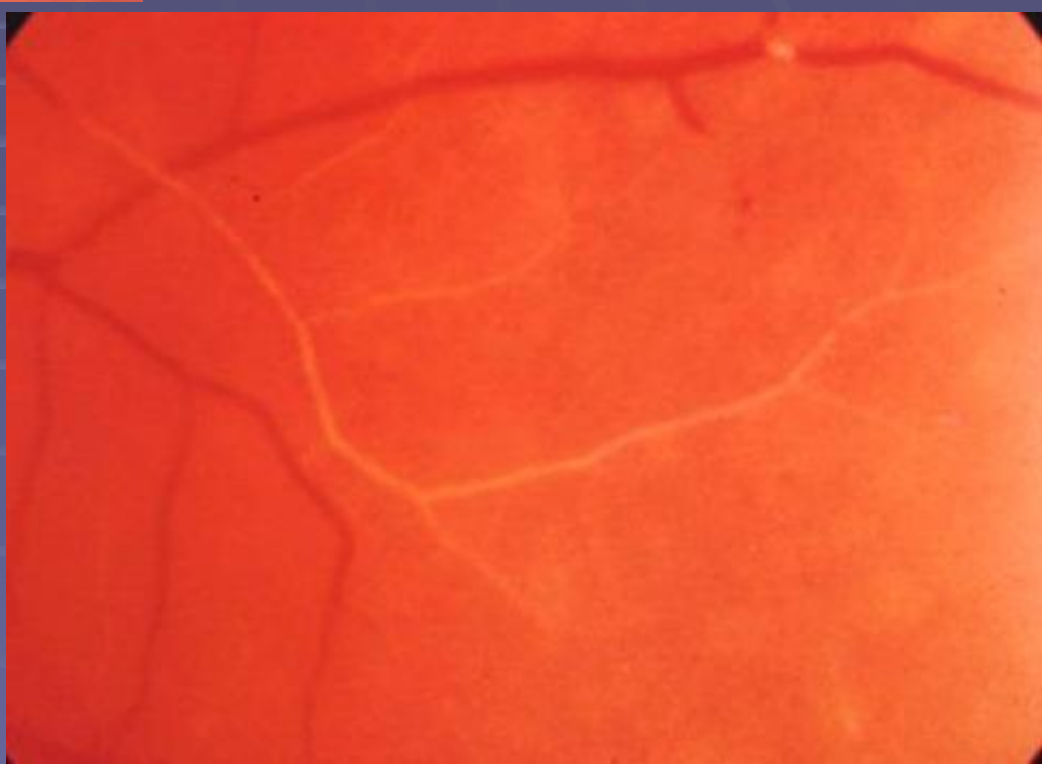
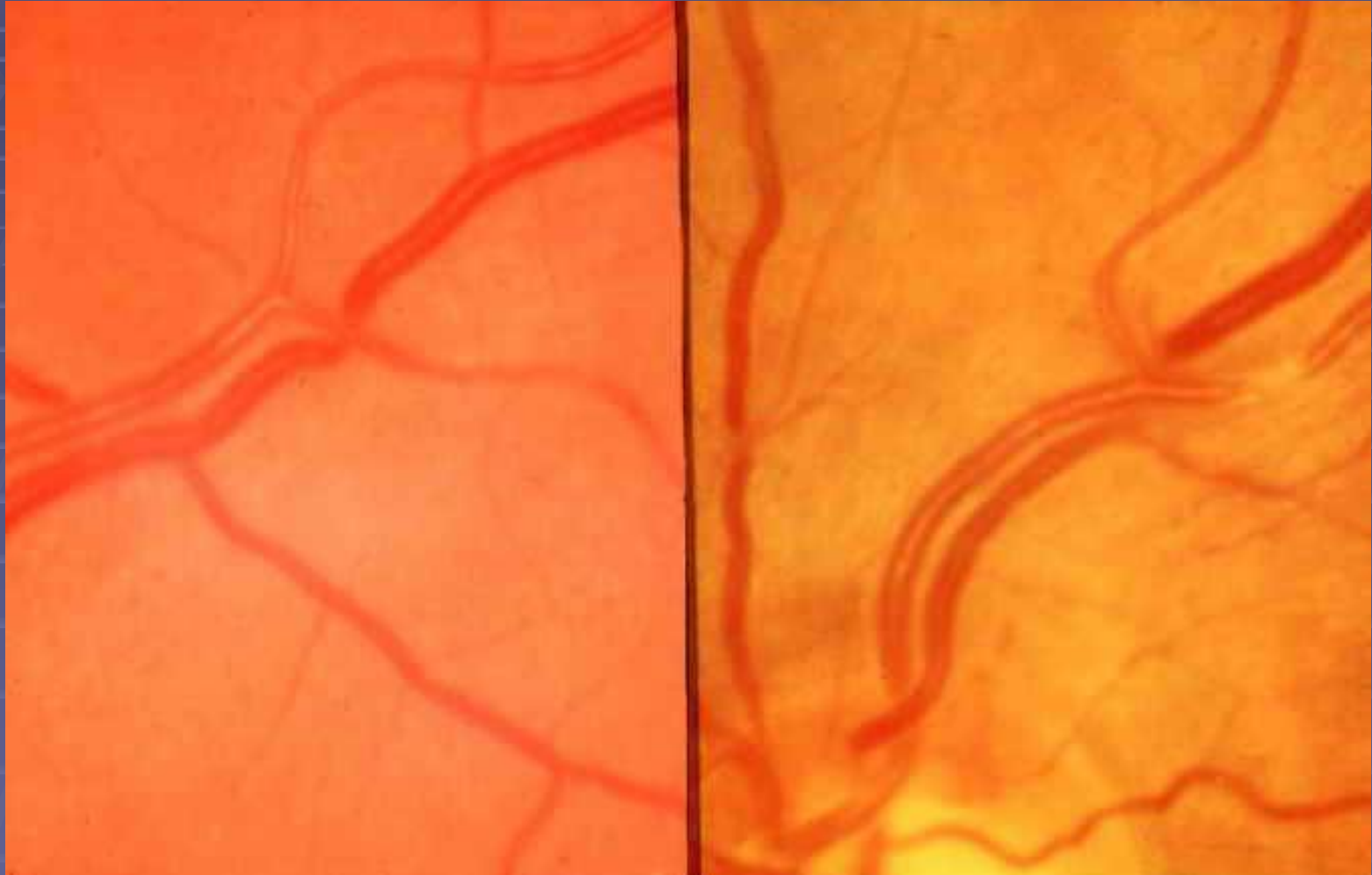
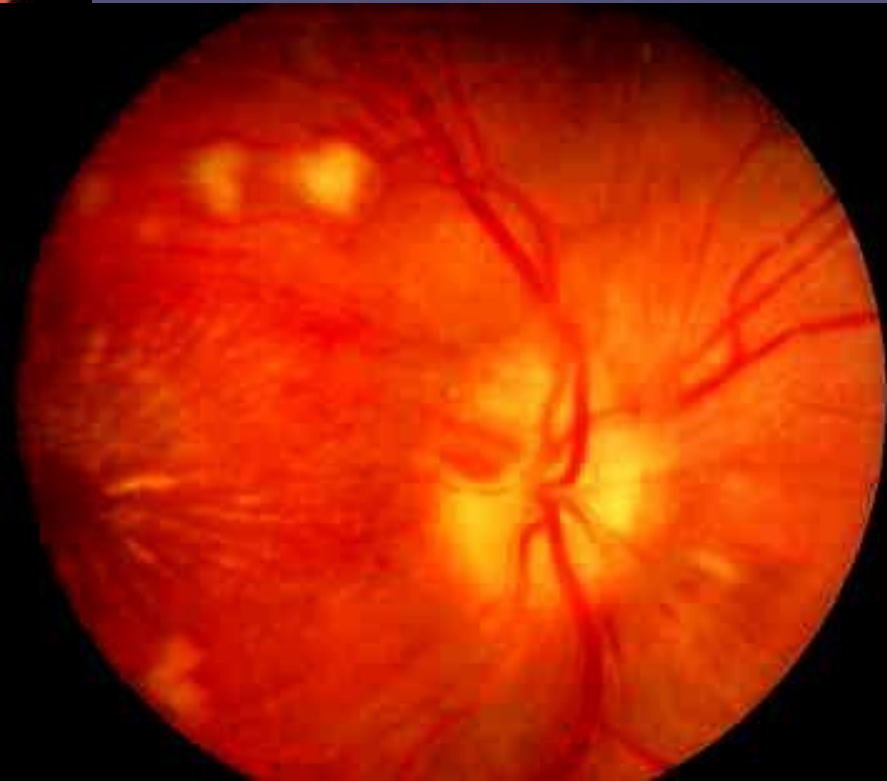
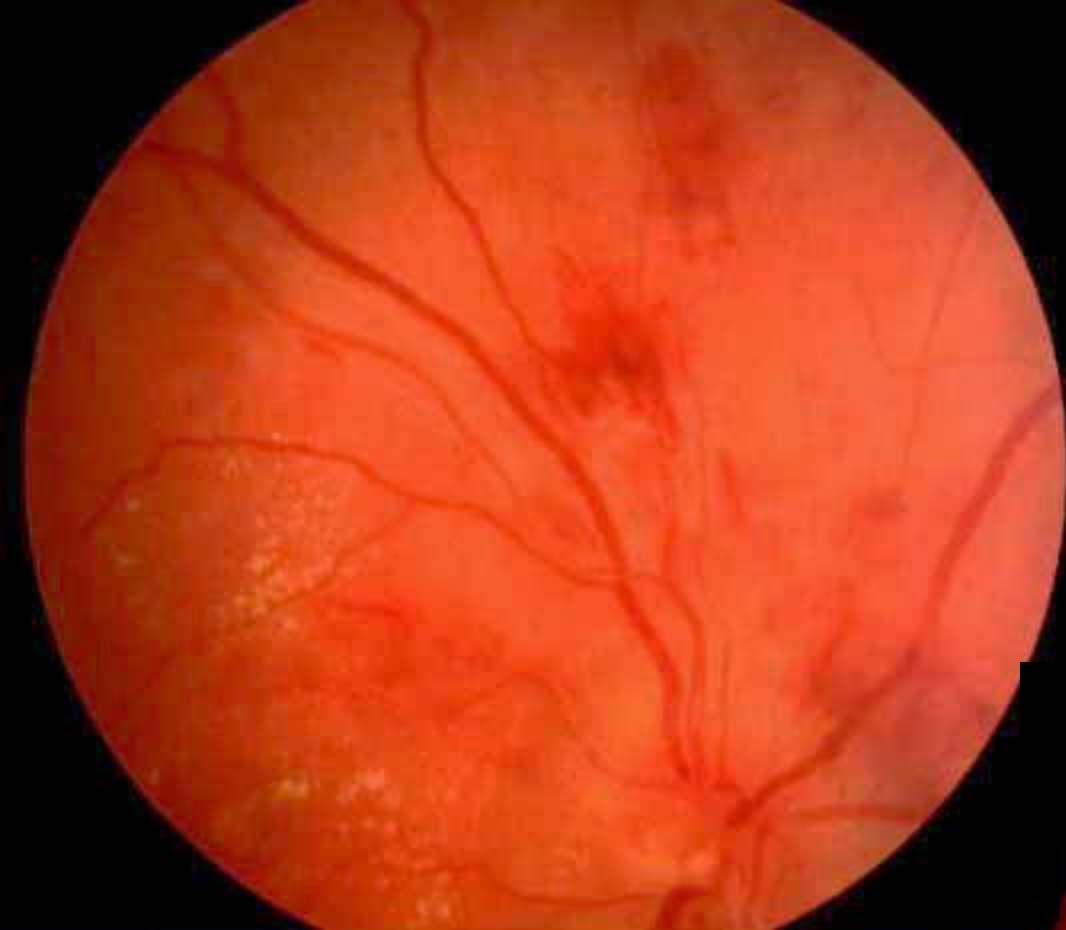

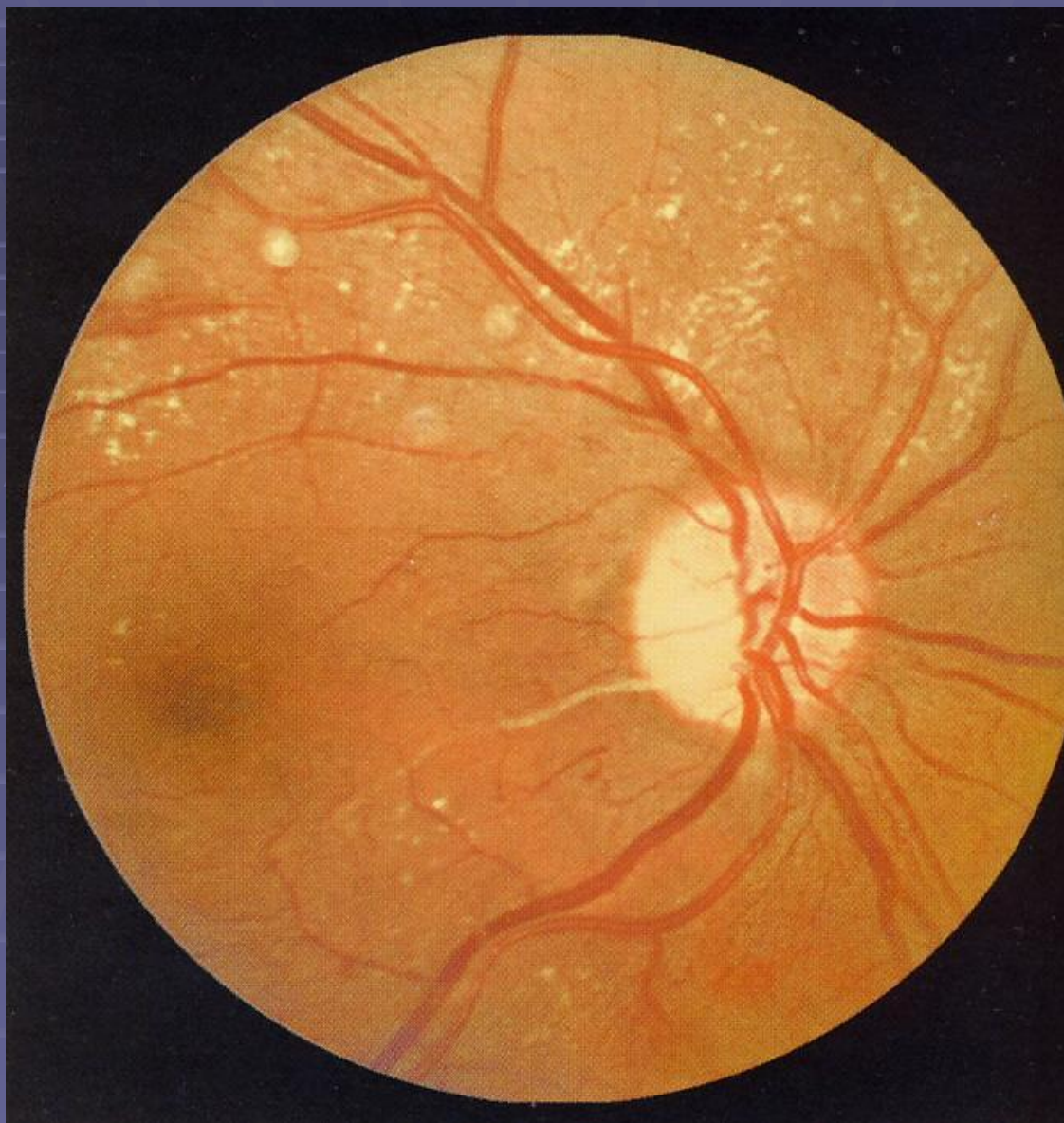ИЗМЕНЕНИЕ ОРГАНА ЗРЕНИЯ ПРИ ОБЩИХ ЗАБОЛЕВАНИЯХ

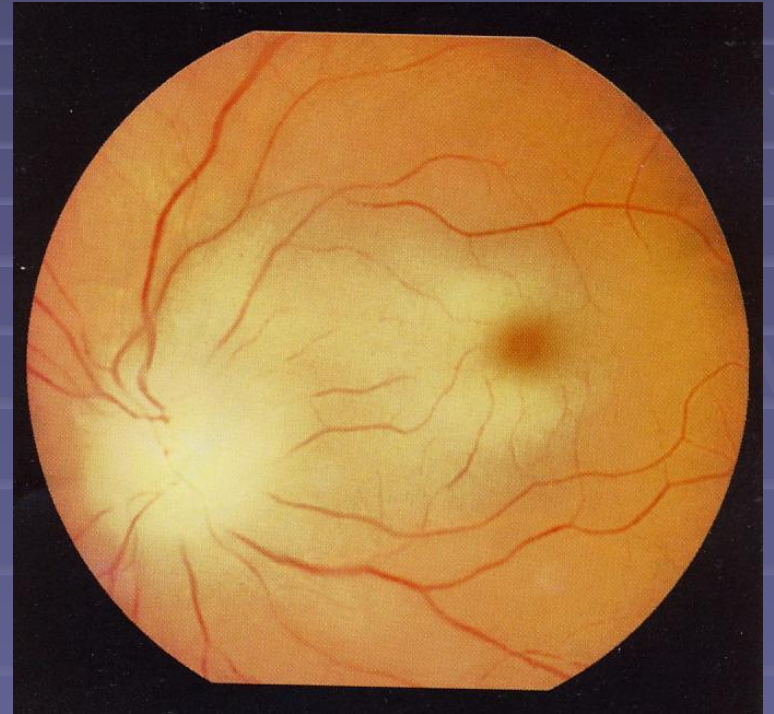
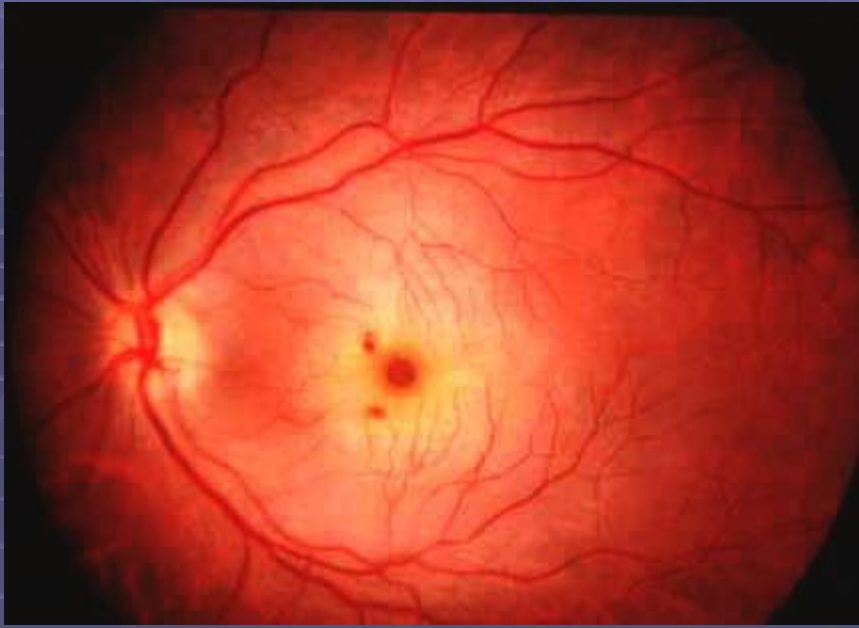
АТЕРОСКЛЕРОЗ ГИПЕРТОНИЧЕСКАЯ БОЛЕЗНЬ

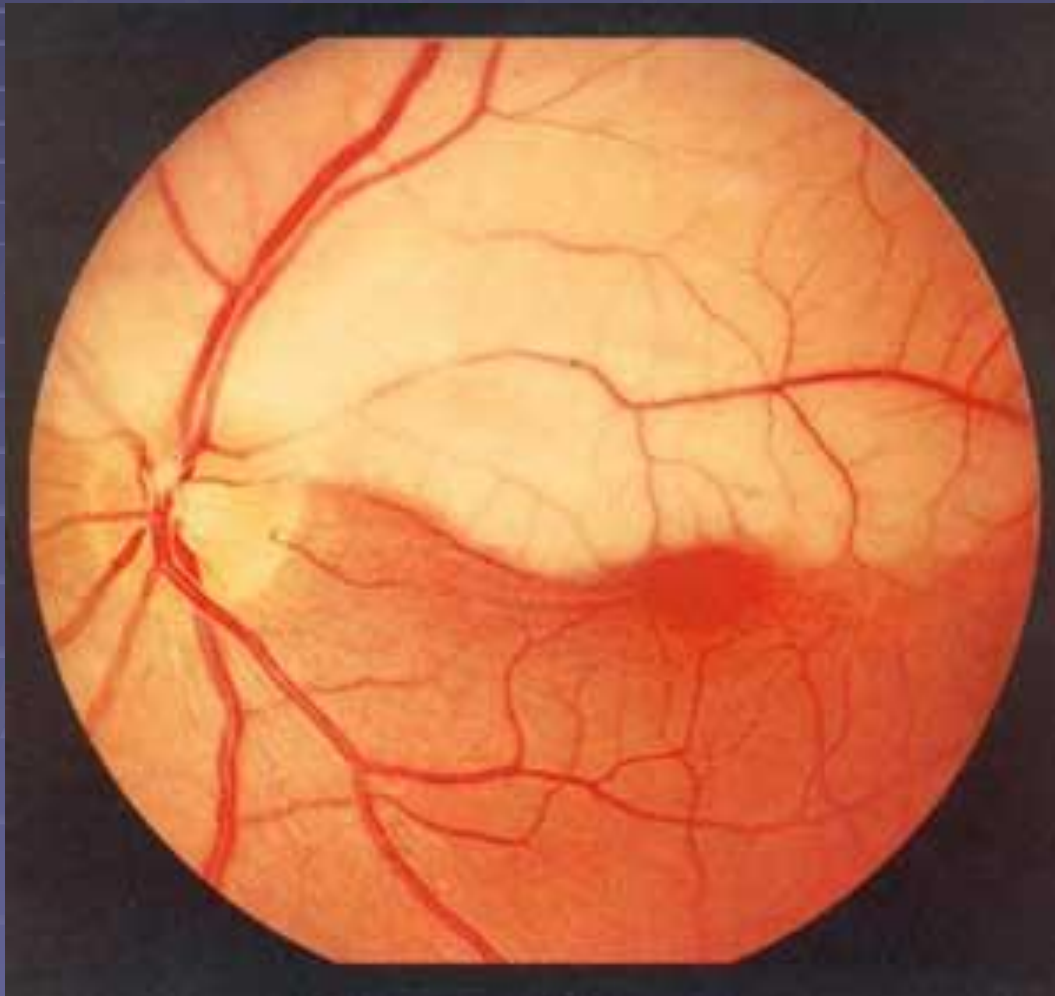


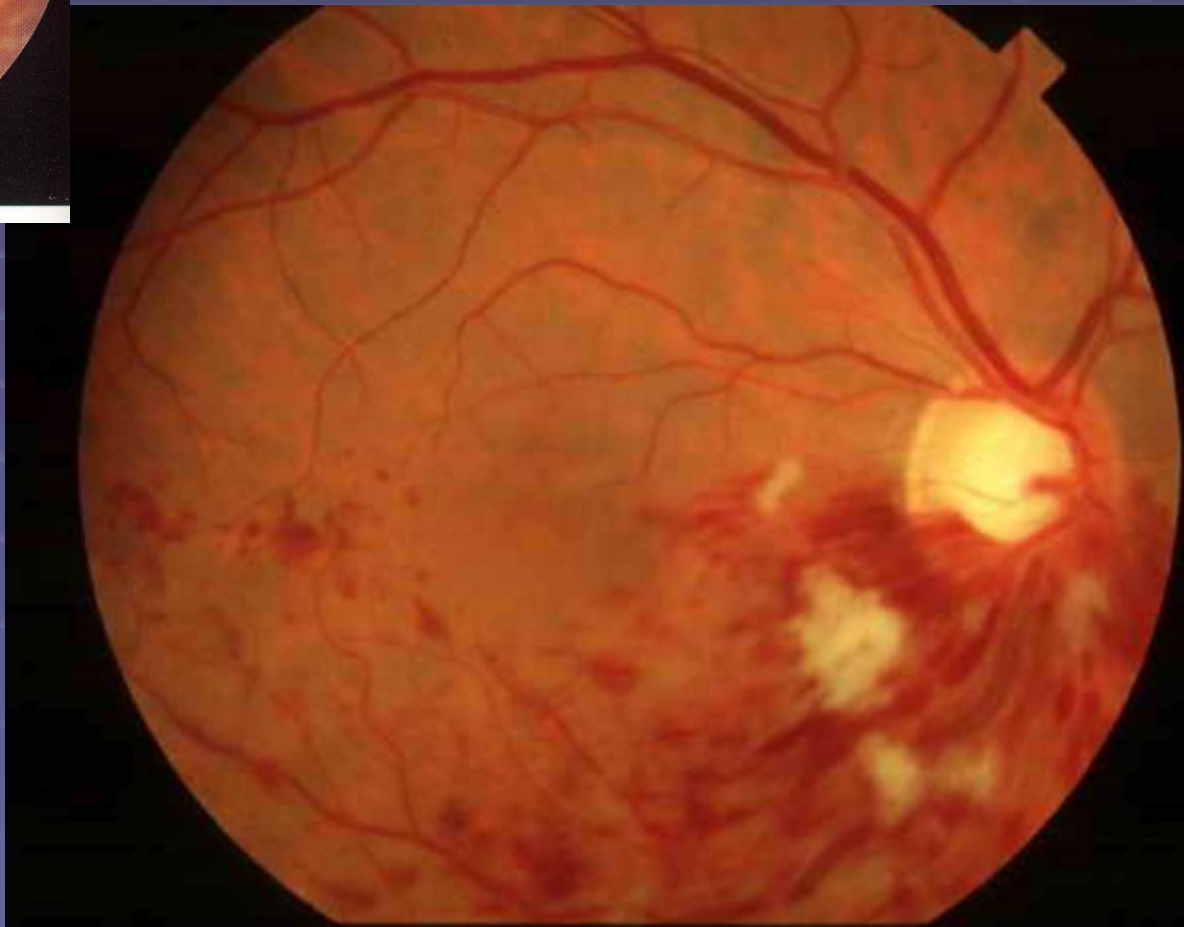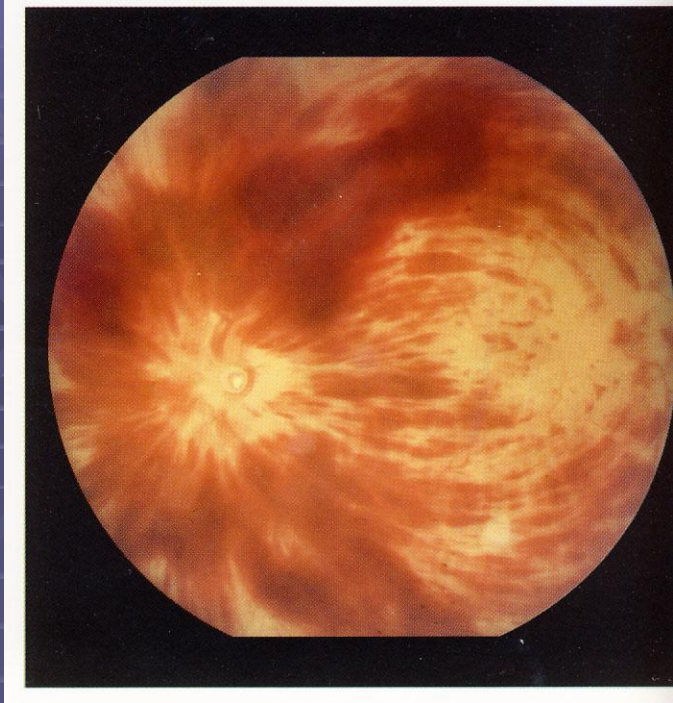




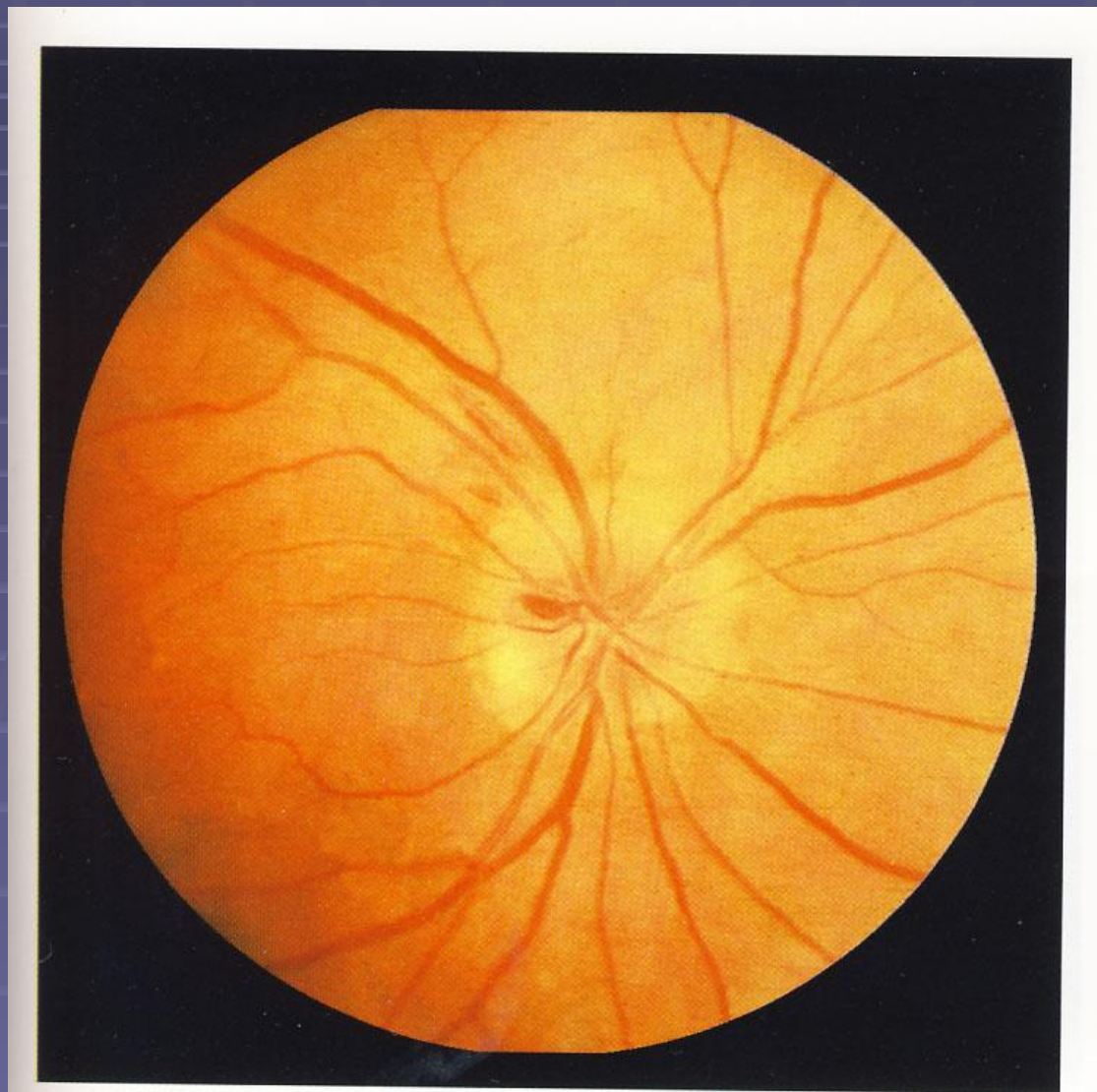





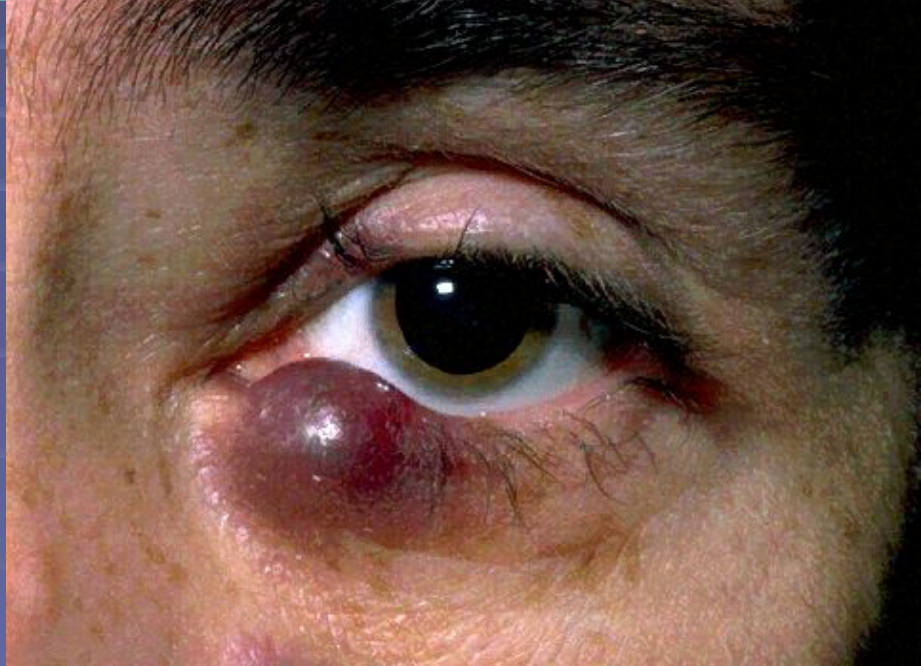
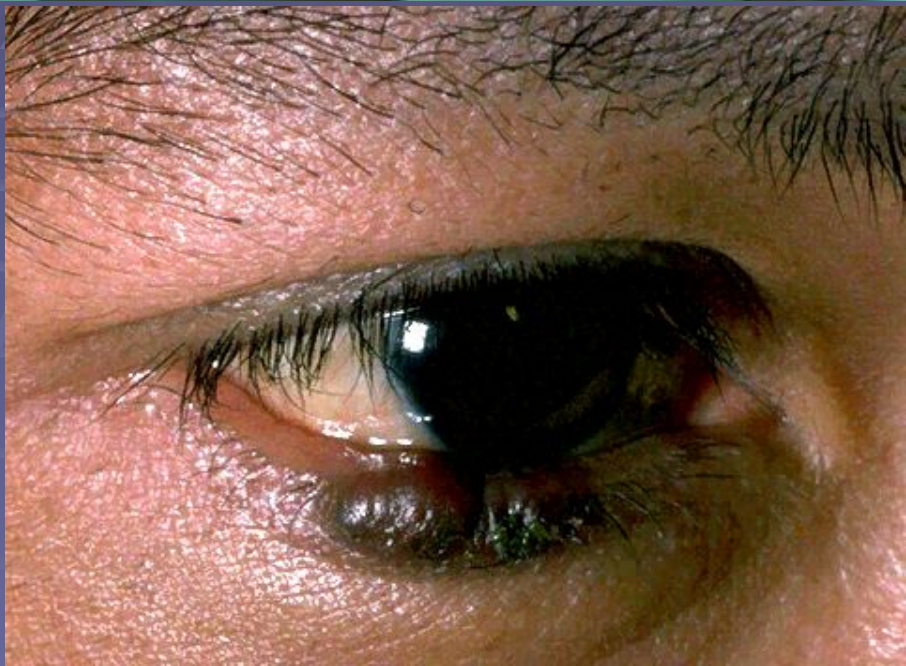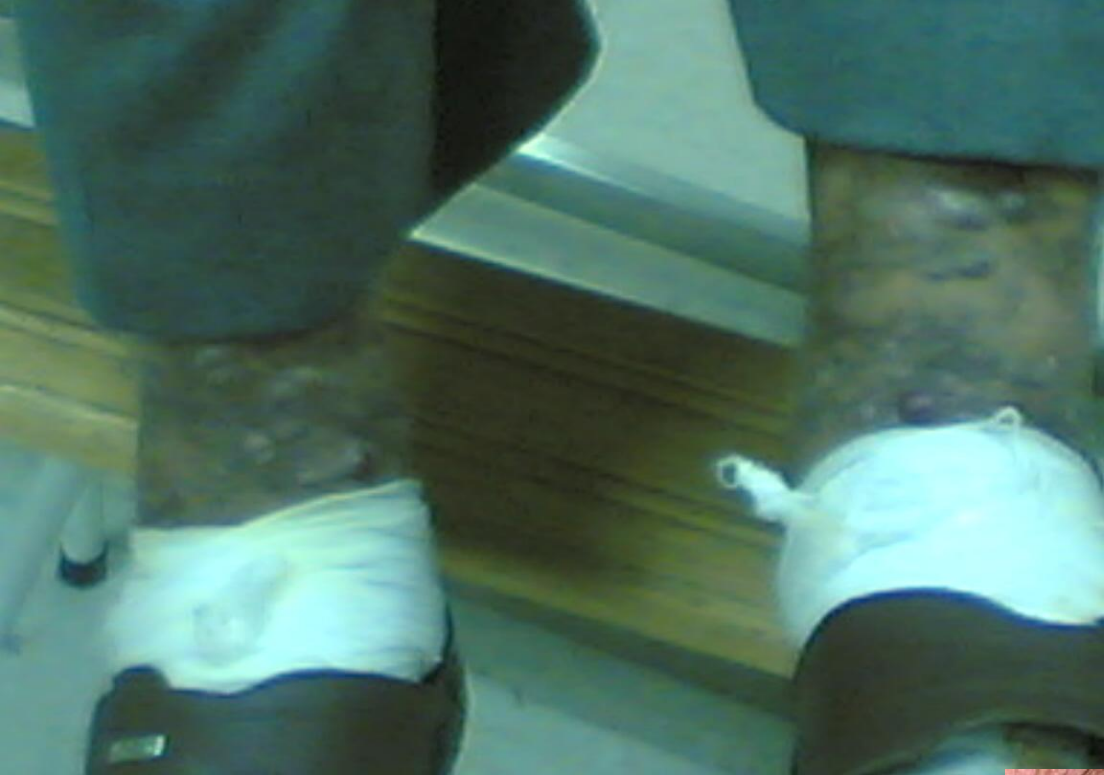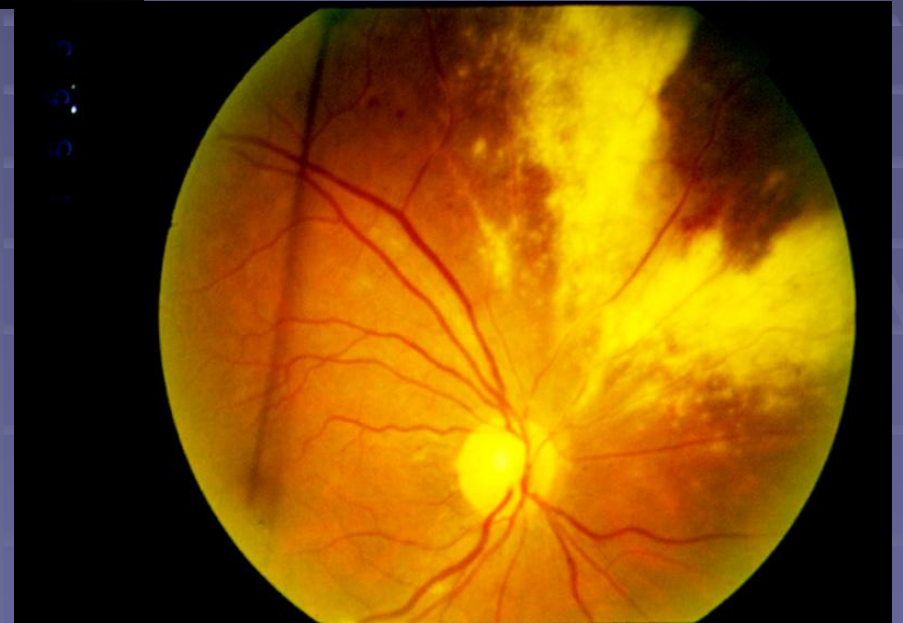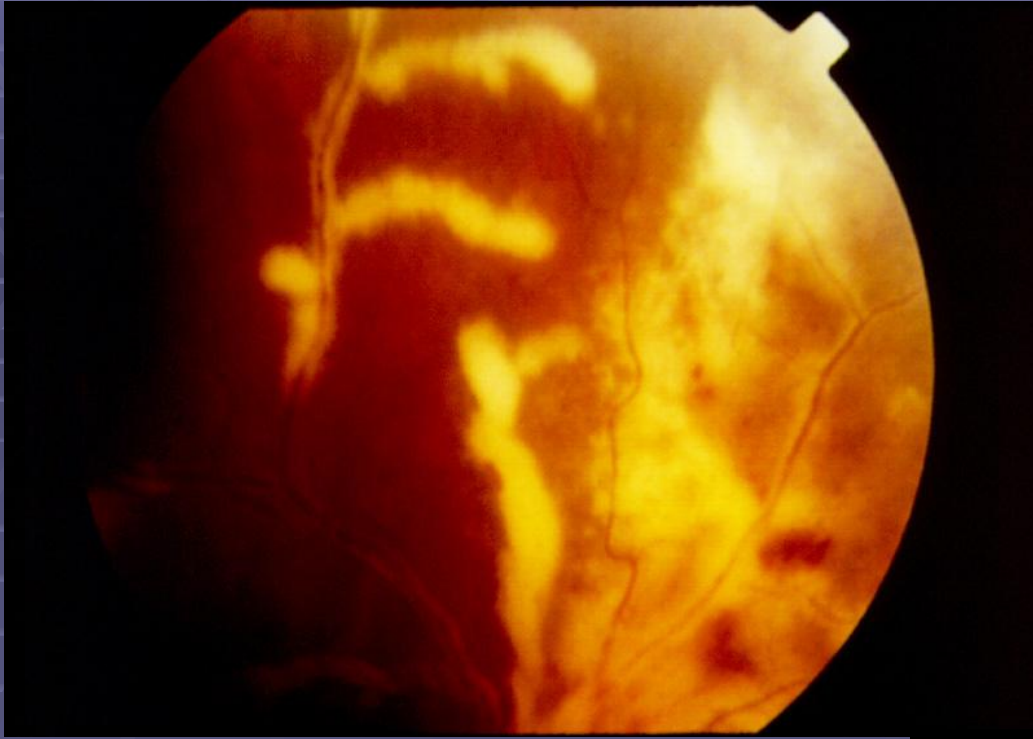


ПИН



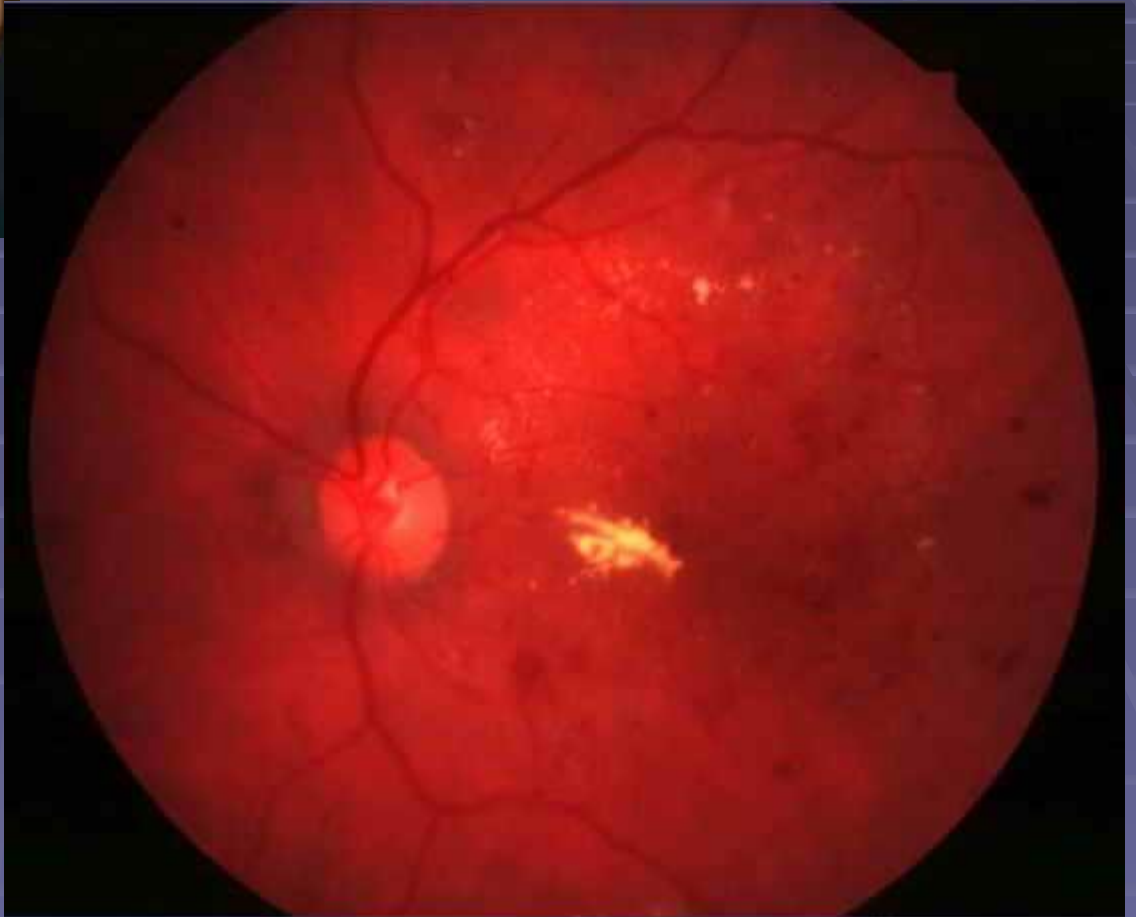
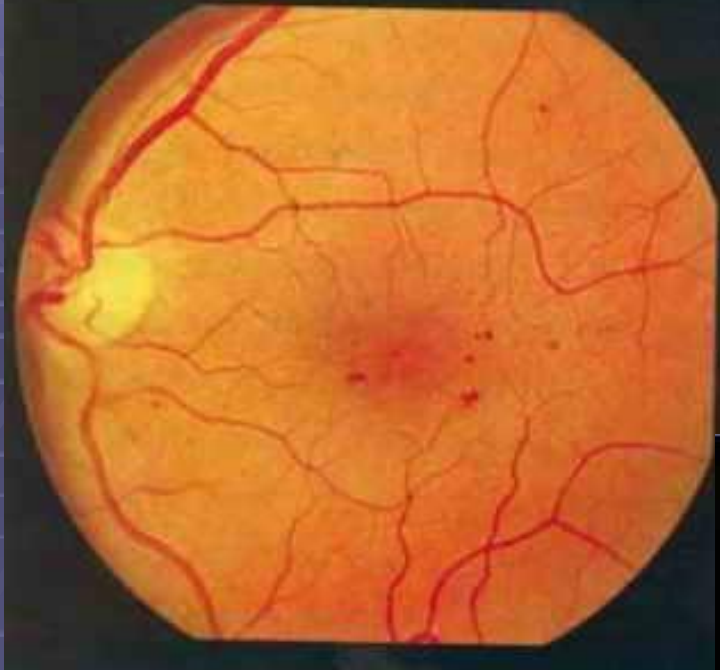
ВИЧ

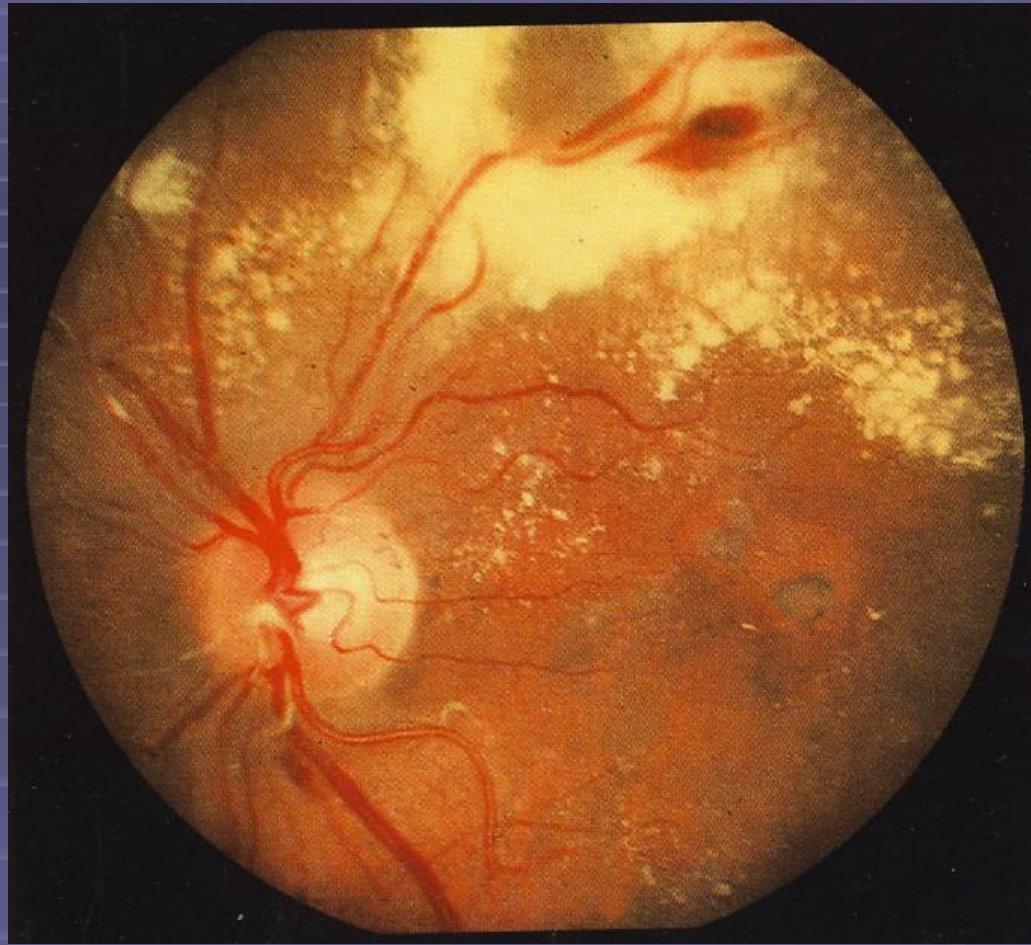




15833

САХАРНЫЙ ДИАБЕТ





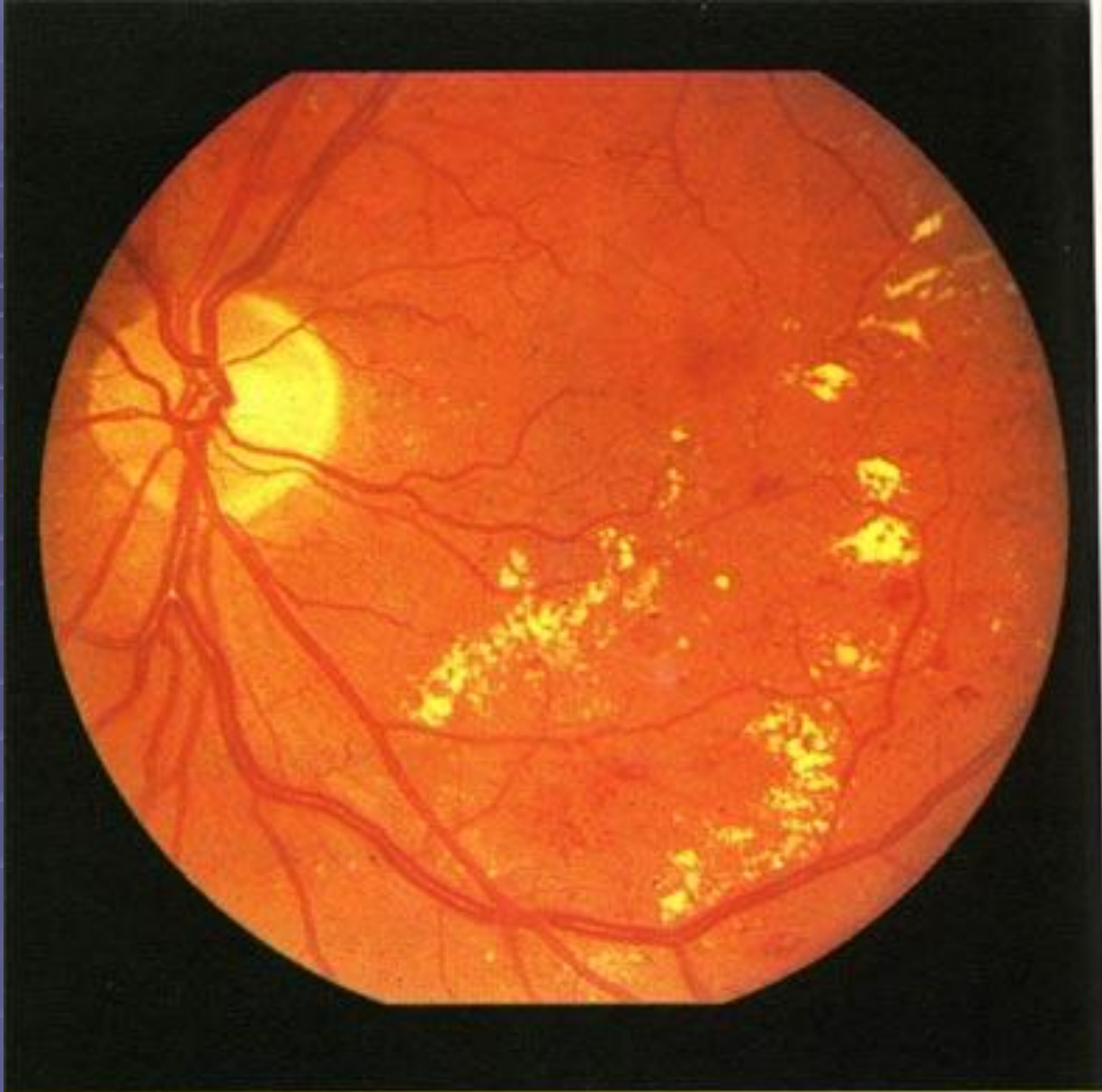


Рис. 4-4. Экссудативная фаза препролиферативной диабетической ретинопатии. Отложения твёрдого экссудата, мелкие геморрагии, микроаневризмы.

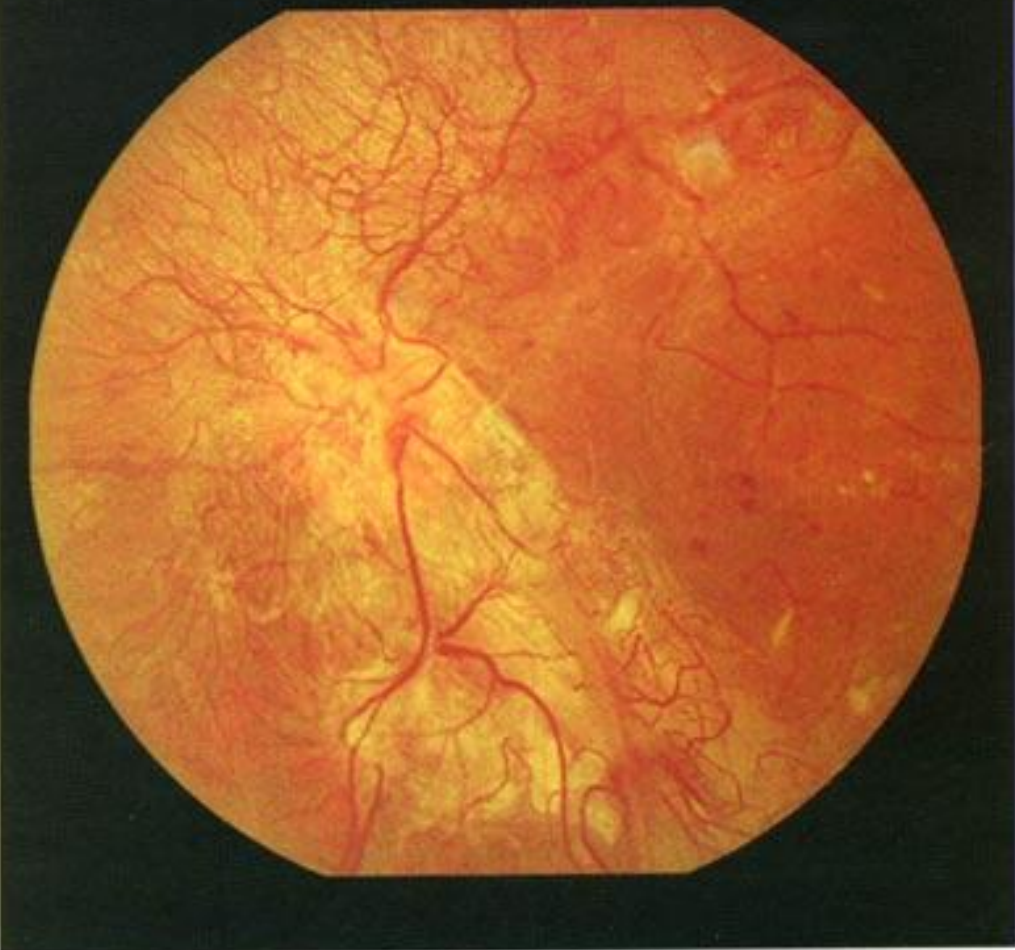
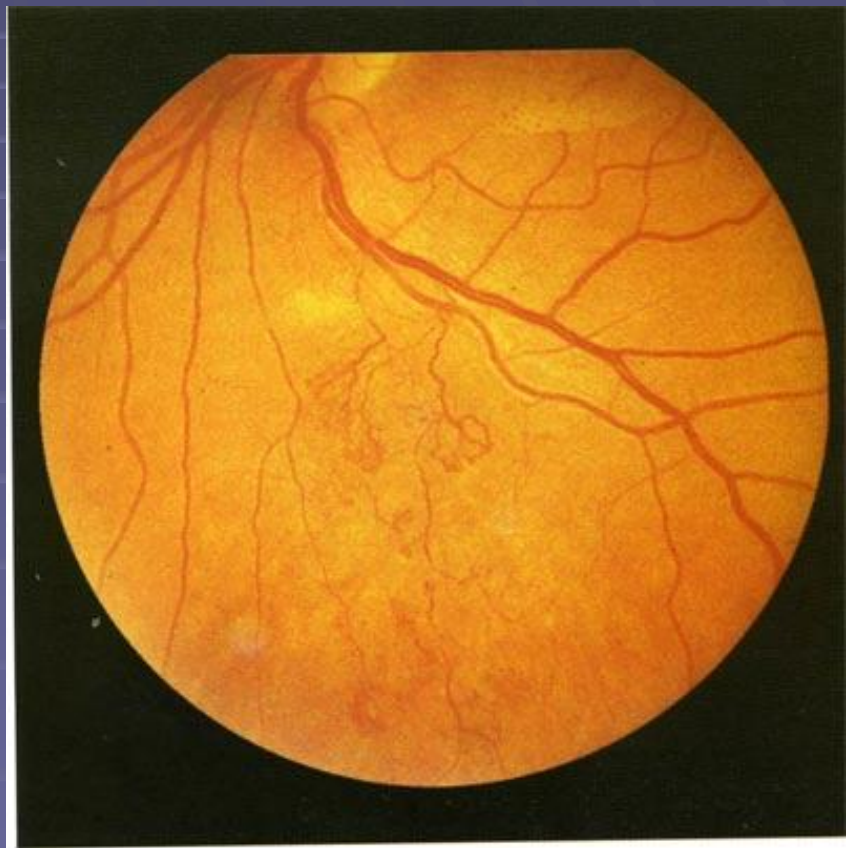
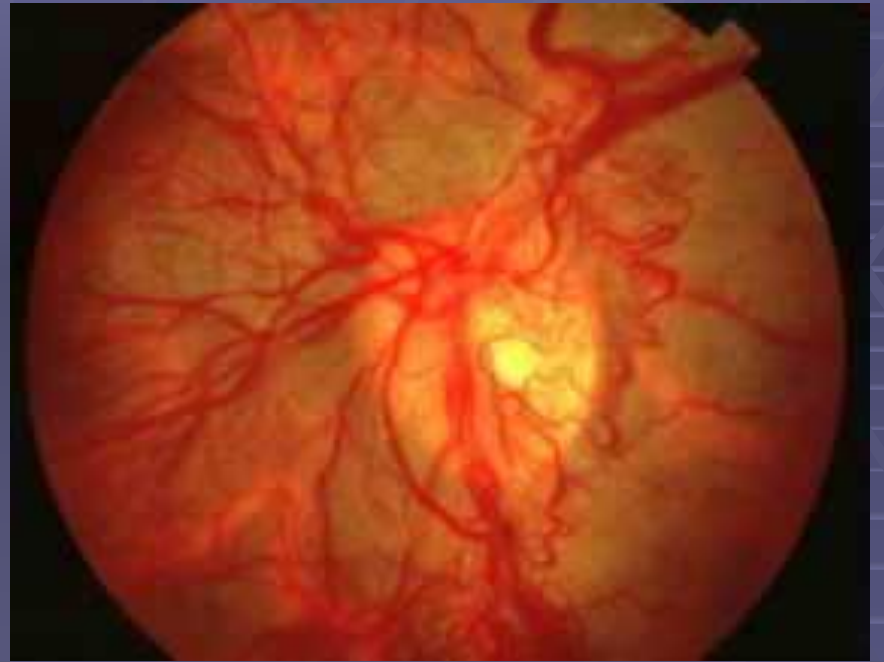
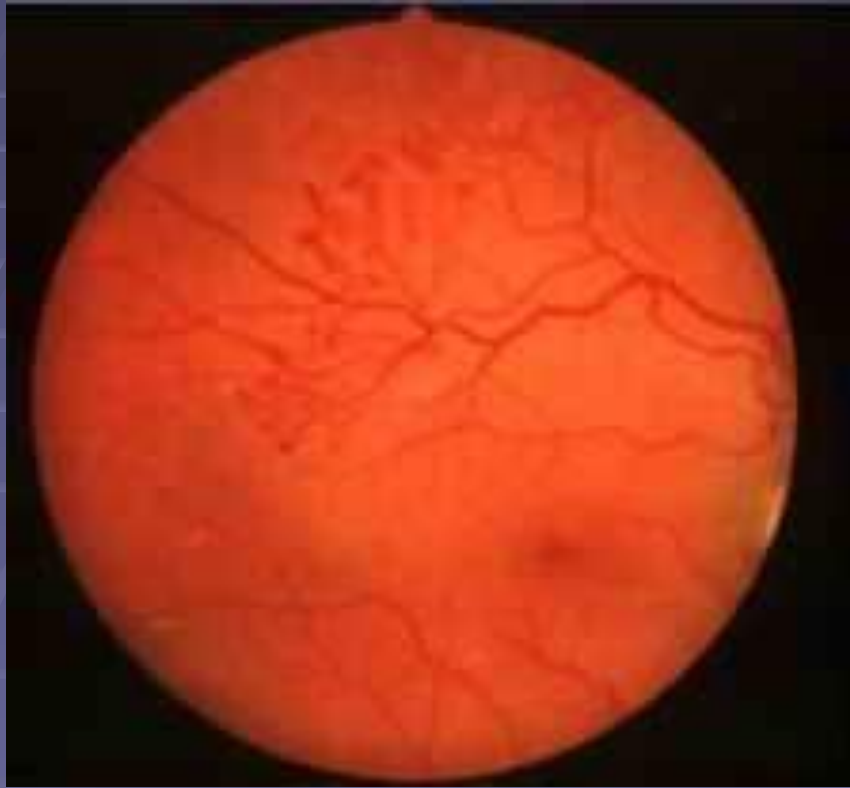
Рис. 4-30. Пролiferативная диабетическая ретинопатия. Глиоз III степени с неоваскуляризацией в области диска зрительного нерва и височных сосудистых аркад.





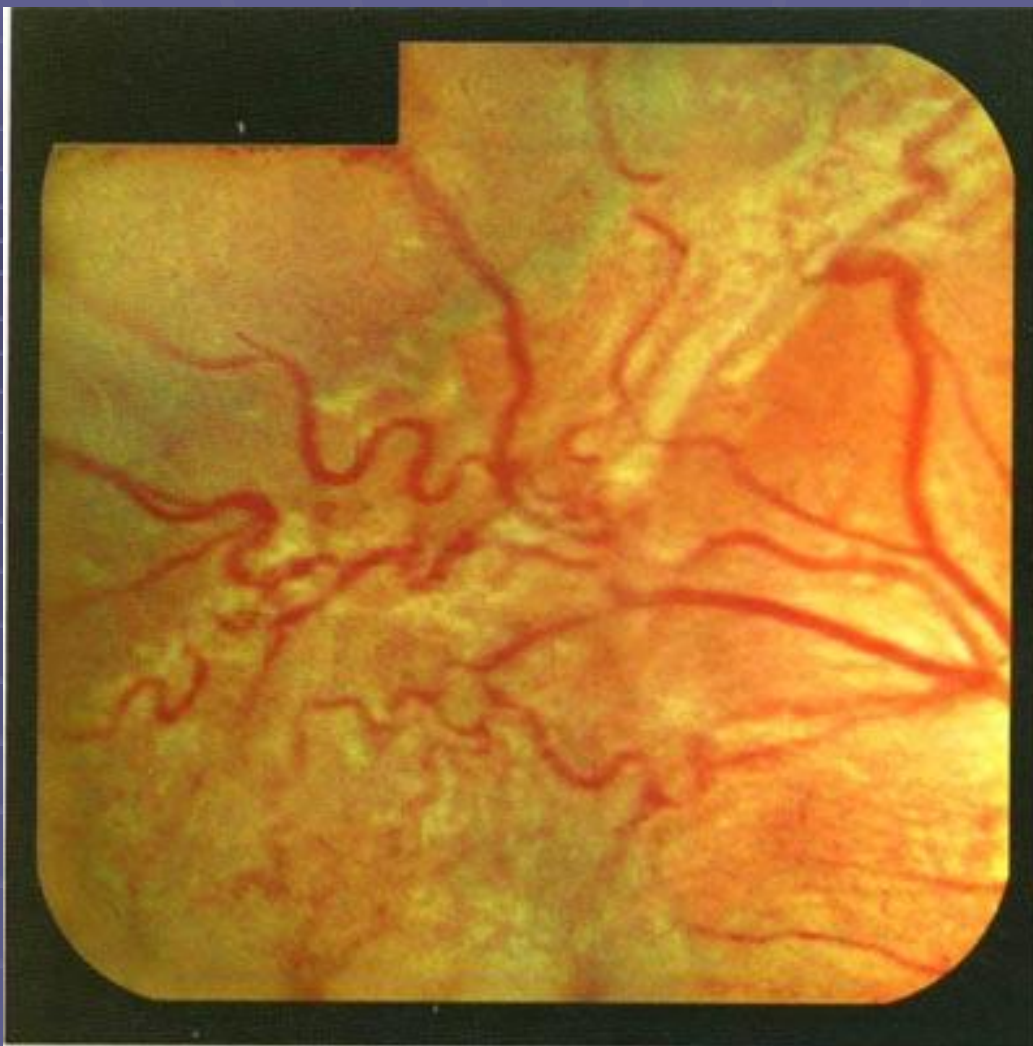
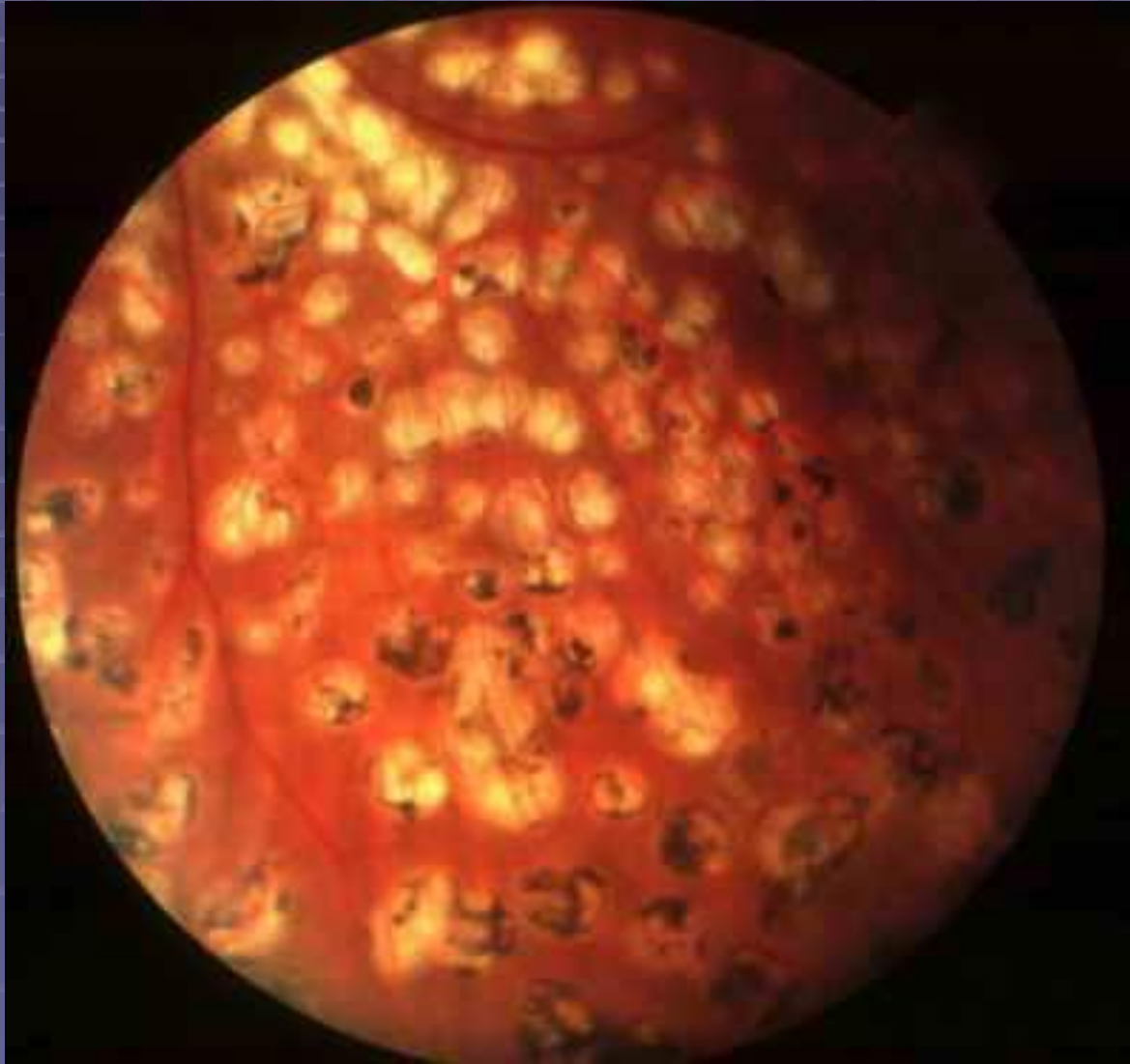
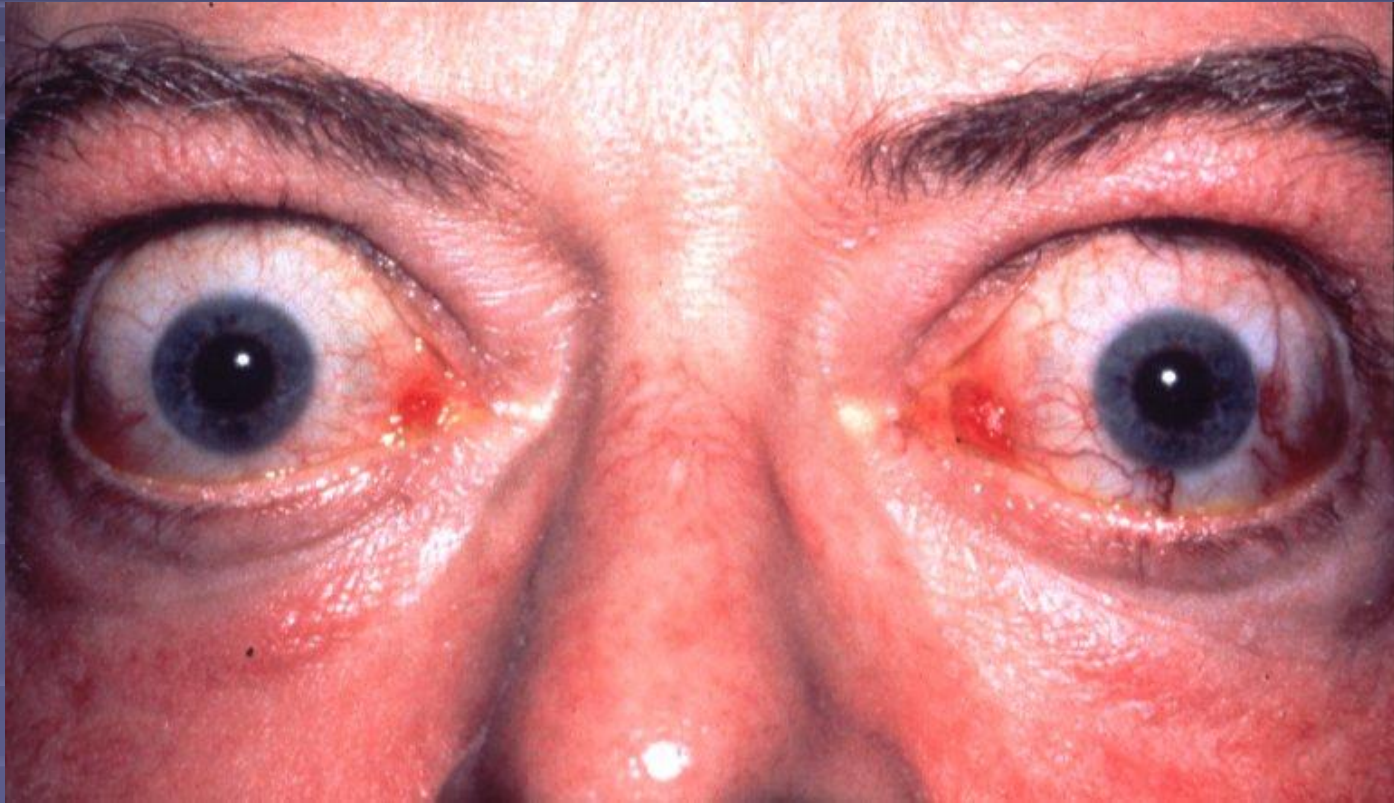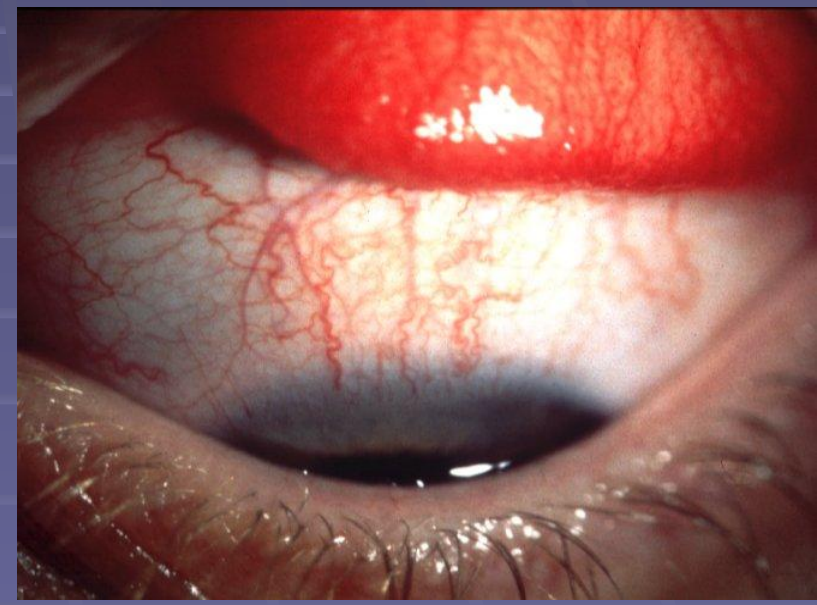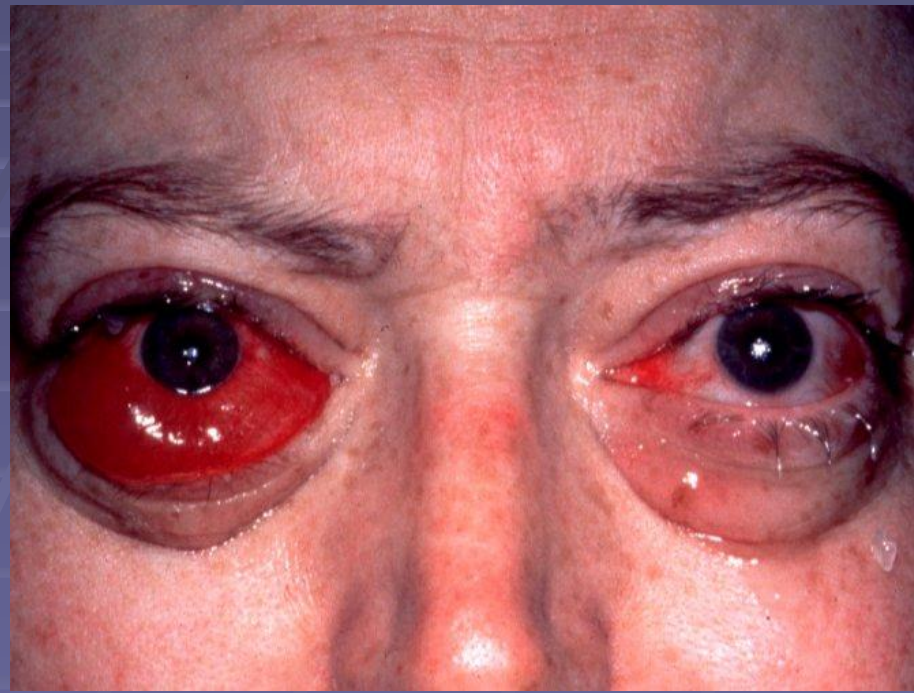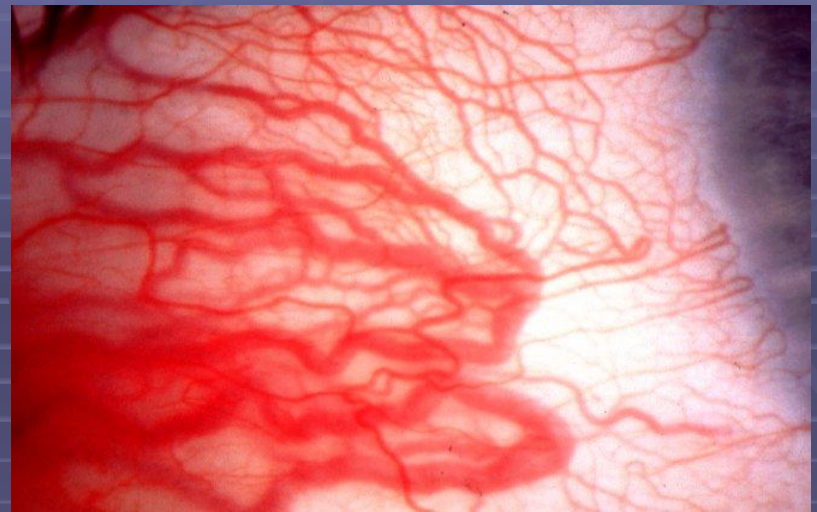


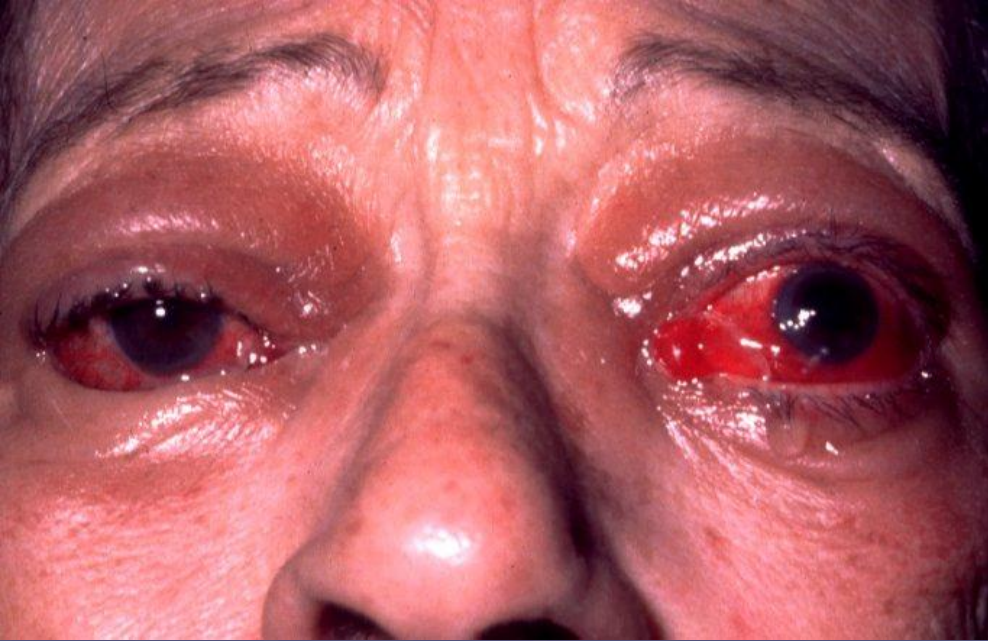Рис. 4-34. Пroliferативная диабетическая ретинопатия
Глиоз IV степени с тракционной отслойкой сетчатки.

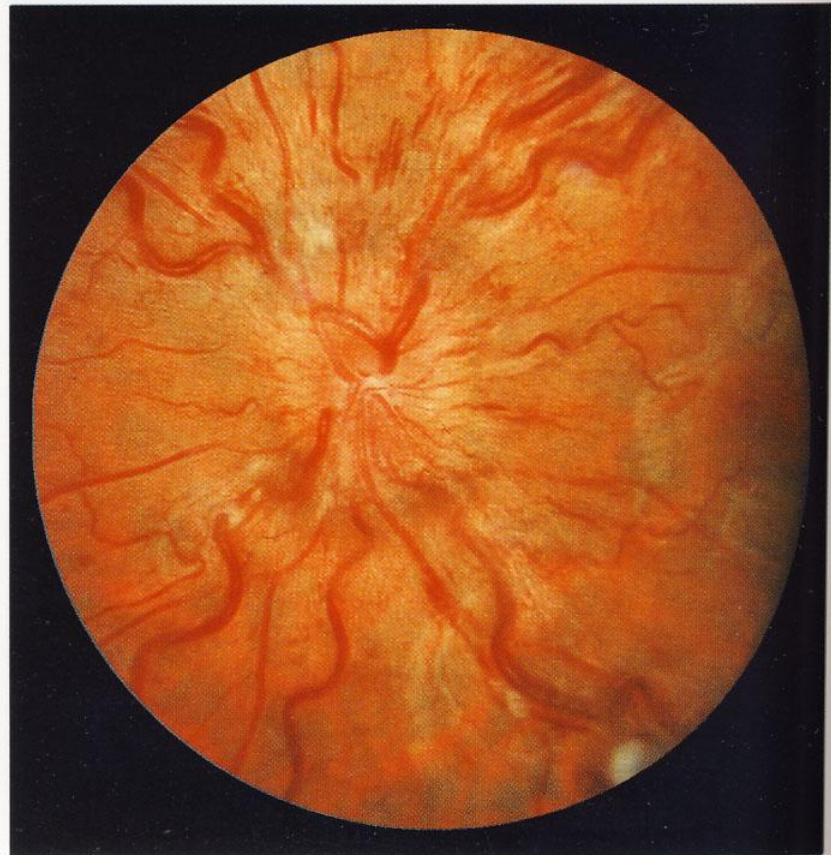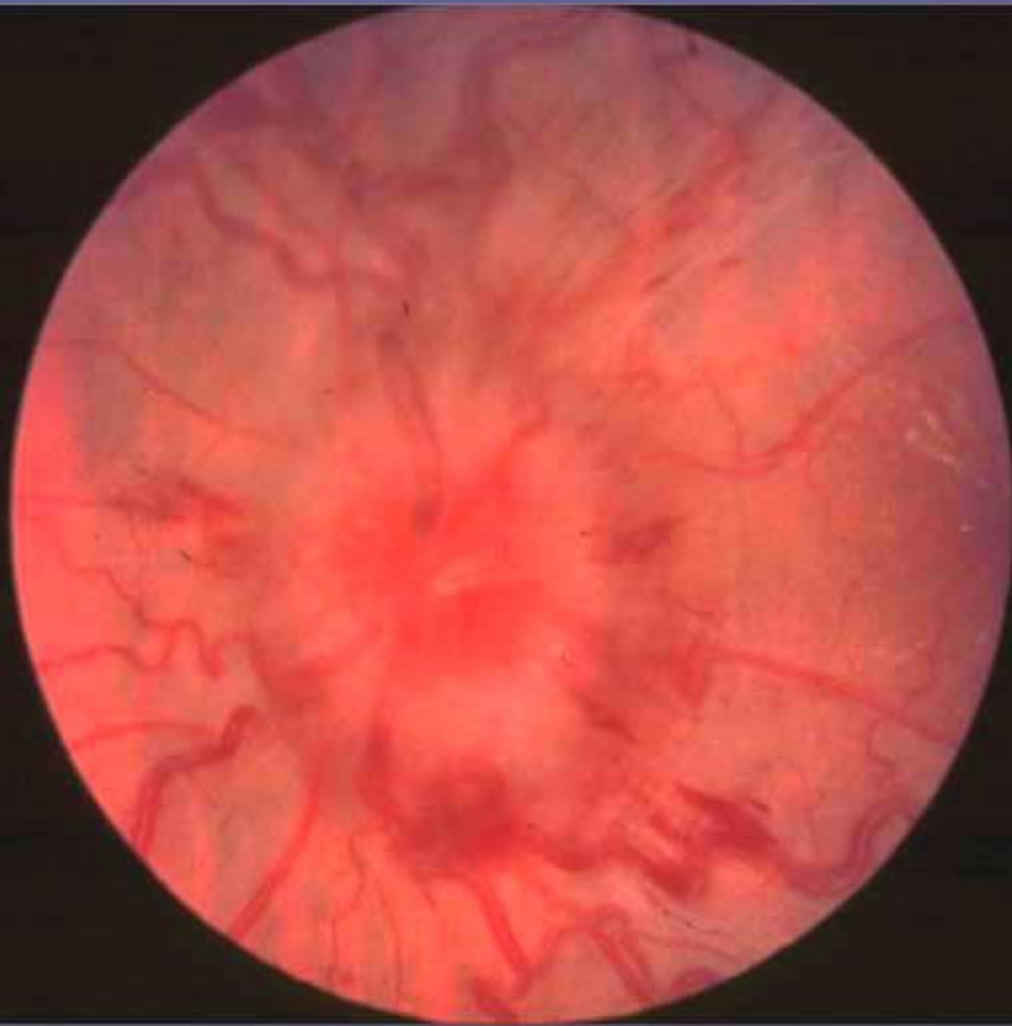


ЭНДОКРИННАЯ ОФТАЛЬМОПАТИЯ

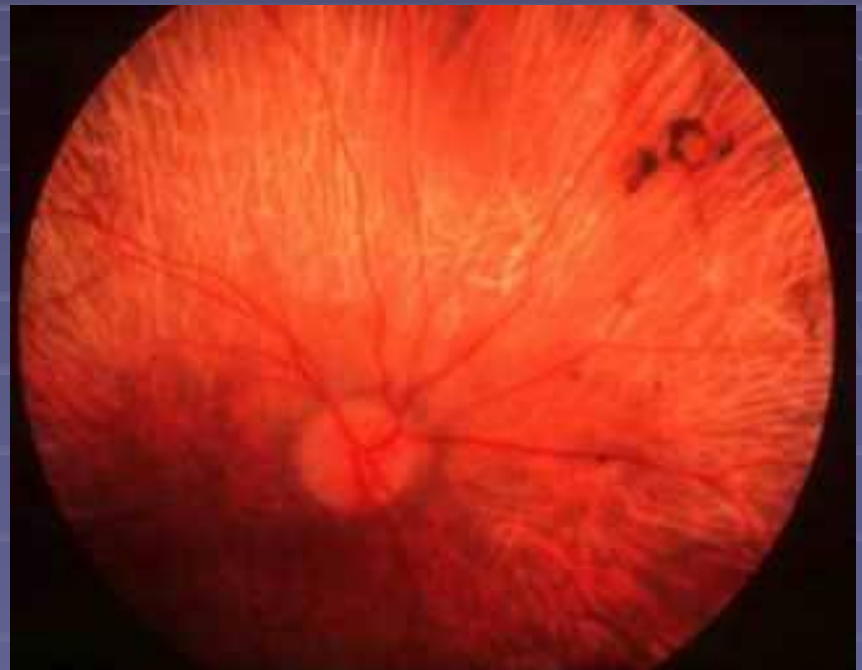
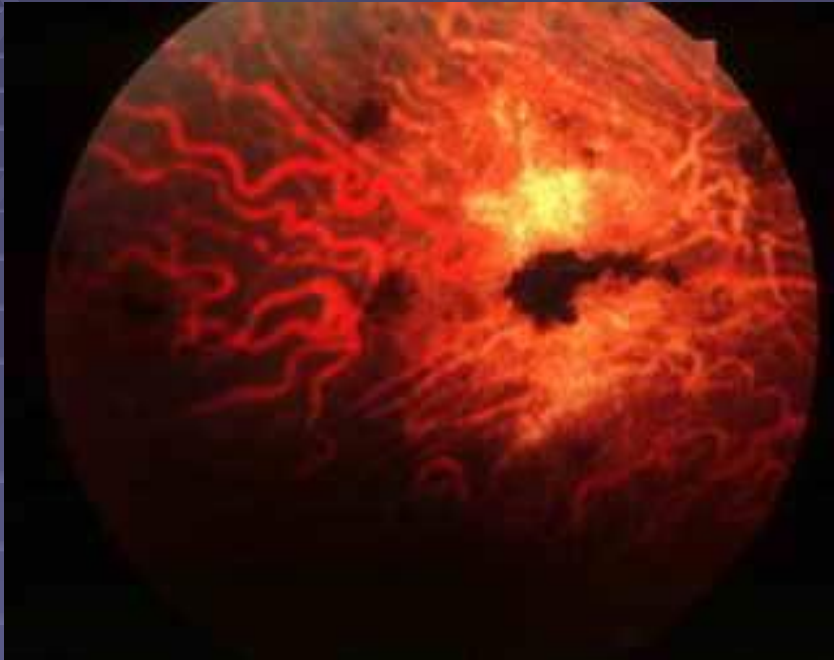




ПРОЧЕЕ



Тиоридазин



хлорохин

