

Воспалительные заболевания глаз и вспомогательного аппарата

КОНЪЮНКТИВИТЫ

Конъюнктивит – воспалительный процесс на поверхности глазного яблока, проявляющийся расширением сосудов, клеточной инфильтрацией и экссудацией.

Формы конъюнктивитов:

1. Острый (острое начало, продолжительность менее 4 недель)
2. Хронический (продолжительность более 3-4 недель)

Этиология:

Инфекционные:

1. Бактериальные
2. Вирусные
3. Грибковые
4. Паразитарные

Неинфекционные:

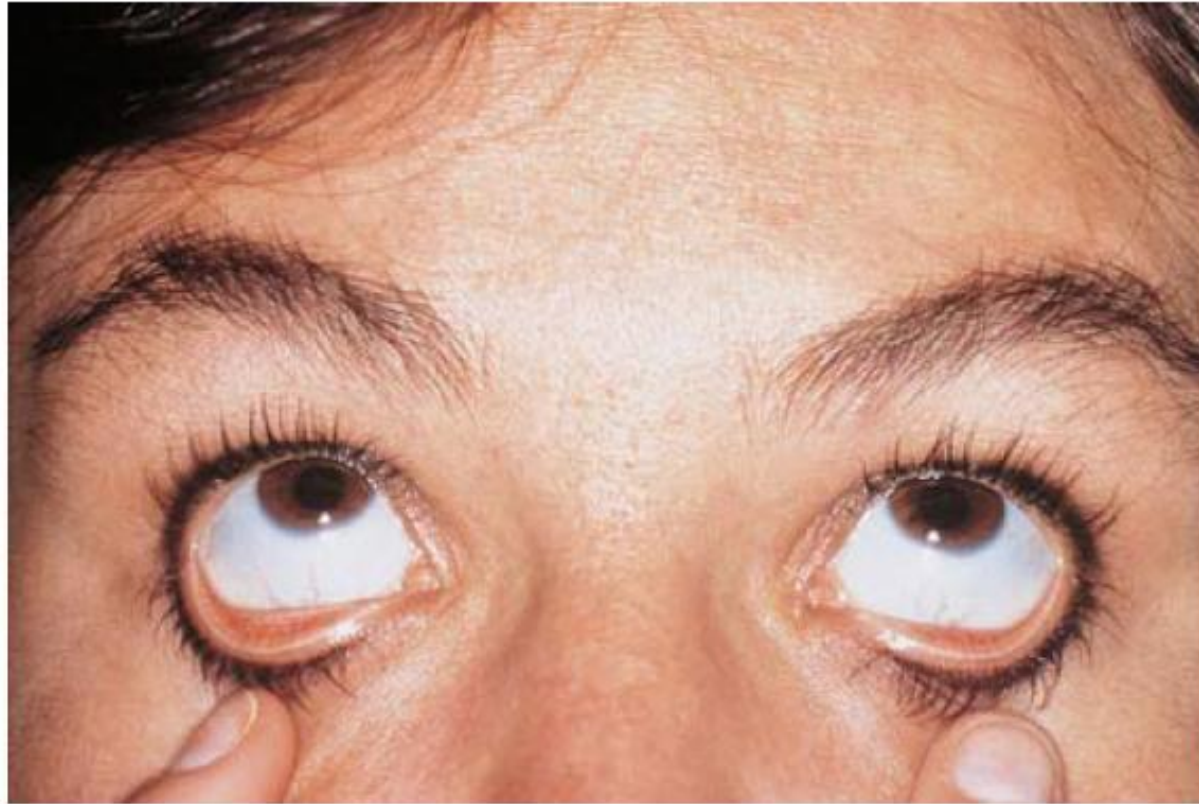1. Вследствие постоянного раздражения
2. Аллергические
3. Токсические
4. Вследствие общего заболевания

Клиническое проявление острых КОНЪЮНКТИВИТОВ

Жалобы:

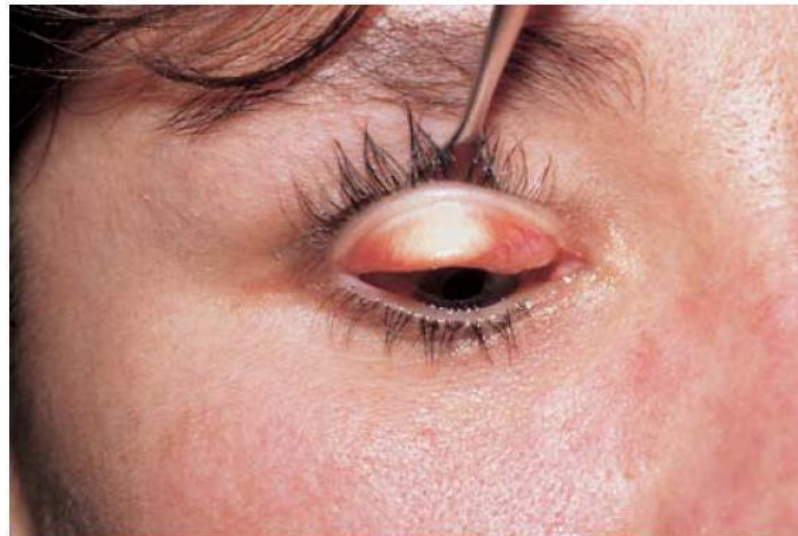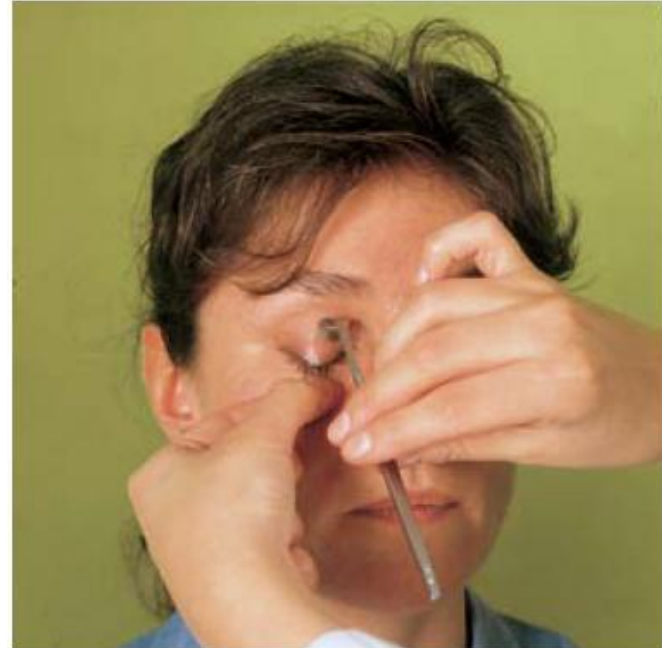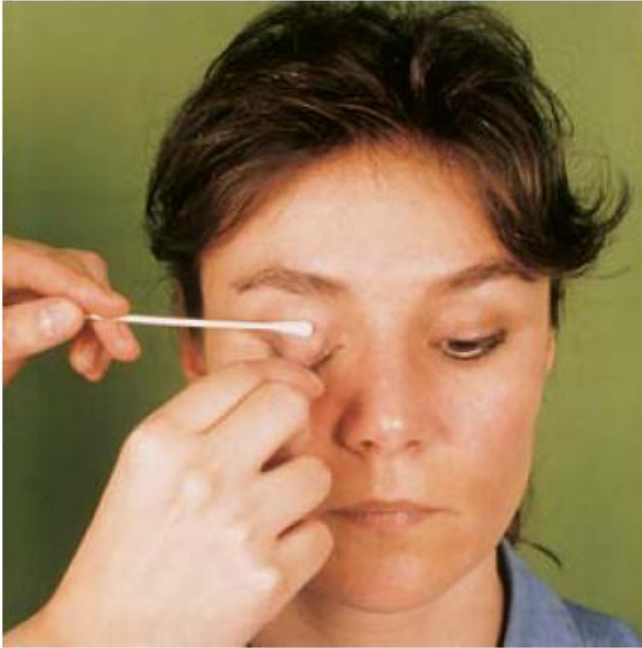1. Покраснение глаз (расширение сосудов)
2. Отделяемое из глаз (гнойное, слизистое)
3. Слипание век, особенно после сна
4. Отек век и конъюнктивы
5. Ощущение инородного тела, давления, жжения
6. Светобоязнь
7. Слезотечение

Осмотр конъюнктивы



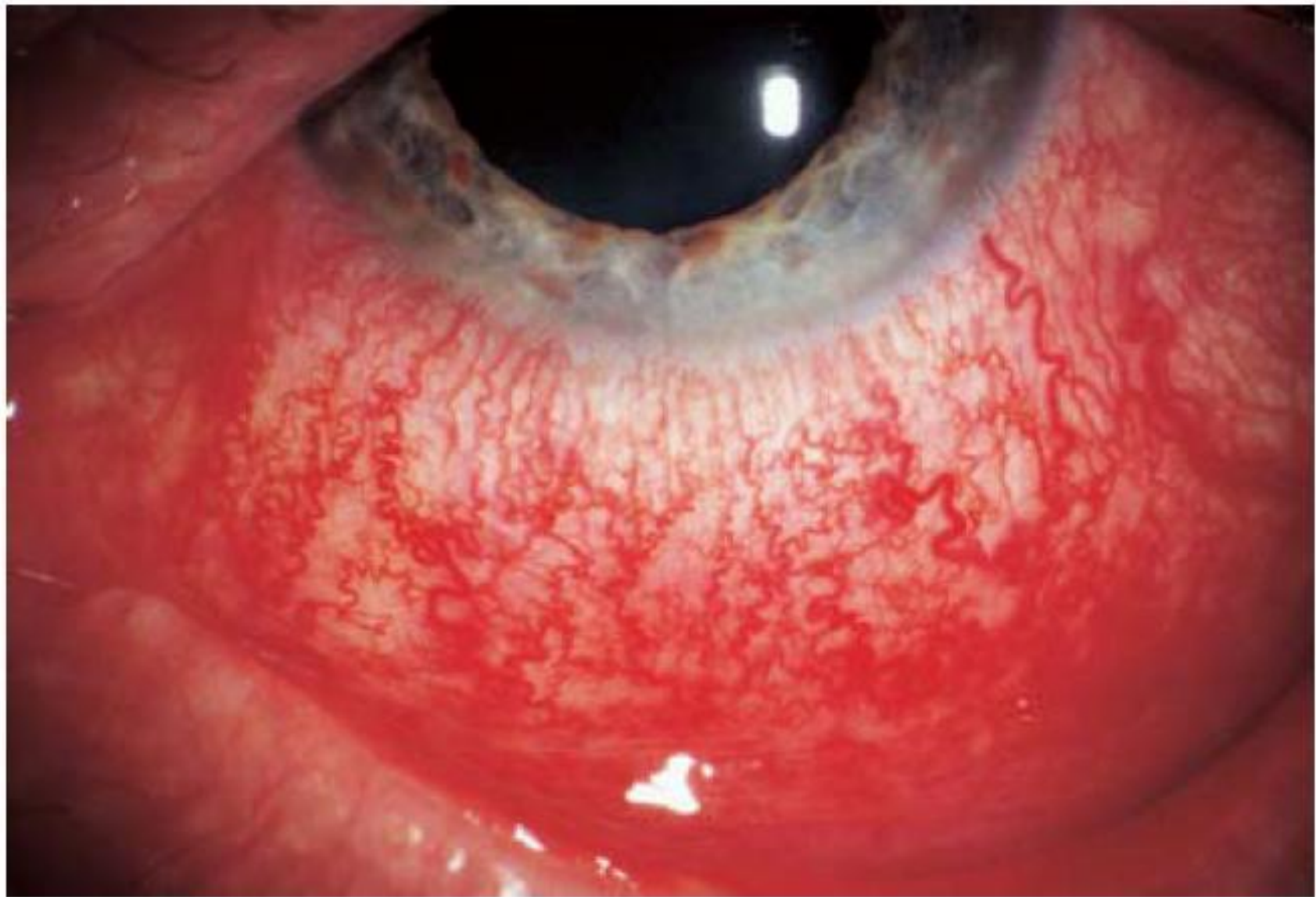
Осмотр конъюнктивы нижних век

Осмотр конъюнктивы

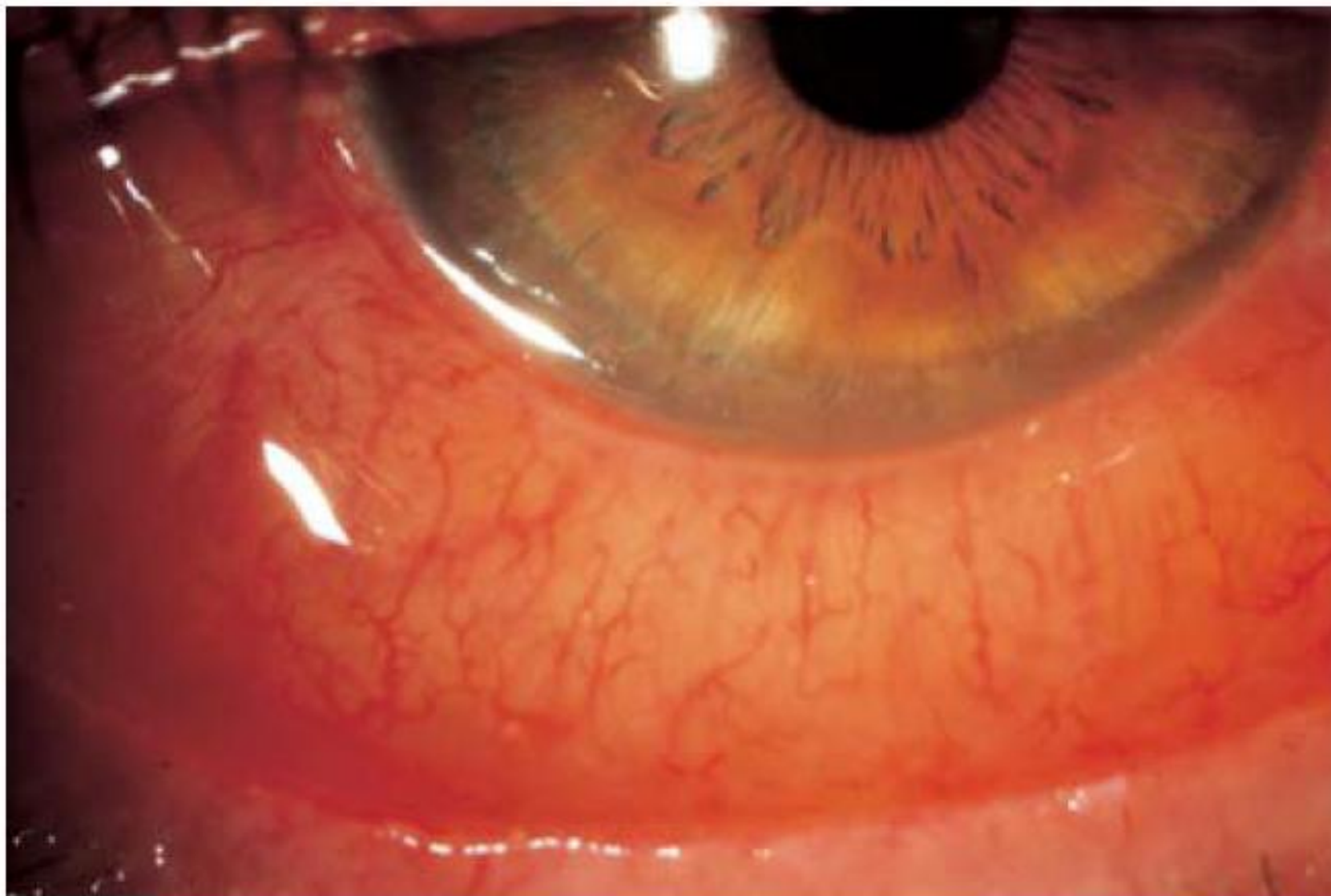

Выворачивание верхнего века

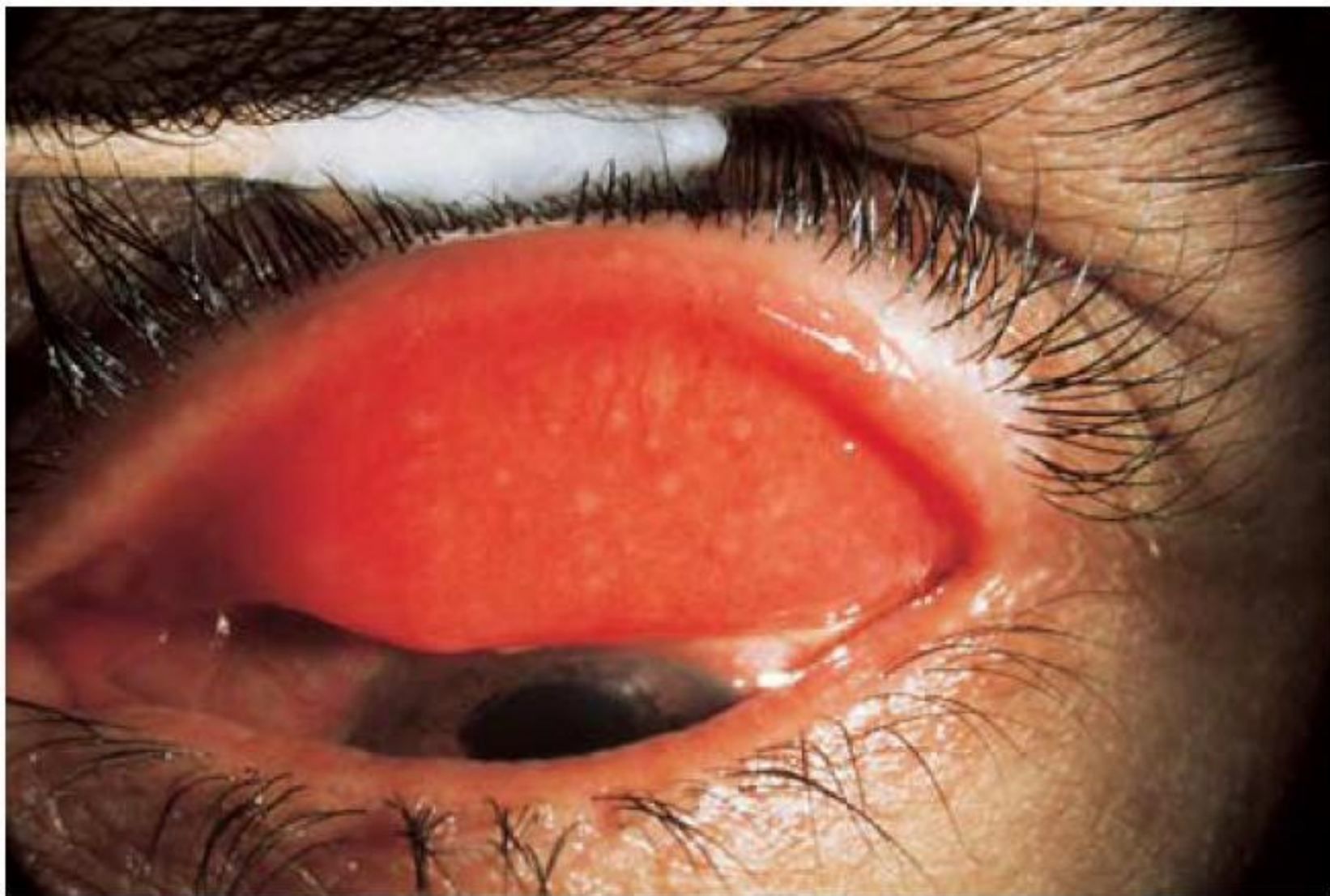Клиническое проявление конъюнктивитов

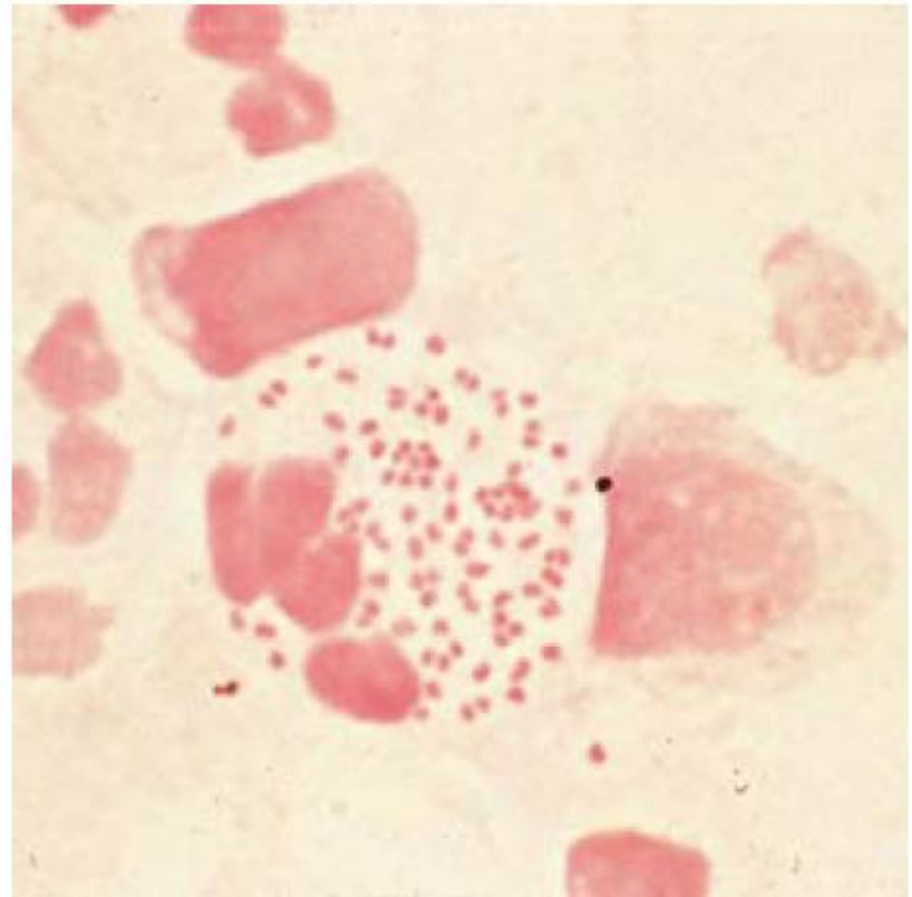
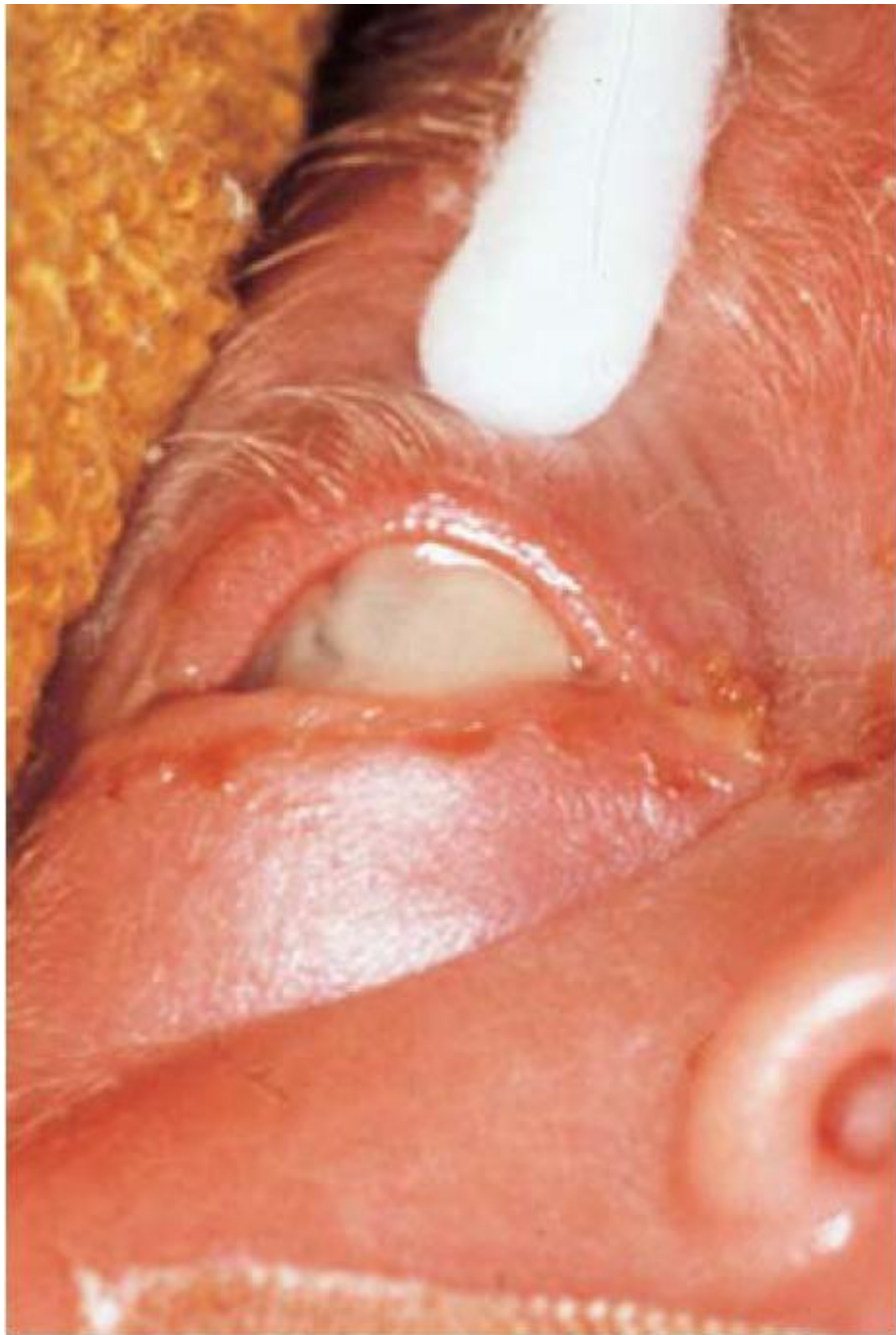

Клиническое проявление конъюнктивитов

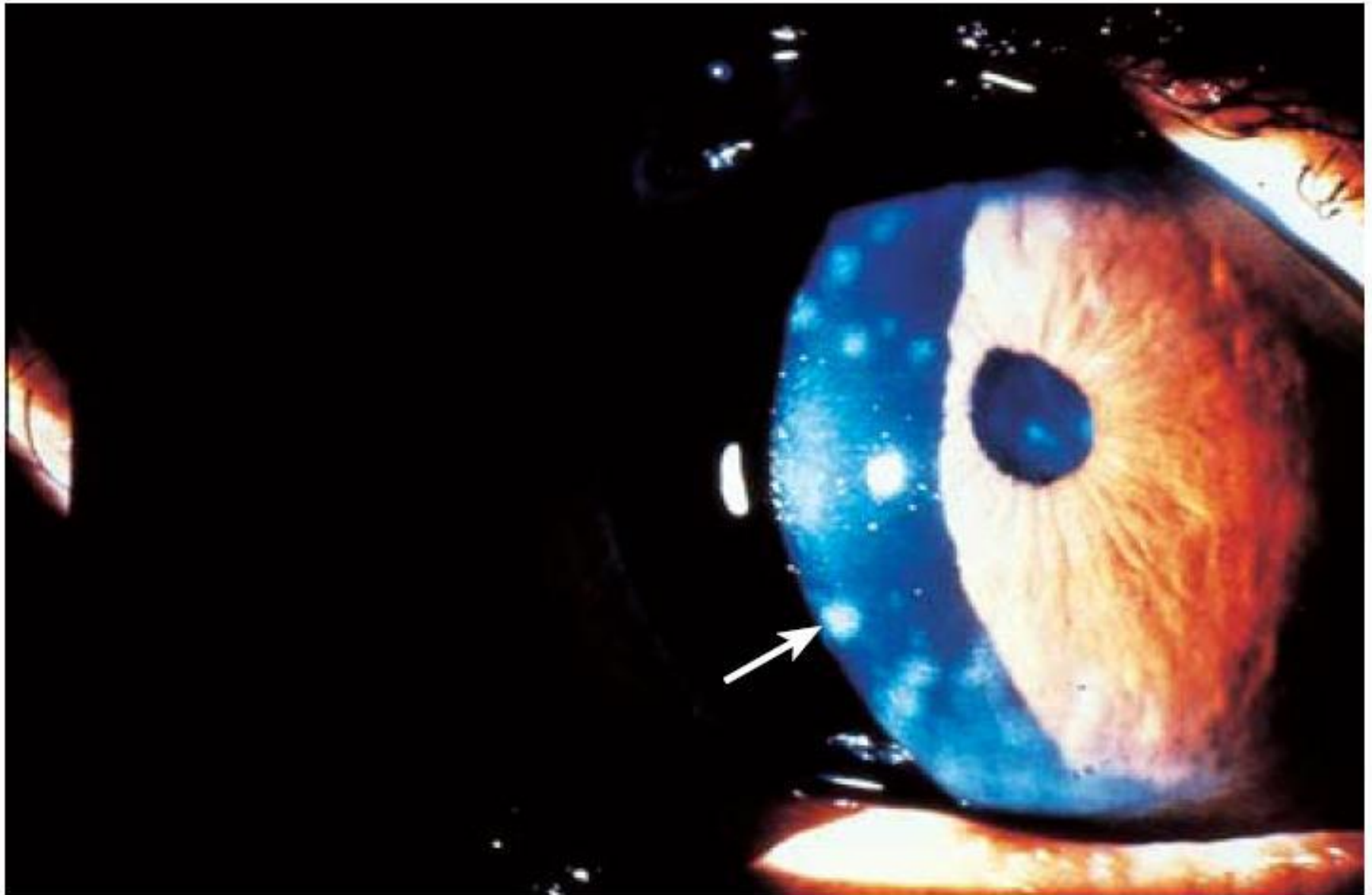


Клиническое проявление конъюнктивитов

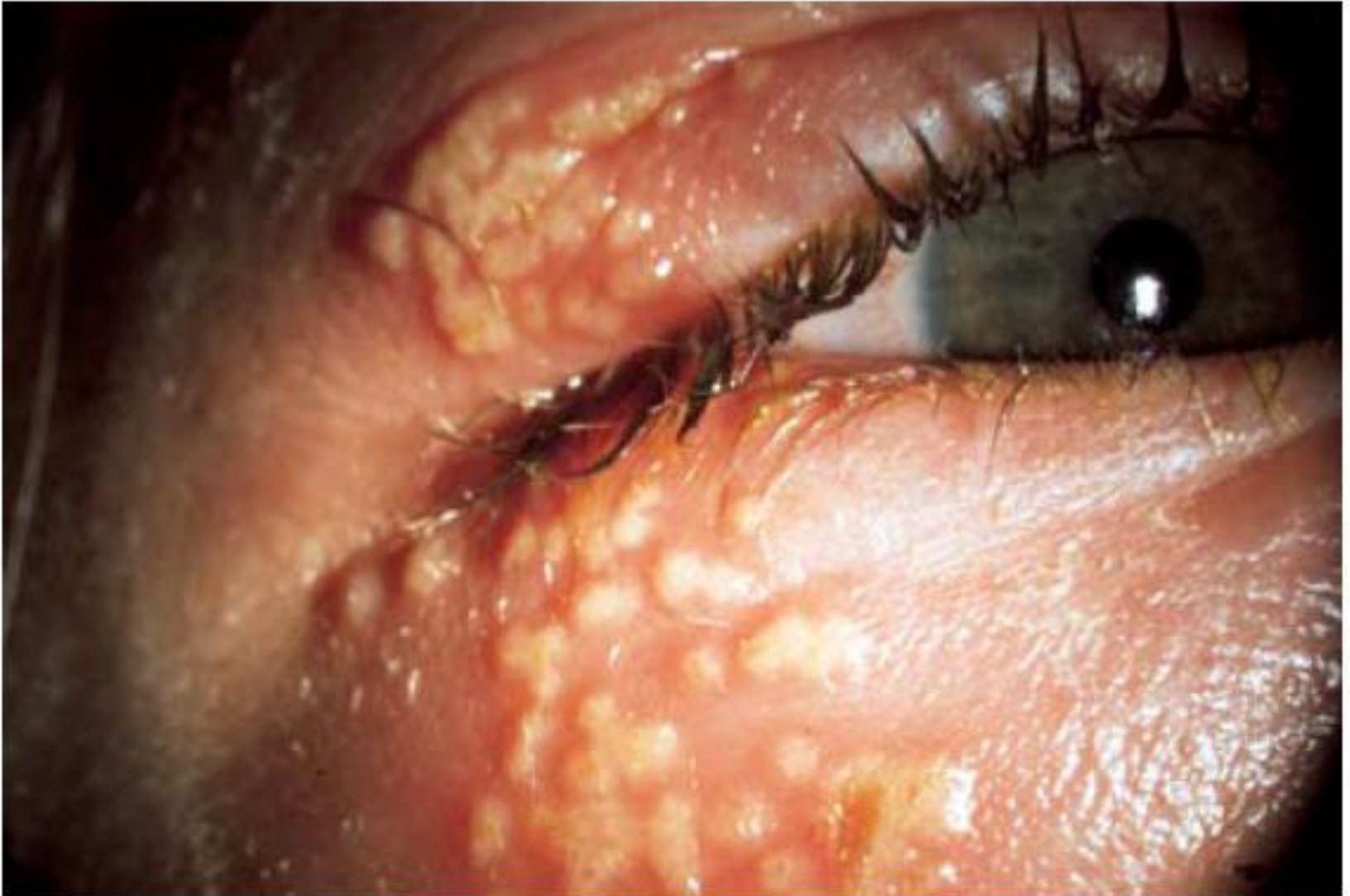




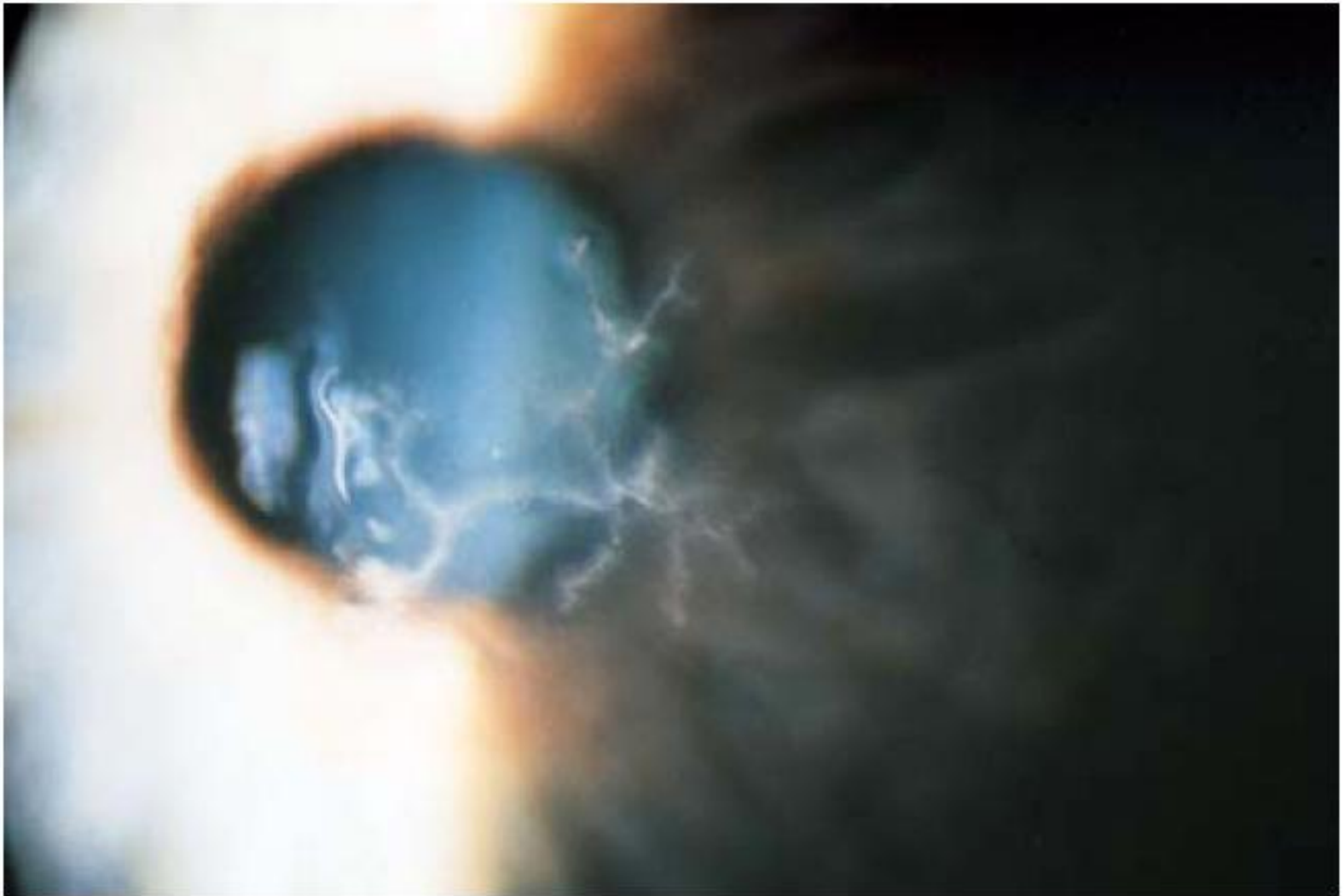
Вирусный конъюнктивит



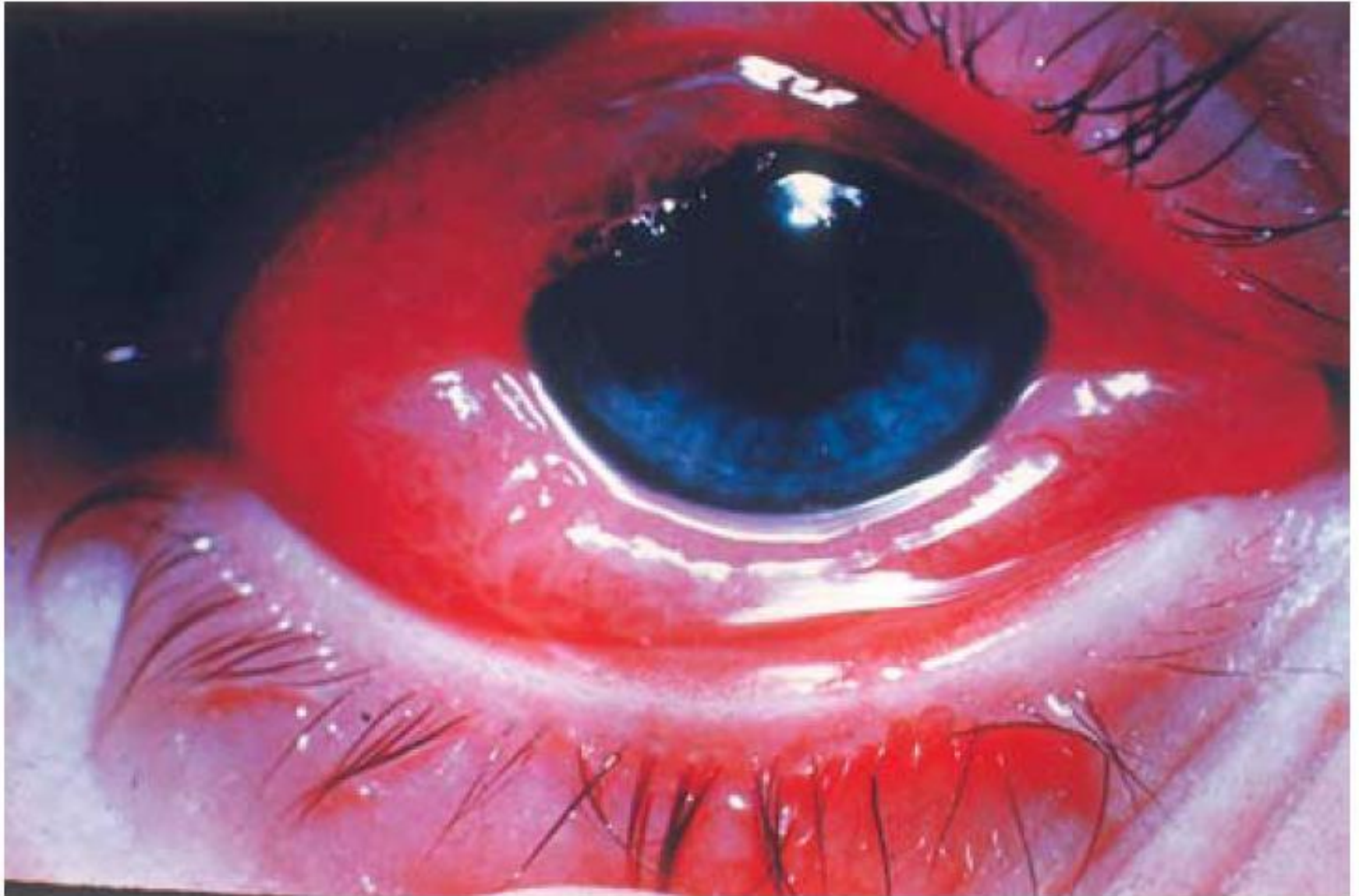Поражение век вирусом простого герпеса



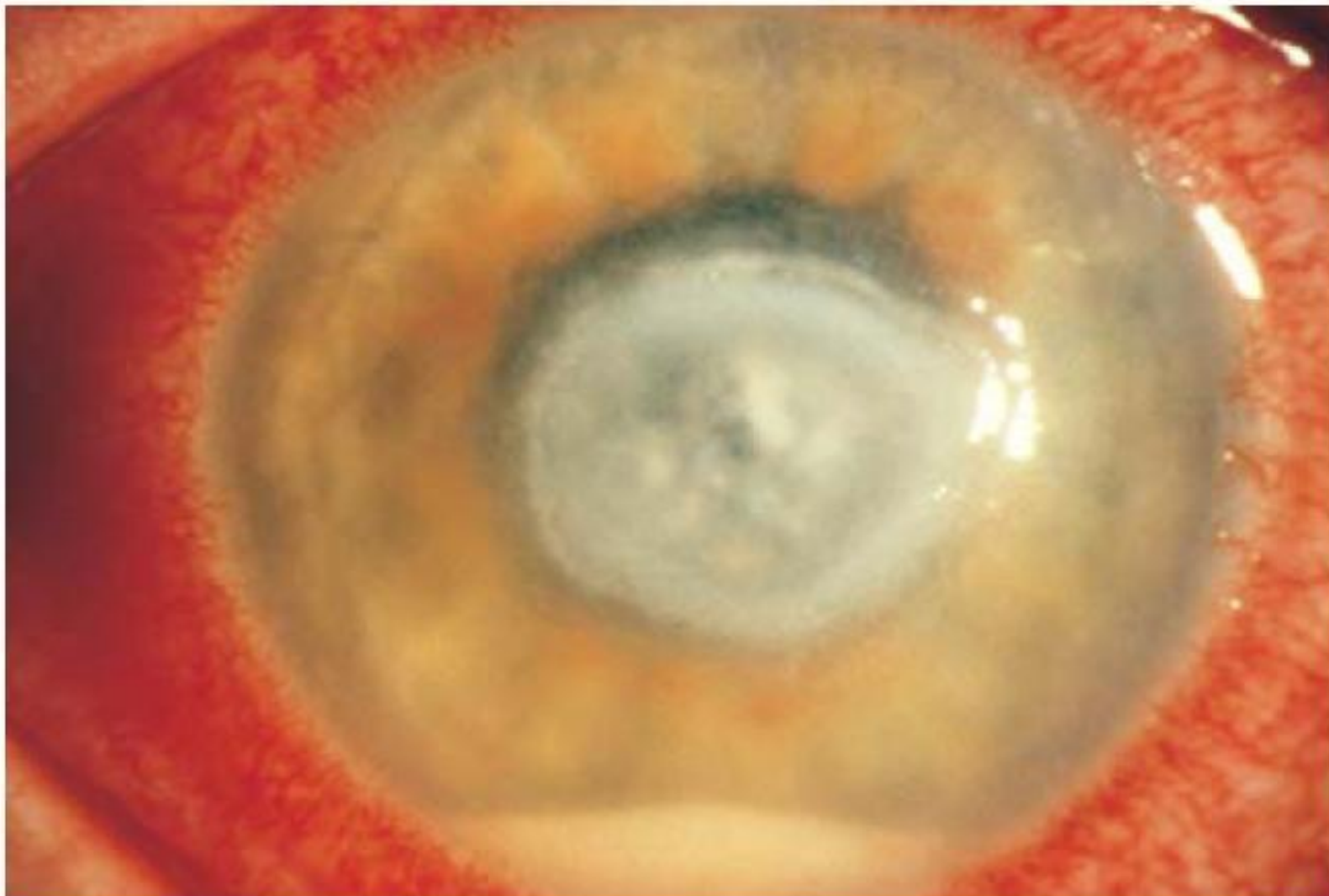
Герпесвирусный (древовидный) кератит



Аллергический конъюнктивит



Язва роговицы



Воспалительные заболевания век

- 1) Блефарит – хроническое воспаление краев век.
- 2) Абсцесс века
- 3) Ячмень – острое бактериальное воспаление одной из желез века.
- 4) Халязион – узелковое образование в толще тарзальной пластинки

Хронический блефарит

Провоцирующие факторы:

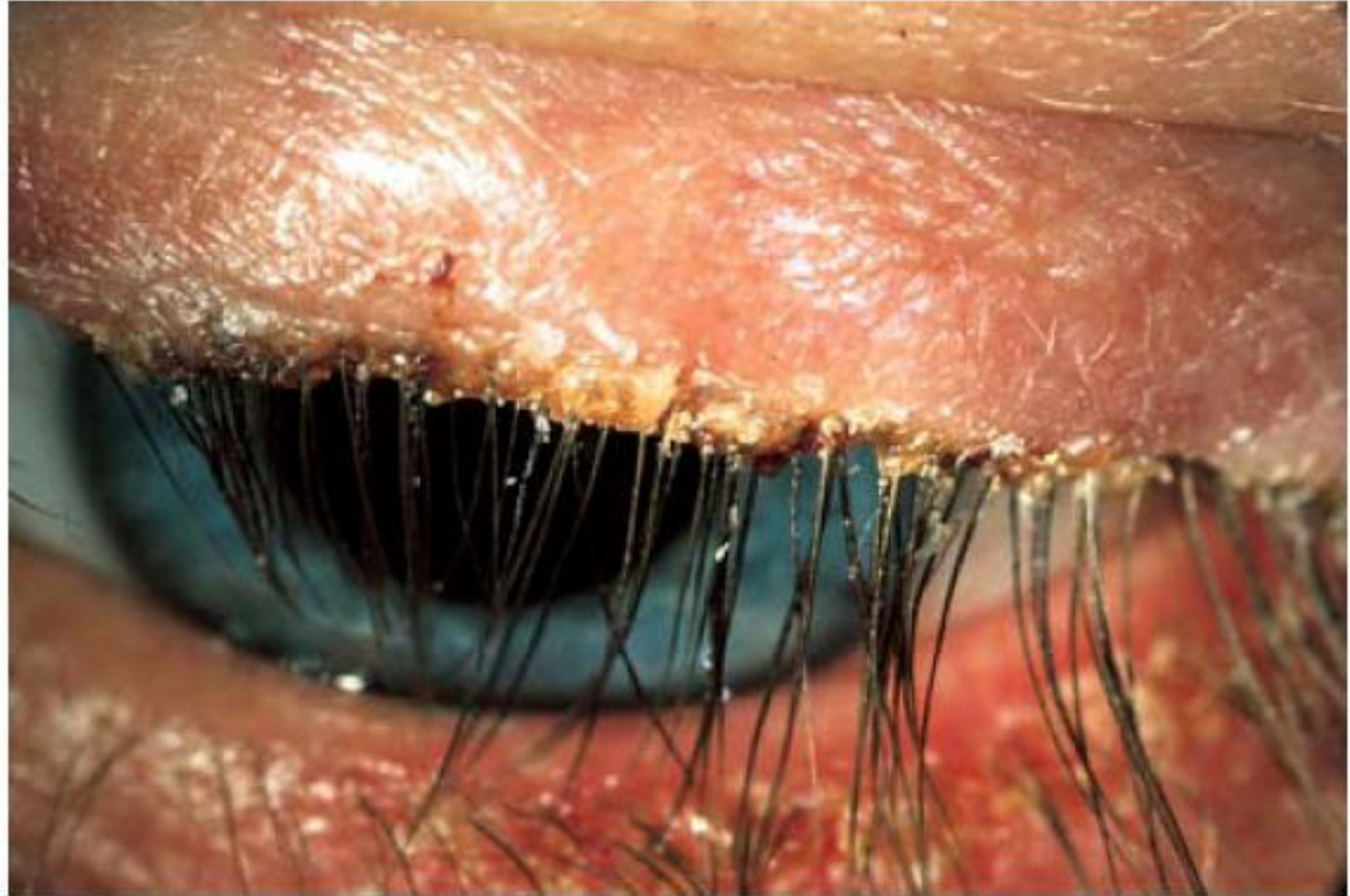- Аномалии рефракции
- Синдром «сухого глаза»
- Хронический конъюнктивит
- Заболевания ЖКТ
- Сахарный диабет
- Воздействие аллергенов

Жалобы

- Жжение, зуд, тяжесть век, покраснение краев век
- Часто имеет место хронический конъюнктивит

При одностороннем процессе важно исключить опухоль!

Хронический чешуйчатый блефарит



Лечение хронического блефарита

- Компрессы с щелочными растворами
- Очистка краев век смесью спирт+эфир
- При присоединении бактериальной инфекции – смазывание краев век тетрациклиновой 1% мазью
- Лечение сопутствующих заболеваний, коррекция аномалий рефракции

Демодекозный блефарит

Этиология:

- Клещ Demodex

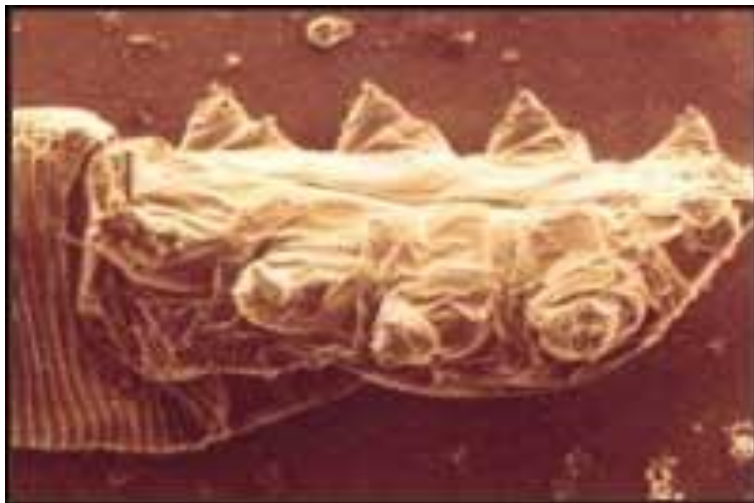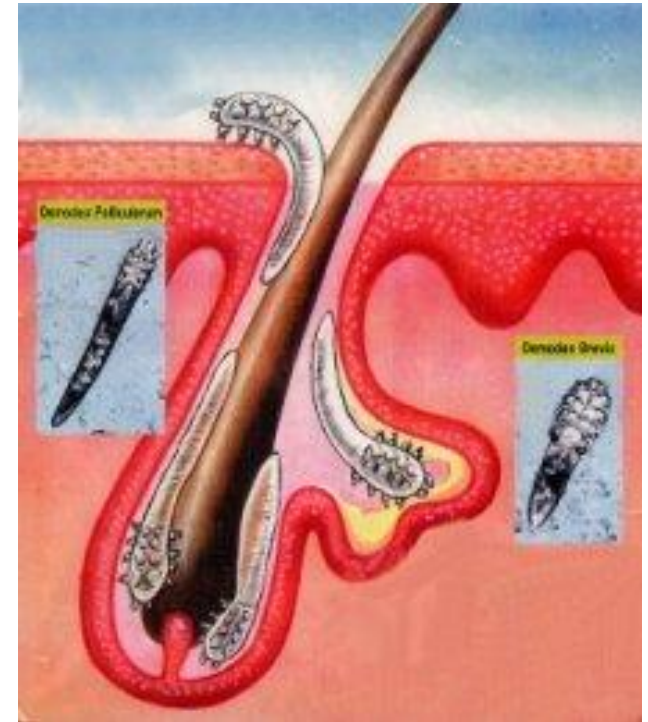
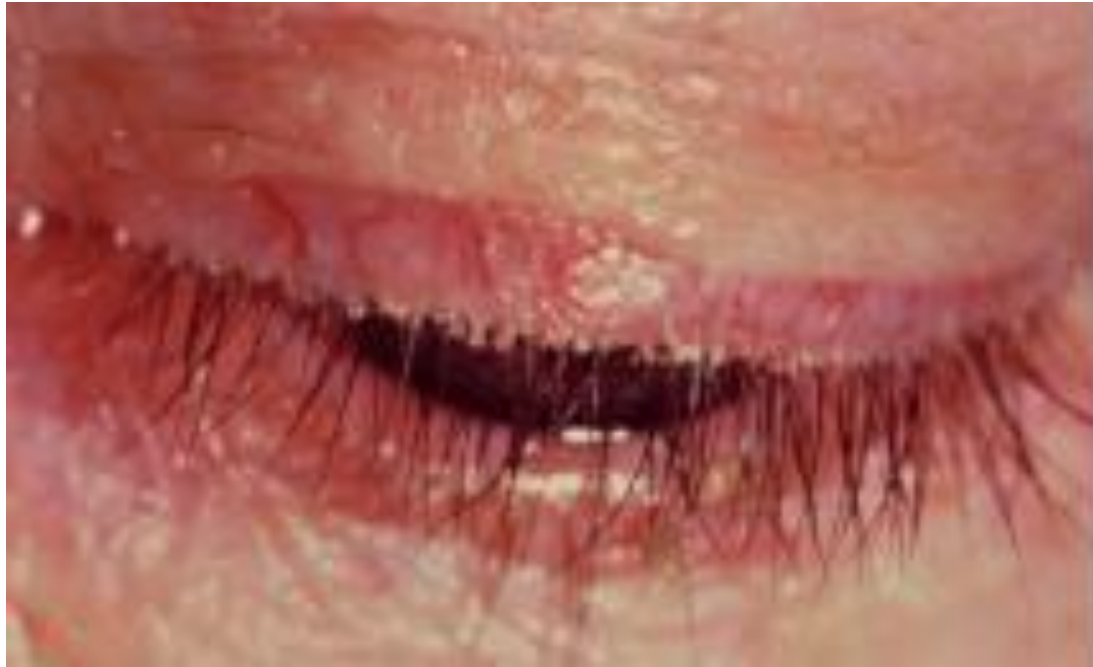Жалобы:

- Зуд в области век, тяжесть, покраснение век
- Часто имеет место хронический конъюнктивит

Лечение:

- Гигиена век
- Массаж век
- Смазывание век Блефарогелем-2
- Внутрь противовоспалительные и десенсибилизирующие препараты

Демодекозный блефарит



Демодекозный блефарит

Этиология:

- Клещ Demodex

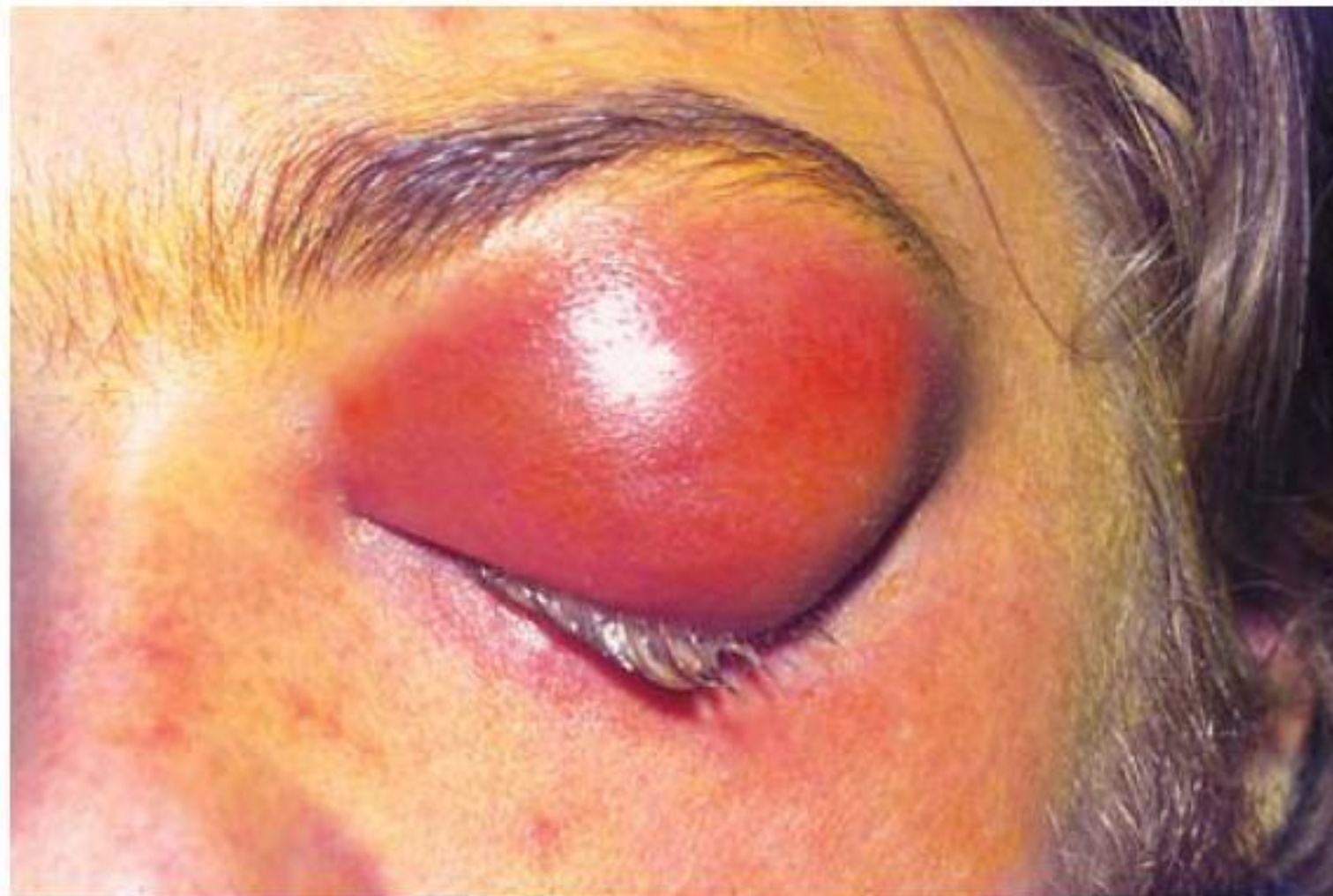Жалобы:

- Зуд в области век, тяжесть, покраснение век
- Часто имеет место хронический конъюнктивит

Лечение:

- Гигиена век
- Массаж век
- Смазывание век Блефарогелем-2
- Внутрь противовоспалительные и десенсибилизирующие препараты

Абсцесс века



Ячмень

Острое болезненное воспаление железы века: сальной или потовой (наружный ячмень), мейбомиевой (внутренний ячмень)

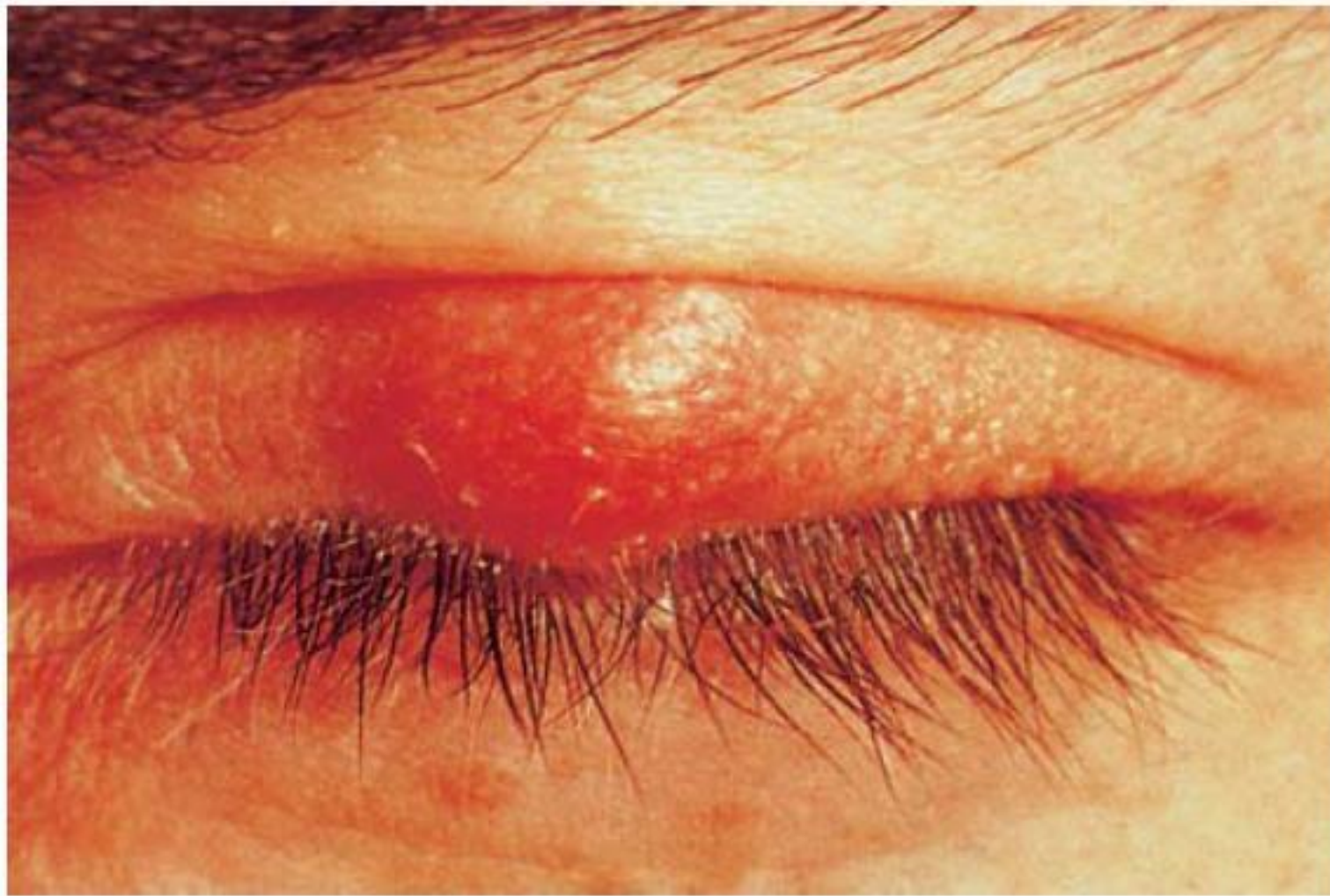Этиология:

- *Staphylococcus aureus*
- Часто возникает на фоне диабета, хронических заболеваний ЖКТ, гиповитаминоза, иммунодефицита

Лечение:

- Капли и мази с антибиотиками
- Сухое тепло
- Лечение сопутствующих заболеваний

Ячмень



Наружный ячмень

Ячмень

Острое болезненное воспаление железы века: сальной или потовой (наружный ячмень), мейбомиевой (внутренний ячмень)

Этиология:

- *Staphylococcus aureus*
- Часто возникает на фоне диабета, хронических заболеваний ЖКТ, гиповитаминоза, иммунодефицита

Лечение:

- Капли и мази с антибиотиками
- Сухое тепло
- Лечение сопутствующих заболеваний

Халязион

Плотное безболезненное образование в толще тарзальной пластинки века (гранулема)

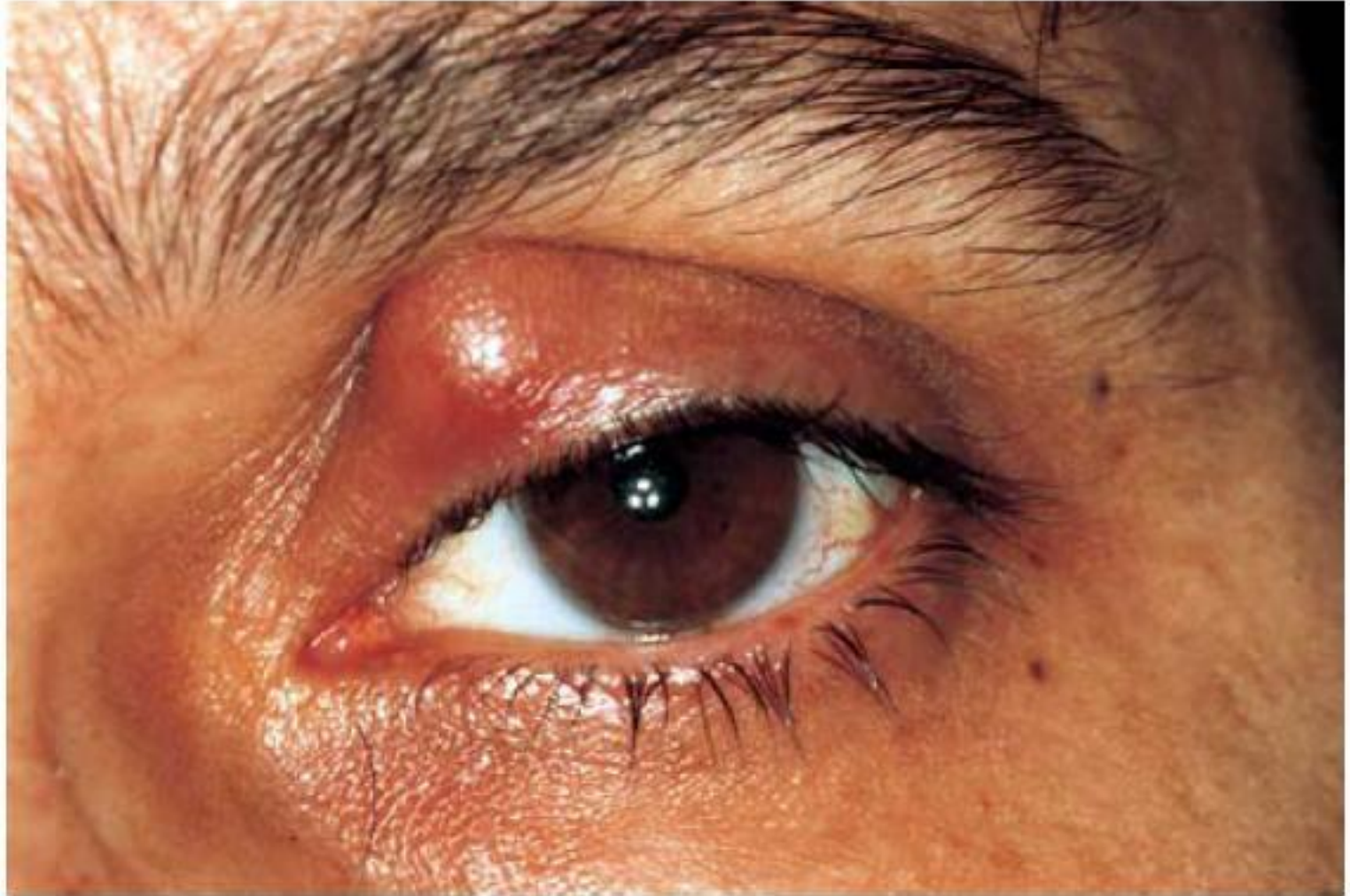Этиология:

- Закупорка выводного протока мейбомиевой железы
- При множественных рецидивирующих халязионах возможно наличие диабета, хронических заболеваний ЖКТ, гиповитаминоза, иммунодефицита

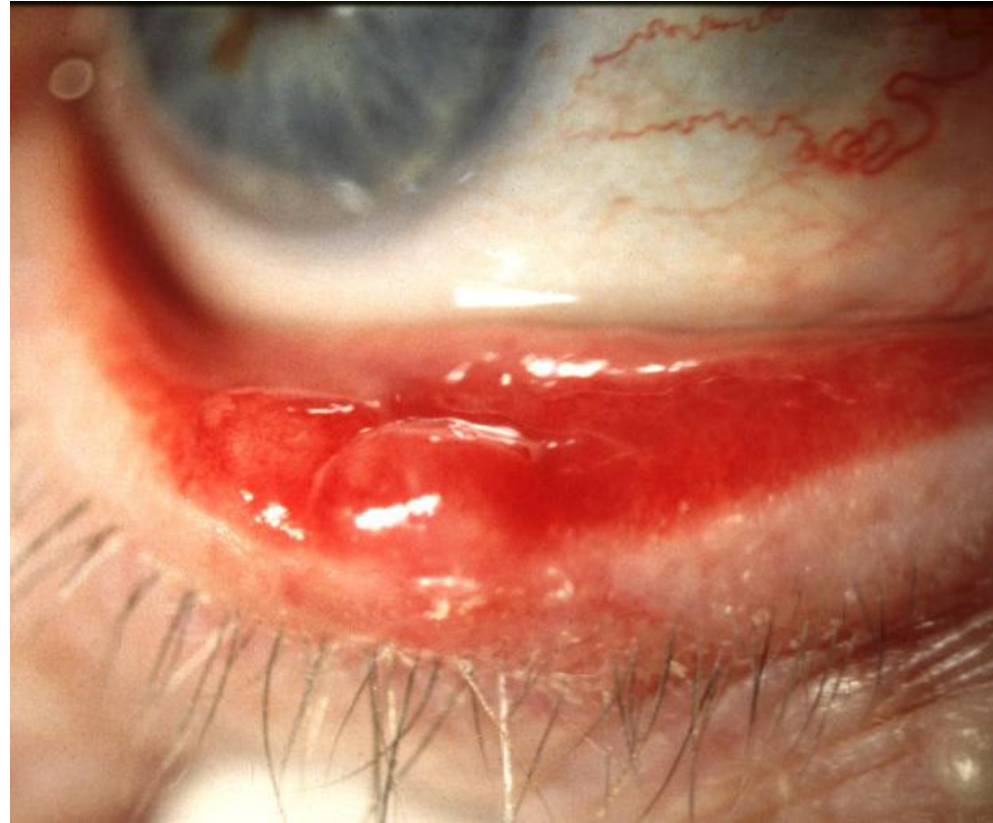
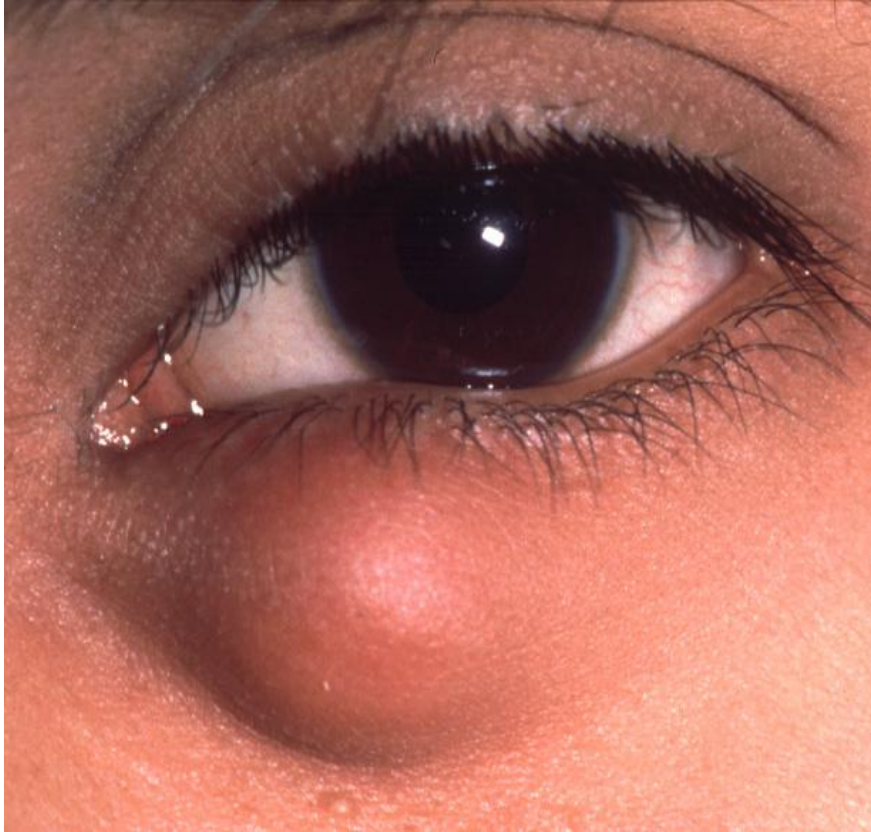
Лечение:

- Местные инъекции пролонгированных глюкокортикоидов:
кеналог, дипроспан
- Хирургическое лечение

Халязион



Халязион



Халязион

Плотное безболезненное образование в толще тарзальной пластинки века (гранулема)

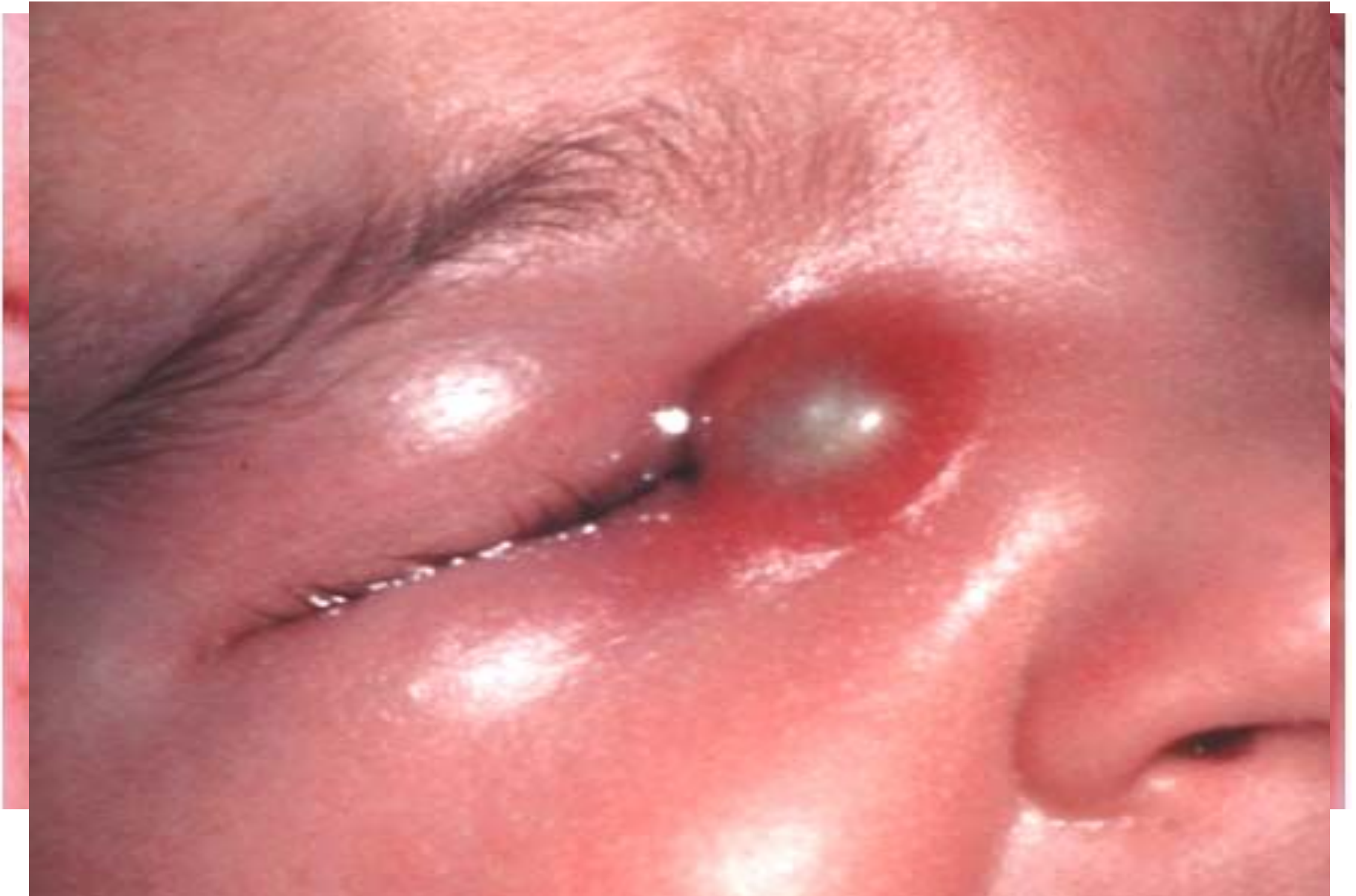Этиология:

- Закупорка выводного протока мейбомиевой железы
- При множественных рецидивирующих халязионах возможно наличие диабета, хронических заболеваний ЖКТ, гиповитаминоза, иммунодефицита

Лечение:

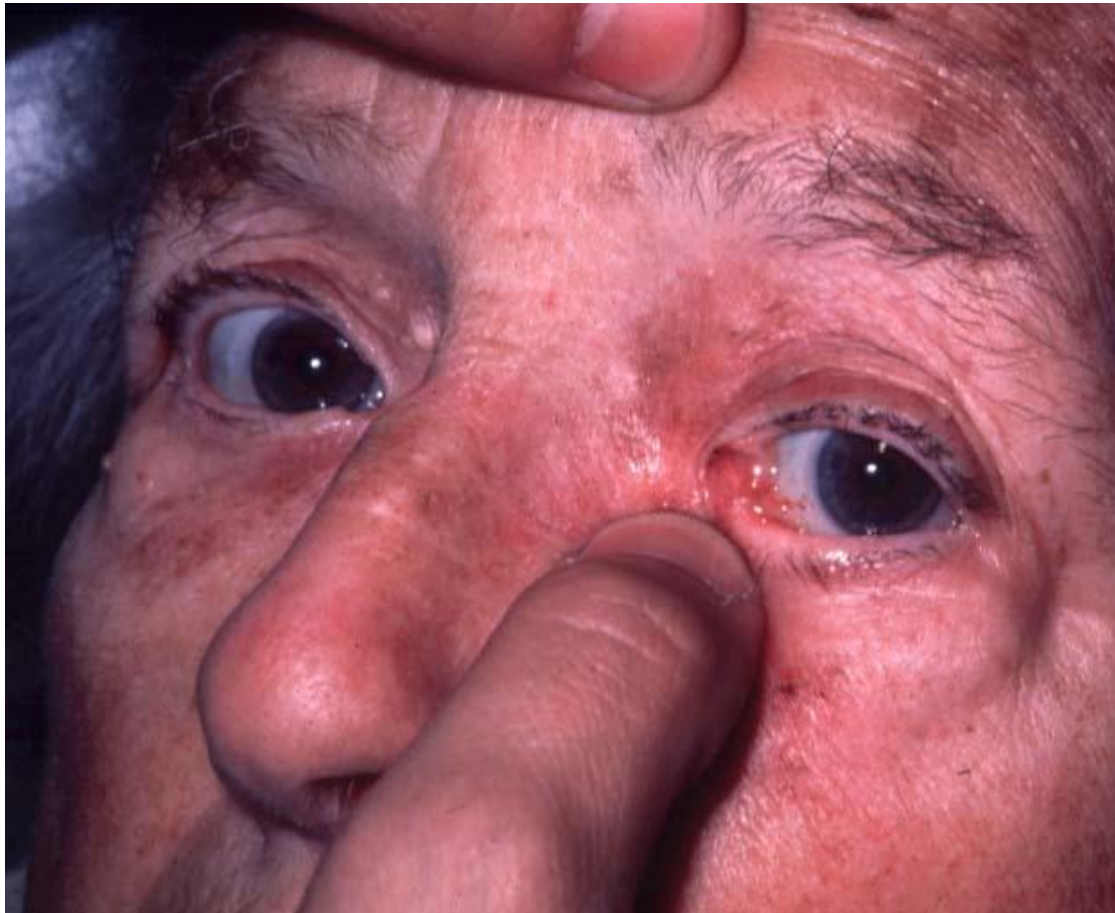- Местные инъекции пролонгированных глюкокортикоидов:
кеналог, дипроспан
- Хирургическое лечение

Дакриоцистит

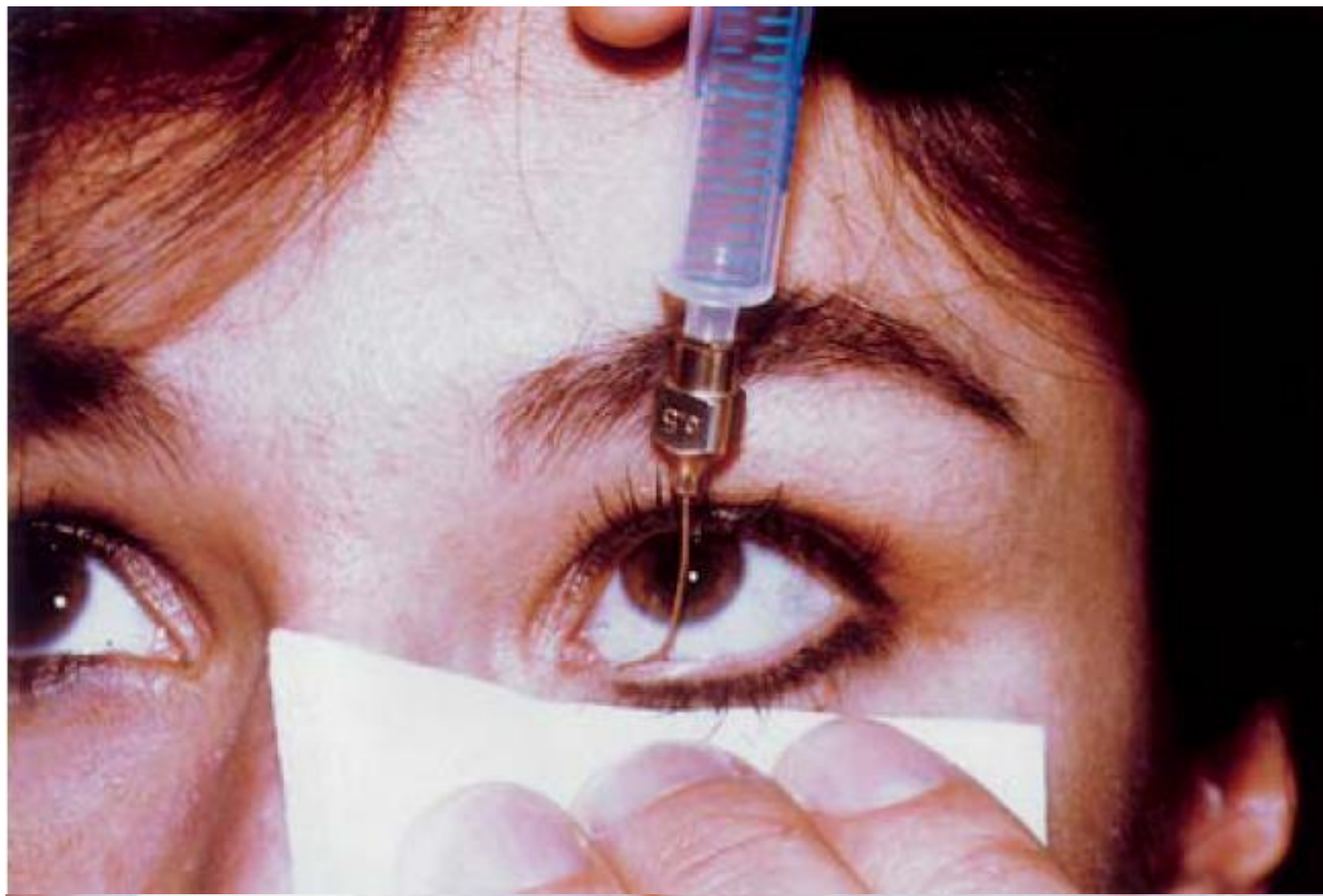

Выявление наличия содержимого в слезном мешке

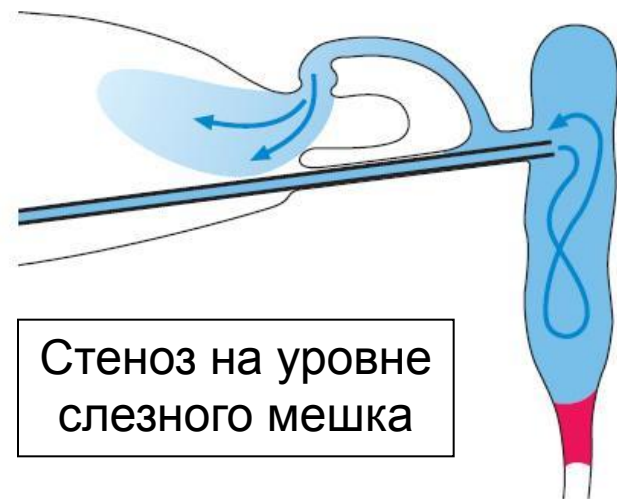
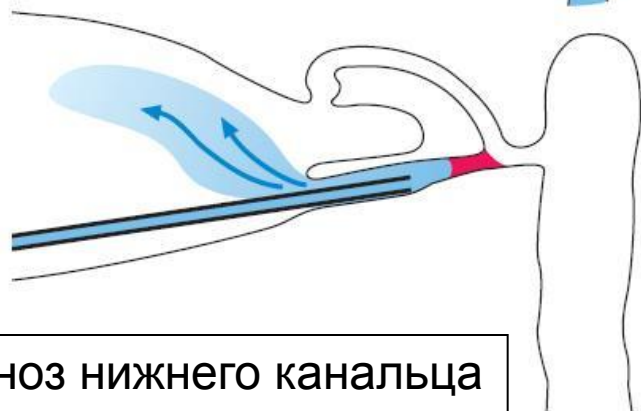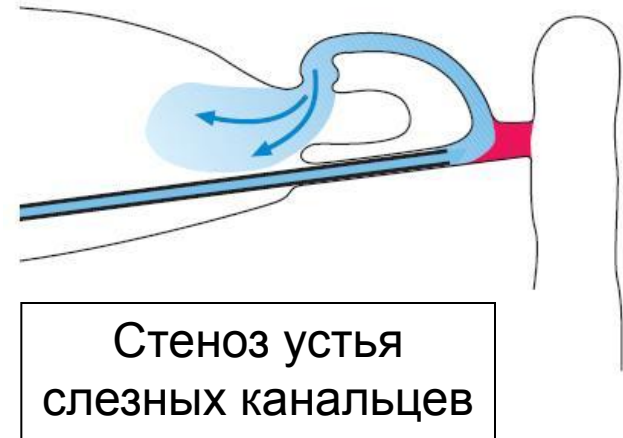
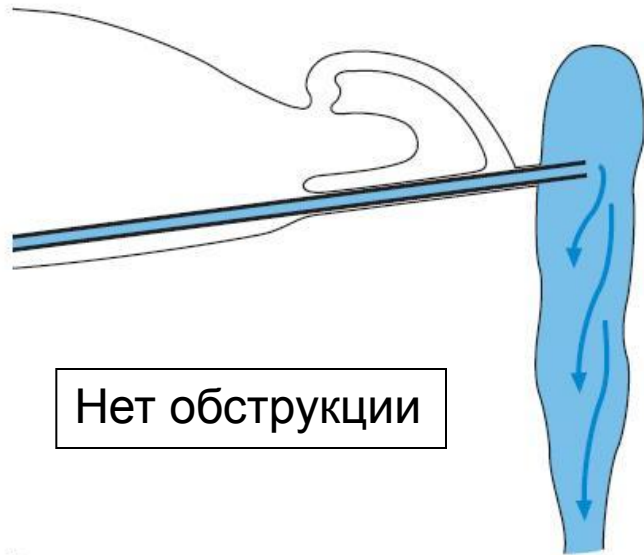
При подозрении на хронический дакриоцистит



Зондирование и промывание слезных путей



Зондирование и промывание слезных путей



Дакриоцистография

