


# Дополнительные методы исследования в пульмонологии

Пропедевтика внутренних  
болезней



# ИССЛЕДОВАНИЕ МОКРОТЫ

- **Мокрота** - патологический секрет дыхательных путей, выделяемый с кашлем из дыхательных путей
- В образовании мокроты принимает участие мукоцилиарный аппарат бронхов, который вырабатывает слизь, продуцируемую бокаловидными клетками и бронхиальными железами, а также реснички мерцательного эпителия бронхов.

# Сбор мокроты для исследования

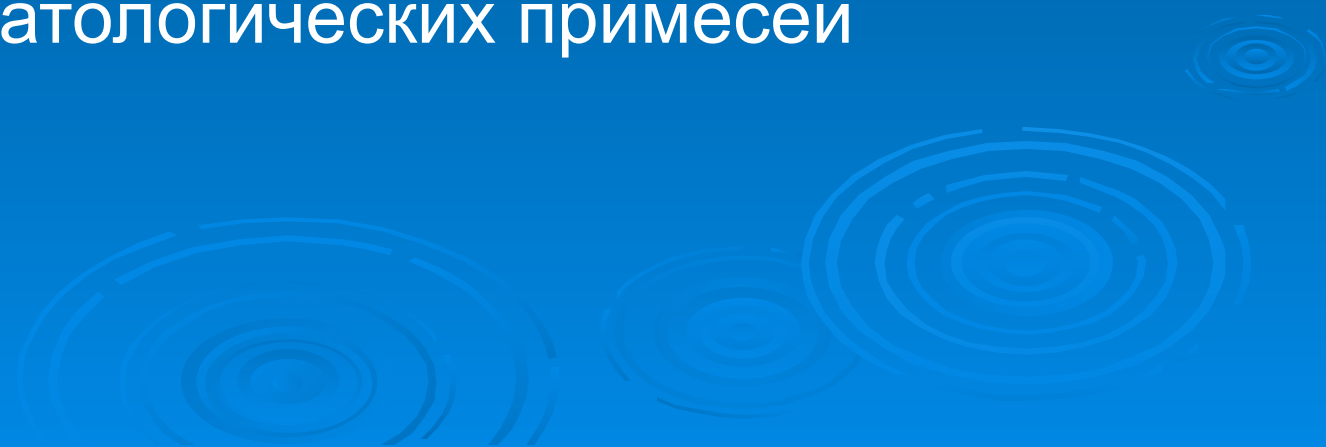
- Утром натощак после полоскания рта и горла кипяченой водой.
- Больной откашливает мокроту в чистую сухую стеклянную посуду с плотно закрывающейся крышкой, для микробиологического исследования – в стерильную посуду.
- Важно предупредить больного, что надо избегать попадания слюны.
- В лабораторию направляется свежесобранная мокрота

# Анализ мокроты

- **Макроскопическое исследование**
- **Микроскопическое исследование**
- **Микробиологическое исследование**



# Макроскопическое исследование мокроты

- Количество (в сутки)
  - Характер
  - Цвет
  - Консистенцию (вязкость)
  - Запах
  - Наличие патологических примесей
- 

# Количество мокроты, выделяемой за сутки

- **Небольшое количество**  $< 100$  мл/сутки (при большинстве заболеваний)
- **Большое количество**  $\geq 100$  мл мокроты в сутки выделяется при:
  - Бронхоэктатической болезни
  - Абсцессе легкого в момент прорыва в бронх
  - Гангрене легкого

# Характер мокроты

- **Слизистая** – вязкая, бесцветная, стекловидная (при бронхиальной астме в период обострения, в начальных стадиях воспаления или при его стихании – острый бронхит, хронический бронхит в фазе ремиссии)
- **Серозная** – жидкая, пенистая, бесцветная или с примесью крови (при застое крови в легких при левожелудочковой недостаточности)
- **Слизисто-гнойная** – при многих заболеваниях (очаговая пневмония, бронхит и т.д.)
- **Гнойная** – желтая или зеленая, непрозрачная, сливкообразная – выделяется при абсцессе легких, гнойном бронхите, бронхоэктатической болезни

**Гнойная мокрота** при отстаивании разделяется на слои.

- **Двухслойная** мокрота: сверху – серозный; снизу – гнойный. Характерна для абсцесса легкого.
- **Трехслойная** мокрота: сверху – слой слизи, ниже – серозный, на дне – гнойный (характерна для гангрены легкого, но может появляться и при бронхоэктатической болезни, при гнилостном бронхите)



# Цвет мокроты

- **Бесцветная** (стекловидная) при бронхиальной астме
- **Желтоватая** (слизисто-гнойная)
- **Зеленоватая** (слизисто-гнойная или гнойная)
- **Ржавая** при крупозной пневмонии (за счет гематина и гемосидерина)
- **Розоватая серозная мокрота** при альвеолярном отеке легких
- **Цвета «малинового желе»** при аденоматозе легких (альвеолярном раке)
- **Алая** – при кровохарканье и легочном кровотечении
- **Коричневая** с участками распада легкого – при гангрене легкого
- **Черноватая** – за счет примеси угольной пыли

# Запах мокроты

## □ **Неприятный гнилостный запах**

появляется

- При гнилостном распаде легочной ткани (гангрена легкого, распадающаяся опухоль).
- При разложении белков мокроты при длительном нахождении ее в полостях (бронхоэктатич. болезнь, абсцесс легкого)

# Примесь крови в мокроте

- Кровохарканье (*haematoptoe*) – примесь крови в мокроте
- Легочное кровотечение – выделение чистой алой крови

# Примесь крови в мокроте

- Бронхоэктазы – прожилки или сгустки крови
- Крупозная пневмония – “ржавая” мокрота
- Застойные явления и отек легких – пенистая розовая мокрота
- Абсцесс, гангрена легкого – гнойно-кровянистая
- Рак легкого – «малиновое желе»
- Инфаркт легкого – сгустки крови или коричневая мокрота
- Туберкулез – прожилки, сгустки или обильная кровянистая мокрота
- Стафилококковая или вирусная очаговая пневмония – прожилки, сгустки крови, «ржавая» мокрота

# Микроскопическое исследование мокроты

- Клеточный состав
- Волокнистые и кристаллические образования
- Ориентировочная оценка микрофлоры (бактериоскопия)

# Диагностическое значение клеточных элементов мокроты

<b>Цилиндрический эпителий</b>	Количество увеличивается при повреждении слизистой трахеи и бронхов (бронхите, БА, бронхогенном раке легкого)
<b>Альвеолярные макрофаги</b>	Клетки с фагоцитированными частицами в протоплазме – «пылевые клетки». Количество их увеличивается при воспалит. процессе. Макрофаги, содержащие гемосидерин – «клетки сердечных пороков» (при застое в малом круге кровообращения)
<b>Атипичные клетки</b>	Злокачественные опухоли, туберкулез с пролиферативной реакцией ткани

# Диагностическое значение клеточных элементов мокроты

<b>Лейкоциты</b>	Большое количество – в гнойной мокроте (нейтрофилы и их дегенеративные формы)
<b>Эозинофилы</b>	Характерны для бронхиальной астмы, эозинофильной пневмонии, глистных поражений
<b>Лимфоциты</b>	Повышение содержания наблюдается у больных туберкулезом легких

# Волокнистые образования

- **Спирали Куршмана** – закрученные в спираль образования из слизи – «слепки мелких бронхов», образующиеся при нарушении бронхиальной проходимости (бронхиальная астма)
- **Эластические волокна** – появляются в мокроте при деструкции легких (туберкулез, абсцесс, гангрена легкого, распадающийся рак легкого, др.)  
*Обызвествленные эластические волокна* - грубые, пропитанные солями извести палочковидные образования (обнаруживаются в мокроте при распаде обезызвещенного очага как результат туберкул. процесса, абсцесса легкого, опухоли).
- **Волокна фибрина** – при крупозной пневмонии, туберкулезе, актиномикозе и т.д.



# Кристаллические образования

- **Кристаллы Шарко-Лейдена** - блестящие бесцветные ромбы, образующиеся при распаде эозинофилов (при бронхиальной астме)
- **Кристаллы холестерина** – при длительном застое мокроты в замкнутых полостях и распаде жира (туберкулез, абсцесс, распад опухоли и т.д.)
- **Кристаллы гематоидина** – при кровоизлияниях, некрозах
- **Кристаллы жирных кислот**

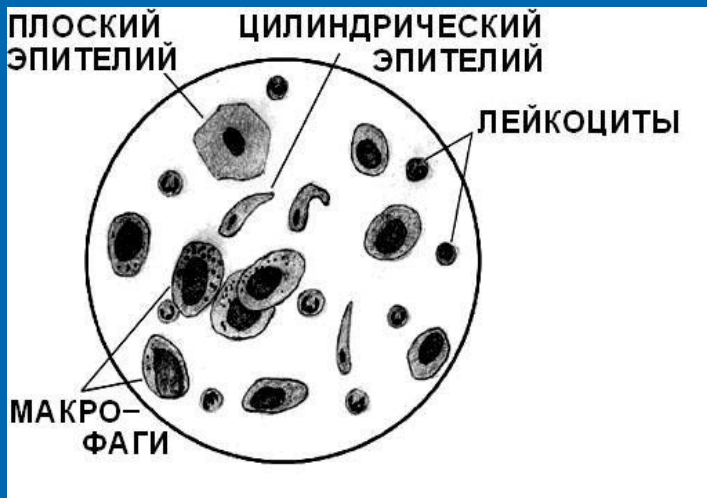
## Признаками активного воспалительного процесса являются:

- а) характер мокроты - слизисто-гнойная или гнойная;
- б) увеличение количества лейкоцитов в мокроте (более 10 в поле зрения);
- с) увеличение количества альвеолярных макрофагов;
- д) увеличение общего количества мокроты (не всегда).

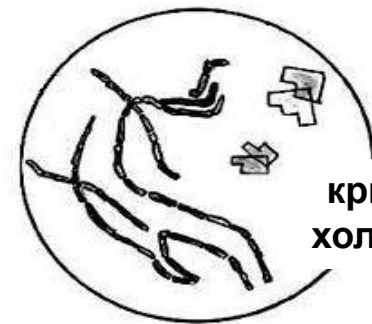
## Типичную триаду при бронхиальной астме составляют:

- Эозинофилы
- Кристаллы Шарко – Лейдена
- Спирали Куршмана

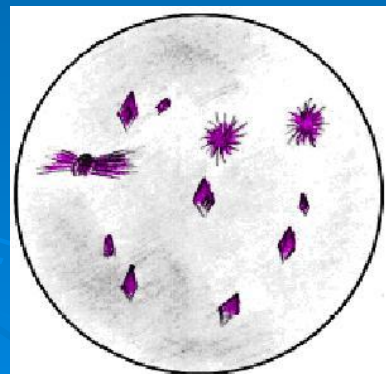
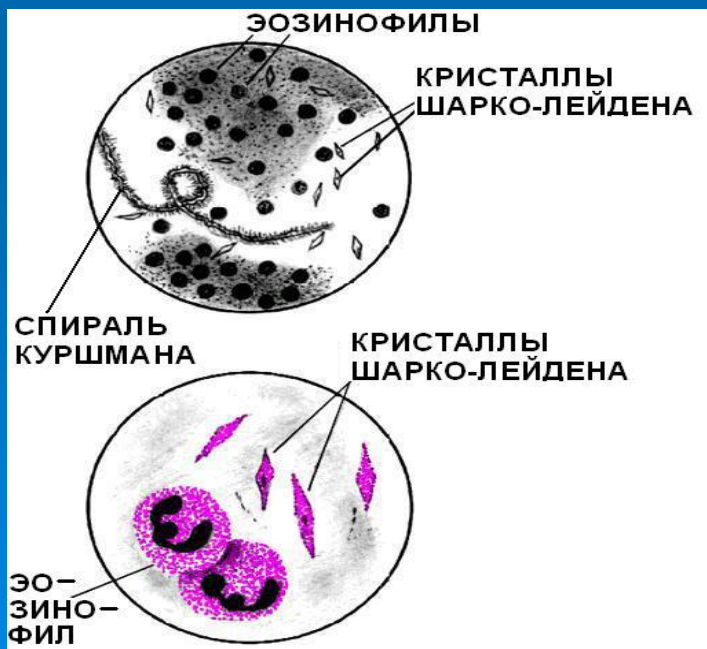
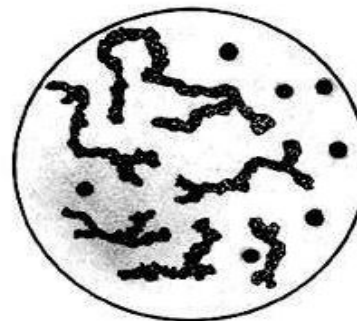
# Микроскопия мокроты



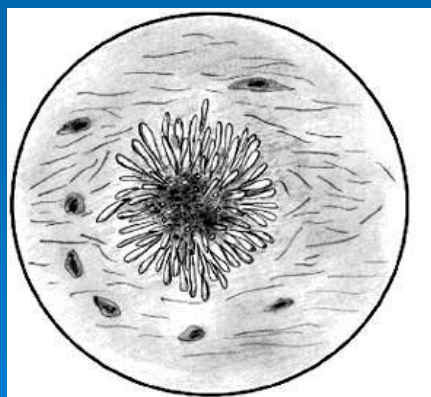
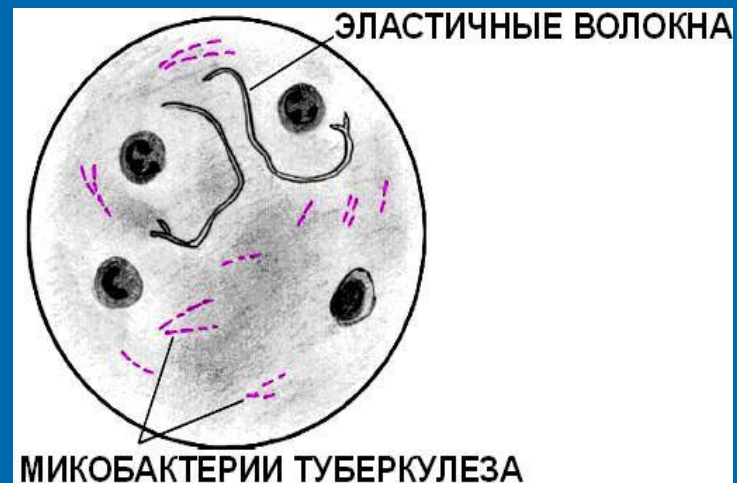
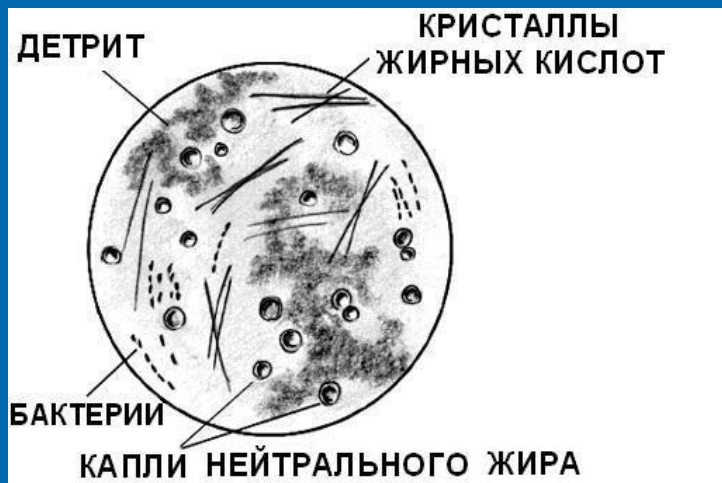эластические волокна



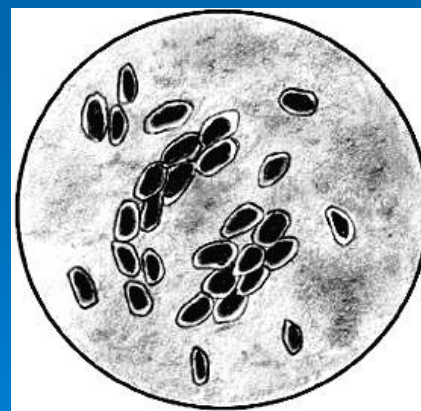
обызвествленные эластические волокна



# Микроскопия мокроты



Друзы актиномицетов



Грибы Candida

# Виды плевральных выпотов

- **Воспалительные (плевриты)**
  - Бактериальные гнойно-воспалительные процессы (плевропневмония)
  - Аллергические и аутоиммунные заболевания, системные заболевания соединительной ткани
  - Посттравматическое воспаление (закрытая травма грудной клетки, лучевая травма и т.д.)
- **Застойные** (сердечная недостаточность, ТЭЛА)
- **Диспротеинемические** (нефротический синдром, цирроз печени, микседема)
- **Опухолевые** (первичная опухоль плевры – мезотелиома, метастазы в плевру, лейкозы)
- **При нарушении целостности плевральных листков** (спонтанный пневмоторакс, травма)
- **При заболеваниях органов брюшной полости** (панкреатиты, поддиафрагмальные абсцессы)
- **При др. заболеваниях** (уремия и т.д.)

# ИССЛЕДОВАНИЕ ПЛЕВРАЛЬНОГО ВЫПОТА

□ за счет воспаления  
образуется  
**экссудат** (при  
плевритах)

□ за счет  
«пропотевания»  
невоспалительной  
жидкости  
скапливается  
**транссудат** (при  
отеках)

# Экссудаты

- Серозный (по виду напоминает транссудат)
- Гнойный (эмпиема плевры)
- Геморрагический (опухоли, травматический плеврит, туберкулез)
- Хилезный (при сдавлении грудного лимфатического протока)
- Холестериновый (хрон. осумкованные выпоты)

# Дифференциальная диагностика плеврального транссудата и экссудата

<b>Признак</b>	<b>Транссудат</b>	<b>Экссудат</b>
<b>Удельный вес</b>	менее 1,015	более 1,015
<b>Белок</b>	менее 30 г/л	более 30 г/л
<b>Фибриноген</b>	-	0,05–0,1%
<b>Отношение количества белка в плевральной жидкости к количеству белка в сыворотке</b>	менее 0,5	более 0,5
<b>Реакция Ривальта</b>	Отрицательная	положительная
<b>Реакция Лукерини</b>	Отрицательная	положительная
<b>Свертывание при стоянии</b>	Нет	да
<b>Лейкоциты в 1 мкл</b>	менее 1000	более 1000

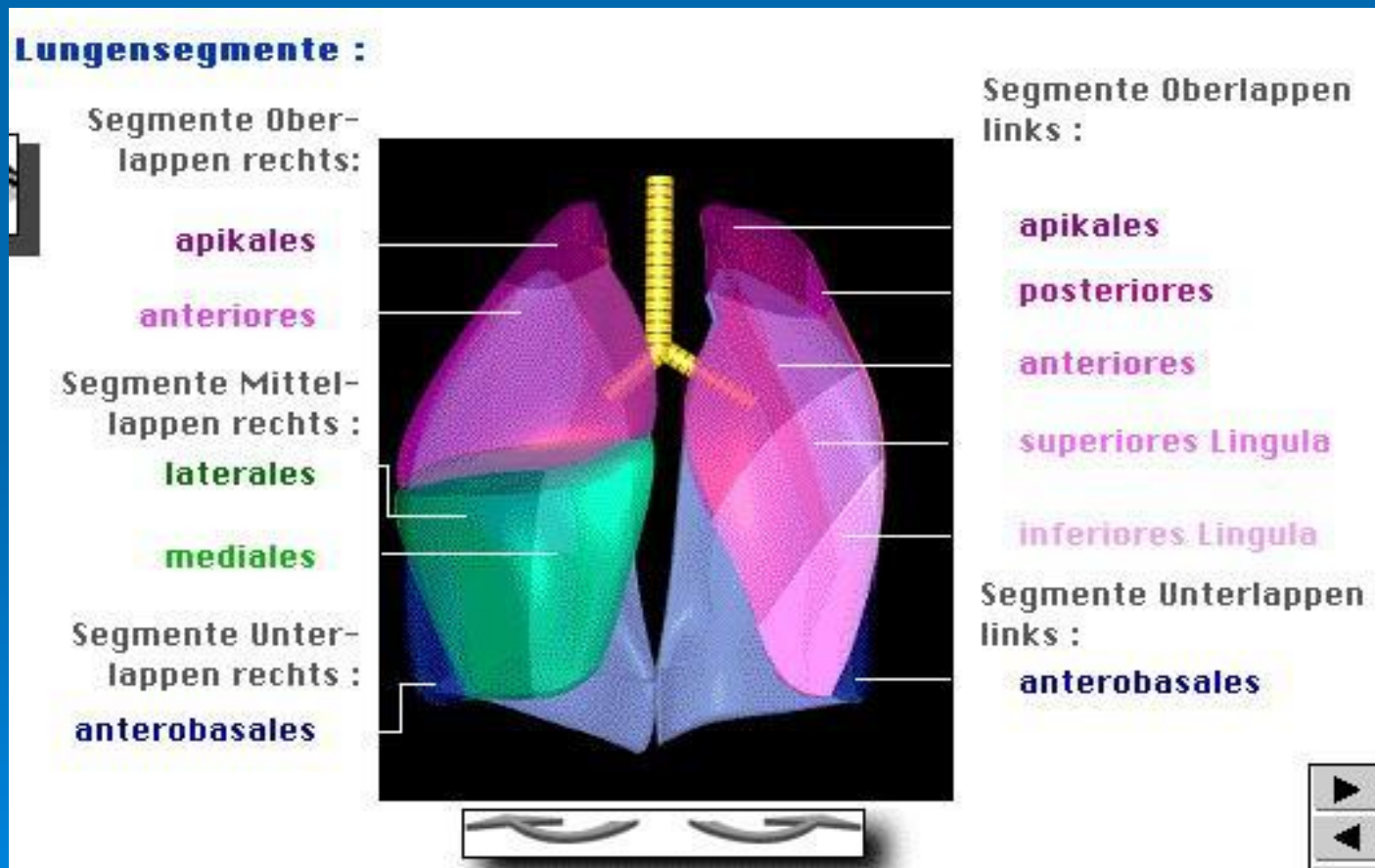


# Рентгенологическое исследование органов дыхания

- позволяет оценить прозрачность легочных полей,
- обнаружить очаги уплотнения,
- наличие жидкости или воздуха в плевральной полости,
- каверны или полости в легком



# Топическая рентгенологическая диагностика заболеваний легких осуществляется в соответствии с условным сегментарным строением легких



# Рентгенологические синдромы при заболеваниях легких

- **1. Затемнение всего легочного поля** (массивное скопление жидкости в полости плевры, ателектаз легкого, цирроз легкого)
- **2. Затемнение части легочного поля** (пневмония, туберкулез, пневмосклероз, инфаркт легкого, опухоль, гидроторакс)
- **3. Круглая тень в легочном поле** (туберкулома, опухоли, кисты)
- **4. Отдельные очаги в лег. поле** (туберкулез, очаговые пневмонии, рак бронха, метастазы опухоли)

- **5. Распространенные диффузные диссеминации** — множественные густо расположенные очаги в обоих легких (туберкулез, метастазы злок. опухолей, отек легких)
- **6. Ограниченное округлое просветление** (абсцесс легкого, туб. каверна, распадающаяся опухоль, эхинококковая киста)
- **7. Ограниченное усиление и деформация легочного рисунка** (хр. бронхит, бронхоэктатическая болезнь)
- **8. Повышение прозрачности легких** (эмфизема)
- **9. Увеличение внутригрудных лимфатических узлов и патология корня легкого** (туберкулез, опухоли, саркоидоз)

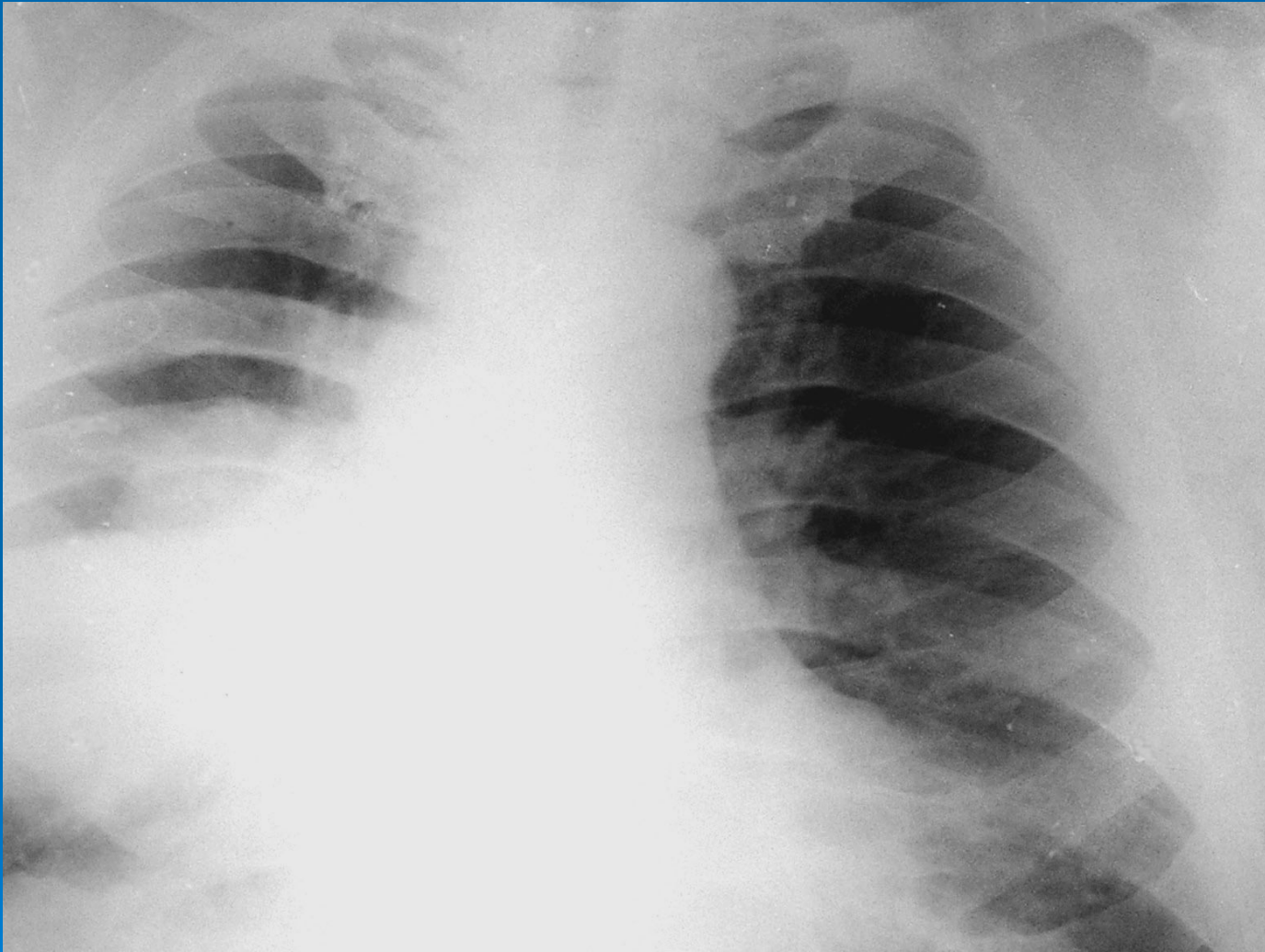
# Методы рентгенологического исследования органов дыхания :

- Рентгеноскопия грудной клетки
- Рентгенография грудной клетки
- *Флюорография*
- Рентгенотомография
- Бронхография
- Компьютерная томография
- Ангиография сосудов легких

□ *Флюорография (ФЛГ)* является вариантом рентгенографии, который проводится с использованием флюорографа и отличается повышенной производительностью, невысокой лучевой нагрузкой; широко применяется при массовых профилактических обследованиях.

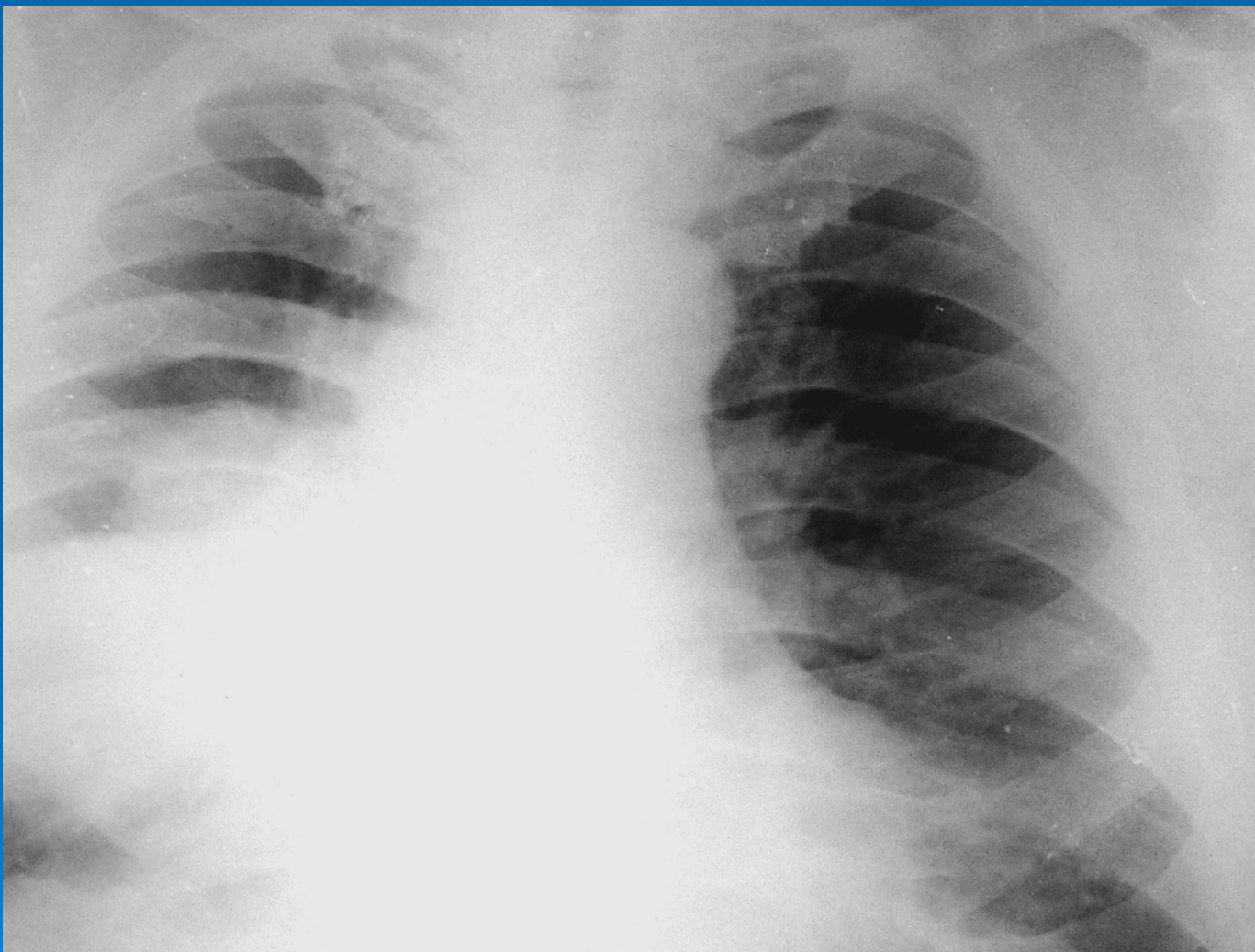
# РЕНТГЕНОГРАФИЯ ОРГАНОВ ГРУДНОЙ КЛЕТКИ

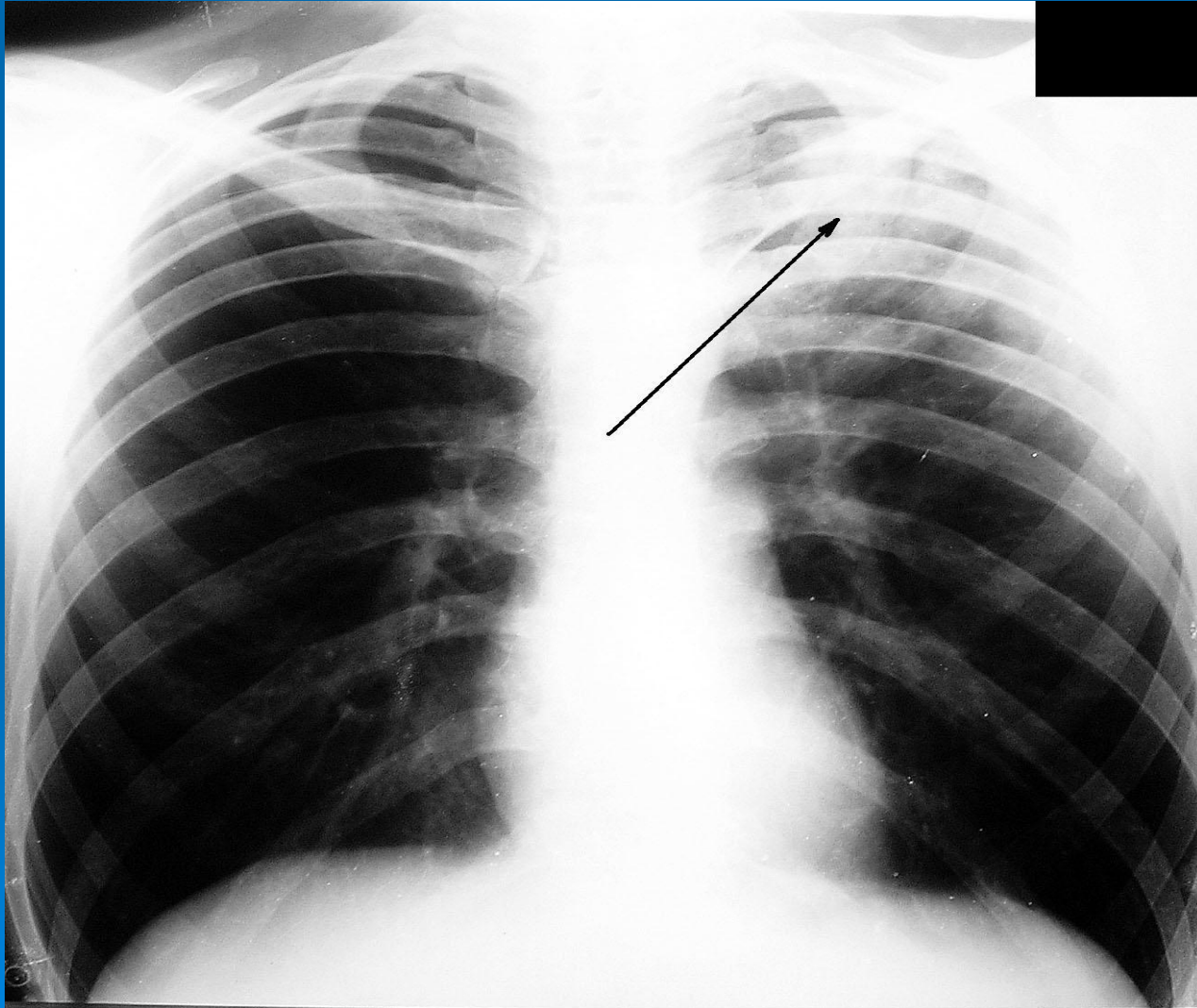




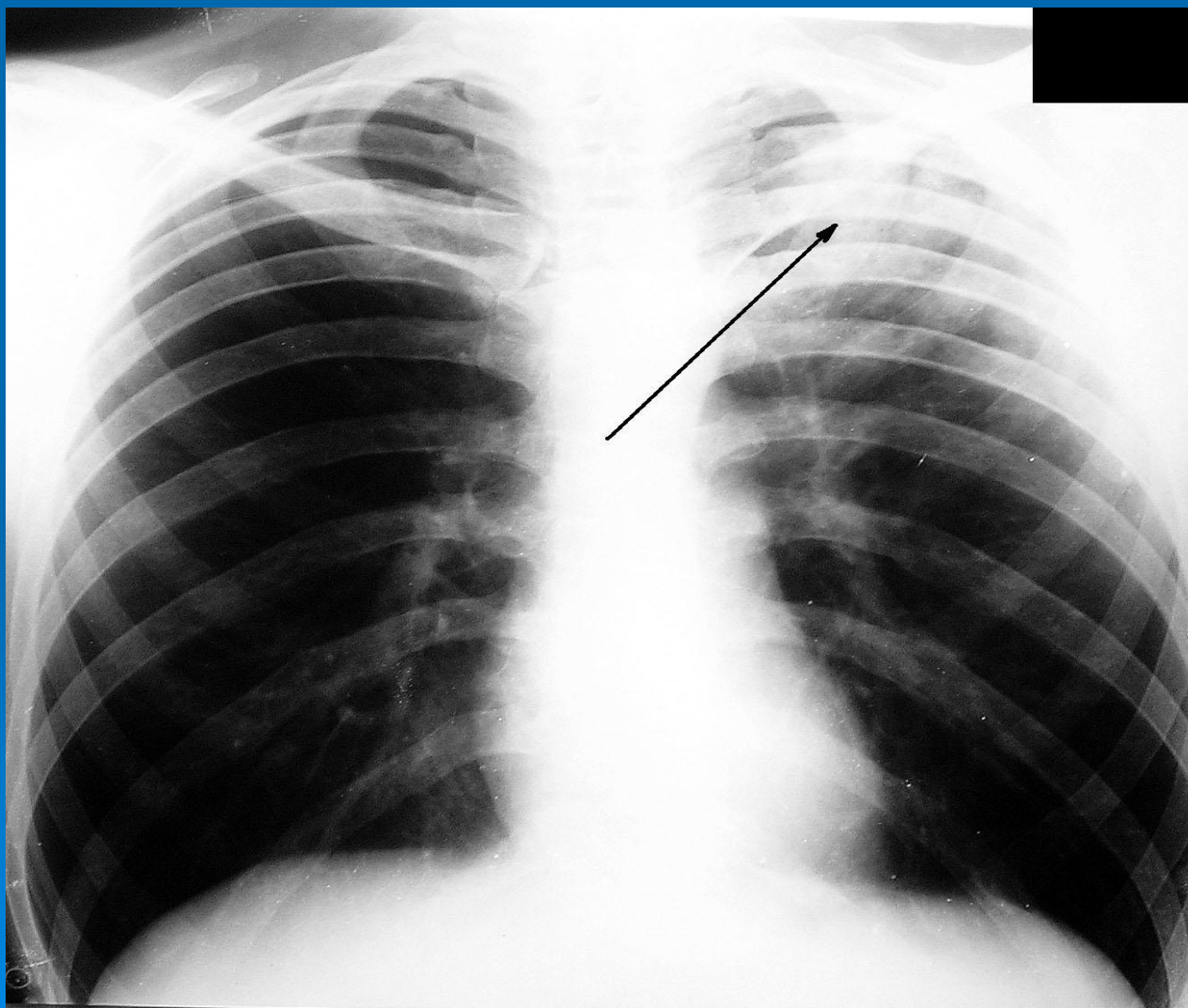


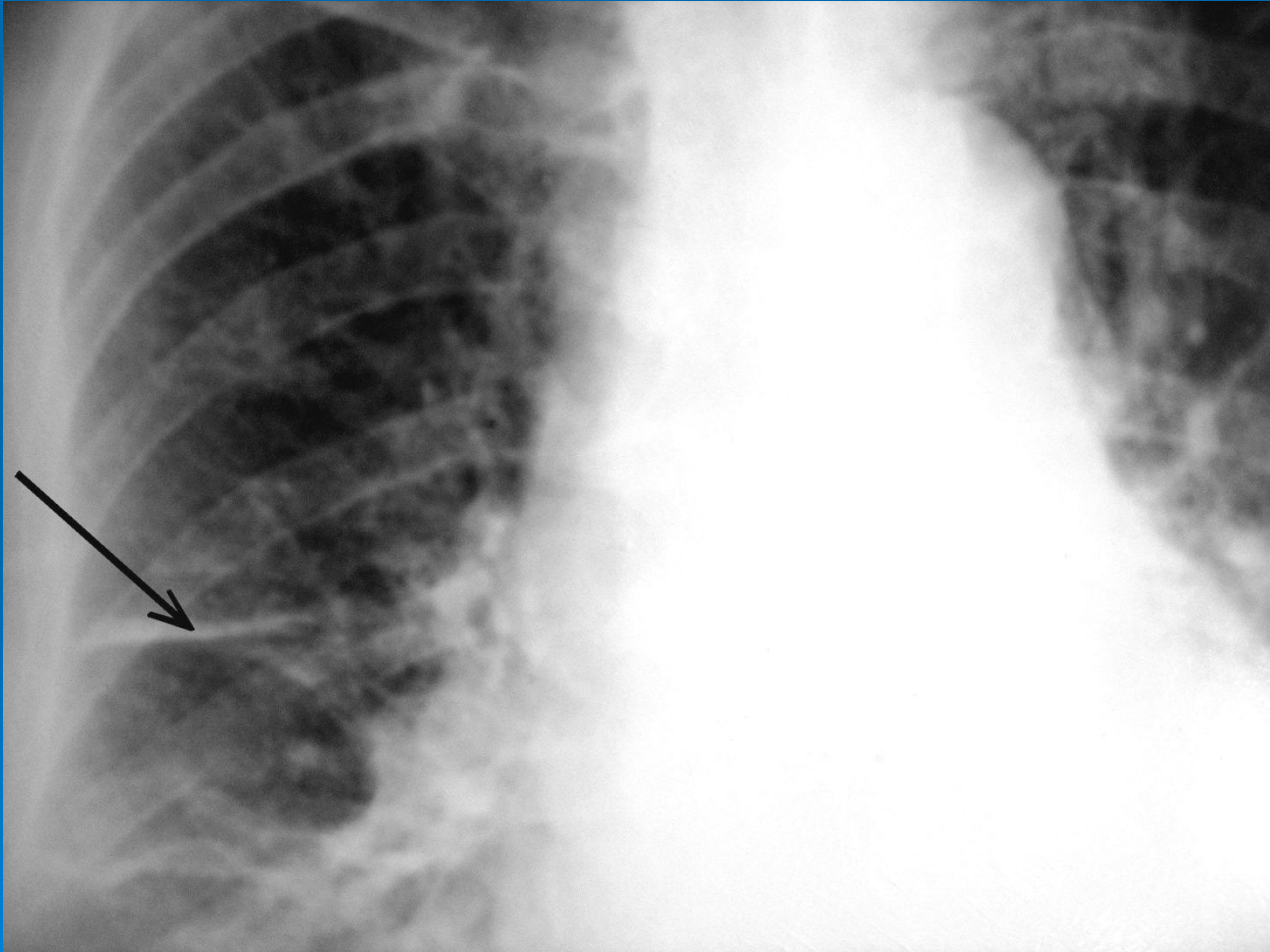
Затемнение части легочного поля.  
Центральный рак правого легкого



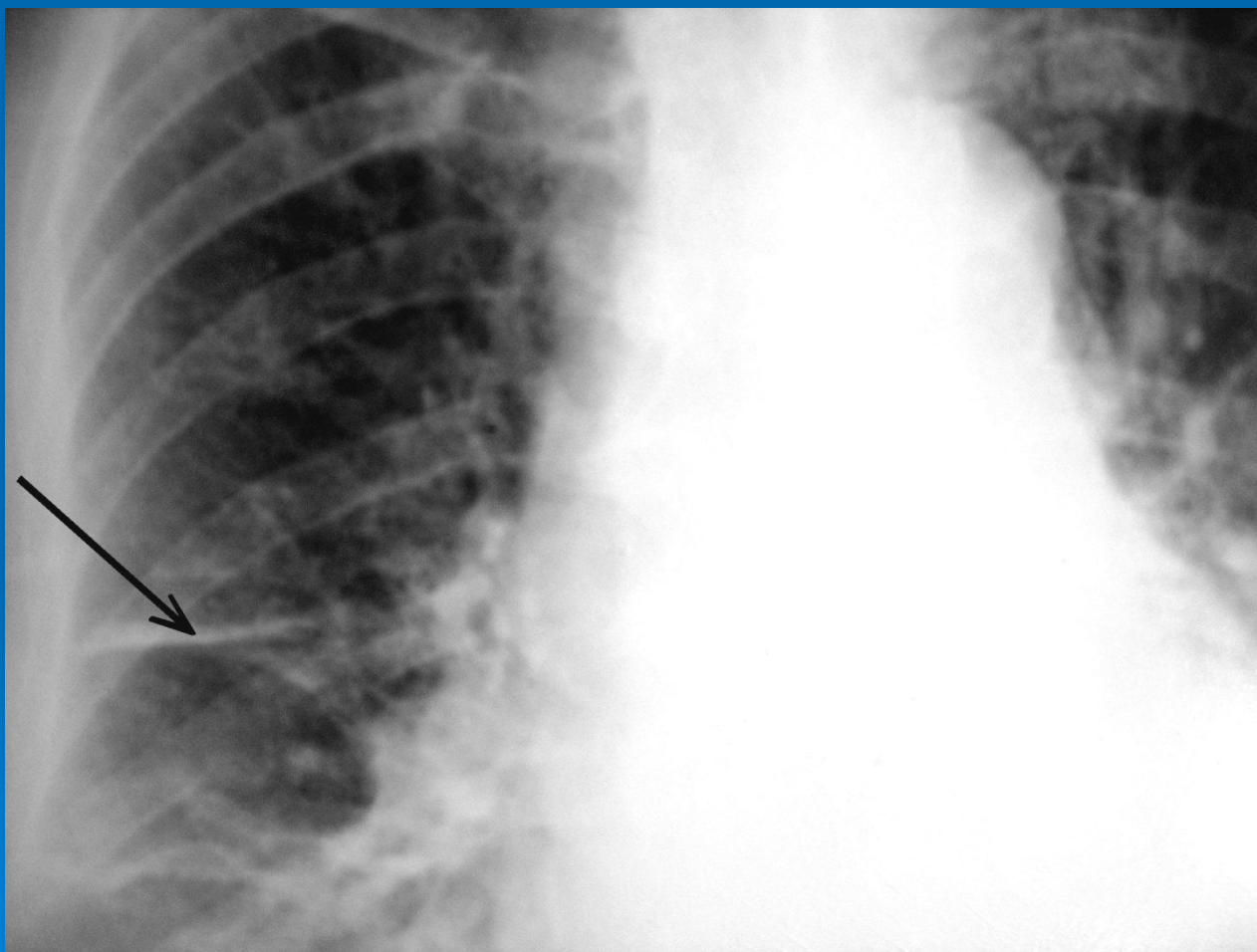


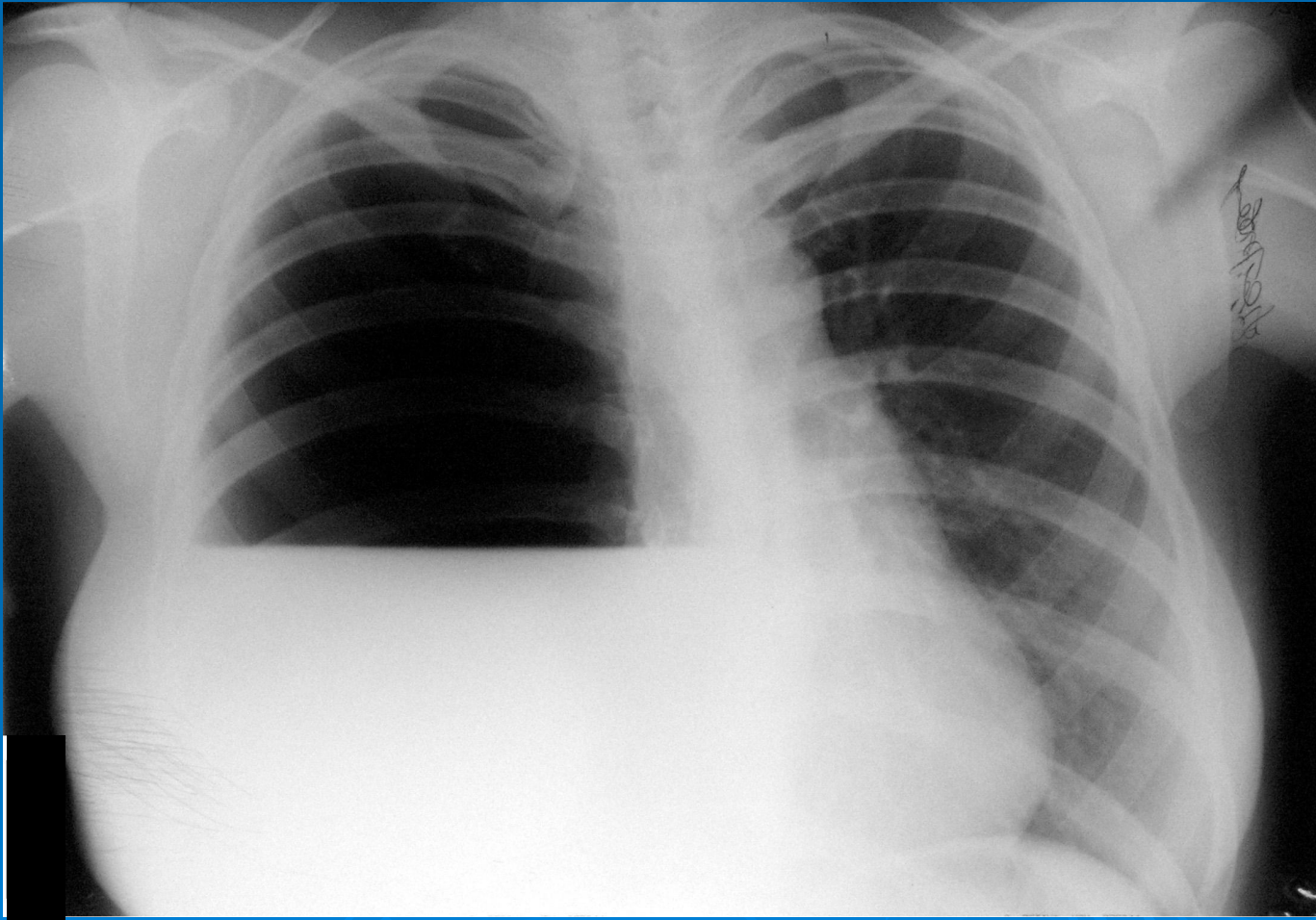
Затемнение части легочного поля  
(туберкулез в верхней доле левого легкого)



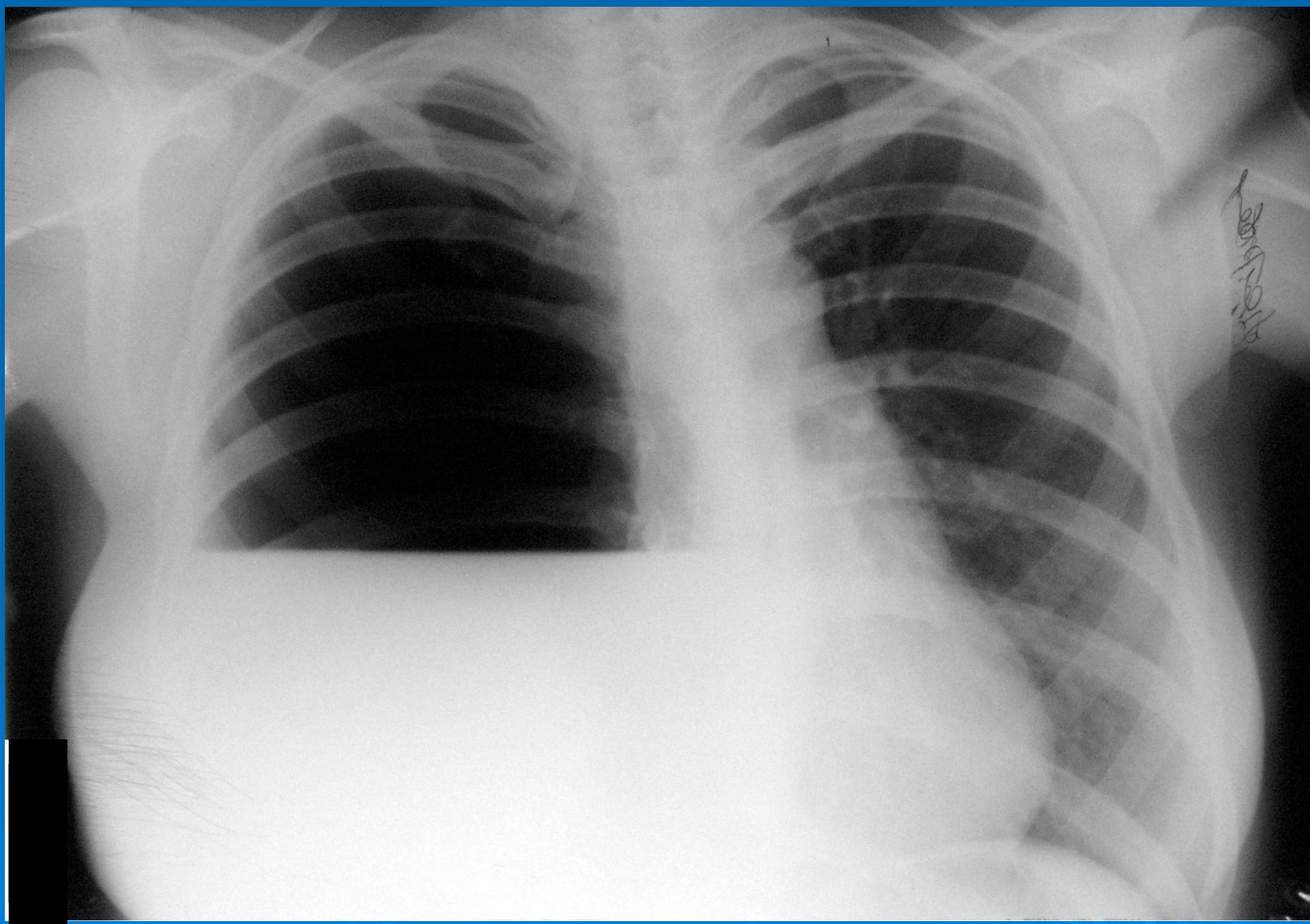


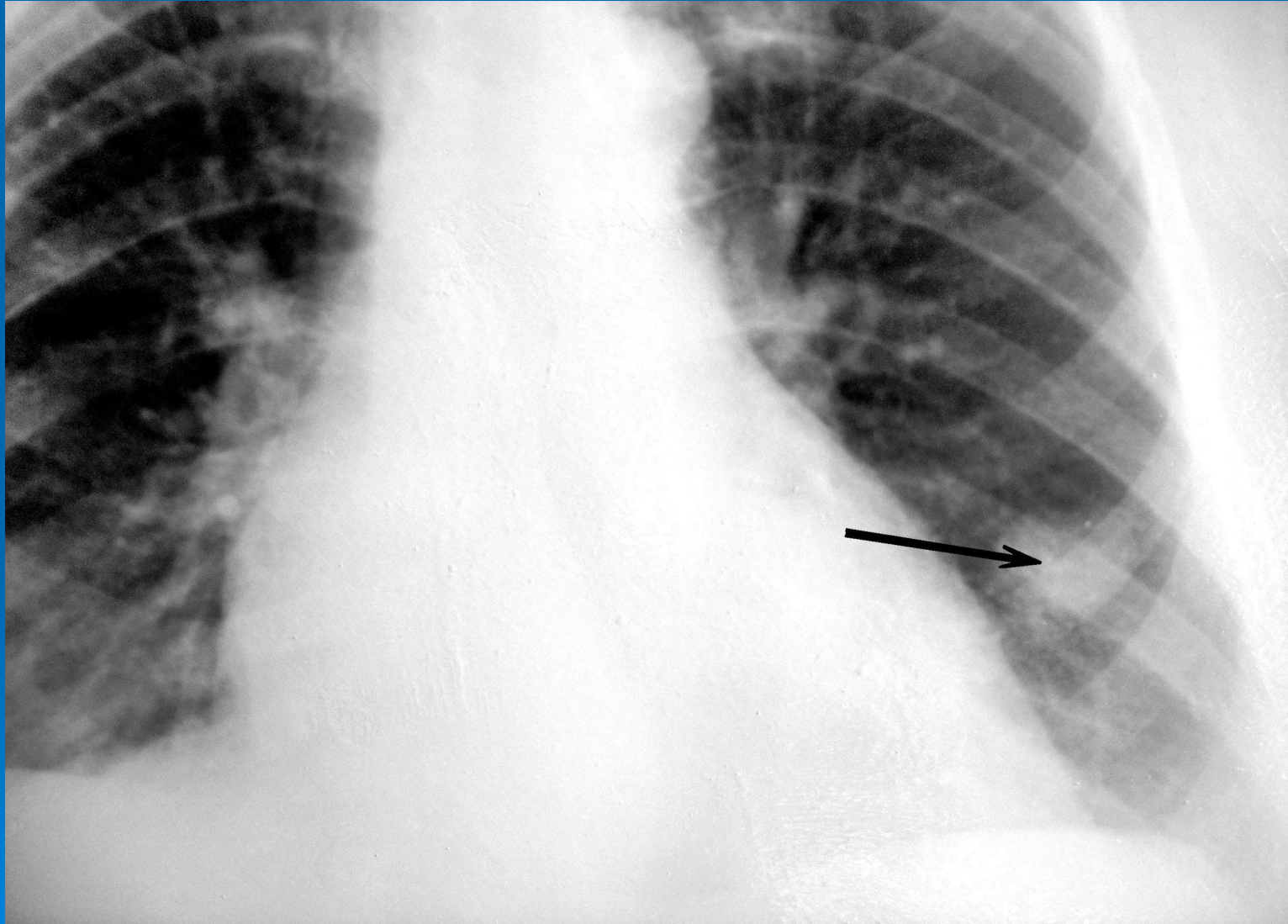
# Утолщение междолевой плевры





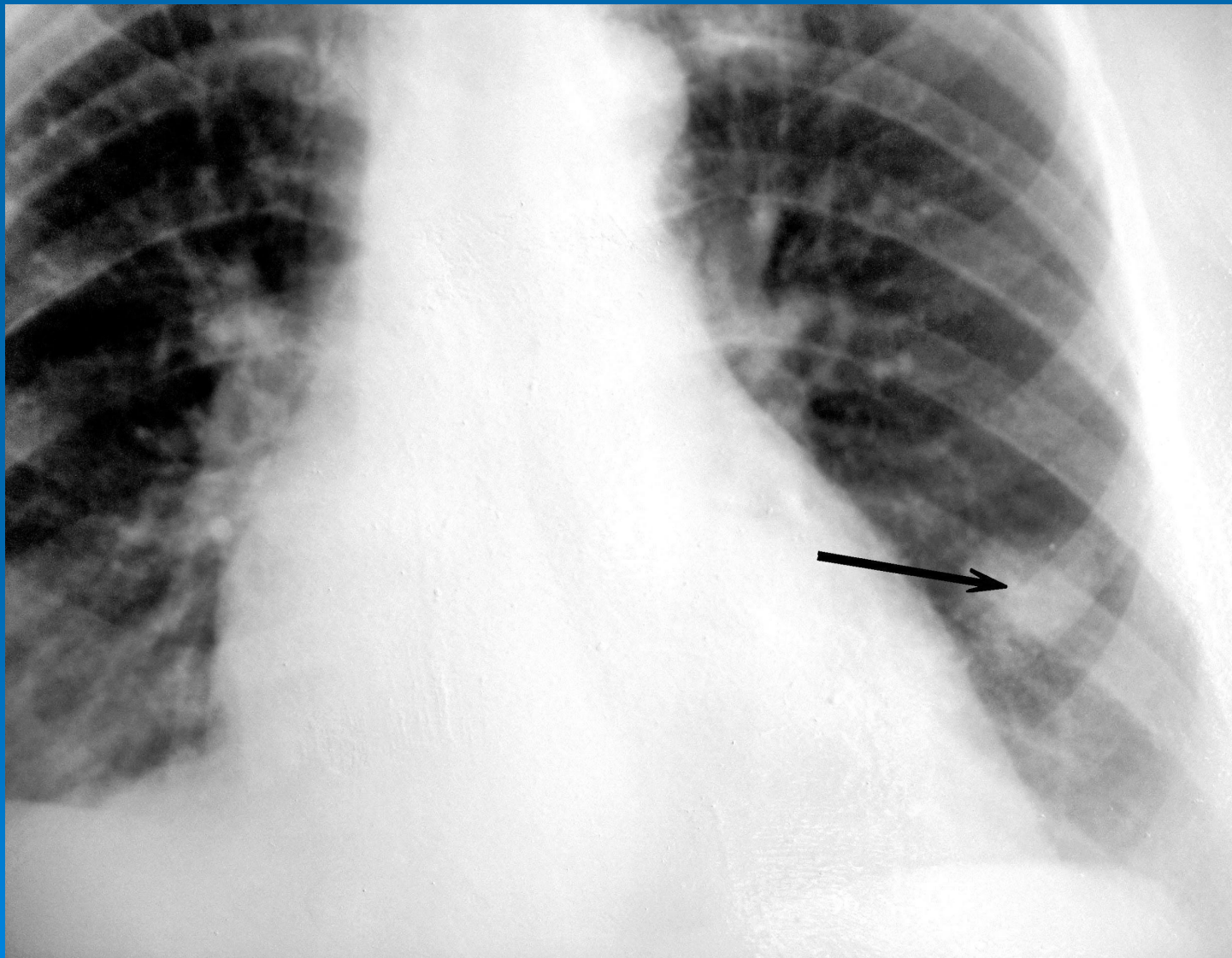
# Затемнение части легочного поля (гидроторакс)

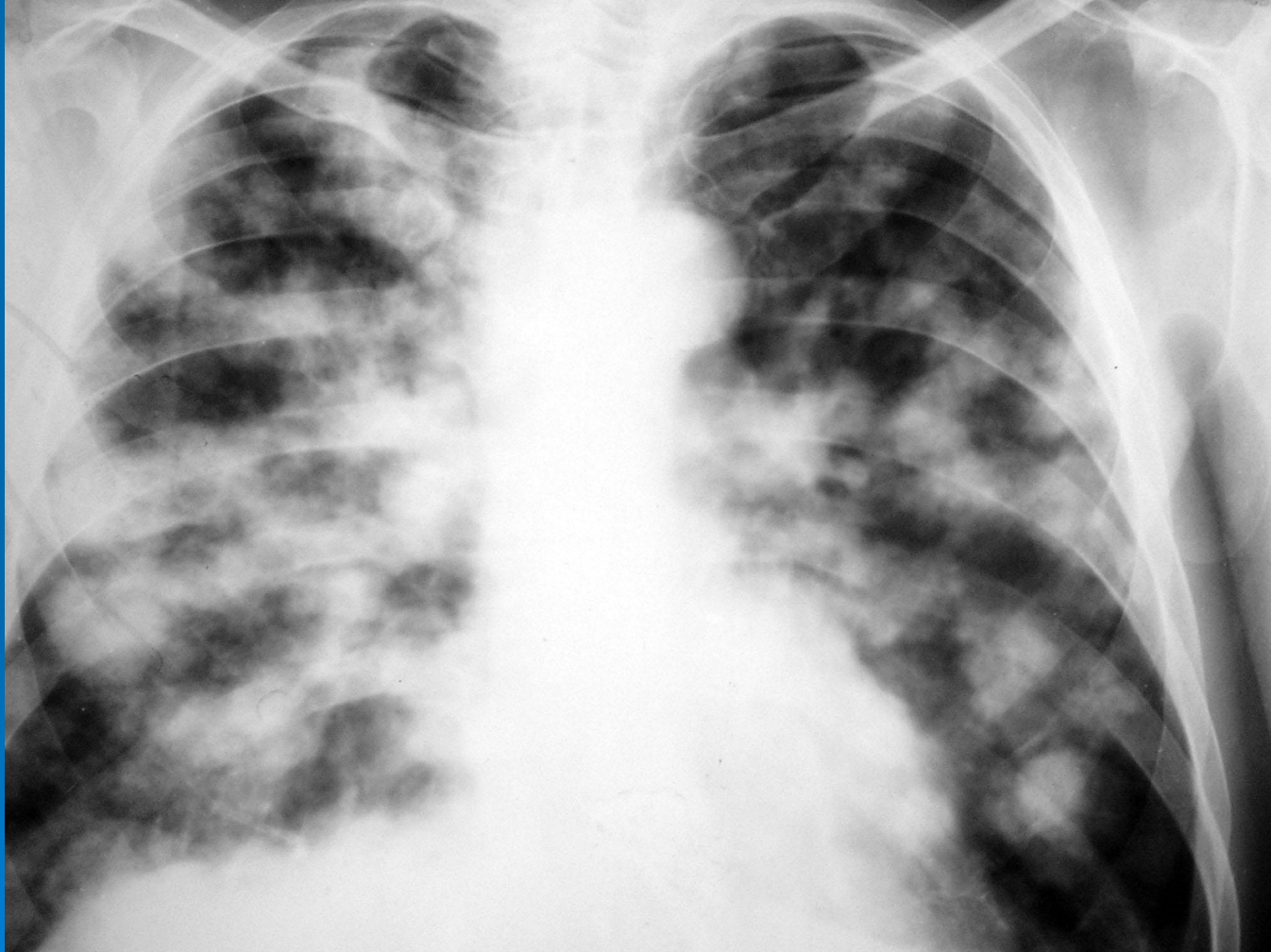




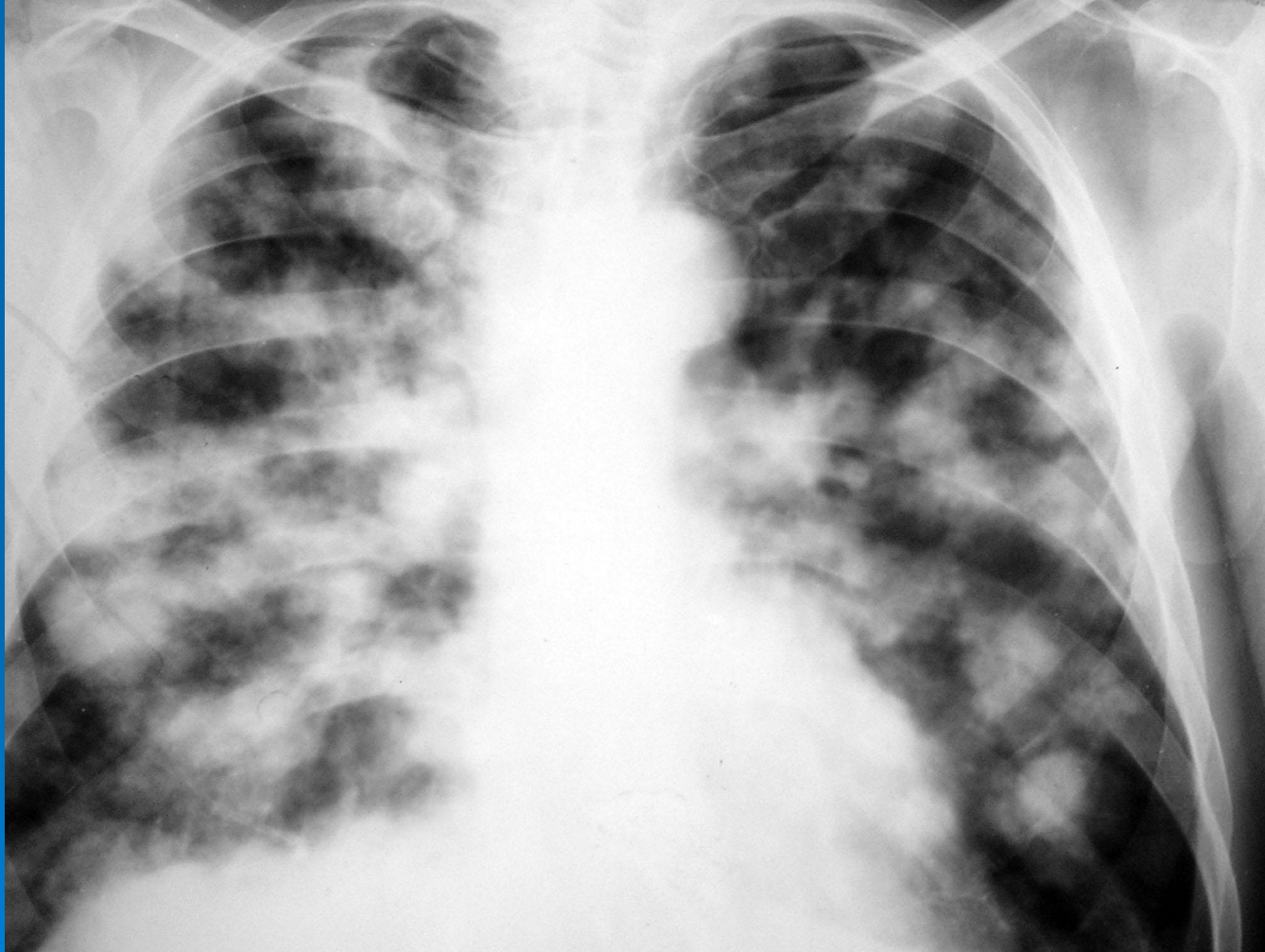


Отдельные очаги в лег. поле (опухоль в  
нижней доле левого легкого)

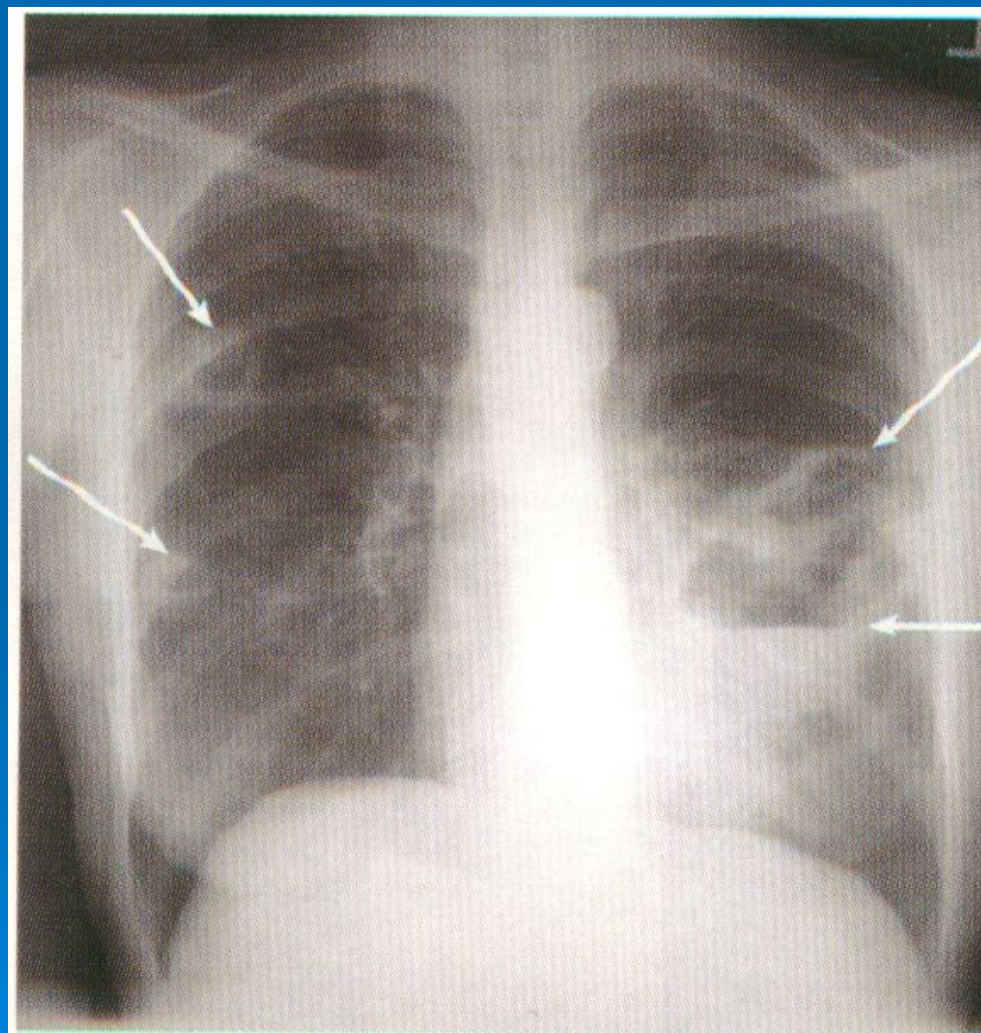




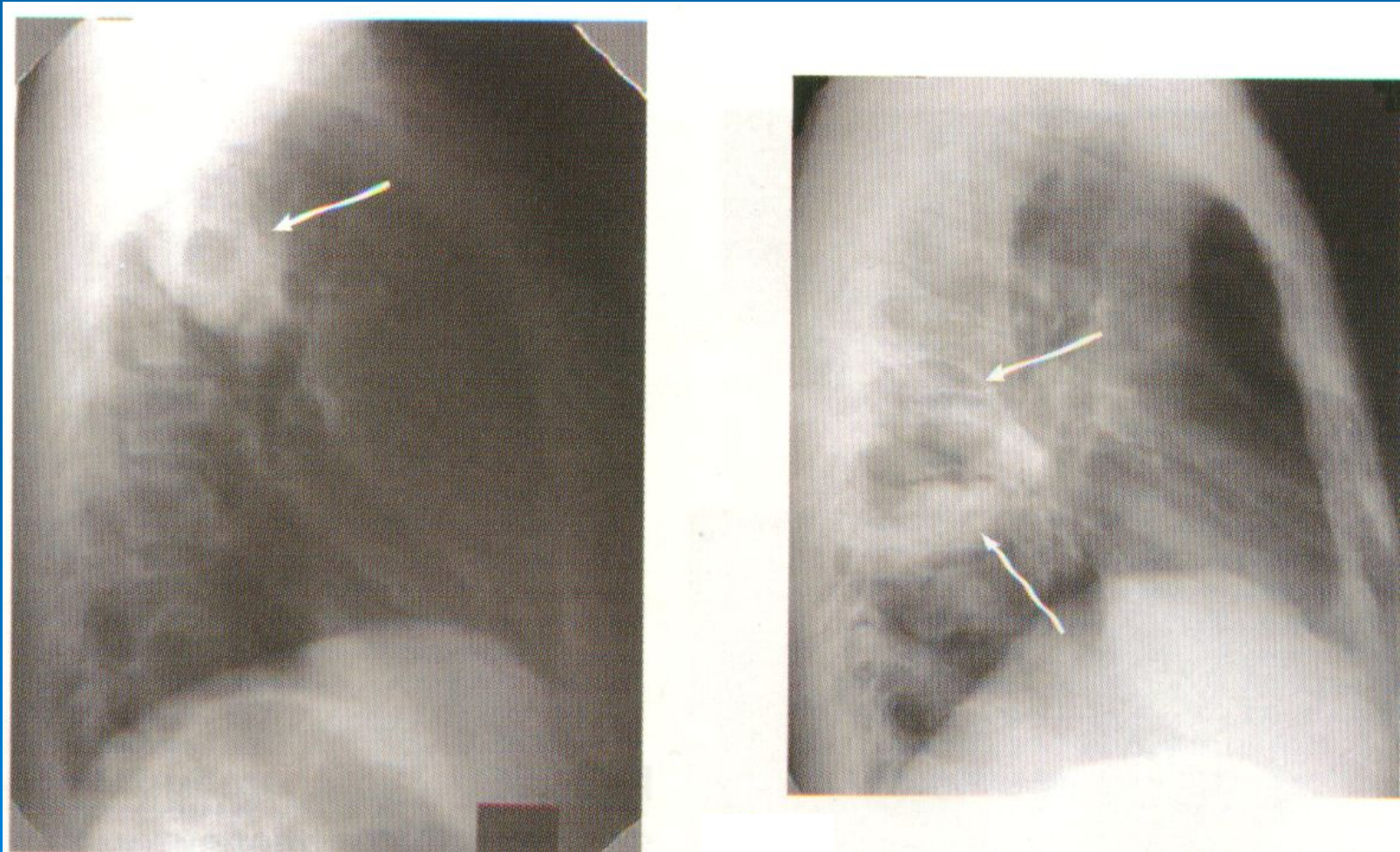
# Распространенные диффузные диссеминации (метастазы злокачественной опухоли)



# Рентгенограммы больных с абсцессами в правом и левом легком



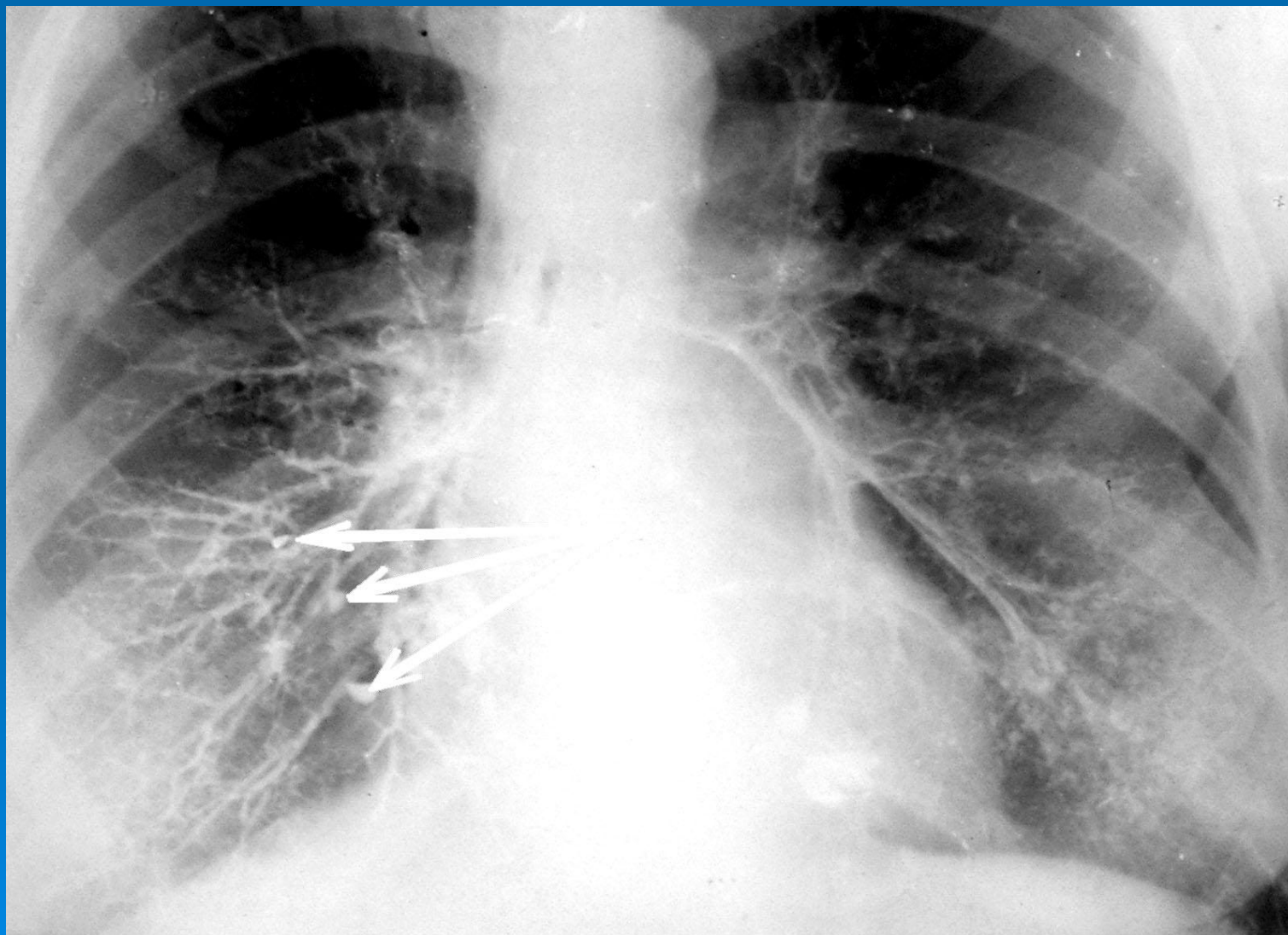
## Боковые рентгенограммы больных с абсцессами в правом легком



# Бронхография

- Метод исследования бронхиального дерева с введением в него контрастного вещества. На бронхограмме получается изображение бронхиального дерева.
- Это исследование позволяет обнаруживать как обрывы заполнения («культя бронха» при раке) и сужения бронхов (стенозы), так и расширения бронхов (бронхоэктазы).

# Бронхография. Бронхоэктазы в нижней доле правого легкого



# (Рентгено)томография

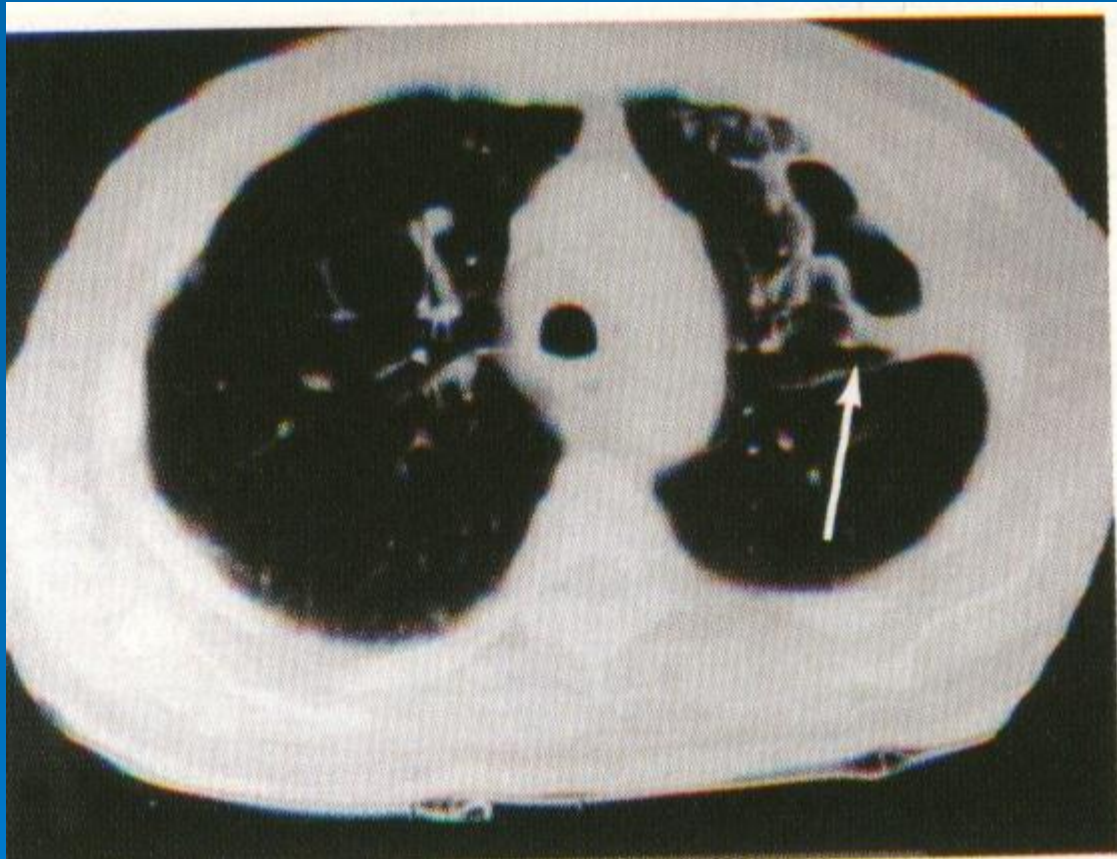
- послойное исследование легких для уточнения характера и размеров патолог. изменений, располагающихся на различной глубине в легочной ткани.



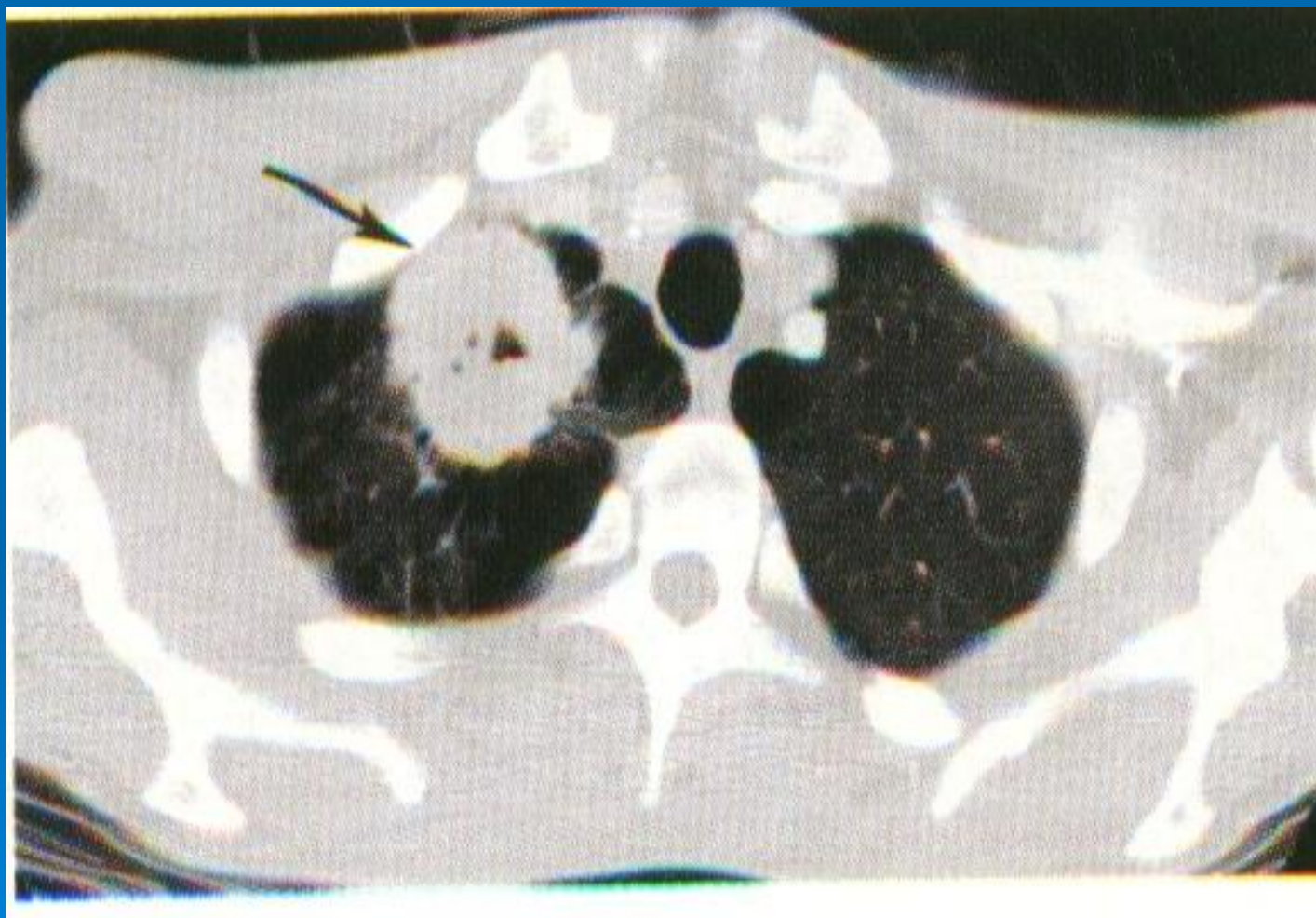# Компьютерная томография

- Высокоинформативный метод с высокой разрешающей способностью, позволяющий визуализировать очаги размером 1 – 2 мм, с представлением рентгенологической картины в виде тонких (до 1 мм) «срезов» исследуемого органа.

# Рентгеновская компьютерная томография (эмпиема плевры слева)

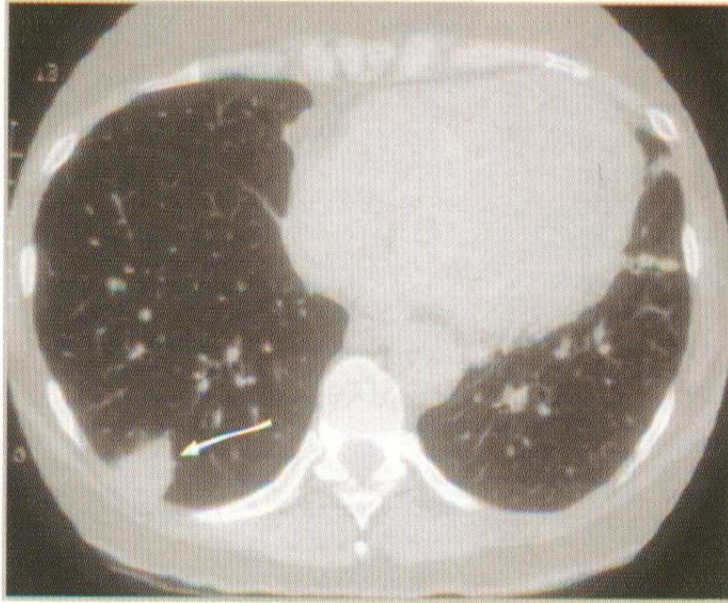

# Опухоль правого легкого



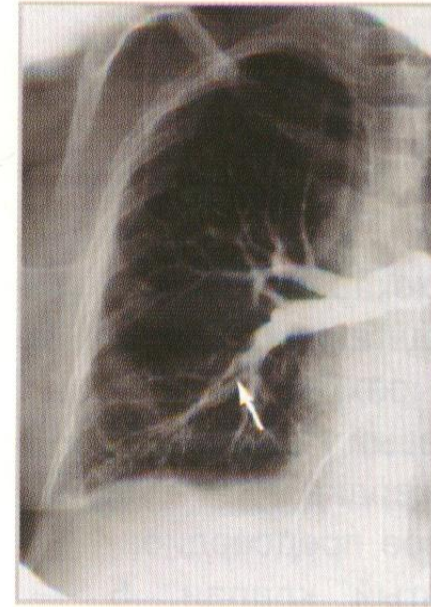
# Ангиография сосудов легких (селективная ангиопульмонография)

- Рентгенологический метод исследования сосудов легких и легочного кровотока, при котором контрастное вещество вводится в сосудистое русло с помощью катетера.
- Основные показания:
  - Диагностика ТЭЛА
  - Рецидивирующее кровохарканье
  - Подозрение на врожденную аномалию легочных сосудов
  - Иногда – для оценки операционного риска



**Рис. 15-1.** Рентгеновская компьютерная томограмма больного с тромбоэмболией лёгочной артерии правого лёгкого. Стрелка указывает на инфильтрат.


(Из: <http://www.vh.org/Providers/Textbooks/ElectricPE/ElectricPE.html>.)



**Рис. 15-2.** Ангиограмма сосудов правого лёгкого. Дефект наполнения ветви лёгочной артерии показан стрелкой.

(Из: <http://www.vh.org/Providers/Textbooks/ElectricPE/ElectricPE.html>.)

Бронхоскопия –  
метод визуального исследования  
внутренней поверхности трахеи и  
bronхов с помощью эндоскопа



# ПОКАЗАНИЯ К БРОНХОСКОПИИ

- Подозрение на опухоль трахеобронхиального дерева
- Инородное тело бронхов
- Рубцы и стенозы бронха, аномалия развития бронхов
- Абсцесс легкого (идентификация возбудителя, введение антибиотиков)
- Пневмония затяжного течения
- Бронхоэктатическая болезнь
- Кровохарканье и легочное кровотечение
- Диссеминированные процессы в легких
- Заболевания легких неясной этиологии

# Бронхоскопия позволяет выявить и оценить:

- Состояние стенки и просвета бронхов (воспаление, дискинезия трахеи и крупных бронхов)
- Опухоль
- Степень стеноза бронха
- Инородное тело
- Источник легочного кровотечения
- Провести бронхоальвеолярный лаваж с забором материала для исследования
- Осуществить прицельную биопсию для гистологического исследования пунктата



# Также бронхоскопия позволяет осуществить:

- Остановку кровотечения
- Удаление инородного тела
- Введение антибиотиков в бронхиальное дерево

# Бронхоскопы

- Жесткие (осмотр до устья сегментарных бронхов, аспирация содержимого, биопсия, ряд лечебных мероприятий – остановка кровотечения, удаление инородного тела)
- Гибкие (фибробронхоскопы) – осмотр трахеи, главных, сегментарных и субсегментарных бронхов; аспирация содержимого, БАЛ, биопсия