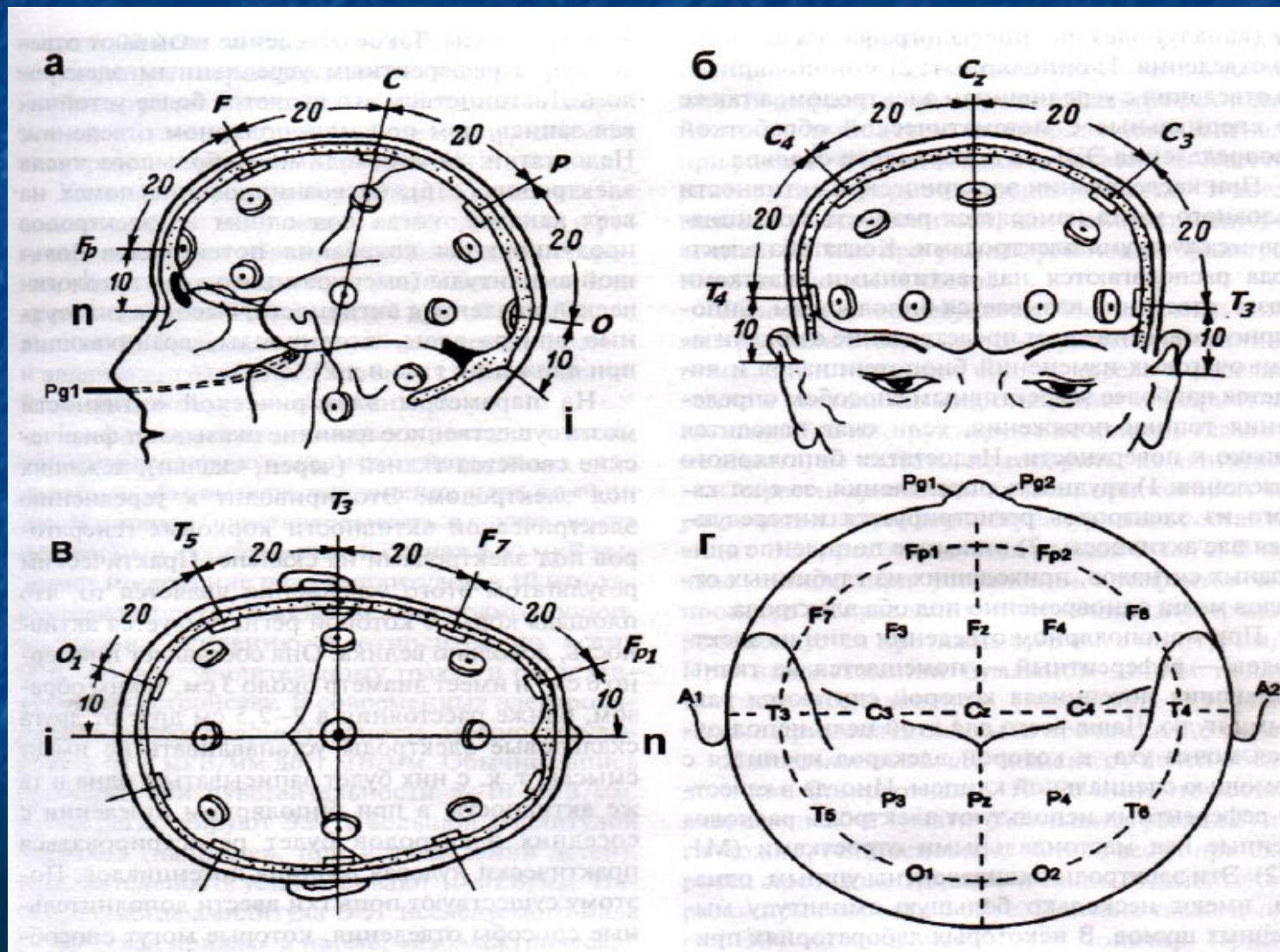


Методы регистрации электрической активности головного мозга человека

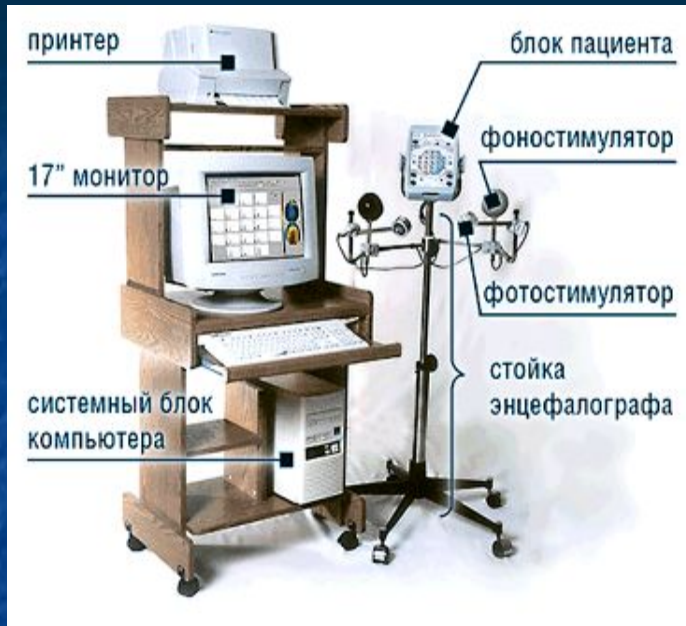Электроэнцефалография

метод регистрации спонтанных колебаний электрических потенциалов, исходящих из различных структур и отделов головного мозга, с кожи головы (ЭЭГ) или непосредственно с коры (ЭКоГ)

Международная схема расположения электродов «10-20%»



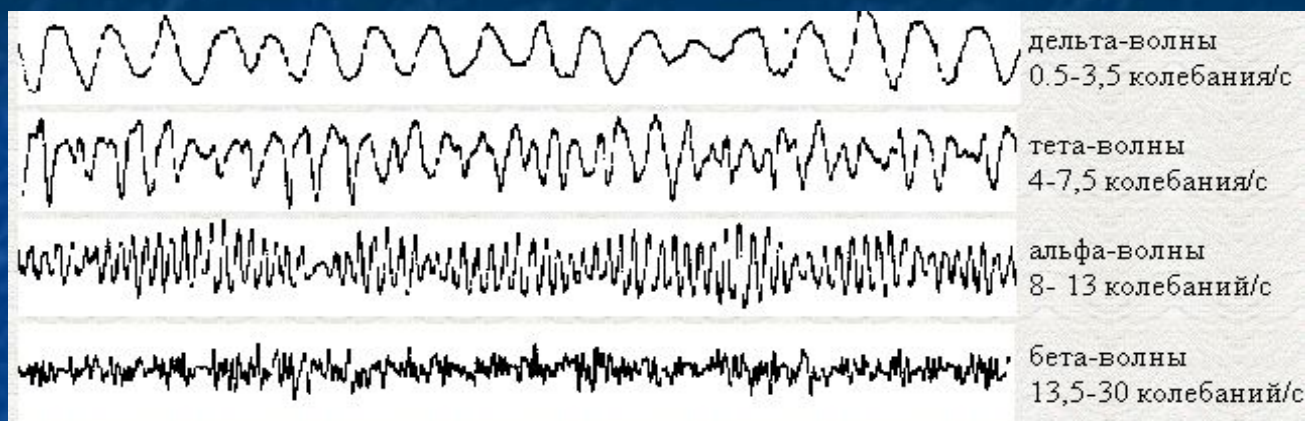
Функциональные пробы:



- открывание-закрывание глаз
- импульсные световые раздражения переменной частоты и интенсивности
- звуковые сигналы разной частоты
- сжимание пальцев
- гипервентиляция
- депривация сна
- запись во сне
- фармакологические пробы



Ритмические ЭЭГ подразделяют на 6 основных видов, отличающихся по частоте и амплитуде



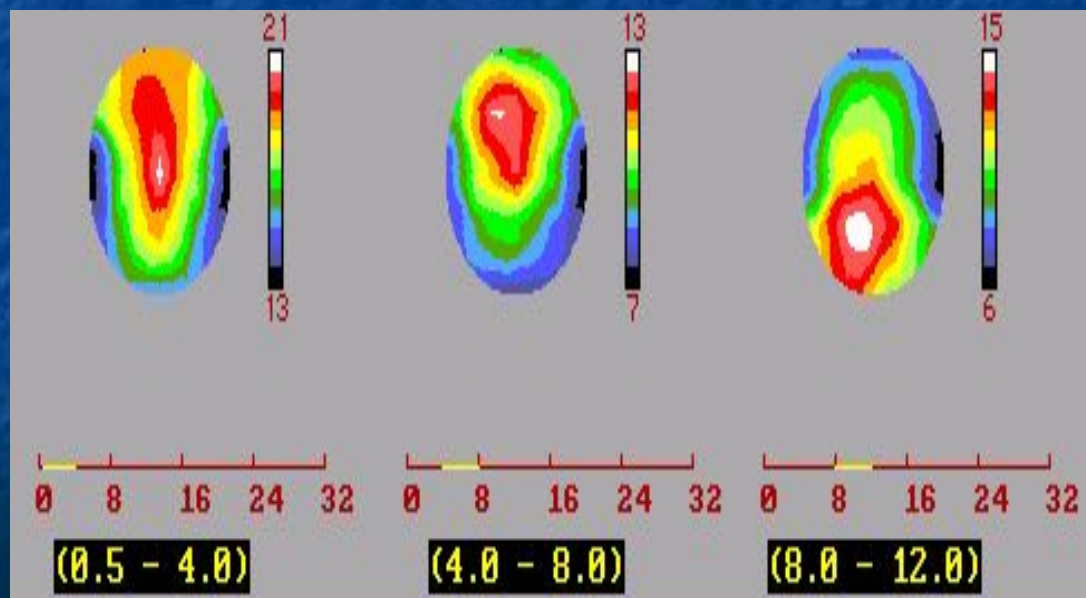
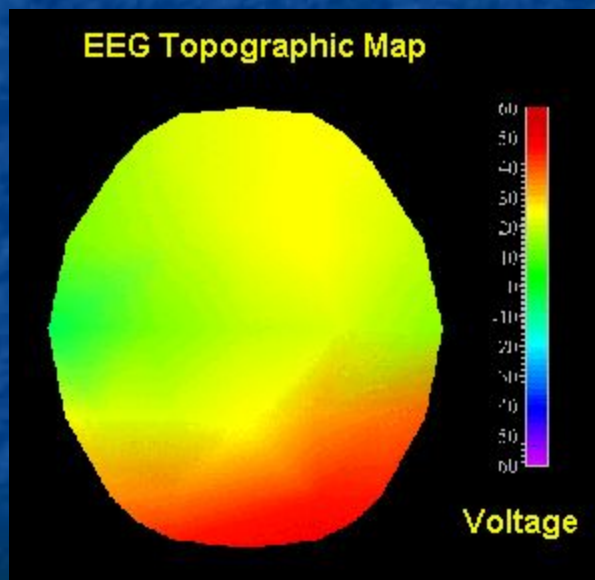
- **Дельта-ритм** (0,5-3,5 Гц; 250 мкВ; 300-2000 мс)
- **Тета-ритм** (4-7 Гц; 100-150 мкВ; 140-250 мс)
- **Альфа-ритм** (8-13 Гц; 20-60 мкВ; 80-120 мс)
- **Бета-ритм** (14-35 Гц; 20-25 мкВ; 30-70 мс)
- **Гамма-ритм** (>35 Гц; <15 мкВ)
- **Сигма-ритм** (10-16 Гц)

Методы математического анализа ЭЭГ:

1. Корреляционный анализ:

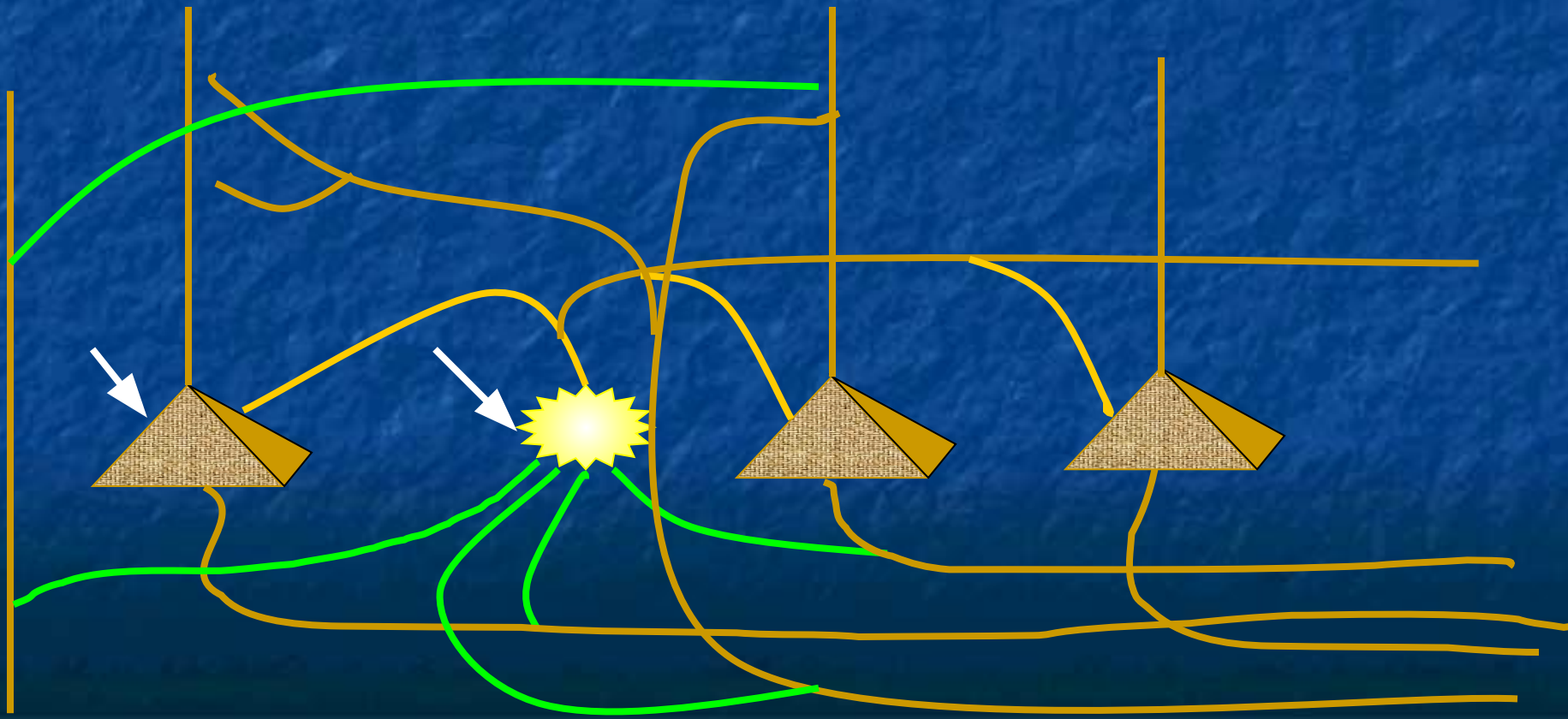
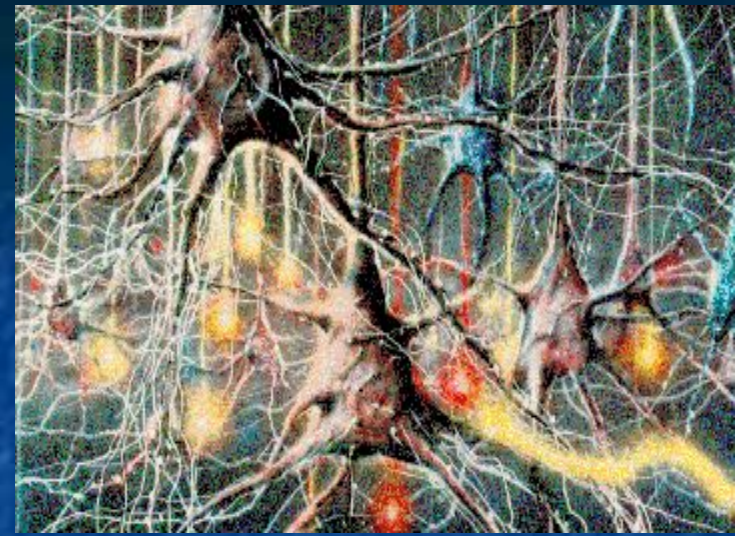- автокорреляционный анализ
- кросскорреляционный анализ

2. Спектрально-когерентный анализ



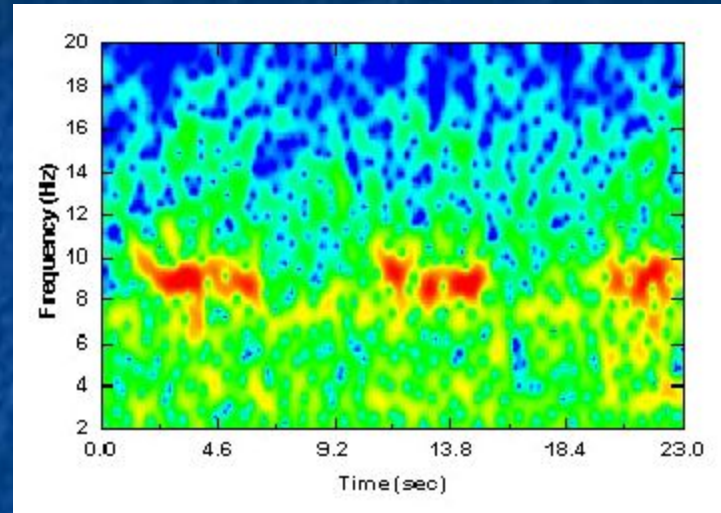
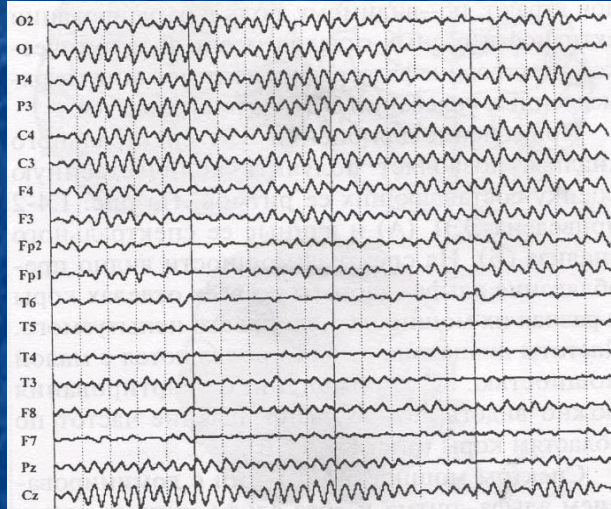- В нервной системе имеются три формы биопотенциалов
- Ритмическую активность, регистрируемую в форме ЭЭГ физиологи трактуют неоднозначно
- Гипотезы генерации ритмики :
 - колебания постоянного потенциала
 - градуальная активность клеток

***Схема фрагмента
нейронной сети,
обеспечивающей генез
ритмической ЭЭГ***

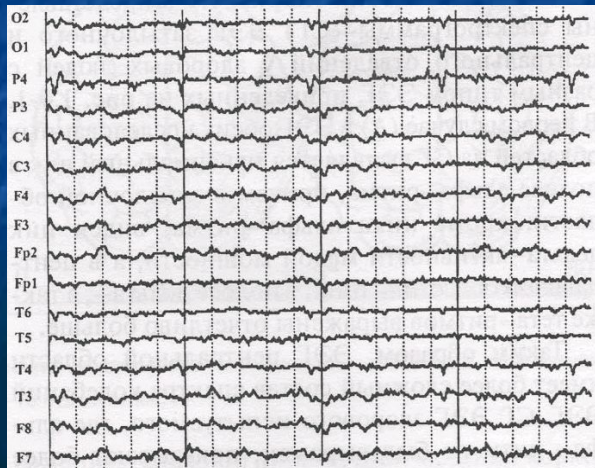


ЭЭГ здоровых людей

С доминированием
альфа-ритма (70-80%)



Без альфа ритма (20-30%)



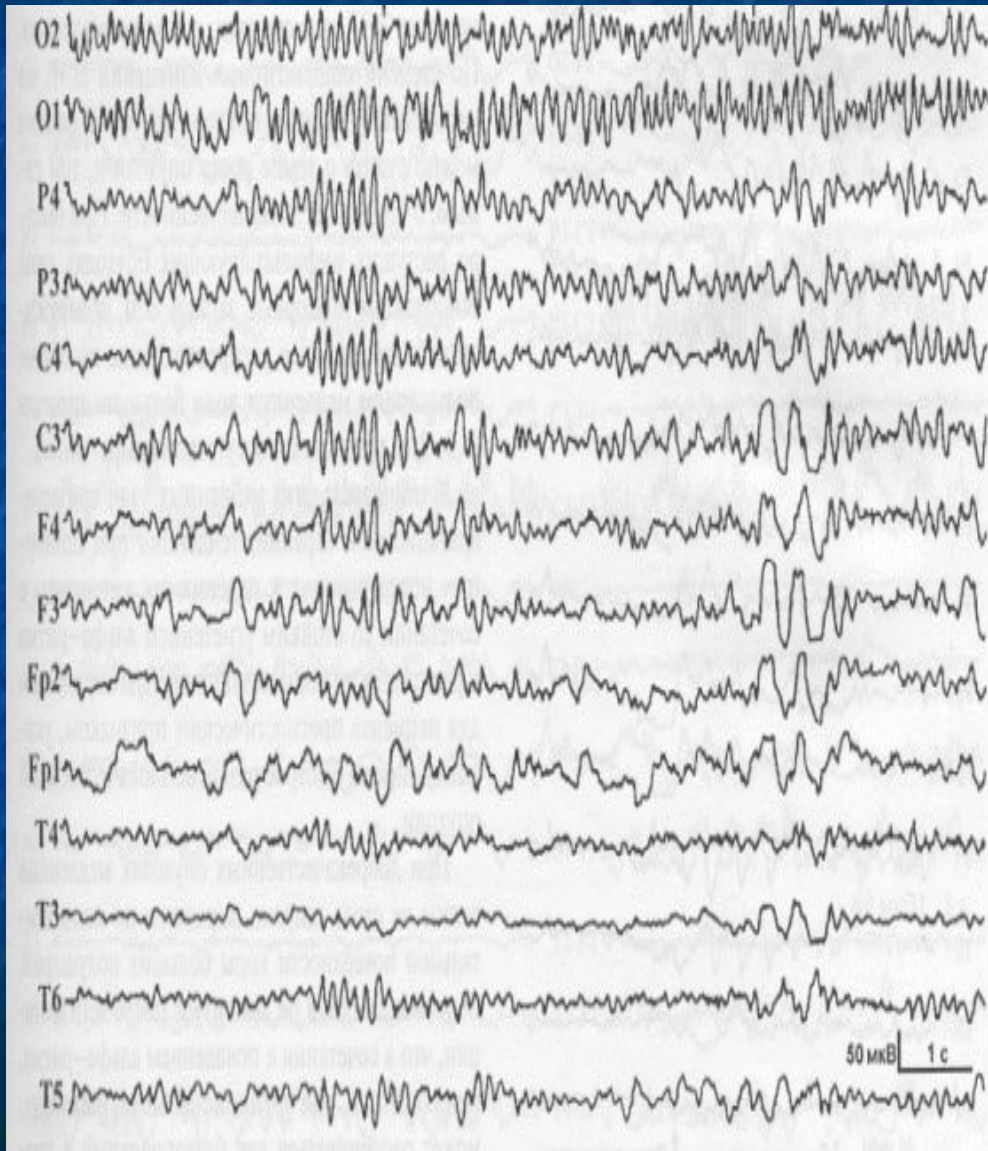
Применение ЭЭГ в клинической практике :

Диагностика :

- опухолей головного мозга,**
- поражений сосудов головного мозга,**
- черепно-мозговой травмы,**
- эпилепсии,**
- воспалительных и паразитарных поражений
головного мозга**

**Контроль динамики послеоперационного
состояния в ходе лечения**

ЭЭГ больного с опухолью передних отделов дна третьего желудочка



**Диффузные (общемозговые)
нарушения :**

нерегулярность альфа-ритма,
доминирование медленных
форм активности дельта- и
тета-диапазонов,
наличие пароксизмальных,
билатеральных групп
колебаний разного периода

**Локальные (очаговые)
нарушения :**

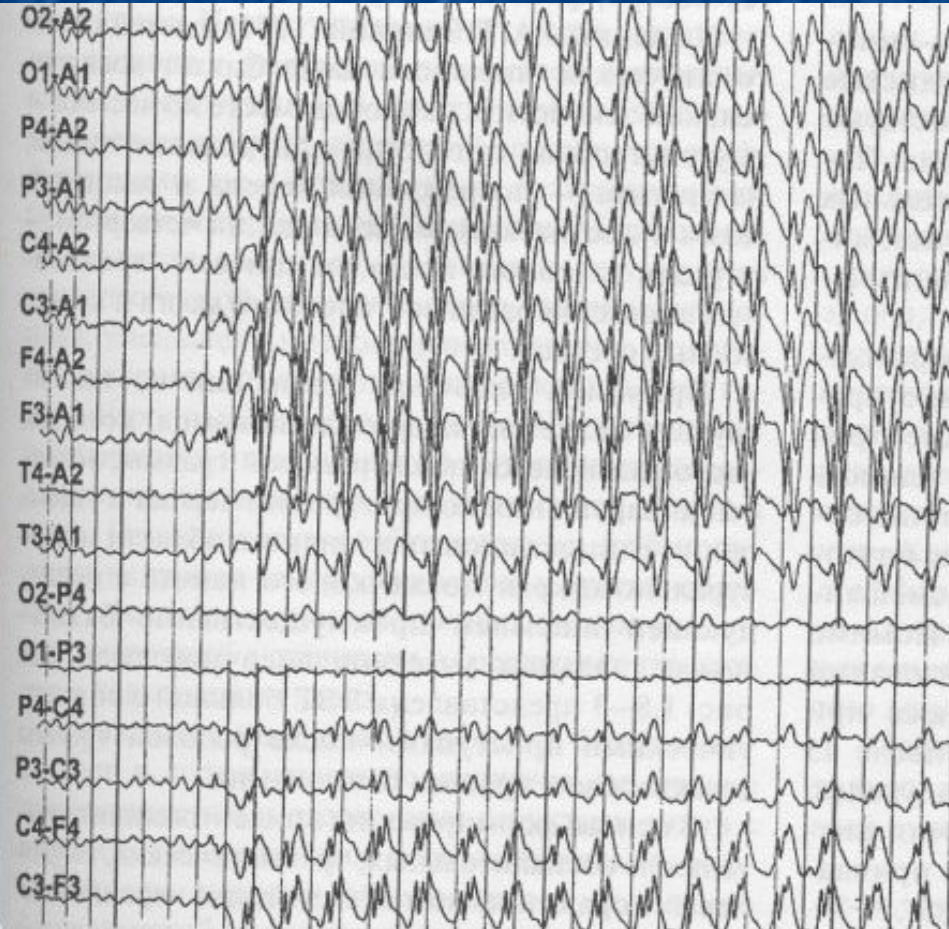снижение амплитуды и
нарушение формы альфа-
колебаний в зоне проекции
растущей опухоли,

Наибольшее значение имеет ЭЭГ при диагностике эпилепсии

Эпилептические явления на ЭЭГ

- острые потенциалы
- комплексы пик-волна
- группы гиперсинхронных частых колебаний
- ритмичная тета-активность

Изменения ЭЭГ у большинства больных регистрируется не только во время приступа, но и в межприступный период



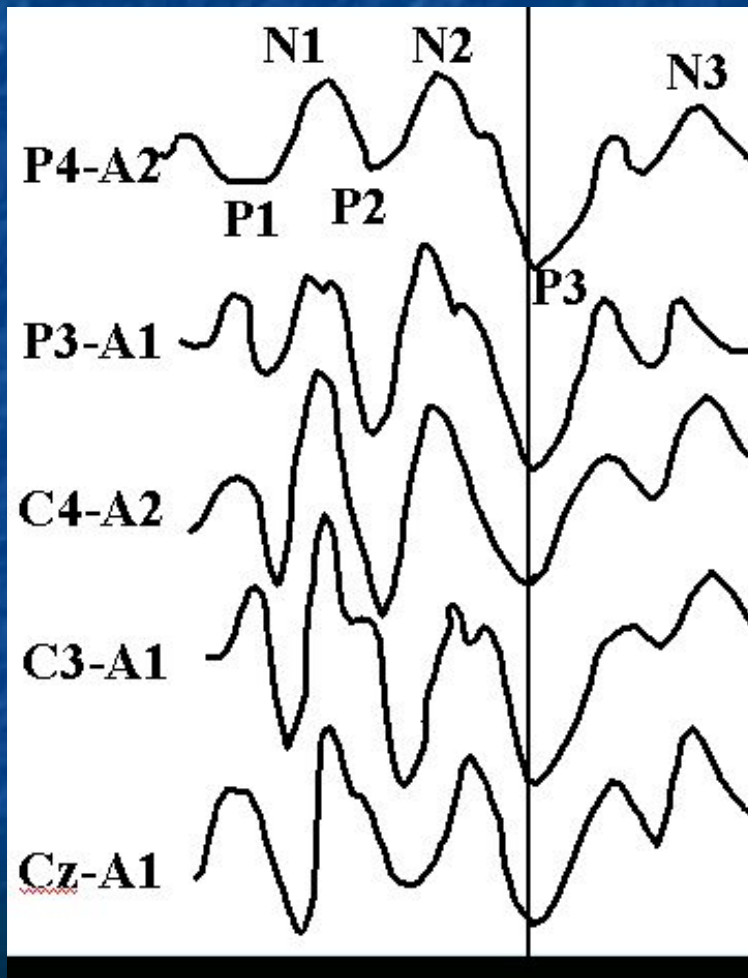
Вызванный потенциал

электрическая активность любых структур нервной системы в ответ на стимуляцию периферических отделов сенсорных систем (экзогенный ВП) или возникающая в связи с какими-либо событиями в мозге (эндогенный ВП)

Основные области применения ВП:

- оценка расстройств зрительного пути
- объективное тестирование функций слуха
- оценка состояния сенсомоторной области
- нарушения коры мозга
- локализация нарушений ствола мозга
- состояние когнитивных функций мозга
- нарушения периферических нервов
- нарушение движений глаз и процессов в сетчатке
- нарушения в проводящих путях спинного мозга

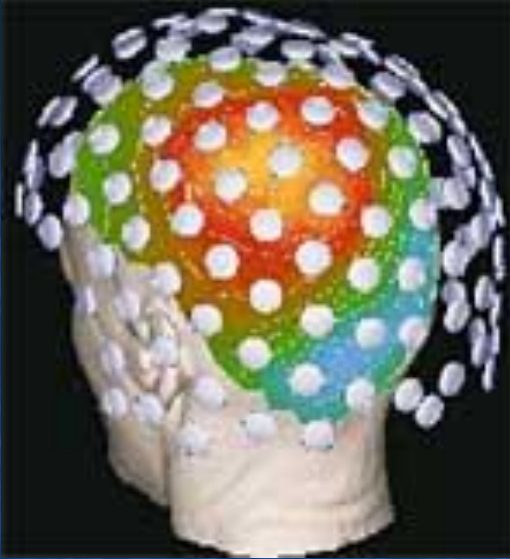Когнитивный ВП в норме



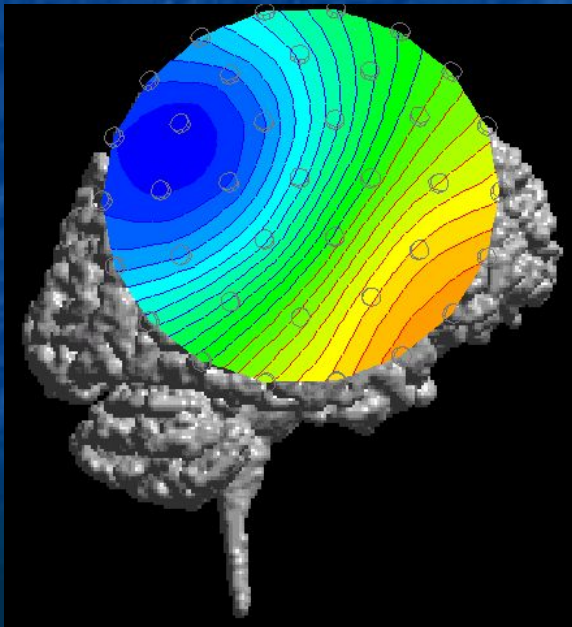
Идентификация компонентов:

- P2-обычный слуховой ВП
- N2-P3-N3- когнитивная составляющая ответа (процессы опознания, дифференцировки, запоминания и принятия решения)
- ответственными за генерацию P300 являются таламус, гиппокамп, лобные доли, теменная область коры
- есть данные о том, что крутизна нарастания волны P3 и ее длительность связаны с объемом оперативной памяти

Магнитоэнцефалография



- мозг генерирует не только электрические, но и слабые магнитные волны
- напряженность этого поля $>$ чем в 10000000 раз слабее, чем у магнитного поля Земли
- зарегистрировать его можно, только применяя высокочувствительные датчики, заполненные жидким гелием (SQUID=superconducting interference devices, т.е сверхпроводящие квантовые интерференционные устройства)
- преимущество перед ЭЭГ заключается в более высоком пространственном разрешении
- в настоящее время используют только в исследовательских лабораториях



- Регистрируется активность одиночных нейронов
- Проводится во время нейрохирургических операций (под местным наркозом)
- Как правило, это операции по деструкции каких-либо структур мозга (например, отдельных частей базальных ганглиев у больных с различными формами болезни Паркинсона)
- Микроэлектроды вводят с помощью специального прибора - стереотакса (стереотаксические операции)
- Отведение импульсной активности осуществляется внеклеточными вольфрамовыми электродами (диаметром 1-2мкм)

Резюме :

Электроэнцефалография - самый распространенный, безболезненный, безвредный, неинвазивный метод, позволяющий оценить суммарную активность головного мозга.

Метод вызванных потенциалов - неинвазивный метод, позволяющий объективно оценивать состояние сенсорных систем

Магнитоэнцефалография - метод, обладающий высокой пространственной точностью

Микроэлектродное исследование - метод, позволяющий оценивать электрическую активность отдельных нейронов