

доц. П.А. Гаряев

Введение в регенеративную анатомию



Лекция для студентов стоматологического факультета

ГОУ ВПО «ПГМА им. акад. Е.А.Вагнера Росздрава»

Кафедра анатомии человека

с курсом клинической лимфологии.

Пермь - 2008

*«Кто живое желает познать,
Тот вначале его убивает,
И на части затем разрезает» .*

- Гёте «Фауст»



Пётр Францевич **ЛЕСГАФТ** (1837-1909)

Первым из анатомов применил лучи Рентгена

(С.-Пб, 1896).

(С.-Пб. 1896).

- Много веков господствовало латинское изречение «**Mortui docent vivos**» («**Мертвые учат живых**»).
- Стремление анатомов найти методы изучения внутреннего строения **живого организма** (чтобы трупный материал служил лишь дополнением) оставалось только мечтой.
- Открытие **X-лучей** сделало эту мечту реальностью

«Qui non proficit, deficit»
- «Кто не движется вперёд,
тот отстаёт».

Положение И.П.Павлова о том, что наука развивается толчками, связанными с появлением новых методов исследования, вполне применимо и к анатомии.

Открытие X-лучей - 8 ноября 1895 г.

Первый лауреат **Нобелевской премии по физике** (1901 г.)



1845-1923 Родился в Пруссии.

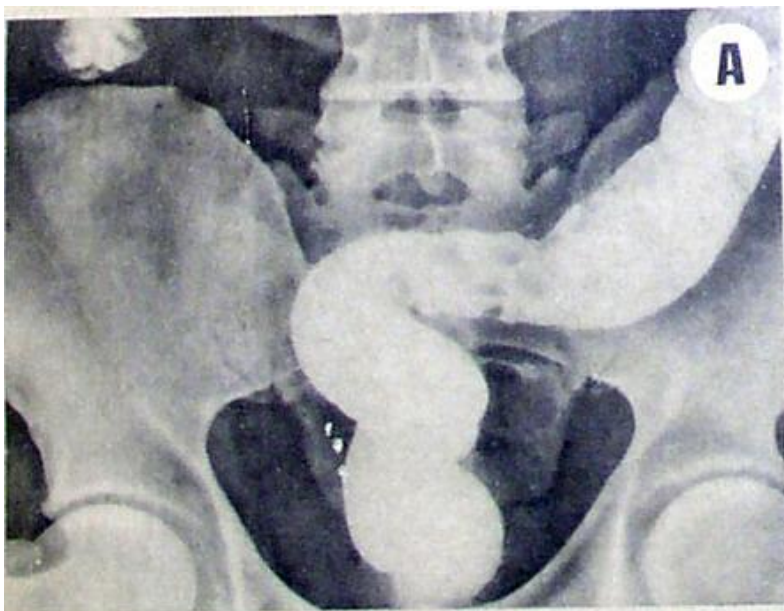Мать-голландка.

Детей не имел.

Окончил технологический институт в Цюрихе.

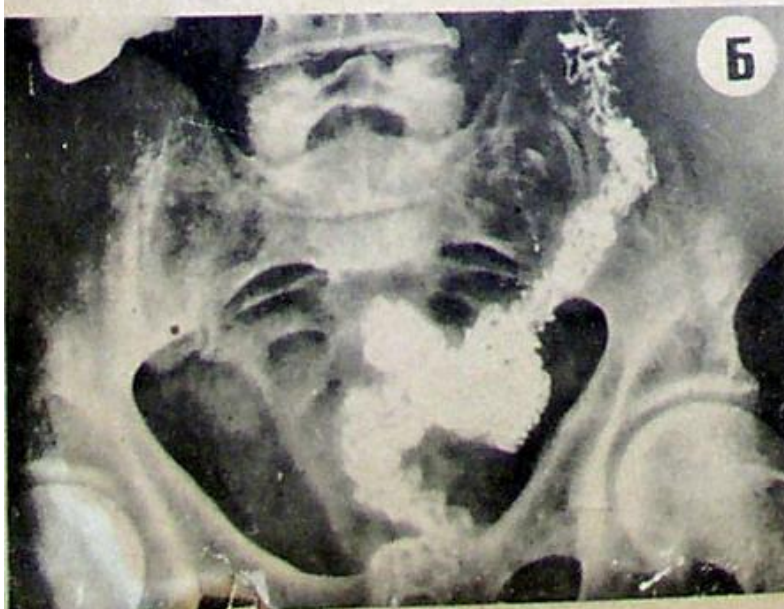С 1894 г. – ректор университета г. Вюрцбург.

Профессор университета г. Мюнхен в 1900-1923.



Умер от с-г гесті, не имея денег на ирригографию.

Когда его ученик Иоффе нашел деньги –он уже за эти 2 недели похудел на 20 кг.



Уже через год – в 1896 г.:

- **А.С.Попов** (изобретатель радио, уроженец Пермской губернии) - создал первую в России R-трубку. Появилась работа **В.Н.Тонкова** «О применении X-лучей Рентгена к изучению роста скелета».
- **А.В. Бехер** (Берлинский врач, 1896), вводя в желудок морской свинки безвредные для организма и непроницаемые для X-лучей вещества, дал начало **рентгеноконтрастному** методу исследования.
- **Келлер** отметил **возрастные особенности** и варианты развития органов движения («Границы нормы и патологии в рентгеновской картине»).
- «Т. о, рентгенология уже к началу XX века, развиваясь на базе практических кафедр, постепенно выростала за пределы задач клиники, обогащая теоретические кафедры новыми данными.

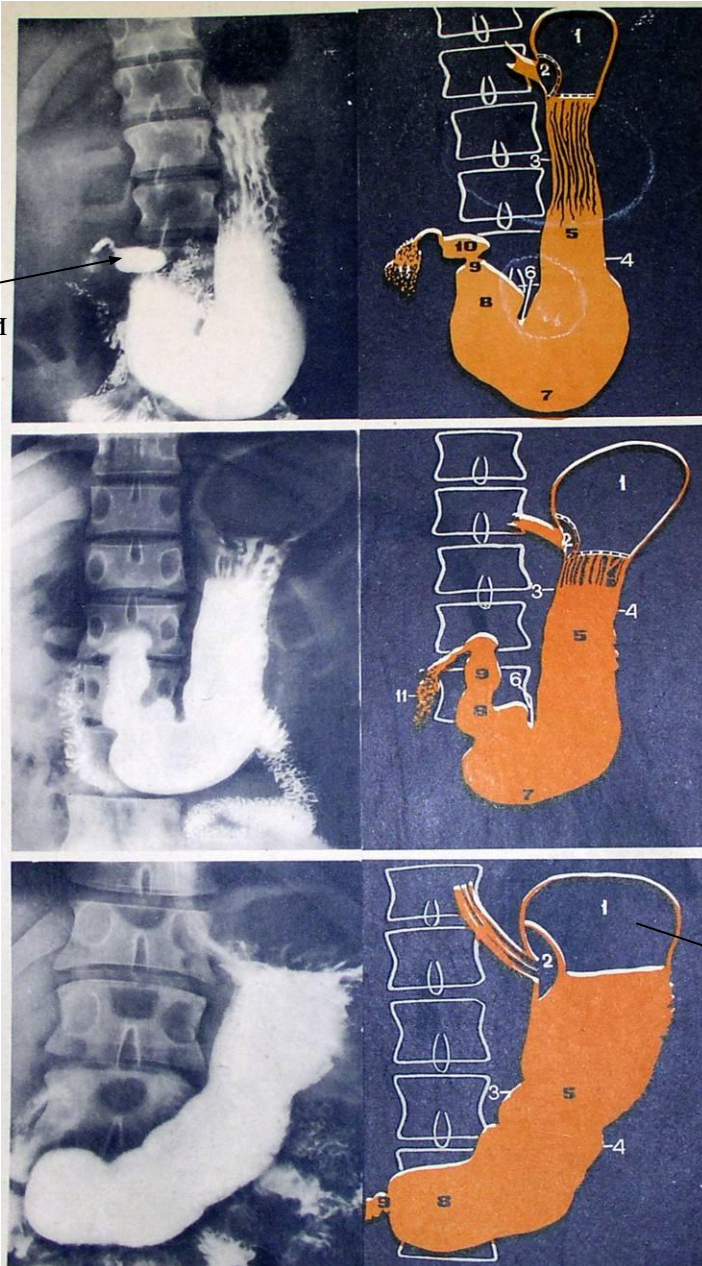
*«Изучая труп, мы неистинное
нередко выдаем за истинное»*

- хирург А.И.Герцен.

- Данные прижизненной рентгенанатомии внесли поправки в классическую анатомию.
- Так, **желудок** у живого человека встречается в форме *крючка, рога и чулка*.
- Форма же реторты, принимаемая ранее анатомами за классическую, возникает вследствие посмертного расслабления мышечного тонуса, а у живых - лишь при патологической атонии.

Варианты формы и положения желудка

луковица
12-п/кишки



Крючок – чаще у мезоморфных людей

Чулок – привратник (9) поднялся значительно выше нижнего полюса желудка. Чаще у долихоморфных людей.

1. Газовый пузырь

Рог – чаще у брахиморфных людей

А эл.лучевую трубку для него сделал
другой пермяк – **А.С.Попов**

Привес Михаил Григорьевич

(1904-2000) *1-й Ленинградский мед. ин-т*

- Первый курс лекций по рентгеноанатомии.


(1934г. в ж. «Вестник рентгенологии опубликовал «Программу преподавания рентгеноанатомии на кафедре нормальной анатомии» - 9 лекций и 7 практ. занятий- « К 3-му курсу студент должен подойти со знанием рентгенологической интерпретации вариантов нормы с учётом возрастных особенностей организма».)

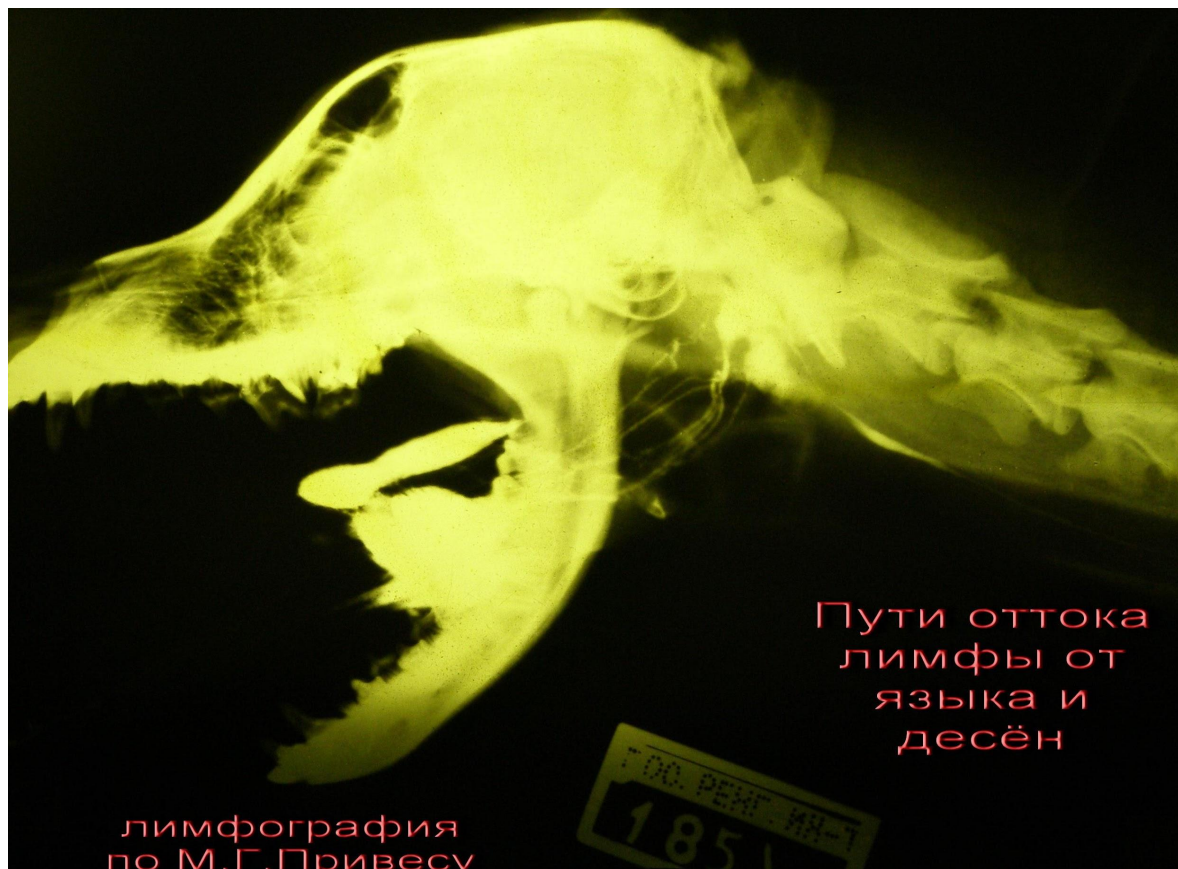- Создан музей

рентгеноанатомии

- Кн. «Рентгенография лимфатической системы»

(1948). Методика прижизненной лимфографии (1938).





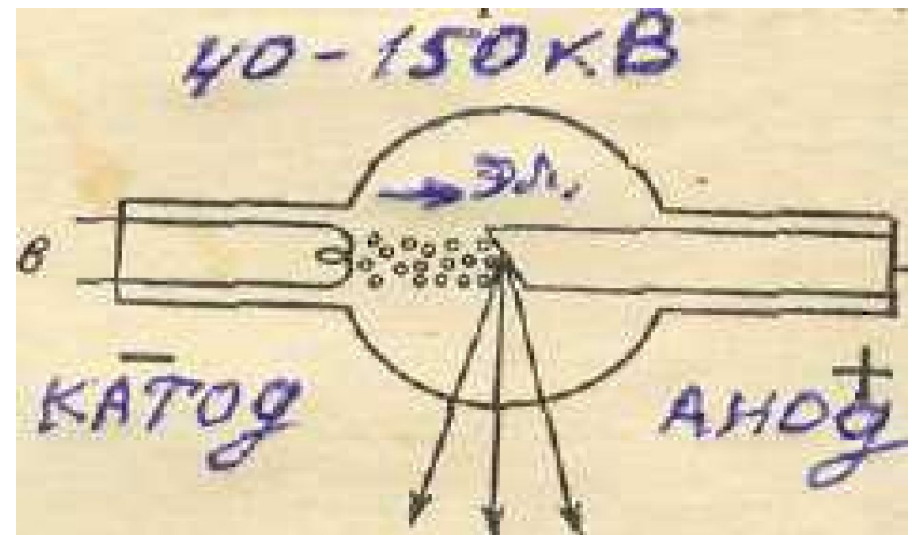
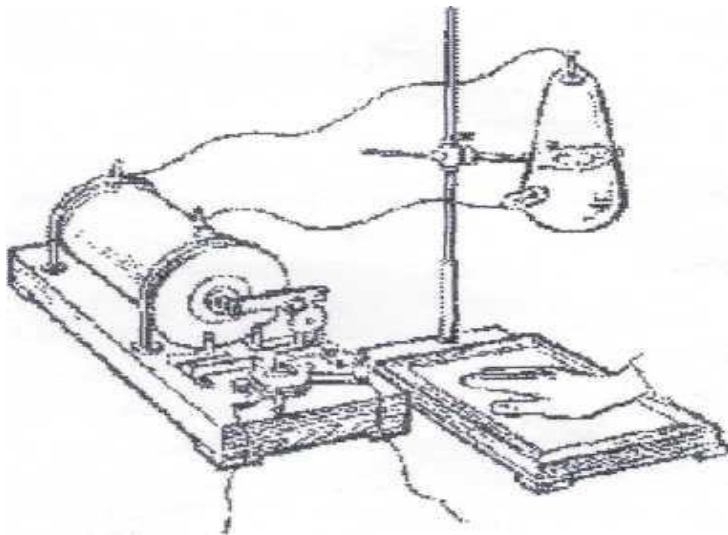
Пути оттока
лимфы от
языка и
десён

лимфография
по М.Г.Привесу

ПРИРОДА РЕНТГЕНОВСКИХ ЛУЧЕЙ

X-лучи – это тормозные *электромагнитные волны* с длиной волны от 6 до 20 нм (т.е. в спектре между УФО и γ -лучами).

Возникают при *торможении* электронов, испускаемых катодной спиралью, при ударе об анодную пластину в вакуумной трубке с высоким напряжением.



<p>У-лучи</p>	<p>X - REY</p>		<p>УФО</p>	<p>Види- мый свет</p>	<p>Инфра красные</p>	<p>Микро волны</p>
<p>Длина волны <10⁻⁵ микрон (мкм)</p>	<p>жест кие</p>	<p>мяг кие</p>	<p>0,2-0,4 мкм</p>	<p>0,4-0,75 мкм</p>	<p>0,75-100 0 мкм</p>	
<p>6 -20 нм</p>						

НОБЕЛЕВСКИЕ ПРЕМИИ:

- **1901** г. Вильгельм Конрад (*фон*) **Рентген** – за открытие X-лучей. Первый лауреат **Нобелевской премии по физике** (*скромно отказался от нобелевской речи*).
- **1914г.** – **Лауэ** – за открытие **преломления и интерференции** рентгеновых лучей при облучении кристаллов, чем доказал их электромагнитную и волновую природа (*как у ультрафиолетовых, инфракрасных и гамма-лучей*).
- **1917г.** – **Чарльз Баркла** - за открытие **поляризации X-лучей**.
- **1956** - **Форсман** – за методику рентгенконтрастной **ангиокардиографии** (*опыт на себе*).
- **1979г.** – **G.Hounsfield** и **Кормак** (Англия - США) – за создание **РКТ** (рентгеновской компьютерной томографии) и ее применение в медицине.

СВОЙСТВА X-ЛУЧЕЙ

- 1. ЛЮМИНЕСЦЕНТНОЕ (флюоресцентное).** -
У Рентгена светилась картонка, покрытая платино-синеродистым барием. Экраны рентгеноскопических аппаратов покрывают - цинк-сульфид-кадмием.
- 2. ФОТОХИМИЧЕСКОЕ.** X-лучи разлагают галогениды серебра, засвечивая фотопластинку.
- 3. ИОНИЗИРУЮЩЕЕ действие (как и у гамма-лучей) –**
используется в дозиметрах для определения дозы облучения.
- 4. БИОЛОГИЧЕСКОЕ действие на живые ткани.**
Большие дозы облучения применяют для рентгенотерапии опухолей..
- 5. ПРОНИКАЮЩАЯ способность.**
Чем меньше длина волны (жесткие лучи – при выс напряжении), тем сильнее их проникающая способность.



ЗАКОНЫ СКИАЛОГИИ

- 1. ПРОНИКАЮЩАЯ** способность X-лучей обратно пропорциональна плотности объекта, длине волны, расстоянию от излучателя до объекта.
- 2. ЗАКОН СУММАЦИИ ТЕНЕОБРАЗОВАНИЯ** (закон Абсорбции). Изображение объекта - плоское и суммарное, т.е. тени всех объектов на пути X-луча затеняют друг друга.

РАЗНОВИДНОСТИ ВИЗУАЛИЗАЦИИ РЕНТГЕНОВСКОГО ИЗОБРАЖЕНИЯ

1. **РЕНТГЕНОСКОПИЯ** - получение изображения на флуоресц. экране.
2. **РЕНТГЕНОГРАФИЯ** - получение изображения на фотопластинке.
3. **ЭЛЕКТРОРЕНТГЕНОГРАФИЯ (ксерорадиография)** - объект снимают на полупроводник - *селеновую пластину* с напыленным черным порошком и заряженную статическим электричеством.
4. **ФЛЮОРОГРАФИЯ** - фотографирование рентг. изображения с экрана на рулонную фотопленку.
5. **РЕНТГЕНОКИМОГРАФИЯ, ПОЛИГРАФИЯ** - позволяют выявить изображение органа (бьющегося сердца, дышащих легких) в разные фазы его деятельности.
6. **ТОМОГРАФИЯ** - *послойное* исследование области тела на заданной глубине, с целью избавиться от суммации всех слоев объекта в единую тень. *«Размазывание» ненужных слоев объекта достигается путем синхронного движения рентгеновской трубки и кассеты с пленкой вокруг объекта (по прямой, по дуге, или по кругу).*
7. **ОРТОПАНТОМОГРАФИЯ** – «выпрямленная» панорамная томограмма челюстей и зубов.
8. **РЕНТГЕНОВСКАЯ КОМПЬЮТЕРНАЯ ТОМОГРАФИЯ (РКТ).**

ЭЛЕКТРОРЕНТГЕНОГРАФИЯ (ксерорадиография)



Объект снимают на полупроводник - *селеновую пластину* с напыленным черным порошком и заряженную статическим электричеством. 1 м^2 пластины экономит 300 м^2 р-плёнки = 25 кг серебра.

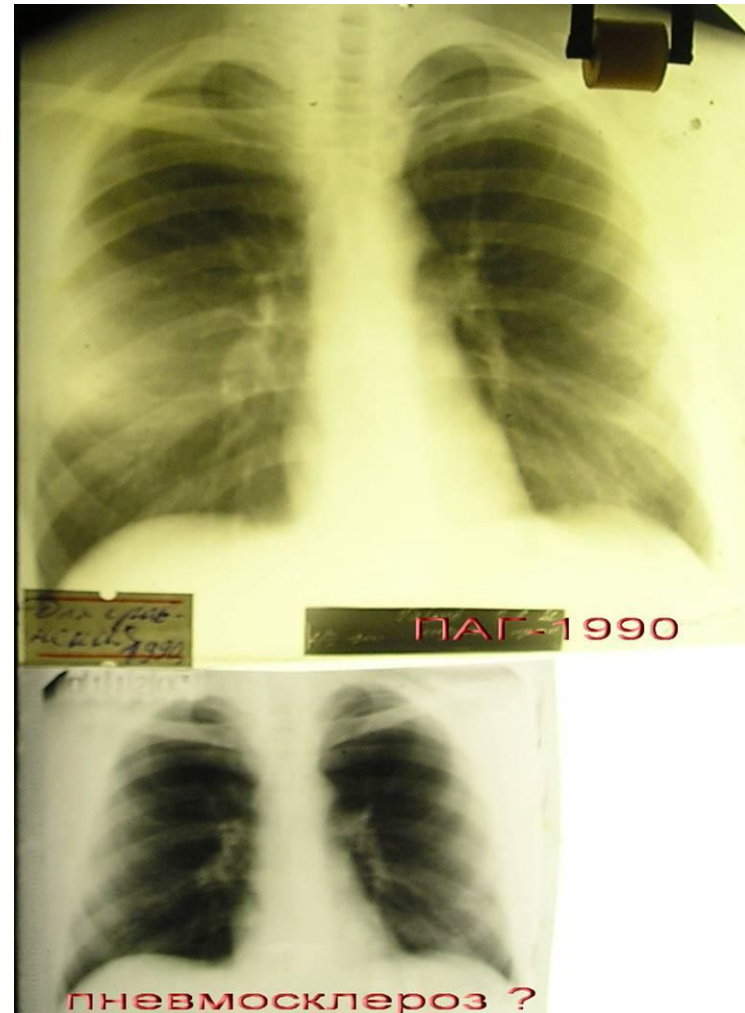
ФЛЮОРОГРАФИЯ

Фотографирование
рентг. изображения
с экрана на рулонную
фотоплёнку.

Крупнокадровая
10 x 10 см.

средне- 7x7см.,

мелко - 3,2 x 3,2 см,



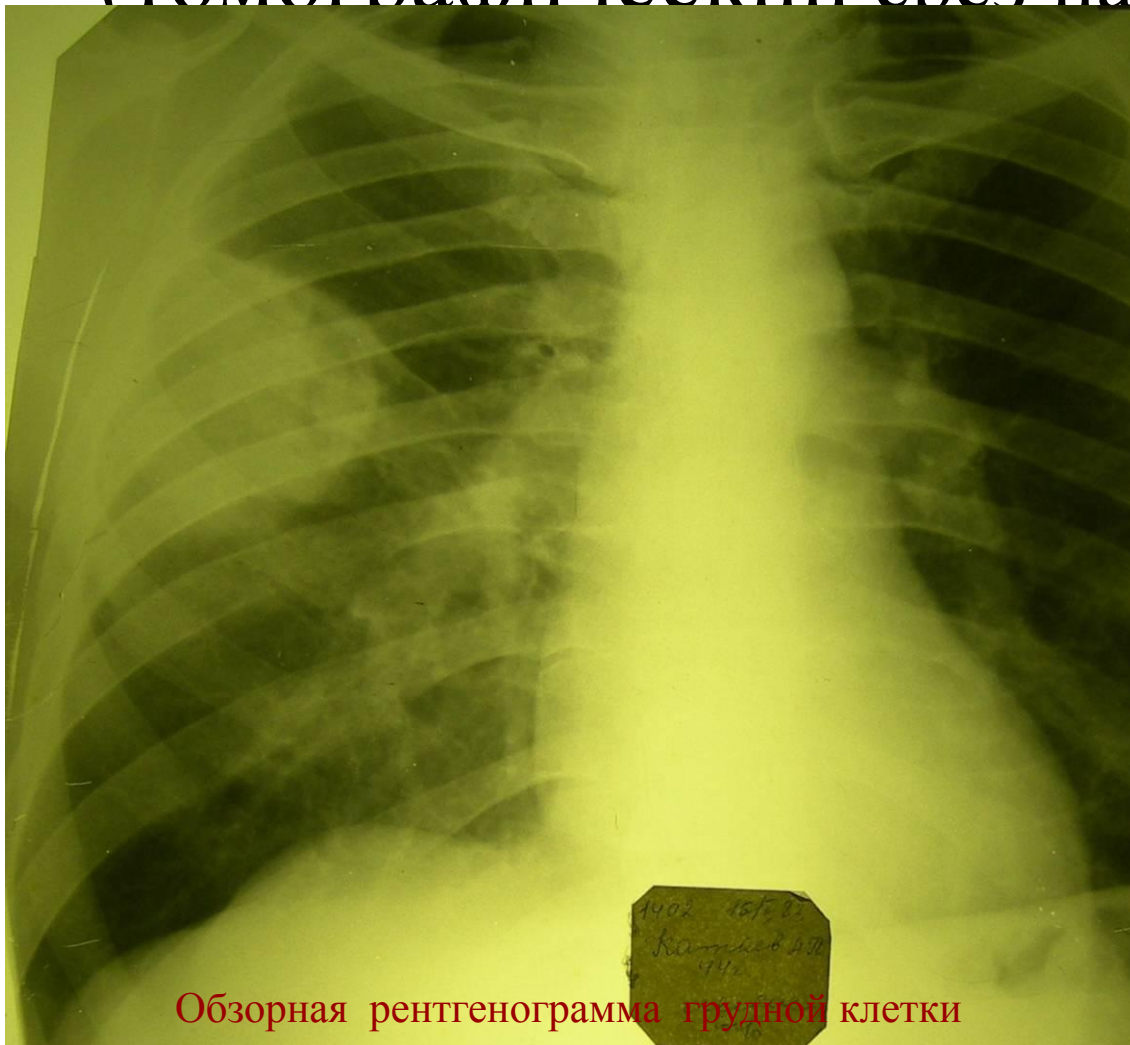ТОМОГРАФИЯ линейная

- - способ получения **послойного** изображения органов на заданной глубине с помощью синхронно **движущейся** навстречу друг другу R-трубки и кассеты с плёнкой (*по прямой, а чаще по дуге радиусом до 30°*).
- Все слои объекта, оказавшиеся дальше или ближе центра радиуса дуги их вращения, «**РАЗМАЗЫВАЮТСЯ**».
- **ЗОНОГРАФИЯ** – получение толстых срезов при малом угле качания трубки (6-10°).

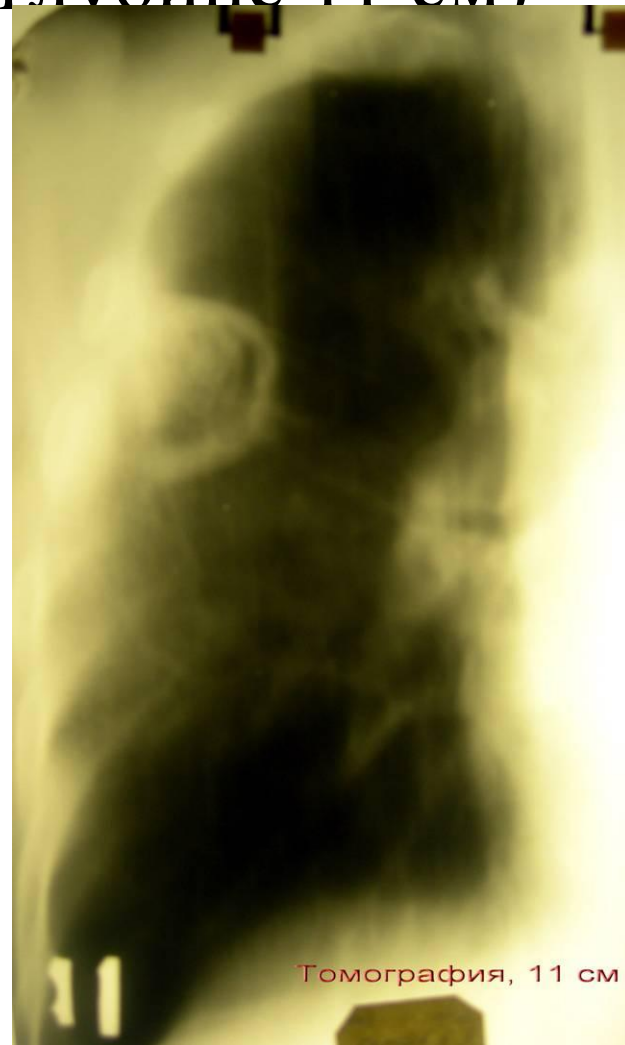
Размазать !
«ненужные» слои тела



Кольцевидная тень в лёгких (S_2 или S_6) (томографический срез на глубине 11 см)



Обзорная рентгенограмма грудной клетки




Томография, 11 см

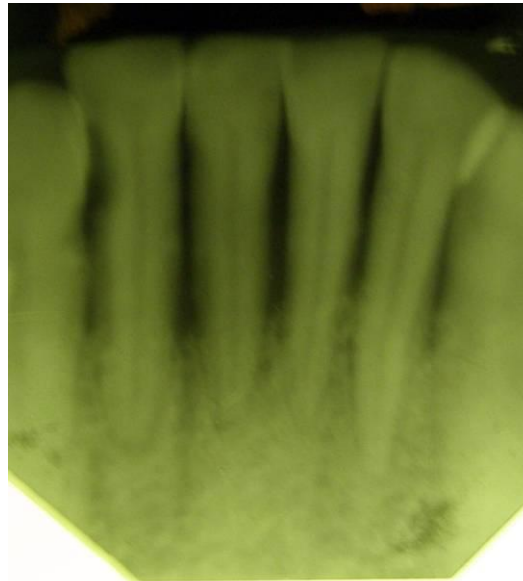
Грибковая аспергилёма? Распадающийся рак? Хронич. абсцесс? Туберкулёзная каверная? (но нет очагов отсева на верхушке)

ОРТОПАНТОМОГРАММА челюстей



Головка н/ч и
суставной бугорок





Прицельный
снимок резцов
(клыки
уже не в фокусе)

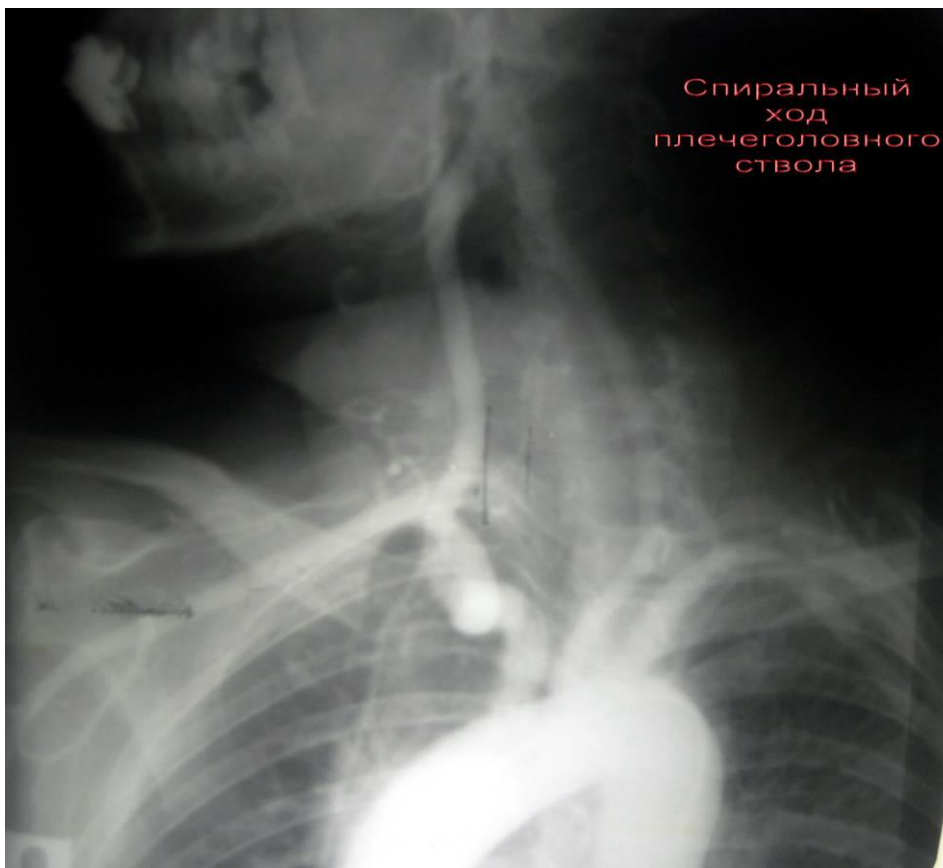Рентгенограммы бывают:

1. обзорные
2. прицельные
3. с применением **контраста**

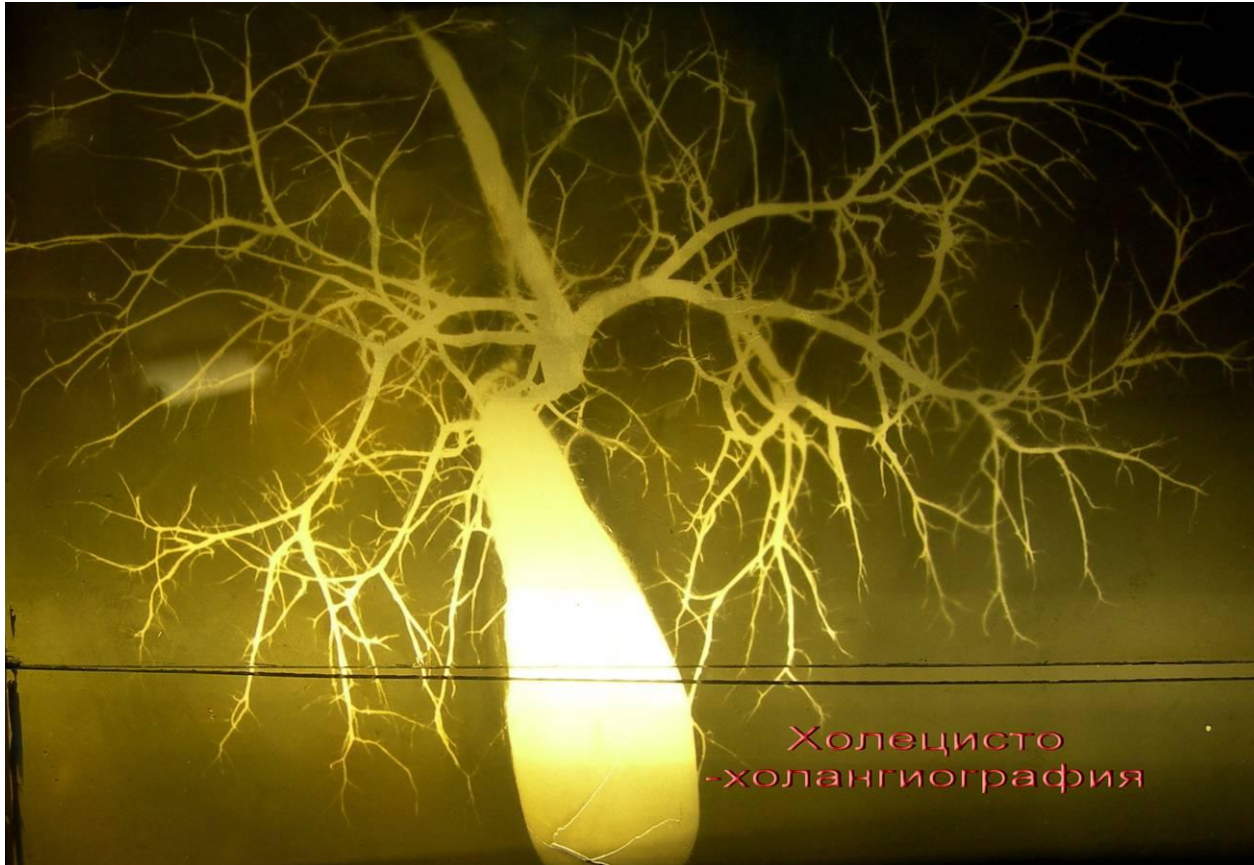- С помощью специального тубус-компрессора, которым рентгенолог давит на живот пациента, чтобы лучше распределить контрастную массу в желудке, можно получить прицельный снимок. В отличие от обзорного снимка - нужная часть желудка на **прицельном снимке** обведена круглой рамкой - тенью тубус-компрессора.

При обычном обзорном R-исследовании на снимках различимы лишь те анатомические образования, которые значительно отличаются от окружающих тканей по плотности.

- Можно искусственно изменить плотность объекта введением **рентгеноконтрастных веществ**:
- 1) контрастирование **газами** (воздух, кислород, закись азота) **свободно пропускающими R-лучи** (напр., пневморетроперитонеум, артрография, венстрикулография).
- 2) **в-ва, поглощающие X-лучи**:
 - инъекции и пункции в сосуды и полости, вливания в естественные отверстия (*рот, нос, трахею, уретру, кишку*);
 - **сульфат бария** – для визуализация ЖКТ (*per os, per rectum - ирригография*);
 - **йодистые препараты** и масла (*верографин, урографт, йопагност, телебрикс, липиодол ...*) - внутривенная урография; ангиография; холецистография; лимфография, бронхография...

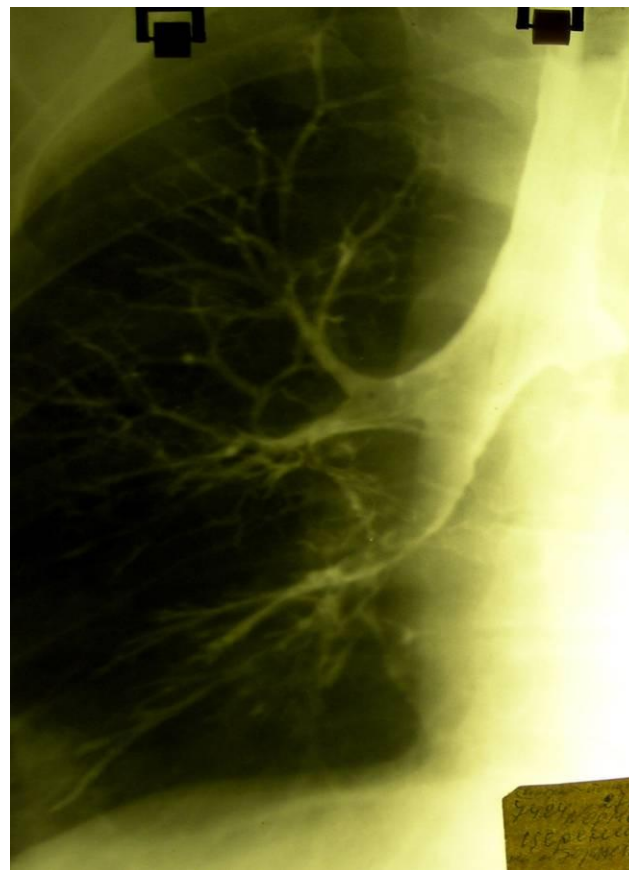
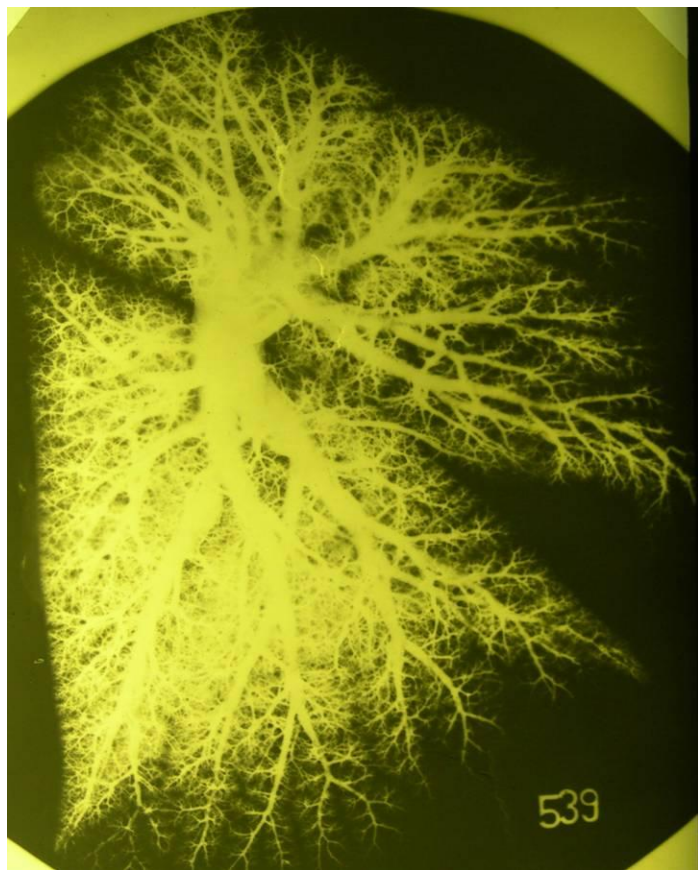

Спиральный
ход
плечеголовного
ствола

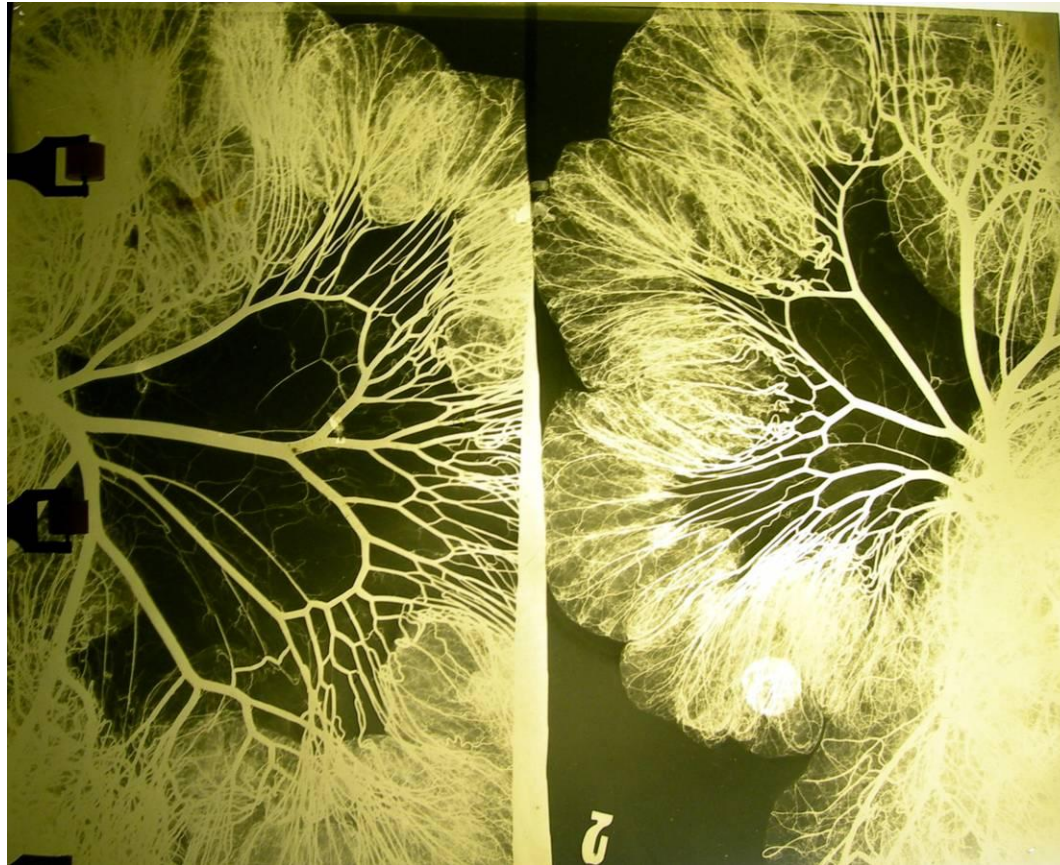

Холецисто-холангиография

Бронхография



Селективная ангиография – *верхняя брыжеечная артерия*

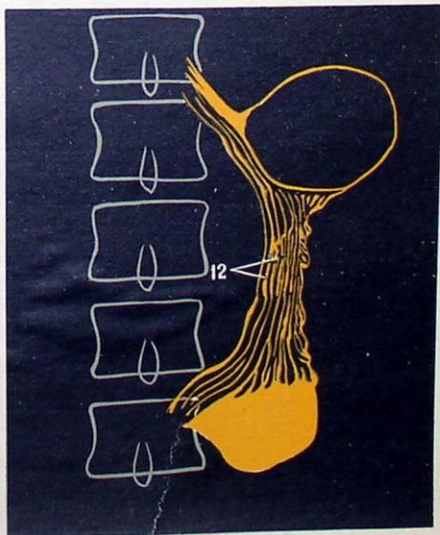
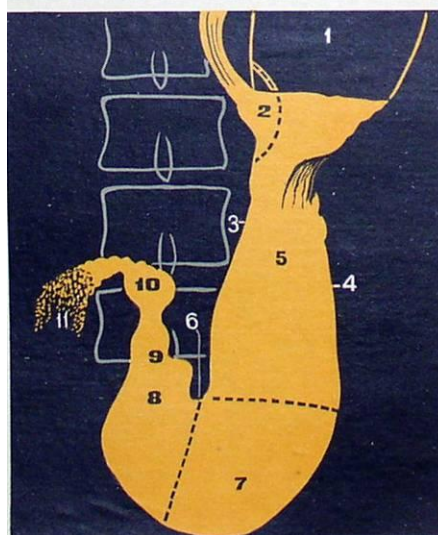
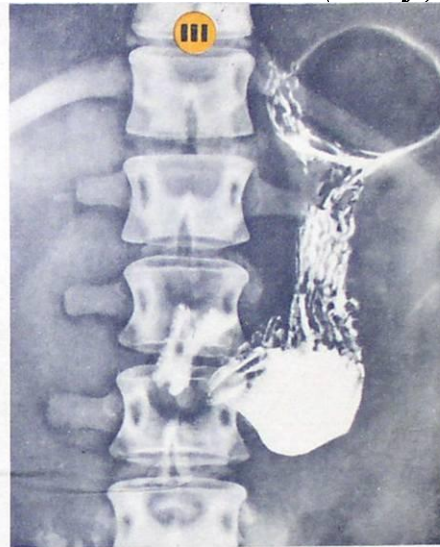
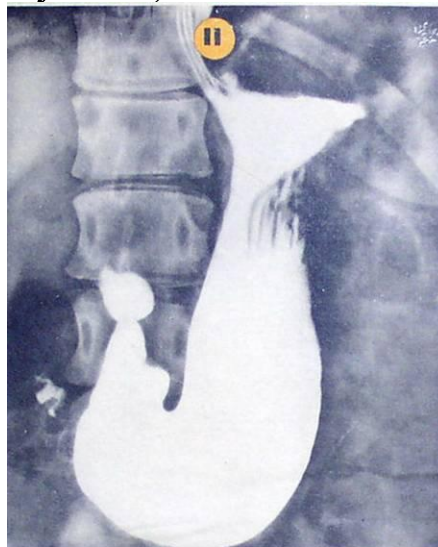

Фаза тугого заполнения желудка барием.

Оцениваем положение, форму и контуры желудка. Ищем дефект наполнения (*опухоль*) или симптом «ниши» (*язву*).

Фаза тугого заполнения желудка барием.

Оцениваем положение, форму и контуры желудка. Ищем дефект наполнения (*опухоль*) или симптом «ниши» (*язву*).



Фаза опорожнения желудка.

Оцениваем 1. рельеф складок слизистой оболочки 2. скорость и полноту эвакуации содержимого желудка в ДПК.

ЧТО ДОЛЖЕН ЗНАТЬ И УМЕТЬ СТУДЕНТ

1. Знать природу и **свойства рентгеновского излучения** (с учетом курса *мед. физики*), принципы и виды получения изображения.
2. Понимать основной принцип сиалогии - закон **суммации теней** на рентгенограмме. Определять позитивное или негативное изображение.
3. Правильно поставить на негатоскоп рентгенограмму.
4. Определять : какой орган, или часть тела исследовались; в какой **проекции** (прямой, боковой, косой); с помощью какого метода; применялось ли **контрастирование**.
5. На рентгенограмме показать и назвать основные **анатомические образования** . (*Напр., указать: чем образованы левый и правый контуры сердца, чем обусловлен легочный рисунок; определить вариант формы чашечно-лоханочной системы почки; закрыты ли зоны роста в костях и т.д.*).
6. Распознать наличие грубой патологии или порока развития (перелом, обширный очаг деструкции, камень, резкая деформация формы и размеров органа и т.д.).
7. Иметь представление о **современных способах медицинской визуализации**: компьютерной томографии (РКТ), магнитно-резонансной томографии (МРТ), ультразвуковом сканировании (УЗИ), радиоизотопной сцинтиграфии, тепловидении.

РЕНТГЕНАНАТОМИЯ



История рентгена



В 1895 году немецкий физик Вильгельм Конрад Рентген открыл рентгеновские лучи. Он обнаружил, что эти лучи способны проникать сквозь непрозрачные материалы и создавать изображения внутренних органов человека.



Рентгеновские лучи используются в медицине для диагностики различных заболеваний. Они позволяют врачам увидеть внутренние органы и кости человека без необходимости проведения хирургической операции.

Особенности рентгеновских лучей

Рентгеновские лучи являются электромагнитными волнами высокой частоты. Они обладают способностью проникать сквозь непрозрачные материалы и создавать изображения внутренних органов человека.

Применение рентгеновских лучей в медицине

Рентгеновские лучи используются для диагностики различных заболеваний. Они позволяют врачам увидеть внутренние органы и кости человека без необходимости проведения хирургической операции.

Безопасность рентгеновских лучей

Рентгеновские лучи являются ионизирующим излучением. Они могут оказывать вредное воздействие на организм человека. Поэтому при использовании рентгеновских лучей необходимо соблюдать меры предосторожности.

История рентгеновских лучей

Рентгеновские лучи были открыты в 1895 году немецким физиком Вильгельмом Конрадом Рентгеном. Он обнаружил, что эти лучи способны проникать сквозь непрозрачные материалы и создавать изображения внутренних органов человека.

Применение рентгеновских лучей в медицине

Рентгеновские лучи используются для диагностики различных заболеваний. Они позволяют врачам увидеть внутренние органы и кости человека без необходимости проведения хирургической операции.

Безопасность рентгеновских лучей

Рентгеновские лучи являются ионизирующим излучением. Они могут оказывать вредное воздействие на организм человека. Поэтому при использовании рентгеновских лучей необходимо соблюдать меры предосторожности.

История рентгеновских лучей

Рентгеновские лучи были открыты в 1895 году немецким физиком Вильгельмом Конрадом Рентгеном. Он обнаружил, что эти лучи способны проникать сквозь непрозрачные материалы и создавать изображения внутренних органов человека.

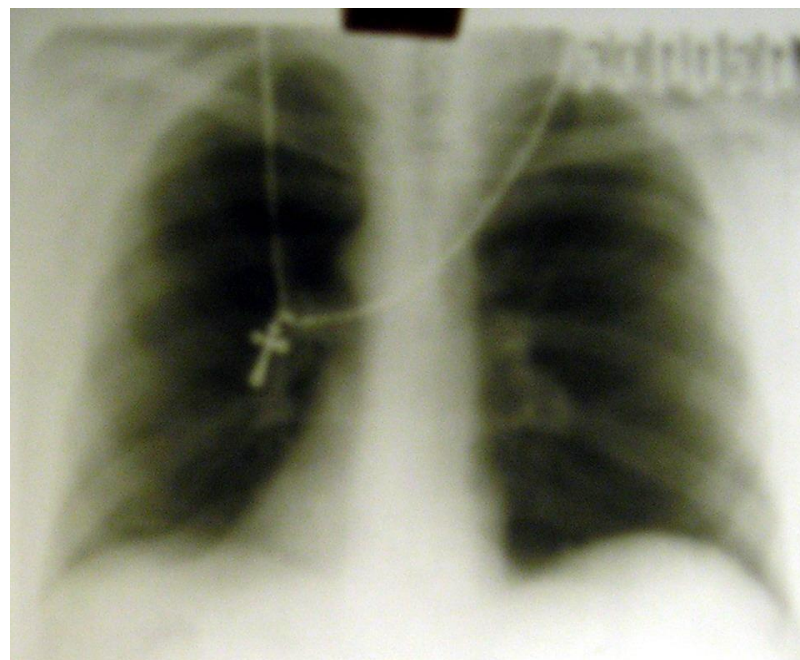
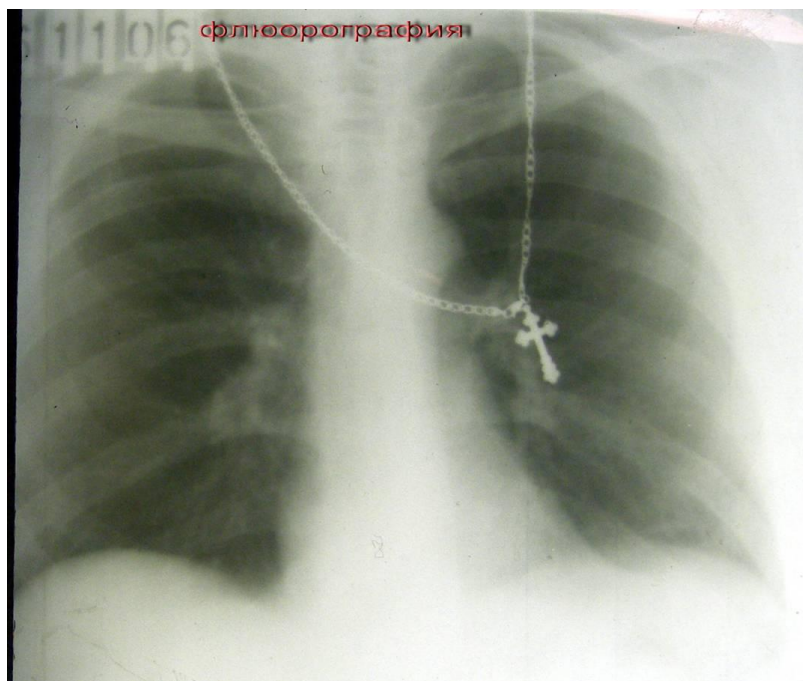
Применение рентгеновских лучей в медицине

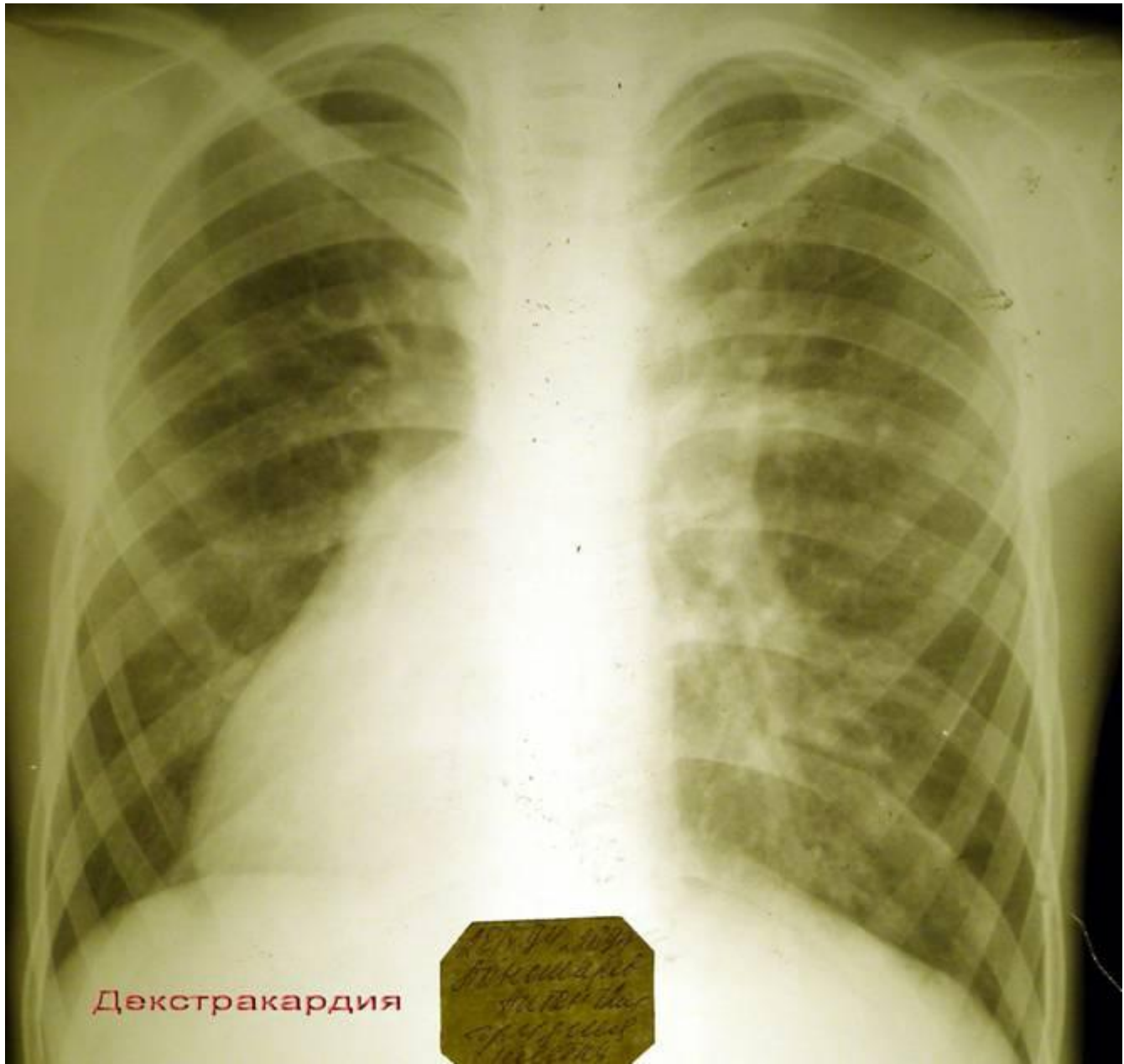
Рентгеновские лучи используются для диагностики различных заболеваний. Они позволяют врачам увидеть внутренние органы и кости человека без необходимости проведения хирургической операции.

Безопасность рентгеновских лучей

Рентгеновские лучи являются ионизирующим излучением. Они могут оказывать вредное воздействие на организм человека. Поэтому при использовании рентгеновских лучей необходимо соблюдать меры предосторожности.

Правильно поставить на негатоскоп рентгенограмму





Декстракардия

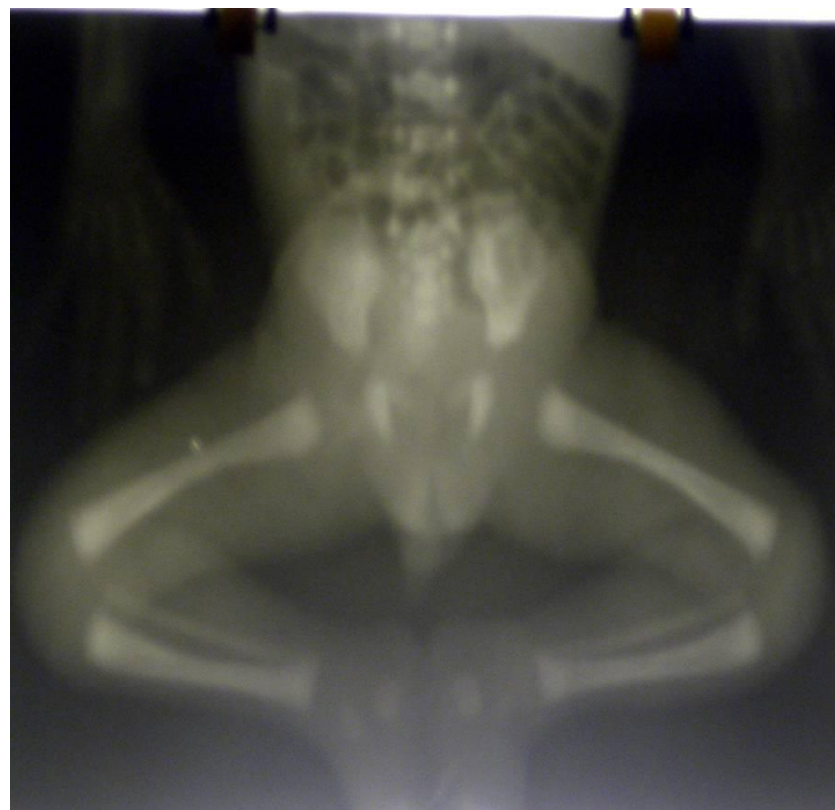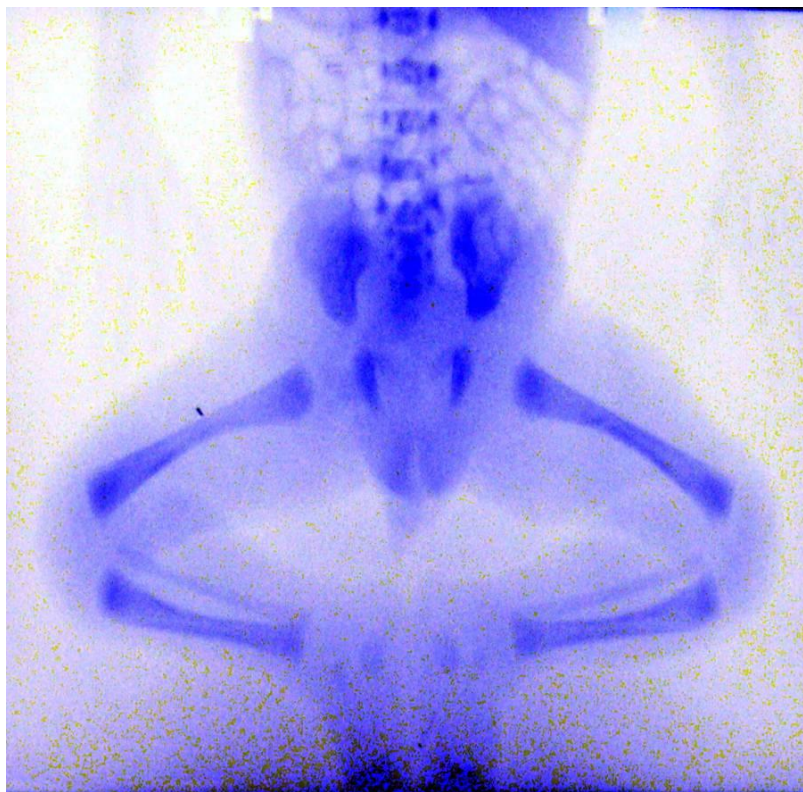
Декстракардия
сердце в правой
половинке грудной
клетки

«РЕНТГЕНОЛОГИЧЕСКАЯ ПЕСНЯ»

- Глубже вдыхаем Барий глотаем
- **Рентгенограммы** мы получаем
- Насквозь просветим камни лучами,
- А что мы видим - не знаем сами.
- Припев:
- Смотрим подальше, смотрим поближе,
- Смотрим повыше, смотрим пониже.
- Все нам на снимке кажется спорным
- **Черное - белым, белое - черным.**

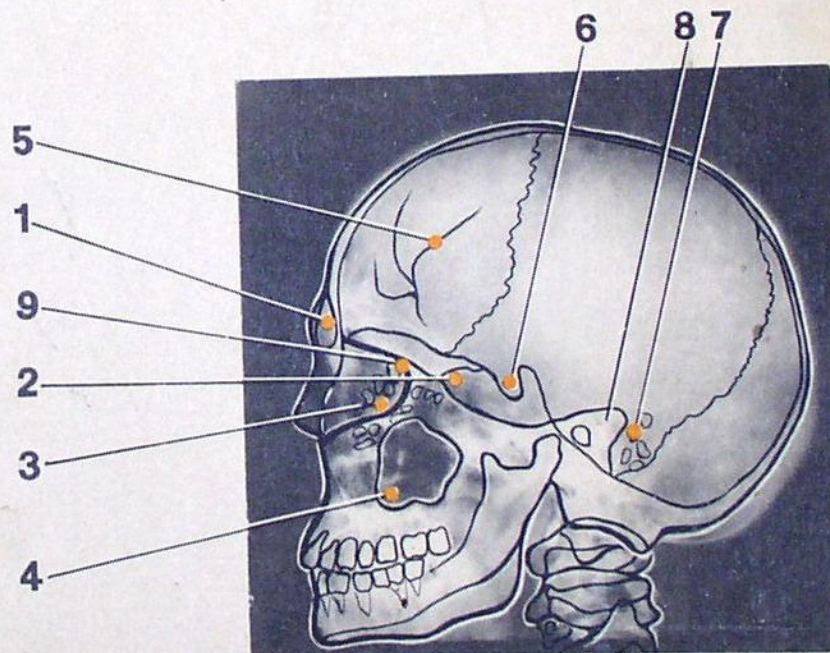
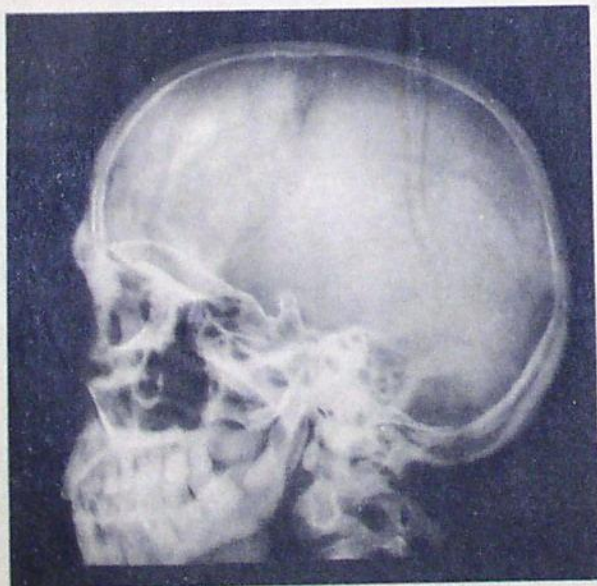*На мотив песни из фильма "Большая перемена".
Студенческий фольклор.*

Позитивное или
негативное изображение?



- Наиболее полную картину о строении объекта можно получить при исследовании его в 2 - 3-х **проекциях** (прямая, боковая, косая, **аксиальная**). Для многих суставов и органов, чтобы не делать снимки в разных проекциях, разработаны специальные укладки.
- Прямой **задней** рентгенограммой - называется снимок, при котором R-пленка прилежит к задней поверхности спины (или, напр., плечевого сустава).
- Прямой **передней** - ... к животу; к передней поверхности луче-запястного сустава....


БОКОВАЯ ПРОЕКЦИЯ



1—лобная пазуха 2—основная пазуха 3—ячейки решетчатой кости 4—верхнечелюстная пазуха 5—артериальные бороздки
 6—турецкое седло 7—ячейки сосцевидного отростка 8—пирамида височной кости 9—глазница 10—перегородка носовой полости
 11—швы



**СХЕМА НОРМАЛЬНОГО КРУГЛОГО
ТУРЕЦКОГО СЕДЛА**

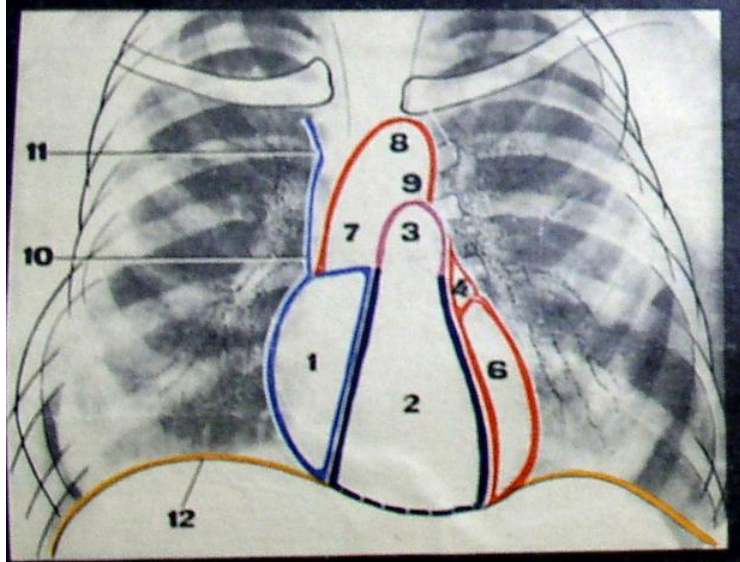
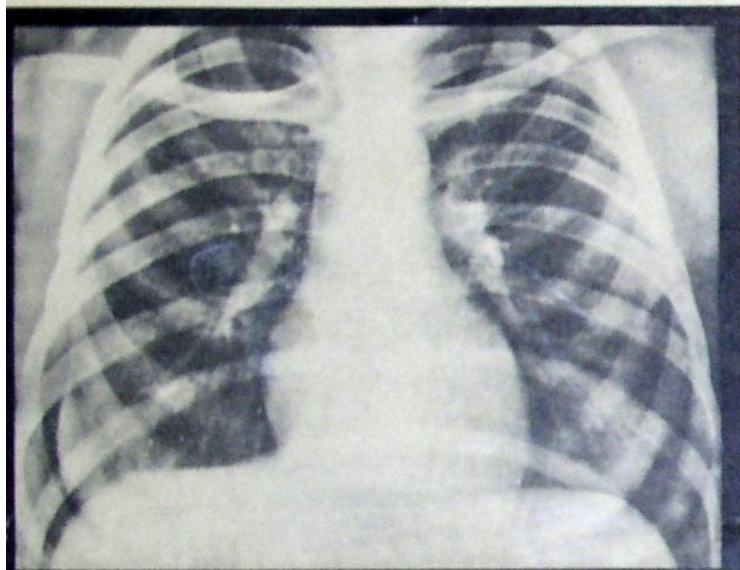


**СХЕМА НОРМАЛЬНОГО ГЛУБОКОГО
ТУРЕЦКОГО СЕДЛА**

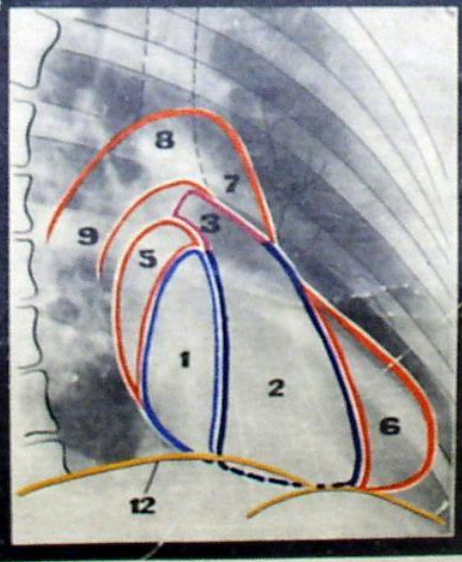
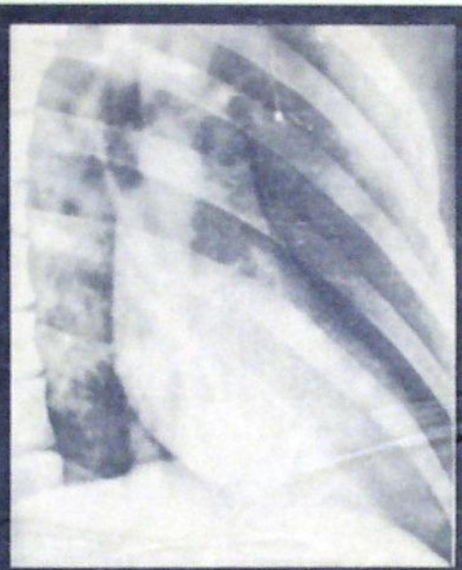


**СХЕМА НОРМАЛЬНОГО ПЛОСКОГО
БОЛЬШОГО ТУРЕЦКОГО СЕДЛА**

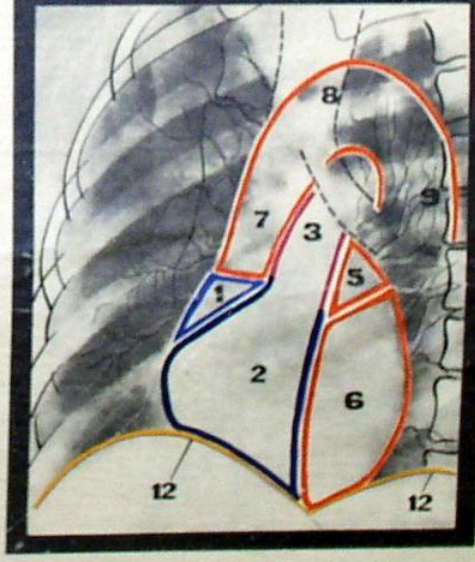
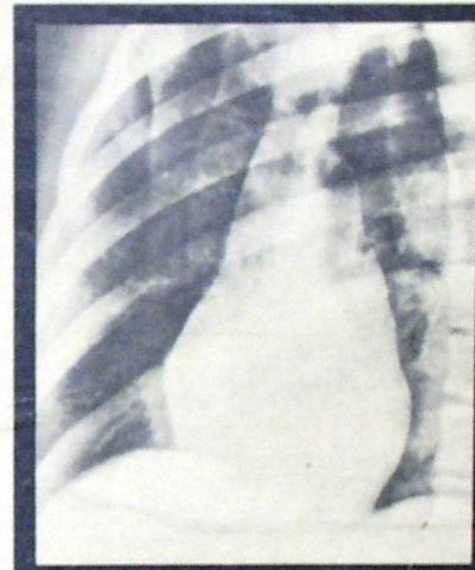
ПЕРЕДНЯЯ ПРОЕКЦИЯ



ПЕРВАЯ КОСАЯ ПРОЕКЦИЯ



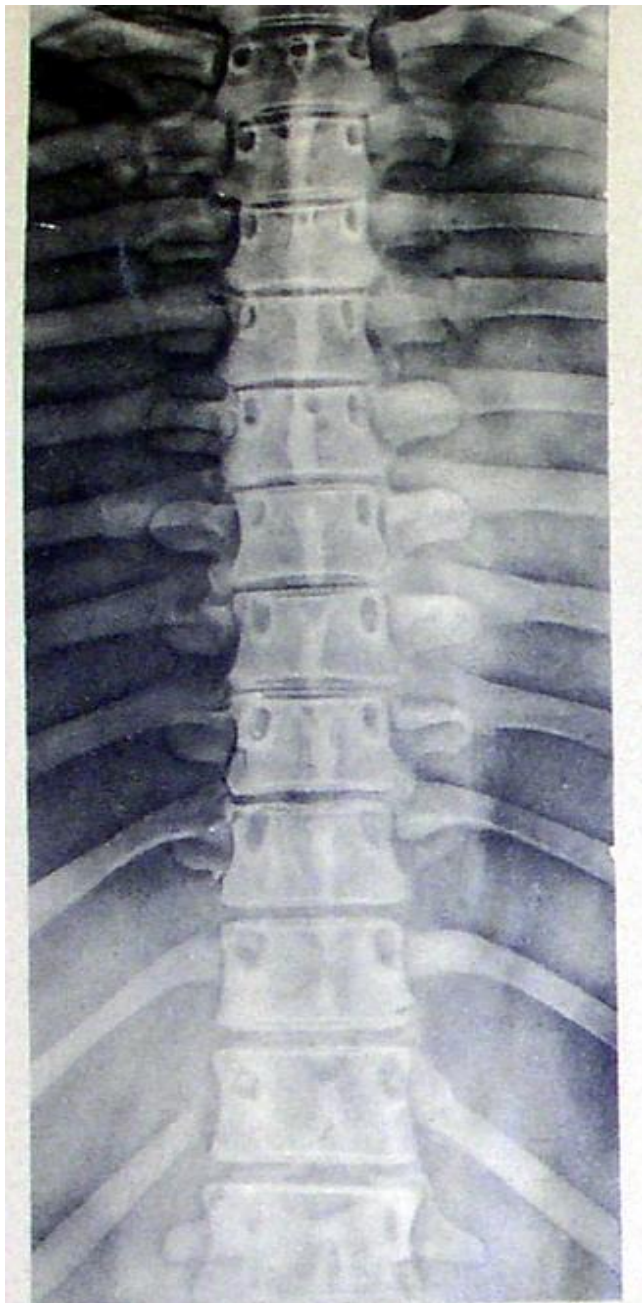
ВТОРАЯ КОСАЯ ПРОЕКЦИЯ



Axiom Aristos FX (Siemens) – Radiographic FD systems.

Цифровая рентгенограмма средней жёсткости.

. Передняя прямая проекция.



Прямая проекция.

**Задняя прямая
рентгенограмма
грудного отдела
позвоночника**

*в очень жёстких
лучах.*

В настоящее время **рентгеновское изображение** получают, используя:

1. **прямые аналоговые** (экранно-пленочная рентгенография) ,
2. **непрямые аналоговые** (рентгеноскопия с УРИ)
3. **и цифровые технологии.**

Принцип **прямого аналогового** изображения - отражение объекта на R-пленке или флюоресц. экране точками, оптическая плотность которых отражает *степень поглощения объектом рентгеновского излучения*. Размер точек зависит от физико-хим. свойств пленки и экранов, что определяет пространственное и контрастное разрешение. Экранно-пленочная рентгенография характеризуется самым высоким пространственным разрешением - на R-пленке можно различать до 20 пар линий/мм.

Недостатки классической рентгенографии:

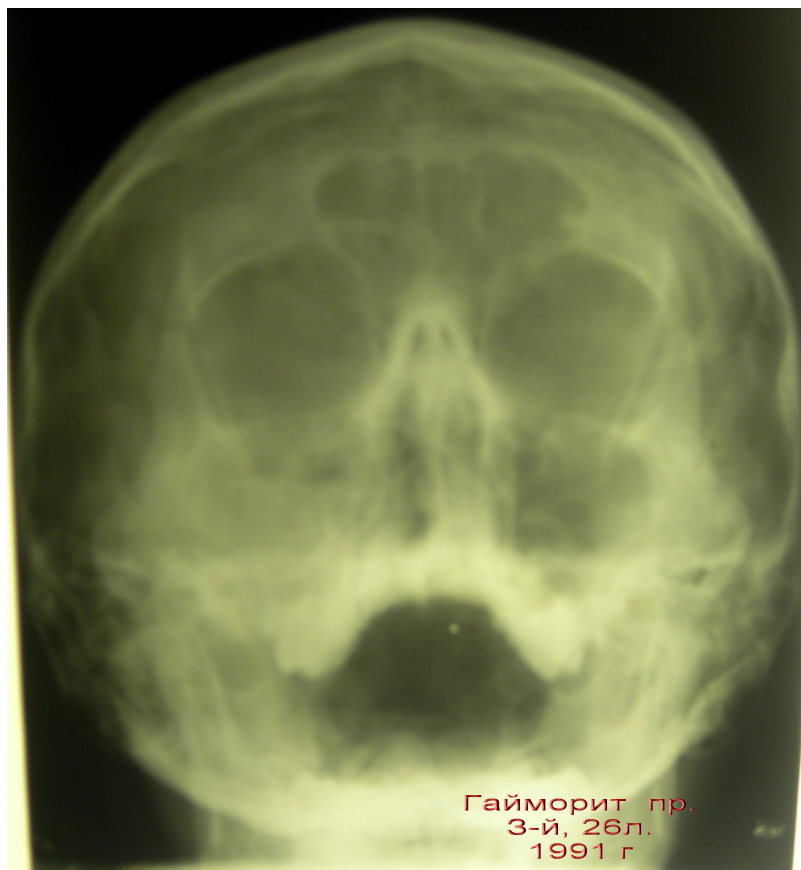1. чтобы повысить квантовую эффективность R-пленки, необходимы большие экспозиционные дозы облучения.
2. нельзя передать на одном снимке и мягкие, и плотные ткани.
3. дорожает «расходник» - плёнка и фотореактивы.

3. Цифровая рентгенография - изображение представлено в виде цифровой матрицы (числовых строк). Единицей площади является **пиксель**. Если в обычной рентгенографии пространственное разрешение определяется, гл. обр., зернистостью фотоматериалов и экрана, то в цифровой - размерами пикселя цифровой матрицы и колеблется *от 0,7 до 5-6 лп./мм, т.е. по пространственному разрешению цифровое изображение значительно уступает аналоговому (10-20 лп./мм)*.

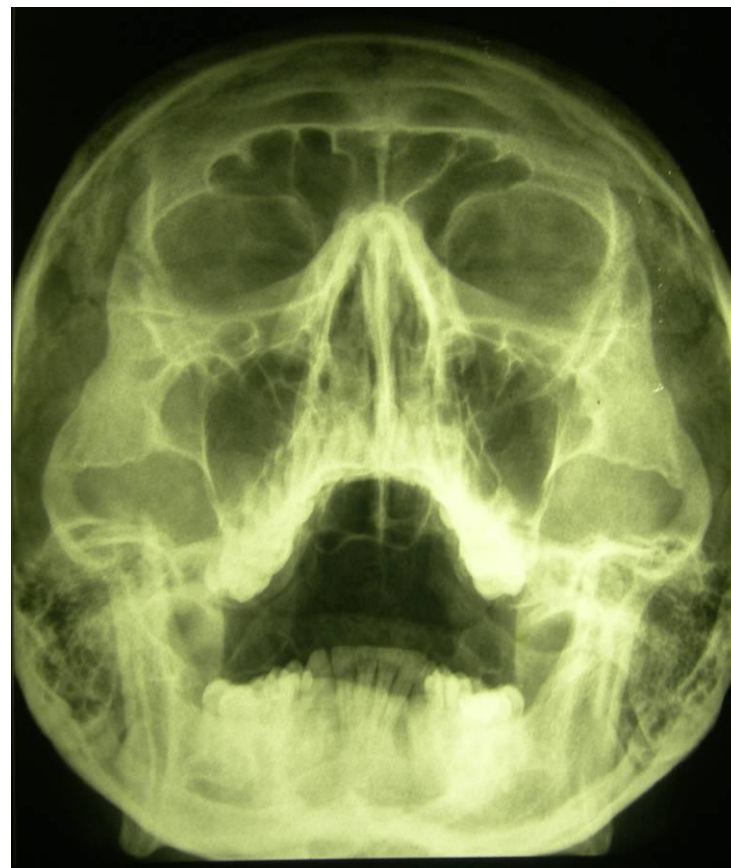Но имеет преимущества:

1. *Хорошее контрастное разрешение* как мало-, так и высококонтрастных теней на одном снимке.
2. Можно обработать математически с помощью различных программ, архивировать и передавать .

**прямая
аналоговая
рентгенография**



**цифровая
рентгенография**



ПЛАН ИЗУЧЕНИЯ РЕНТГЕНОГРАММЫ

I. ОБЩИЙ ОСМОТР РЕНТГЕНОГРАММЫ

- Определить **вид исследования** (обзорная рентгенография, линейная томография, прицельный снимок, флюорография, электрорентгенография, компьютерная томография, ...).
- Установить **качество рентгенограммы** (мягкий или жесткий снимок, степень контрастности, наличие вуали или проекционных искажений); **негативное** или **позитивное изображение**.
- Определить **объект съемки** (какая часть тела или орган изображены на снимке).
- **Проекция** исследования: прямая (передняя или задняя), боковая, косая, специальная.
- Применено ли **контрастирование**:
 1. **газом** (кислород, закись азота, углекислый газ, воздух) - вентрикулография желудочков мозга, пневмоартрография, пневморетроперитонеум);
 2. **сульфатом бария** (ирригография толстой кишки, ортоградное исследование пищеварительного тракта);
 3. **йодистосодержащими растворами и маслами** (*урографин, верографин, омнипак, телебрикс, липиодол...*) - *гистеросальпингография, артериография, сиалография, холецистография, бронхография, внутривенная урография, ретроградная уроциелография, ортопантомография челюстей...*).

МЕТОДИКА АНАЛИЗА СНИМКА ОРГАНОВ ГРУДНОЙ КЛЕТКИ

I. ОБЩИЙ ОСМОТР РЕНТГЕНОГРАММЫ:

1. Оценка качества снимка;
2. Определение правильности установки исследуемого;
3. Определение конституционального типа, формы грудной клетки, деформации её.

II. ИЗУЧЕНИЕ СТЕНКИ ГРУДНОЙ ПОЛОСТИ:

1. Состояние мягких тканей;
2. Состояние скелета плечевого пояса и грудной клетки;

III. ДЕТАЛЬНОЕ ИЗУЧЕНИЕ ЛЁГОЧНЫХ ПОЛЕЙ:

1. Величина, форма, границы лёгочных полей;
 - а) сравнительная оценка межрёберных промежутков,
 - б) общая оценка положения и величины органов средостения,
 - в) положение, форма, контуры диафрагмы;
2. Изучение прозрачности лёгочных полей;
3. Состояние лёгочного рисунка;
4. Состояние корней лёгких.

IV. ФОРМУЛИРОВКА ЗАКЛЮЧЕНИЯ С УЧЁТОМ КЛИНИЧЕСКИХ ДАННЫХ И РЕЗУЛЬТАТОВ ДРУГИХ МЕТОДОВ ИССЛЕДОВАНИЯ.

II. ДЕТАЛЬНОЕ изучение изображения (скелета)

1. Оценить положение, **форму и величину** костей (физиологические изгибы, анатомические выступы и впадины).
2. Рассмотреть **контуры кортикального слоя** на всем протяжении кости (толщину, непрерывность, ровность, интенсивность тени; просвет костномозгового канала.).
3. Изучить состояние **костной структуры** (*сетчатотрабекулярный рисунок губчатого вещества, интенсивность и однородность компактного вещества*).
4. Выяснить состояние хрящевых **ростковых зон** и ядер окостенения, линий синостозирования (у детей и подростков).
5. Изучить соотношение **суставных концов** костей, величину и форму суставной щели и межпозвоночной щели, очертания замыкающей пластинки эпифизов.
6. Установить объем и **структуру мягких тканей**, окружающих кость (контур кожи и клетчатки, просвет трахеи, диафрагма, легкие).

р.С. Принципы чтения рентгенограмм костей и суставов (ЧТО СЛЕДУЕТ ОЦЕНИВАТЬ)

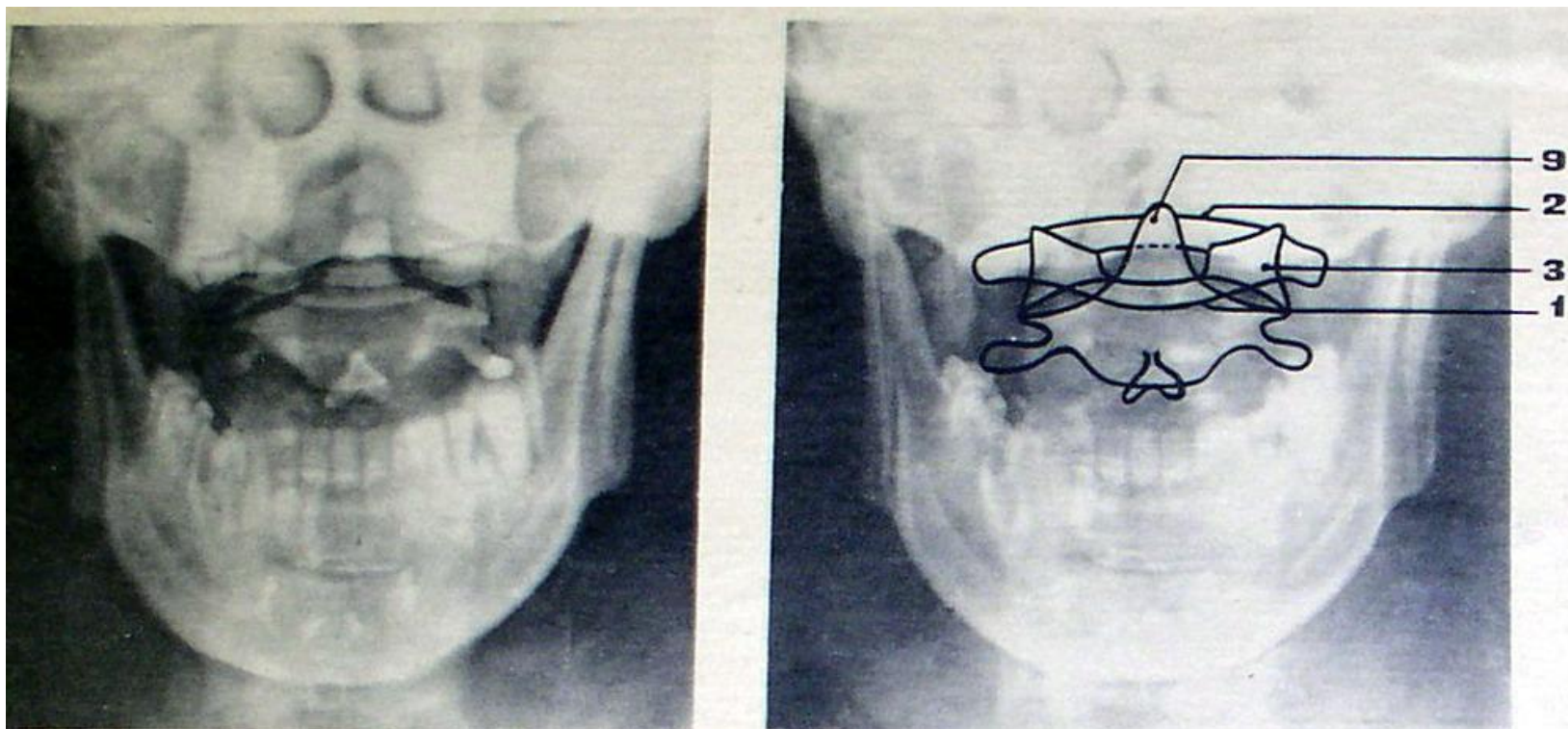
1. **Положение костей** (*соответствуют ли друг другу суставные поверхности, так как при вывихах и переломах возможны их смещения*).
2. **Форма костей и особенности суставных поверхностей** (*при заболеваниях может наблюдаться их искривление, деформация*).
3. **Костная структура компактного и губчатого вещества**
 - компактное вещество в норме имеет определенную толщину, ровные края,
 - губчатое вещество – пластинки у каждой кости имеют свое направление.
4. **Суставная щель** (в норме должна быть равномерной и для каждого сустава в определенной проекции иметь установленные размеры; ее ограничивают замыкательные пластинки на эпифизах).

При гипертрофии суставного хряща суставная щель расширяется; при атрофии хряща – суживается; при подвывихах – форма ее становится неровной; а при срастании суставных поверхностей (анкилоз) она полностью исчезает.
5. Состояние **надкостницы** в области эпифизов сочленяющихся костей (*при периоститах возможно ее окостенение, утолщение или отслоение*).
6. При изучении рентгенограмм **ребенка** необходимо обратить внимание на состояние зон роста и ядер окостенения, сроки их появления, симметричность ядер окостенения и зон роста, сроки синостозирования отдельных частей кости.

РЕНТГЕНОАНАТОМИЯ КОСТЕЙ


- На R выявляется только минерально пропитанный остов кости («скелет скелета»), а не изображение всей кости как органа.
- Очень слабо поглощают X-лучи и не дают дифференцированной тени: периост, костный мозг, суставные хрящи; связки – мышцы – сухожилия; сосуды и нервы.

Срединный атлanto-осевой сустав




На
РЕНТГЕНОГРАММЕ
ЧЕРЕПА
в боковой проекции
следует различать
следующие
образования:

Axiom Aristos FX (Siemens) – Radiographic FD systems.
Цифровая рентгенограмма.



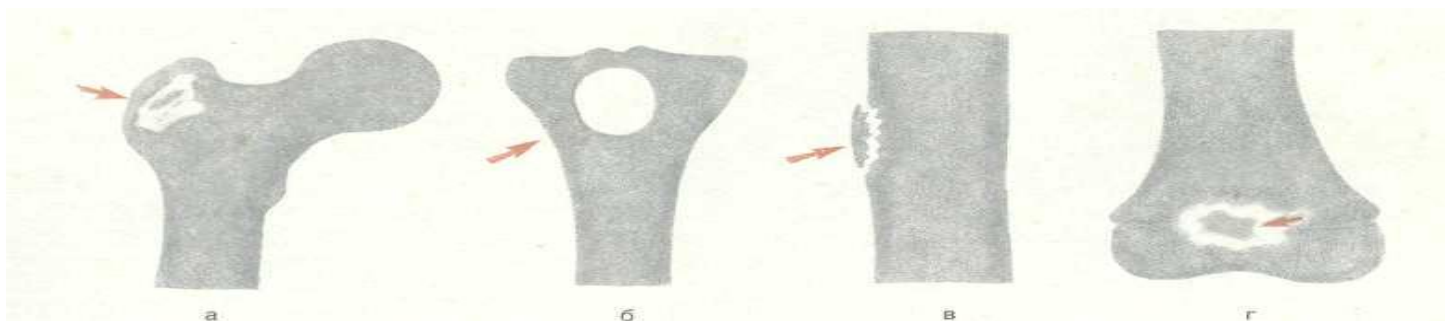
Изменения костной структуры



а.- Разрежение
(остеопороз)

Уплотнение
(остеосклероз)
утолщены костные балки

в.- Рассасывание
(остеолиз)



а — разрушение (деструктивный очаг)

б — образование полости

в — отделение участка (корковый секвестр)

г — губчатый секвестр в полости.

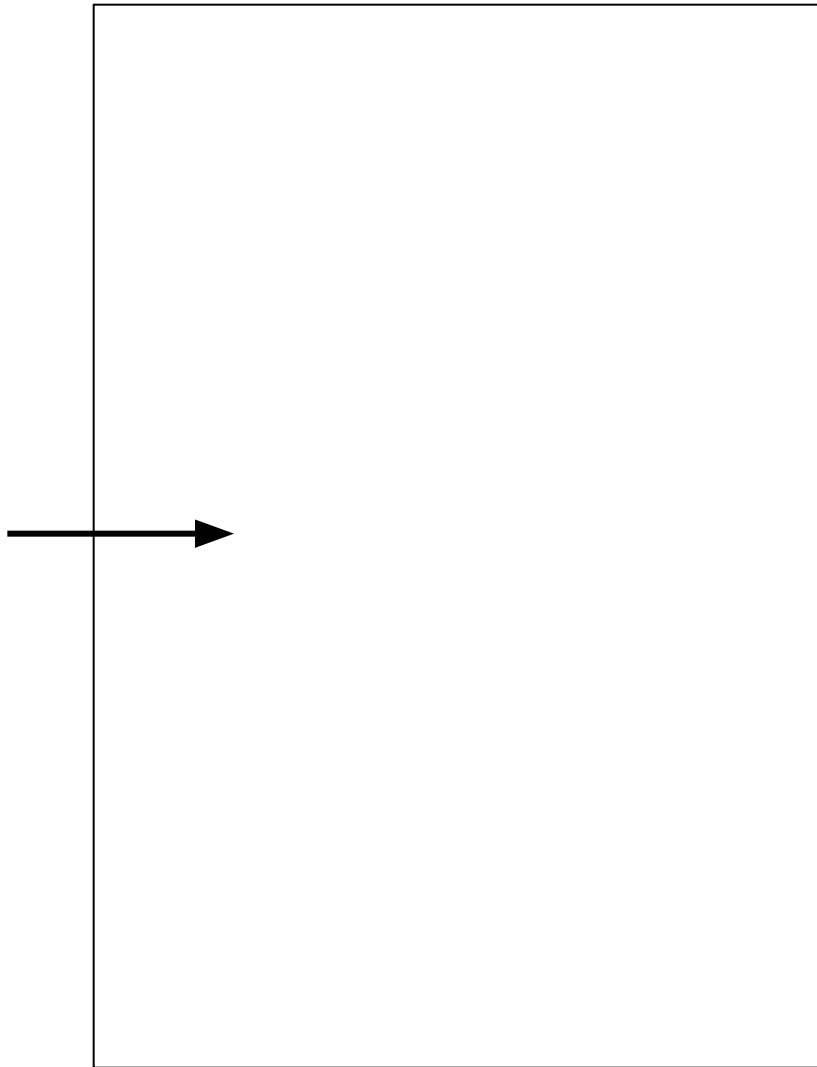
ИНВОЛЮТИВНЫЕ ИЗМЕНЕНИЯ СКЕЛЕТА

1. Разрежение структуры костной ткани (постклимактерический остеопороз).
2. Обызвествление связок в местах прикрепления их к кости.
3. Утолщение замыкающей пластинки эпифизов.
4. Постепенное сужение рентгеновской суставной щели.

Суставы – прерывные соединения

- Ширина **анатомической суставной щели** – 0.5-1 мм. Суставные поверхности покрыты R-прозрачным гиалиновым хрящом. Поэтому на снимке **«рентгеновская суставная щель»** в несколько раз больше действительной щели (от 1 до 9 мм) – и простирается от четкой узкой субхондральной пластинки одной кости – до другой. Высота щели должна быть равномерной.
- Капсулы суставов и вспомогательные элементы (связки, хрящи, диски, завороты) не видны. *Их можно видеть при пневмоартрографии.*

Рентгеновская суставная щель” в несколько раз больше действительной (анатомической) щели.



Не видны:

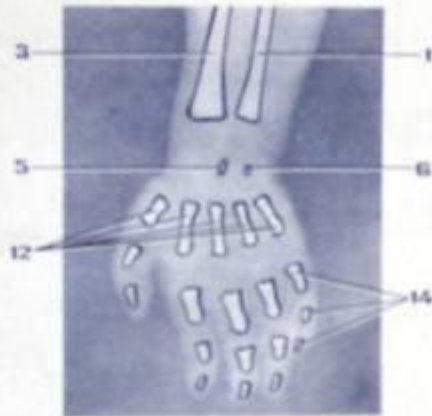
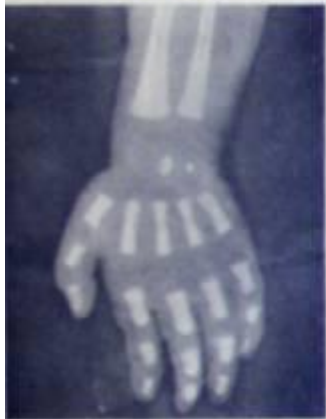капсула сустава, мениски,
связки крестообразные и окольные,
суставные хрящи

Axiom Aristos FX (Siemens) –
Radiographic FD systems.
Цифровая рентгенограмма.

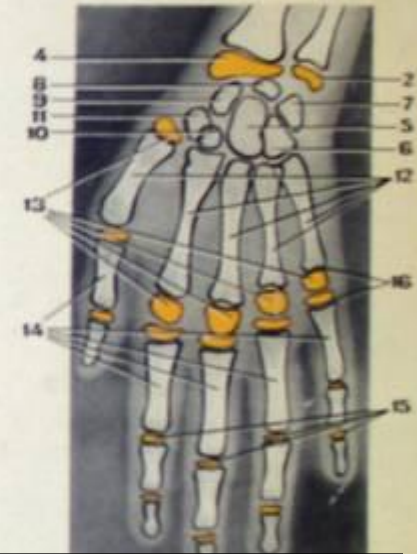
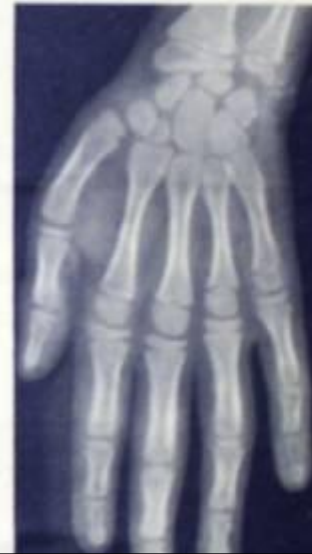КОСТНЫЙ ВОЗРАСТ – возраст человека, определяемый по состоянию его костной системы.

КИСТЬ РЕБЕНКА

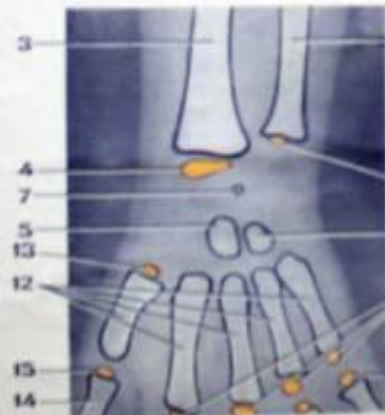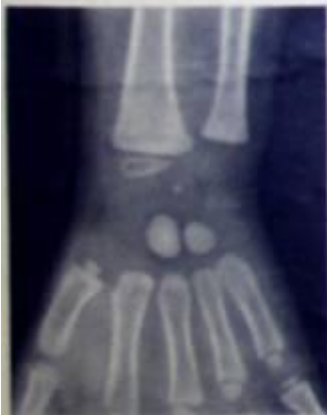В 1 год



В 7 лет



2 года спустя - в 3 года



При рахите и в 2 года
головчатая кость может быть
не видна на рентгенограмме

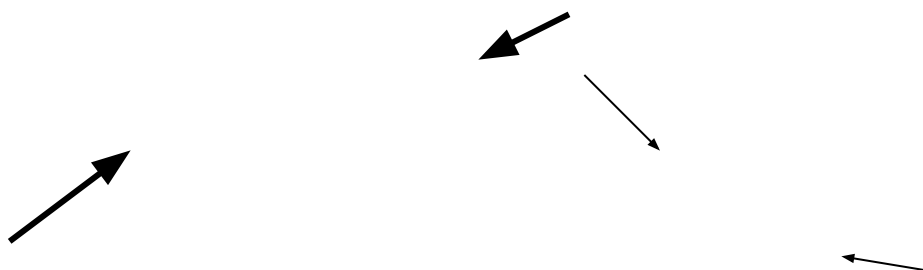
Стадии формирования вторичных костей:

1. соединительнотканная.

2. хрящевая

3. костная

Возраст
8 лет

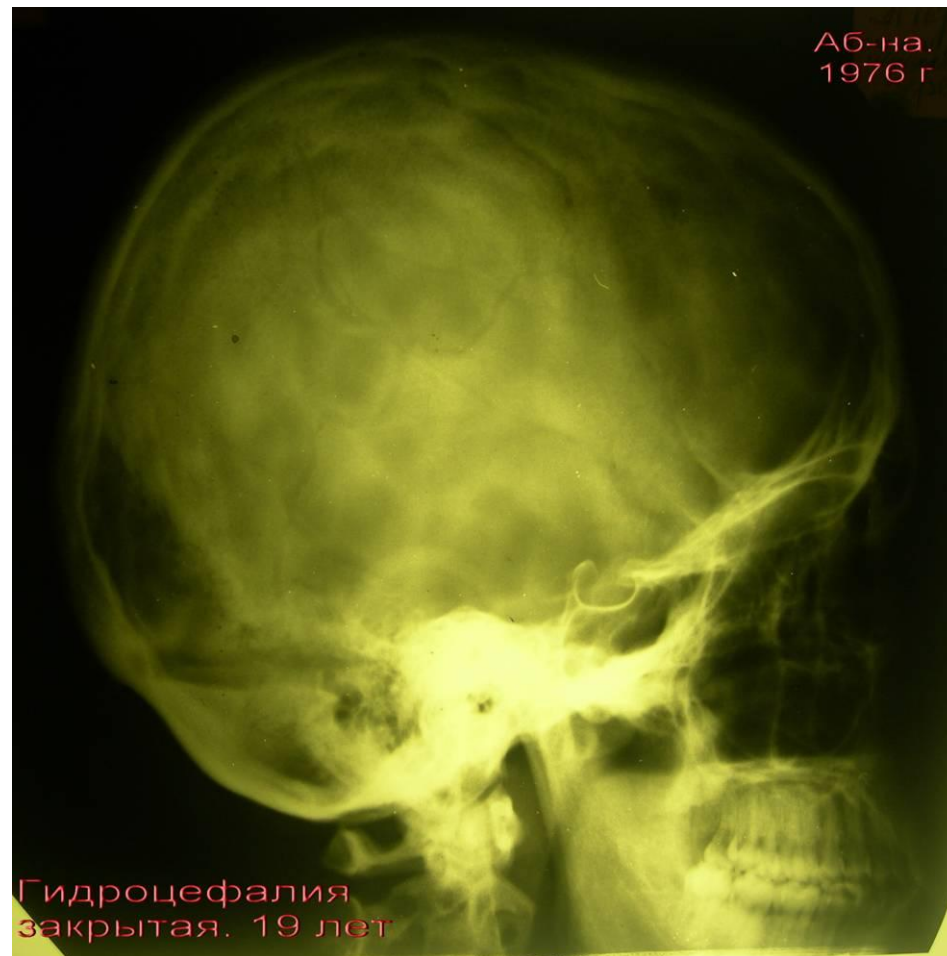
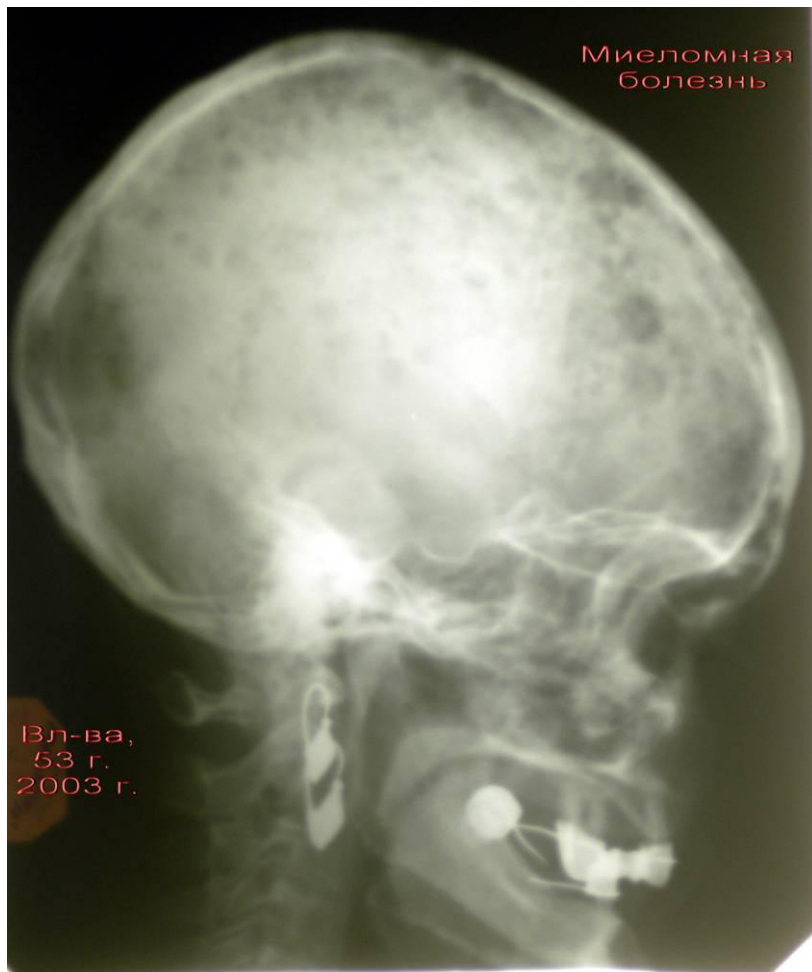

Эпифизарные линии

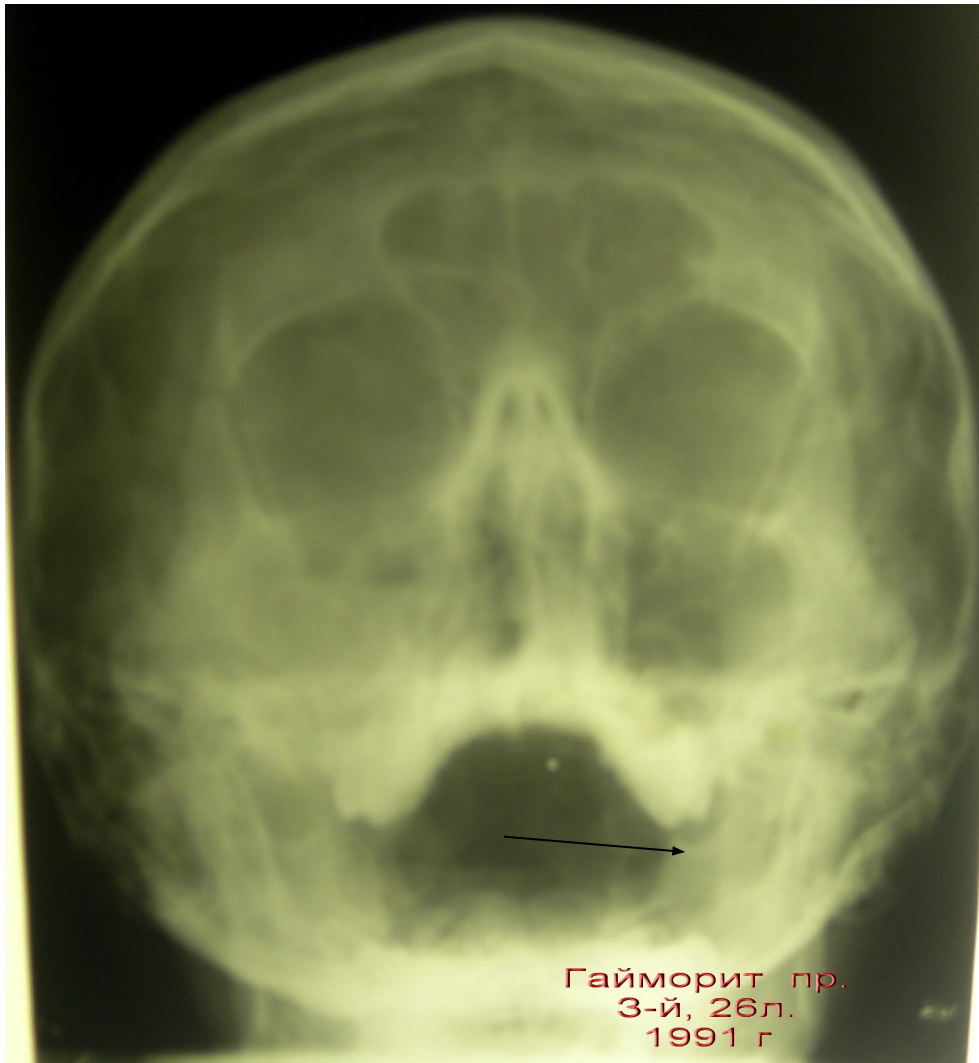*(Axiom Aristos FX (Siemens) – Radiographic FD systems.)
Цифровая рентгенограмма таза взрослой женщины.*

Эпифиз и апофиз уже синостозировали с диафизом бедра.

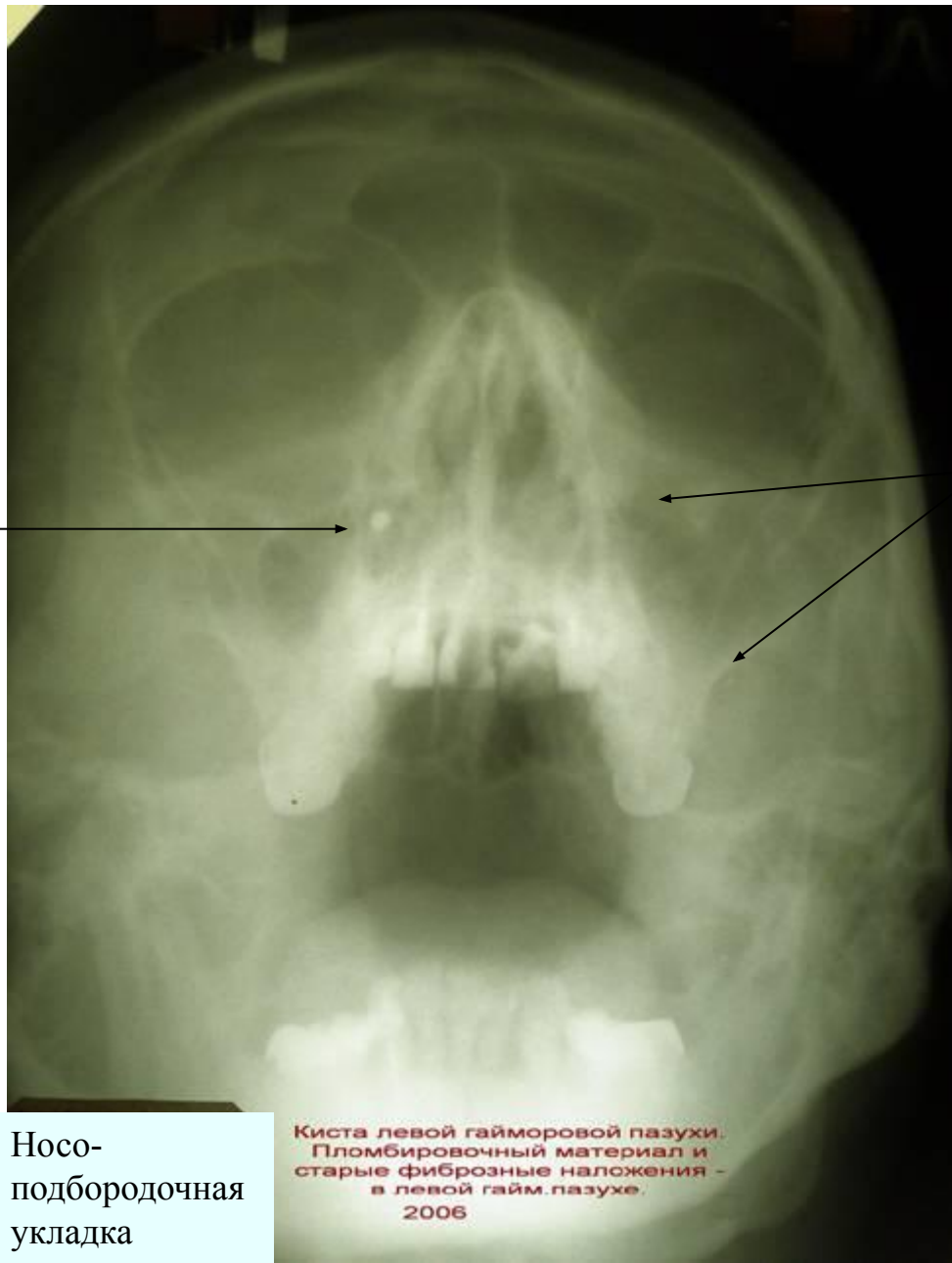
Найдите грубую патологию



Затемнение или
просветление
правой
гайморовой
пазухи ?



Пломбировочный материал провалился в правую гайморову пазуху

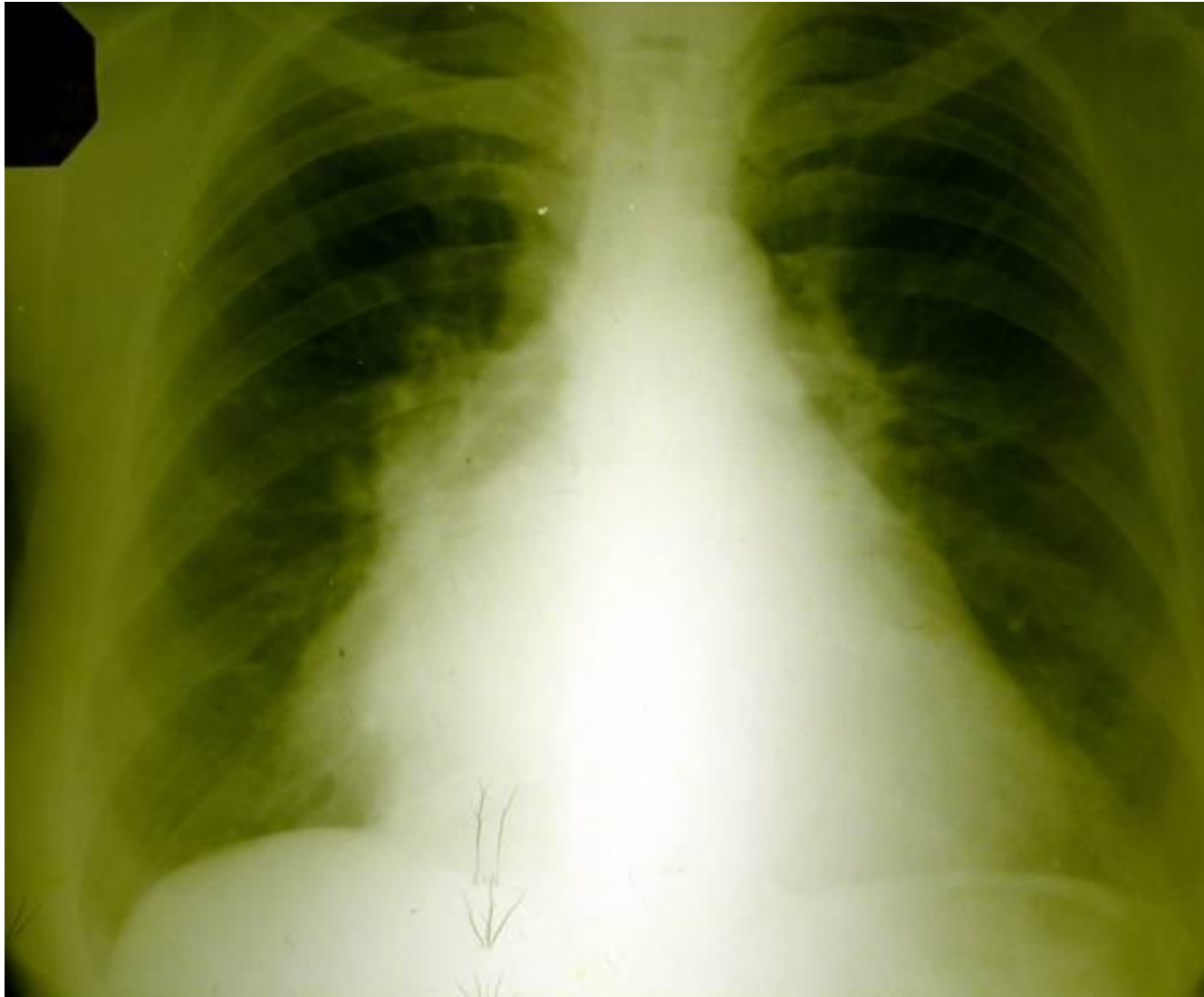

Киста в левой гайморовой пазухе

Носо-подбородочная укладка

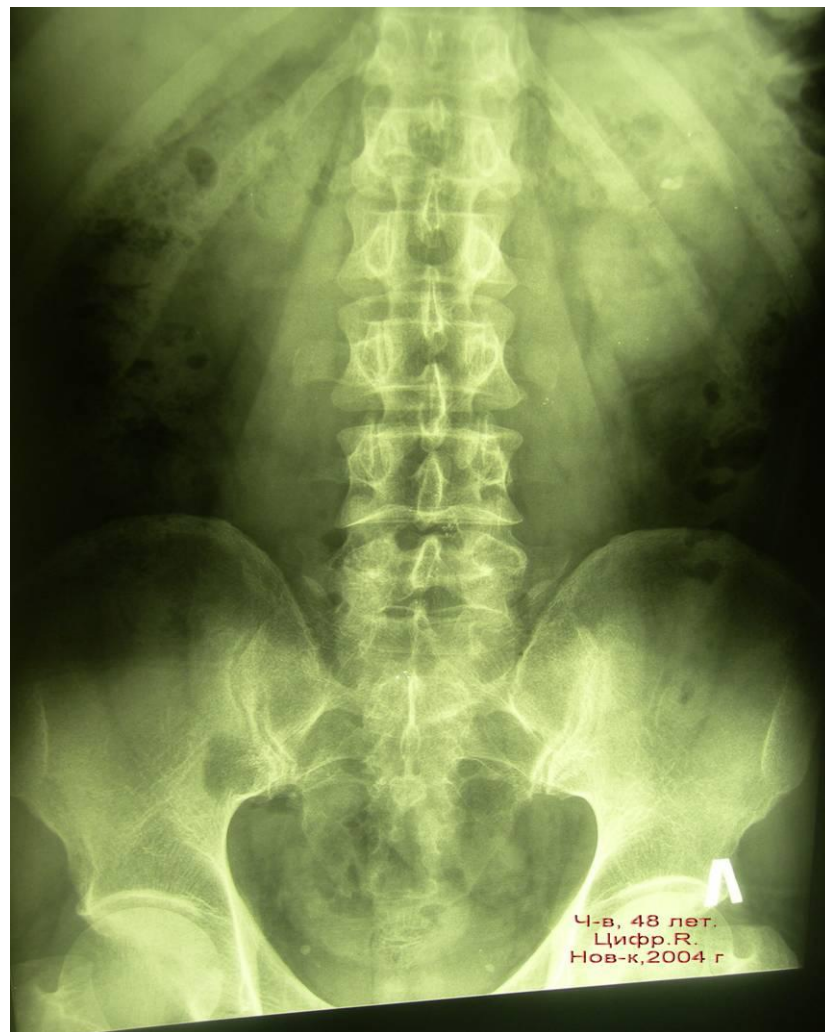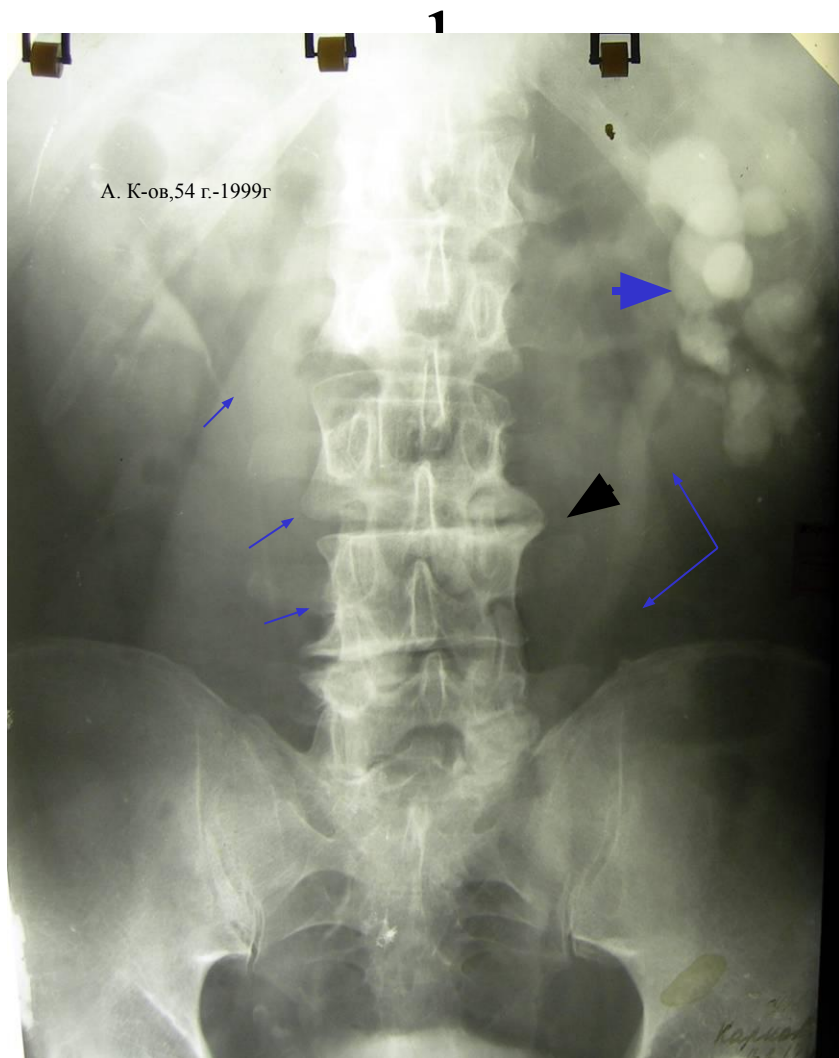
Киста левой гайморовой пазухи.
Пломбировочный материал и старые фиброзные наложения - в левой гайм. пазухе.
2006

Кардиомегалия

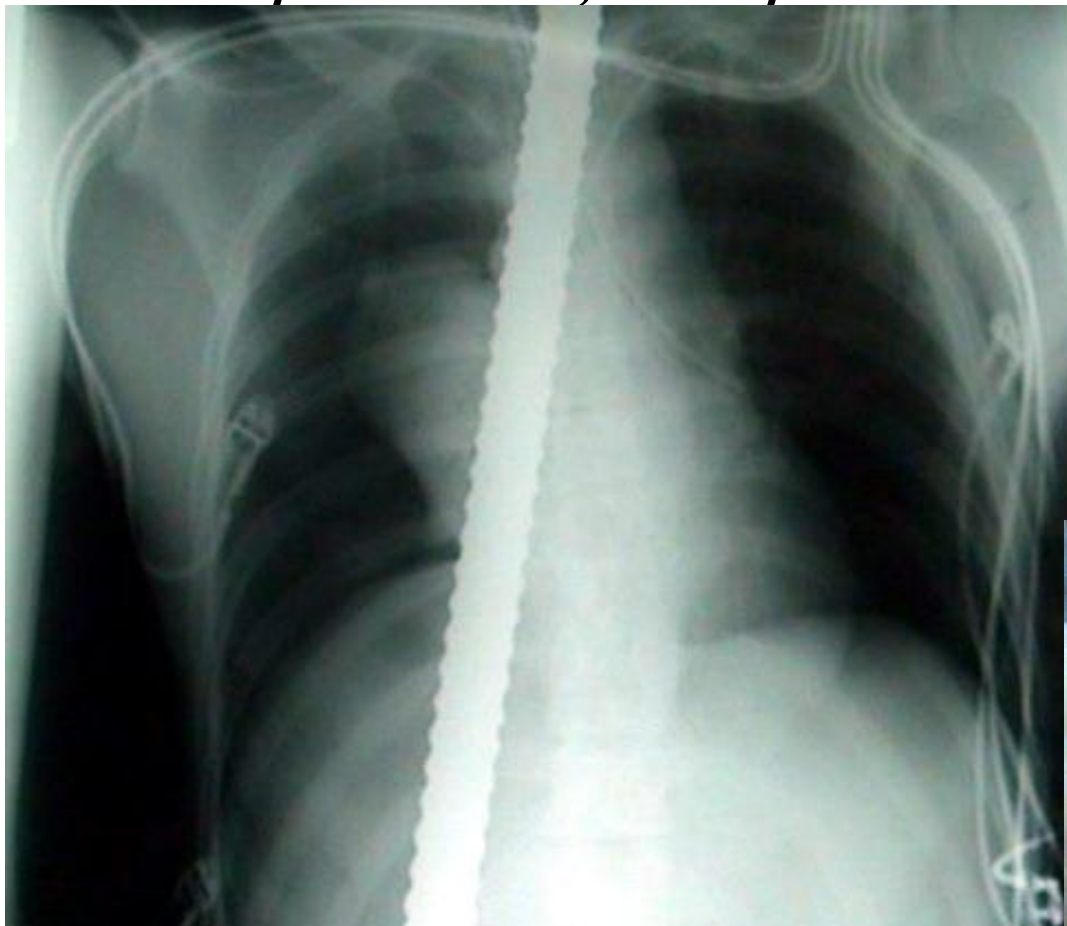


Внутривенная

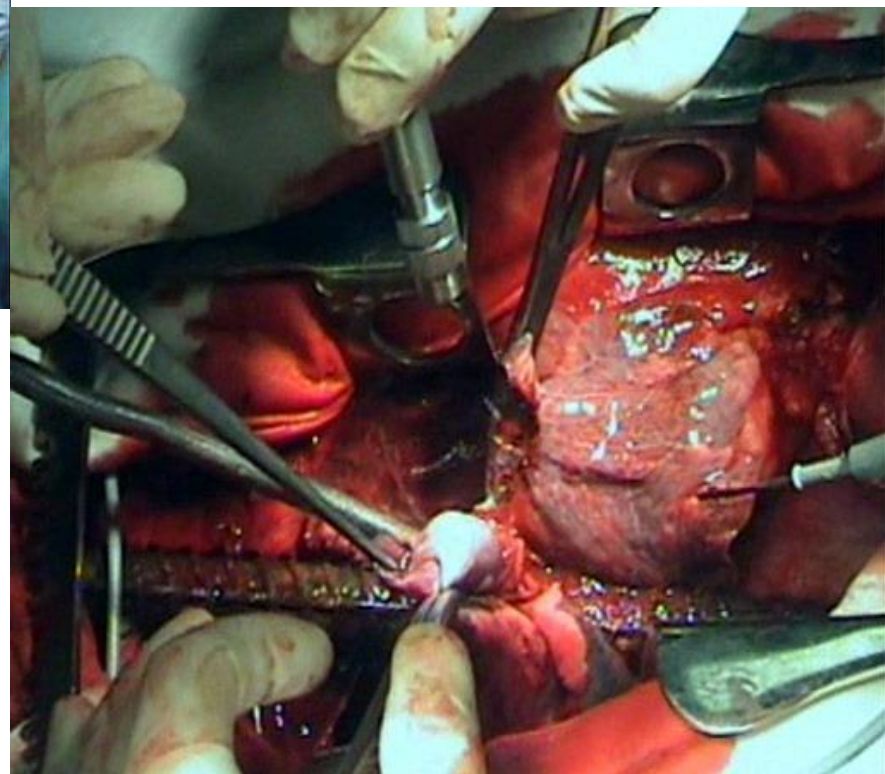
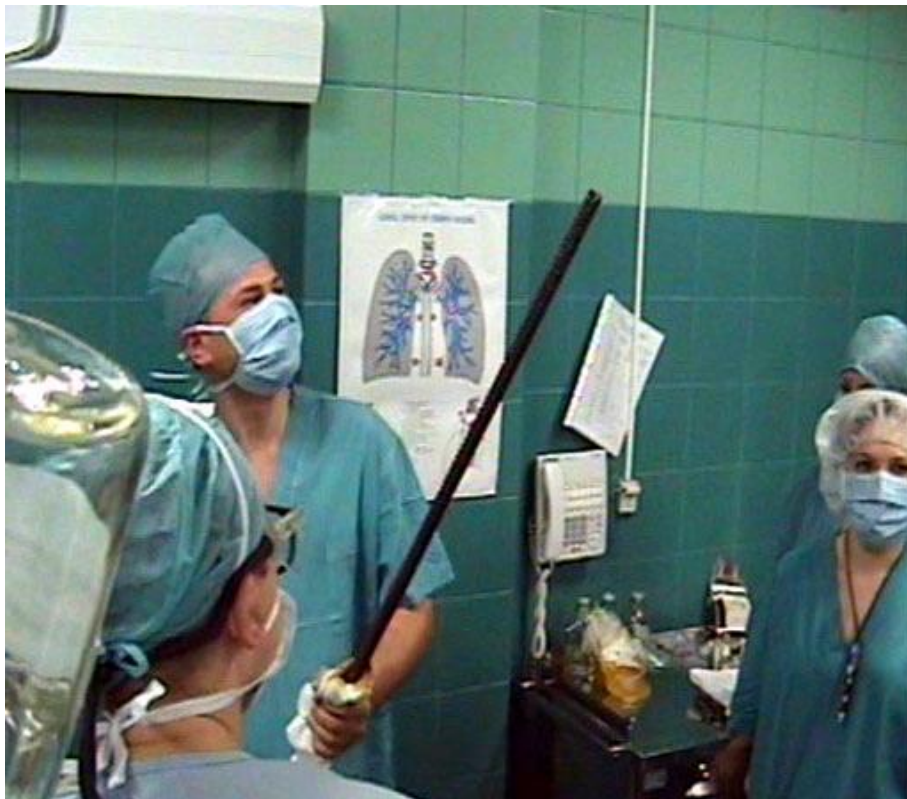Обзорный (цифровой) снимок брюшной полости



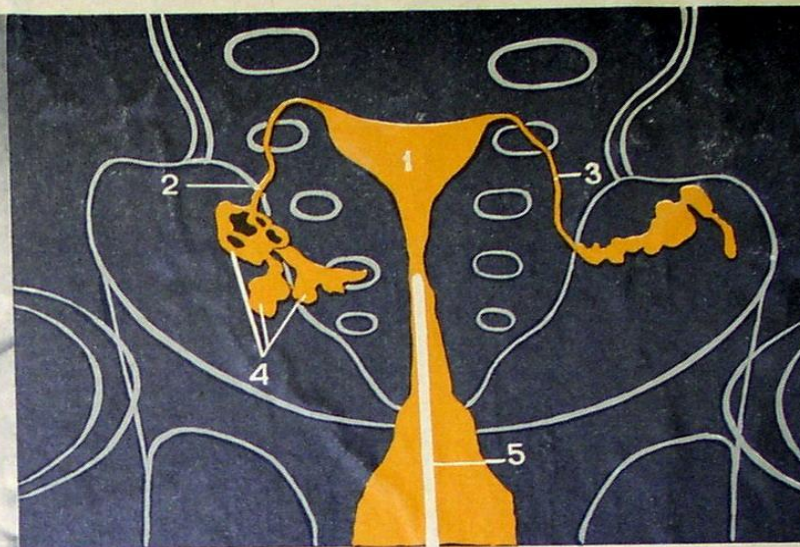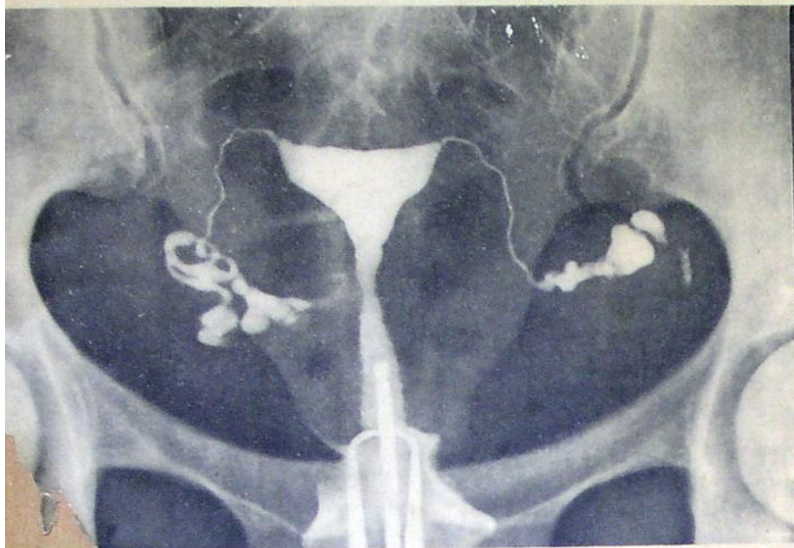
Невероятно, но факт!



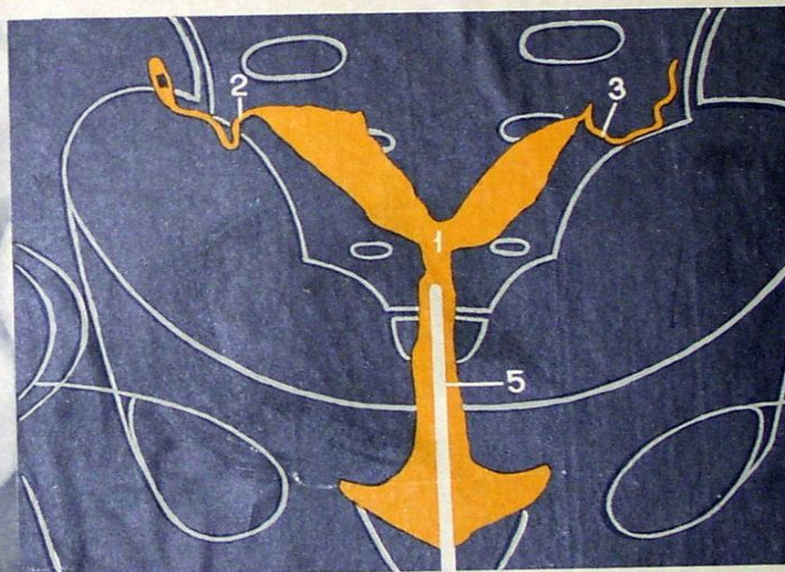
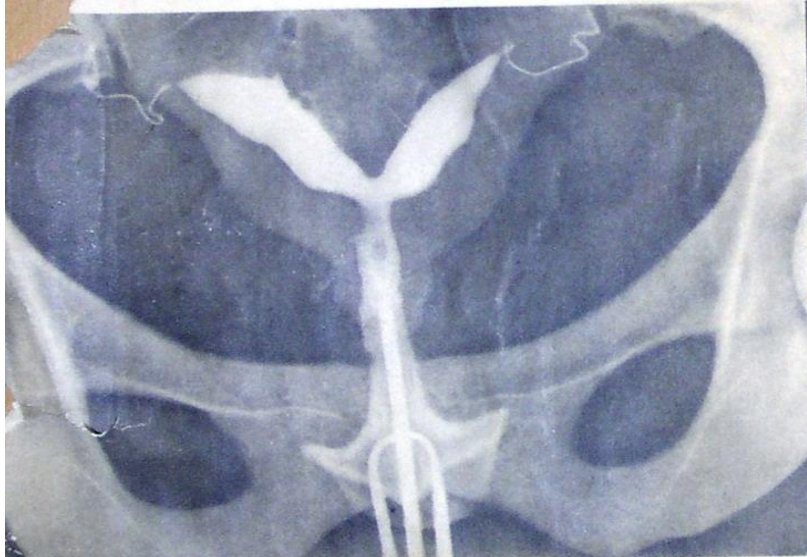Бакинские
хирурги
справились



НОРМАЛЬНАЯ МАТКА



ДВУРОГАЯ МАТКА

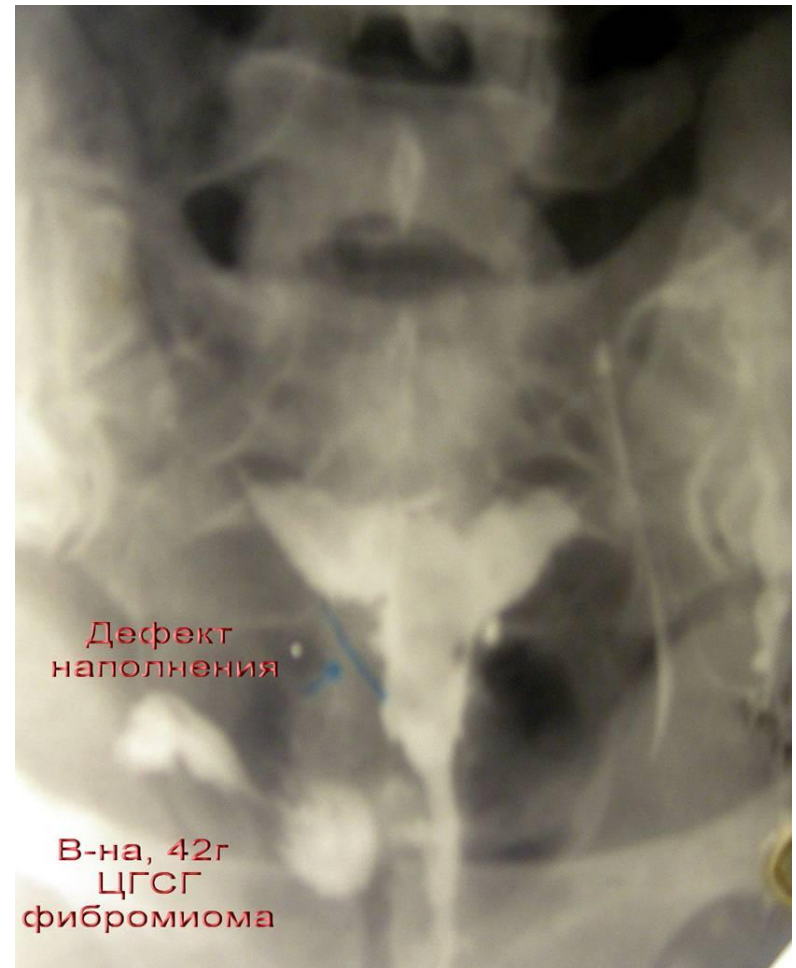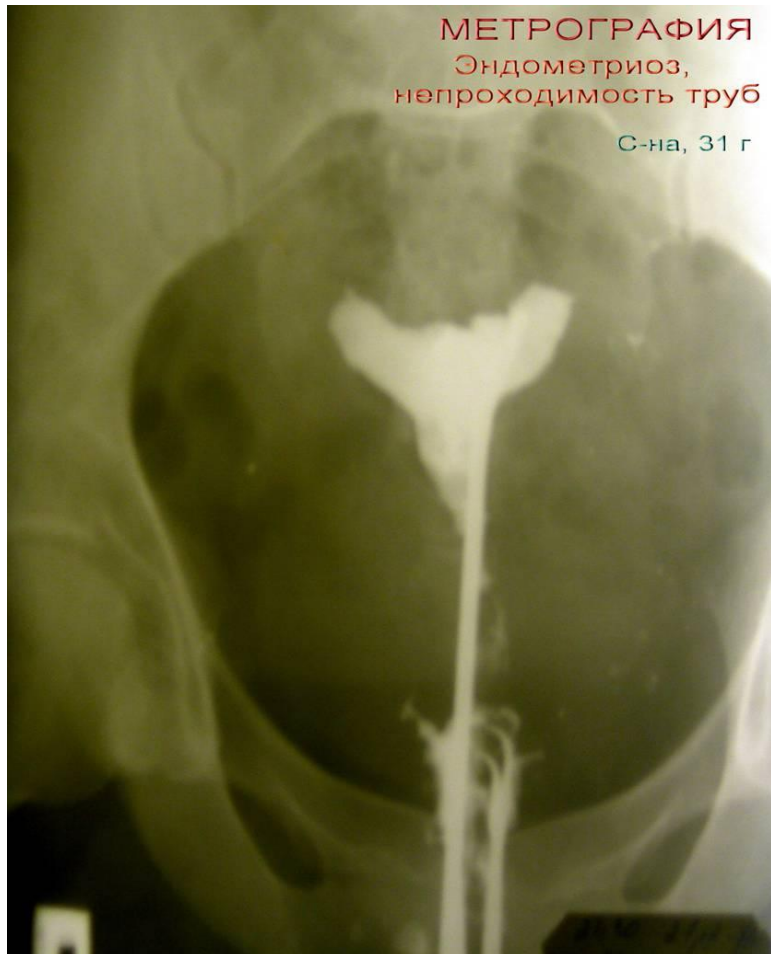


Беременная матка кошки (двуорогая)



- Геккель - **биогенетический закон**:
«онтогенез есть краткое повторение филогенеза».

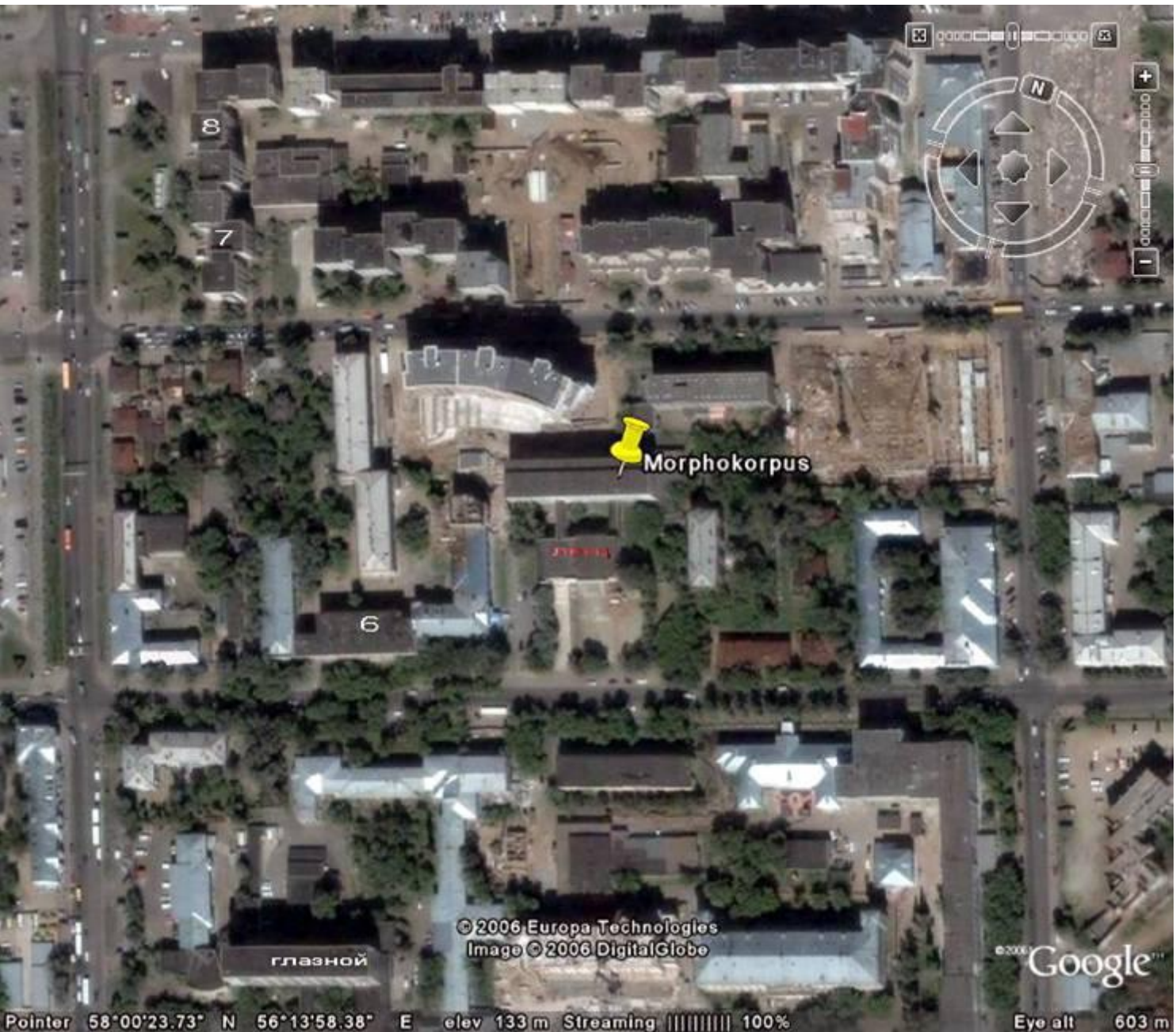Такие ЦГСГ женщина не должна иметь!





Перерыв

Современный способ визуализации морфокорпуса



Обзор современных методов медицинской ВИЗУАЛИЗАЦИИ

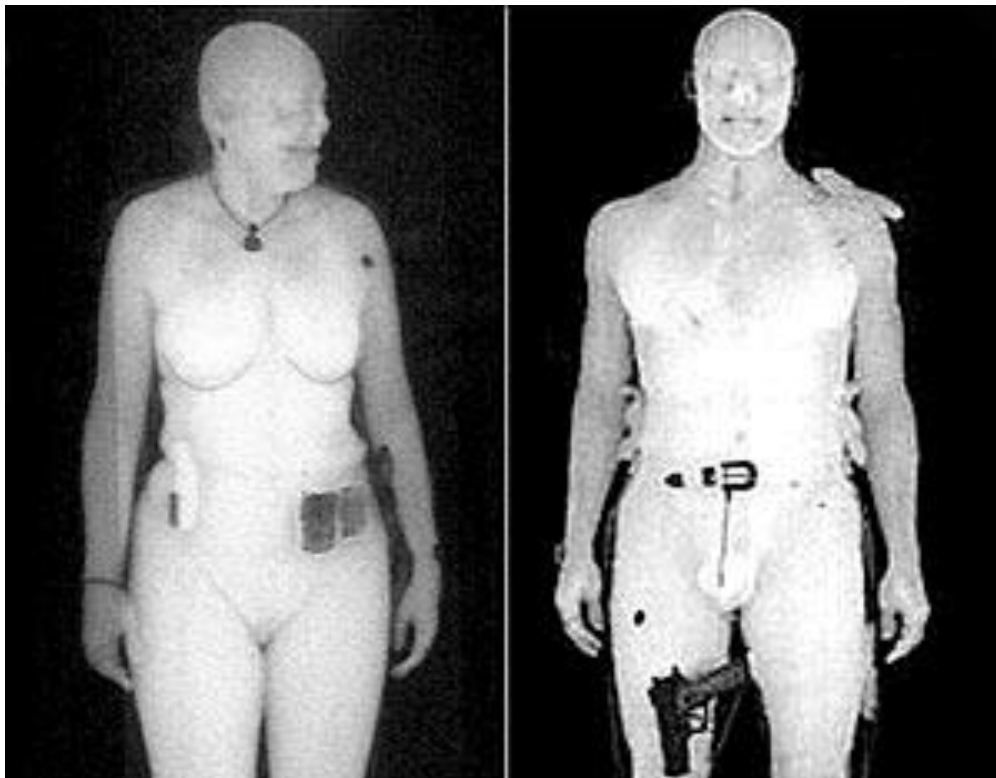


«Qui non proficit, deficit» - Кто не движется вперёд, тот отстаёт».

Приборно-графическая анатомия

1. **Рентгеноанатомия** (классическая).
2. **Рентгеновская компьютерная томография** (РКТ-анатомия).
3. **Магнитно-резонансная томография** (МРТ).
4. **Эхолокация** (ультразвуковая анатомия).
5. **Радиоизотопное сканирование.**
6. **Позитронно-эмиссионная томография** (ПЭТ).
7. **Эндоскопическая анатомия.**
8. **Лазерная голография** (*объёмное изображение*).

В целях безопасности пассажиров европейских авиарейсов собираются виртуально раздевать (просвечивать через одежду) с помощью **Сканера** нового поколения



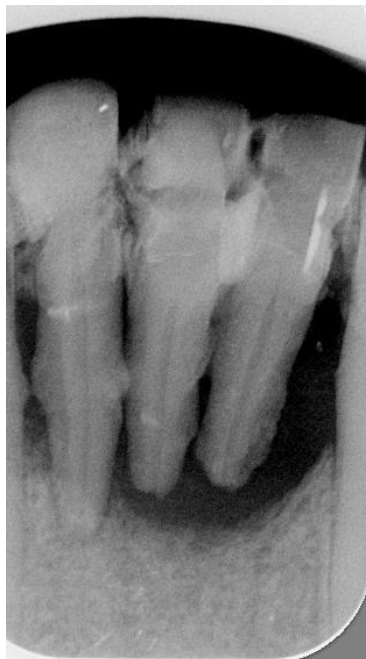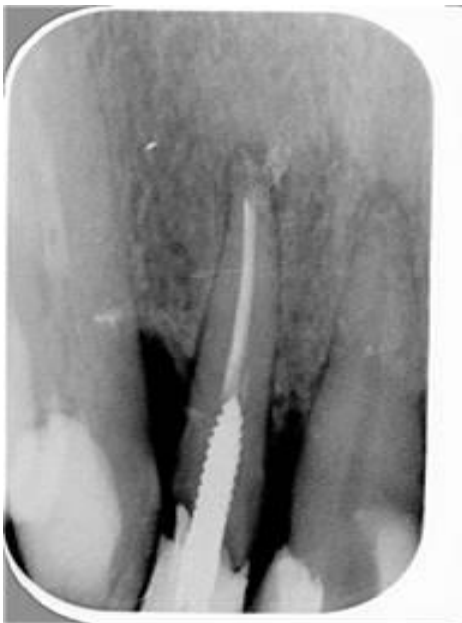В США – эти сканеры поставили уже летом 2008г.

Цель - выявление пластикового и керамического оружия, некоторых видов взрывчатки .

Правозащитники опасаются, что базы спецслужб пополнятся изображениями полностью обнаженных пассажиров.

Воссозданное трехмерное изображение настолько реалистично, что сотрудники австралийских аэропортов, где с октября начались испытания сканеров, решили ретушировать лица раздетых пассажиров.

При прохождении через устройство видны грудь и гениталии.



Интраоральные датчики –
проводные, interface USB/PCI,
сверхвысокого разрешения
-26 пар линий/мм

Коронарный сосуды

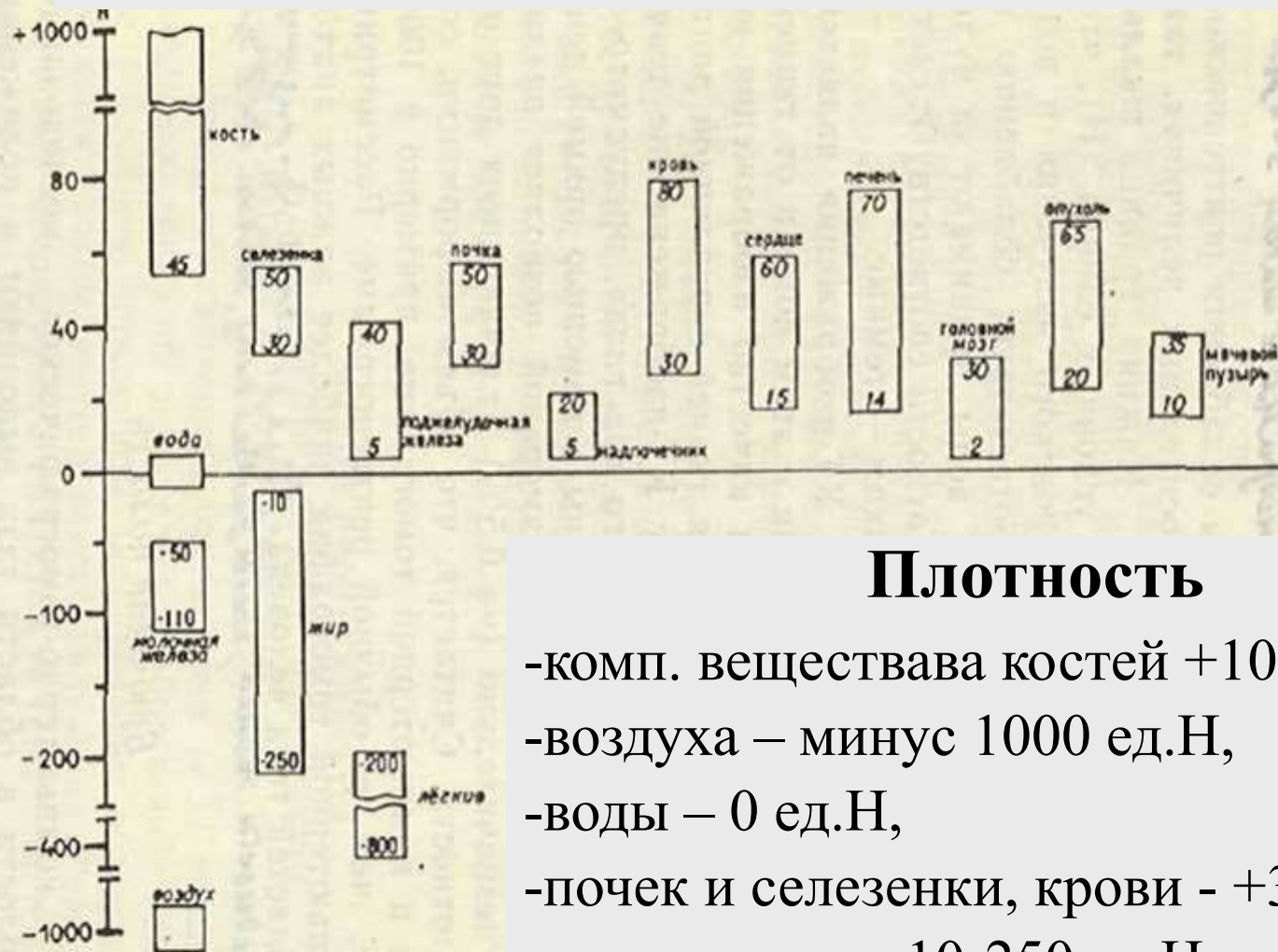


Компьютерная томография

РКТ - метод, заключающийся в послойном **круговом просвечивании** пациента **коллимированным рентгеновским пучком** с регистрацией изображения **группой движущихся детекторов**. Детекторы передают сигналы в ЭВМ.

- ЭВМ вычисляет **коэффициенты ослабления (абсорбции) R-излучения** — т.е. плотность тканей во всех ячейках томографического слоя и формирует двумерное, полутоновое, цифровое, послойное изображение (*наподобие пироговских срезов*).
- Коэффициенты выражаются в относительных величинах Хаунсфилда. Нижняя граница **шкалы Хаунсфилда** составляет (—1000) усл. ед. (Н), что соответствует ослаблению рентгеновского излучения в воздухе, верхняя — (+ 1000 Н) — соответствует ослаблению в костях. Коэффициент абсорбции воды принимают за нуль.
- Высоким значениям плотности соответствуют светлые участки на экране, а низким — темные (*как и на рентгеновских негативах*).

Коэффициенты ослабления Ретген-излучения (т.е. плотность тканей) – по Шкале Хаунсфилда

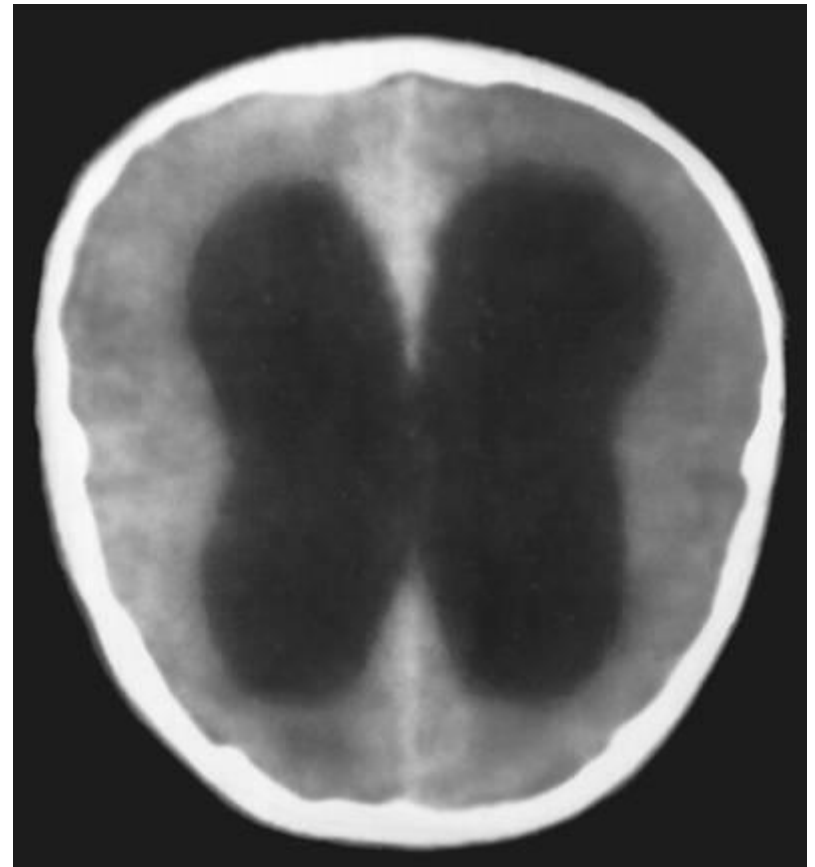
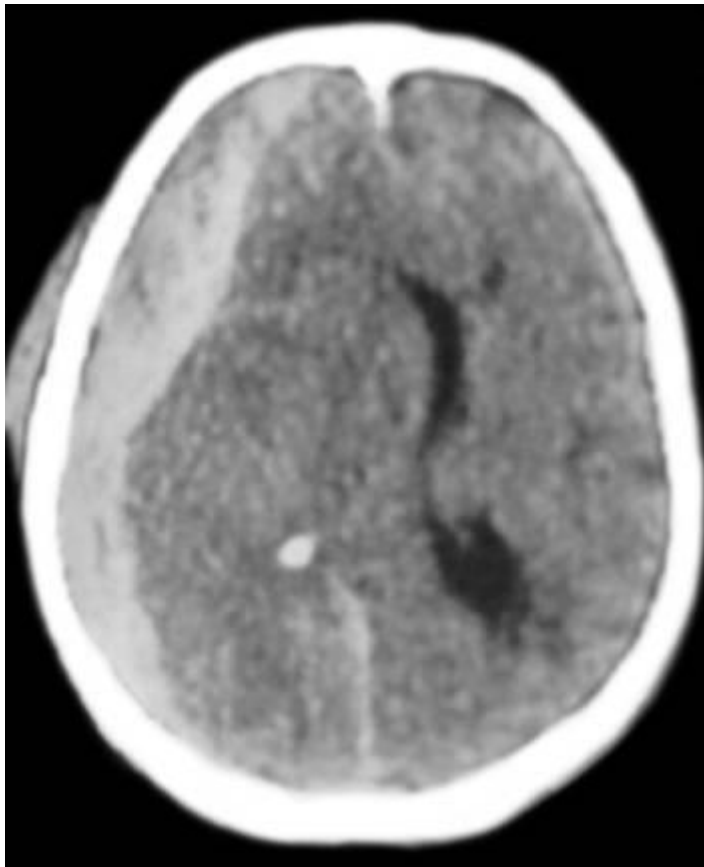


Плотность

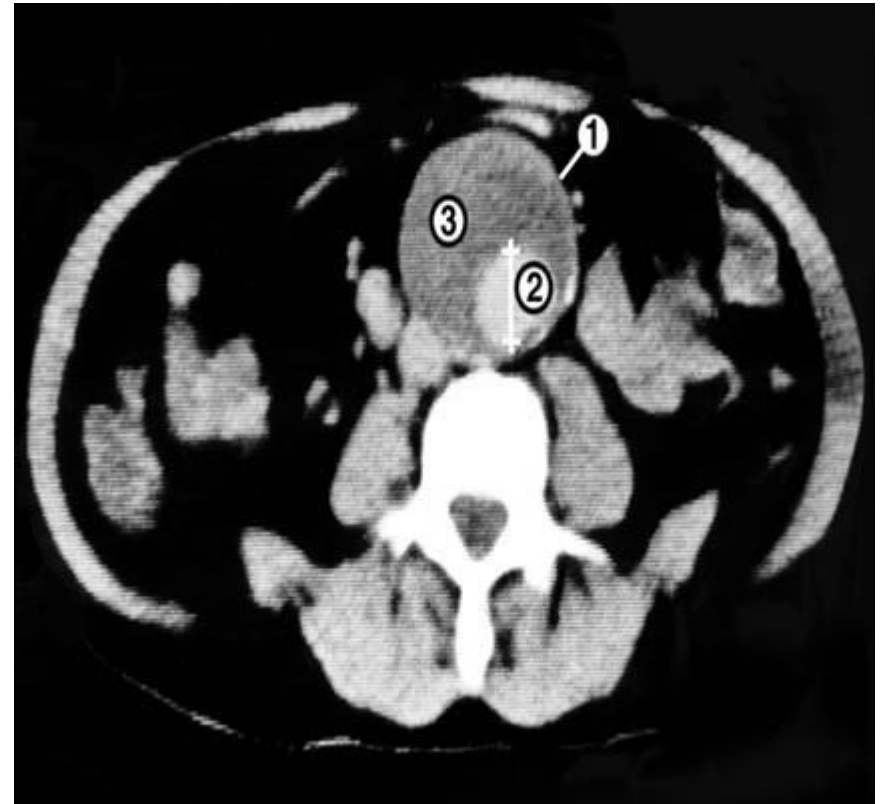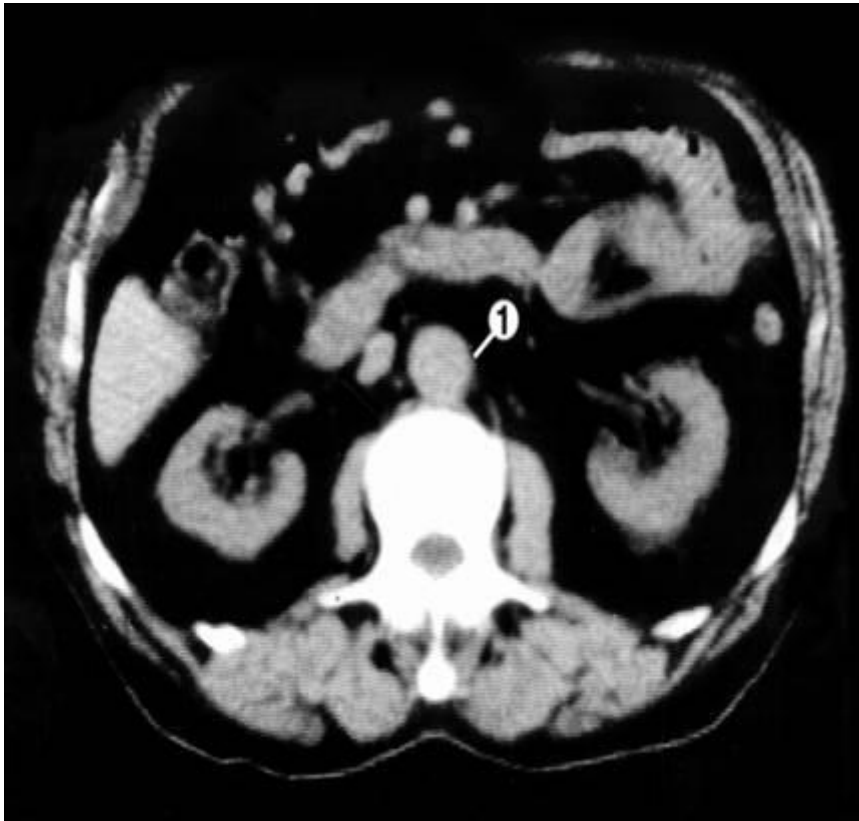- компл. вещества костей +1000 ед.Н,
- воздуха – минус 1000 ед.Н,
- воды – 0 ед.Н,
- почек и селезенки, крови - +30+80,
- жира – минус 10-250 ед.Н ...

- КТ-изображения - **не суммарное, не теневое. Отсутствует эффект суммации теней!**
- Качество изображения не зависит от порядка расположения тканей с различной рентгеновской плотностью.
- Кроме оценки цифрового изображения «на глаз», предусмотрен его анализ с помощью **денситометрии**.
- Высокая точность измерений позволяет различать ткани незначительно (на 0,5%) отличающиеся друг от друга по плотности. Объем информации на РКТ в 1000 раз больше, чем в обычной рентгенограмме (*на последней глаз различает разницу теней только > 20%*).

КТ –1. субдуральная гематома
после ЧМ Травмы 2.-?



КТ брюшной полости в норме и при аневризме брюшной аорты



SOMATOM CR

HAN A.V. 1951

2-MAR-94

12:13:38

DA0:097

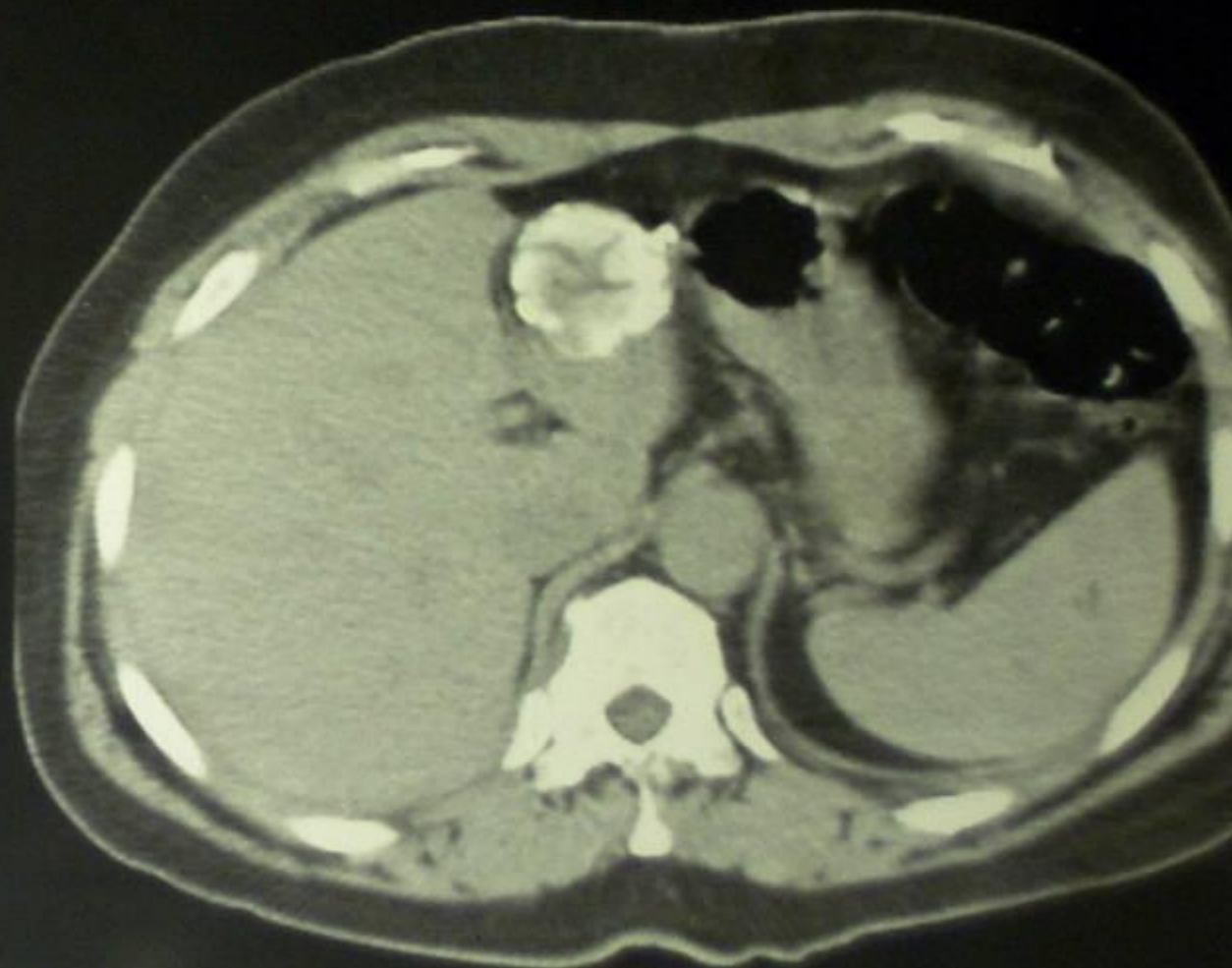SCAN 7

КИСТА старая OBL. CLIN

эхинококковая 330

крупной ФРОНТ СВЯЗКИ

и левой доли



TI 5

KV 125

AS .45

SL 8

GT 0

TP 184

DR. KRIVELEV

Метод трёхмерной реконструкции сканированных срезов
на рентгеновском компьютерном томографе
SOMATOM SENSACION (Siemens, Germany)

Метод трёхмерной реконструкции сканированных срезов
на рентгеновском компьютерном томографе
SOMATOM SENSACION (Siemens, Germany)

Магнитно-резонансная томография (МРТ = MRI)

- **МРТ** - метод получения изображения, использующий магнитные свойства **ИОНОВ водорода (протонов)**.
- Протоны являются диполями и обладают магнитными моментами, ориентированы беспорядочно. При помещении тела человека в сильное магнитное поле большинство протонов выстраиваются вдоль его силовых линий. Меньшая часть протонов ориентирована в противоположную сторону, что соответствует их более высокому энергетическому уровню. И те, и другие протоны находятся во вращательном движении — прецессии. При воздействии на них радиоимпульсов, совпадающих с частотой прецессии, наблюдается **магнитно-резонансный эффект**. При этом меняется ориентация элементарных магнитов. После прекращения воздействия радиочастоты протоны возвращаются к своему первоначальному состоянию (релаксация). При этом возникают электромагнитные колебания, которые и регистрируются с помощью радиочастотных катушек.
- Из множества таких замеров компьютер строит изображения того слоя, который интересует врача. Информация базируется на концентрации протонов и на скорости занятия протонами исходного положения.

Преимущества МРТ

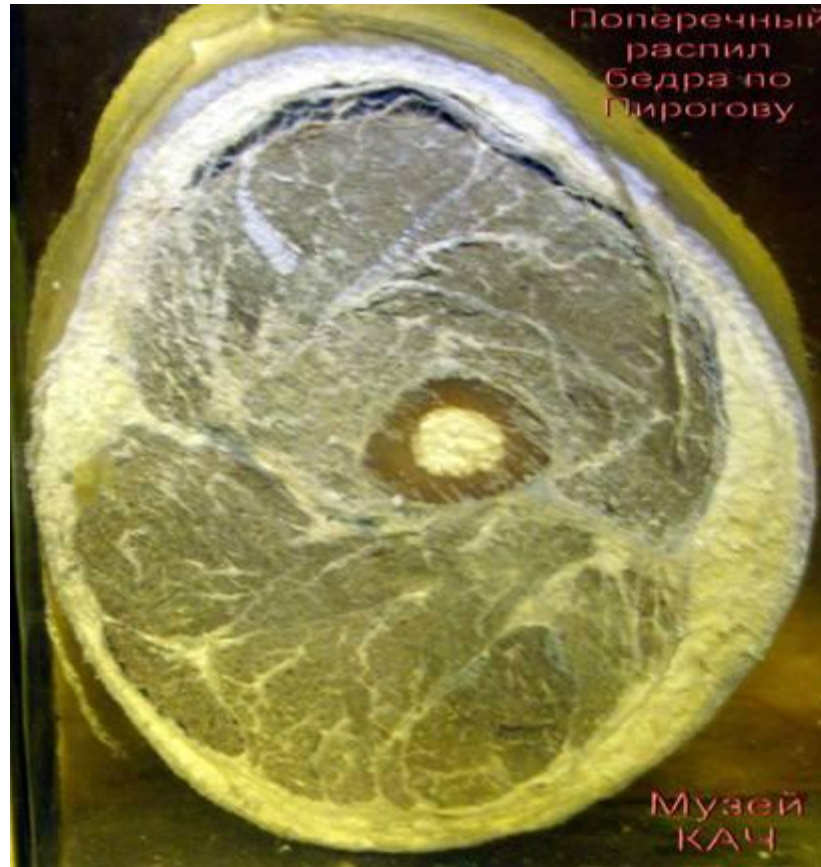
перед радиологическими методиками
(рентген, РКТ, радиоизотопное исследование):

1. не используется вредное ионизирующее излучение;
2. хорошо визуализируются мягкие ткани, т.к. имеют высокий МРТ-контраст;
3. не являются помехой кости и воздухосодержащие полости;
4. изображение можно получать в разных плоскостях, не меняя положение пациента;
5. метод неинвазивен и в большинстве случаев не нужен контраст.

- **INTERA -1.5 Тэсла** - реконструкция 1200 изображений в сек.
- **ACHIEVA - 3 Тэсла** – эл/магн. поле сверхвысокой напряжённости.

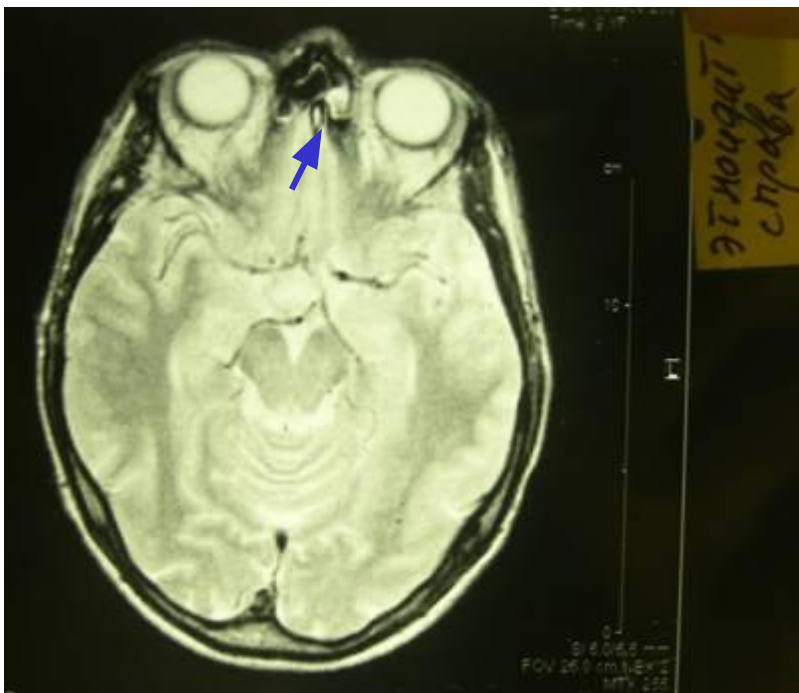(Philips)

Пироговский срез бедра (анатомический музей)



Срединный срез бедра

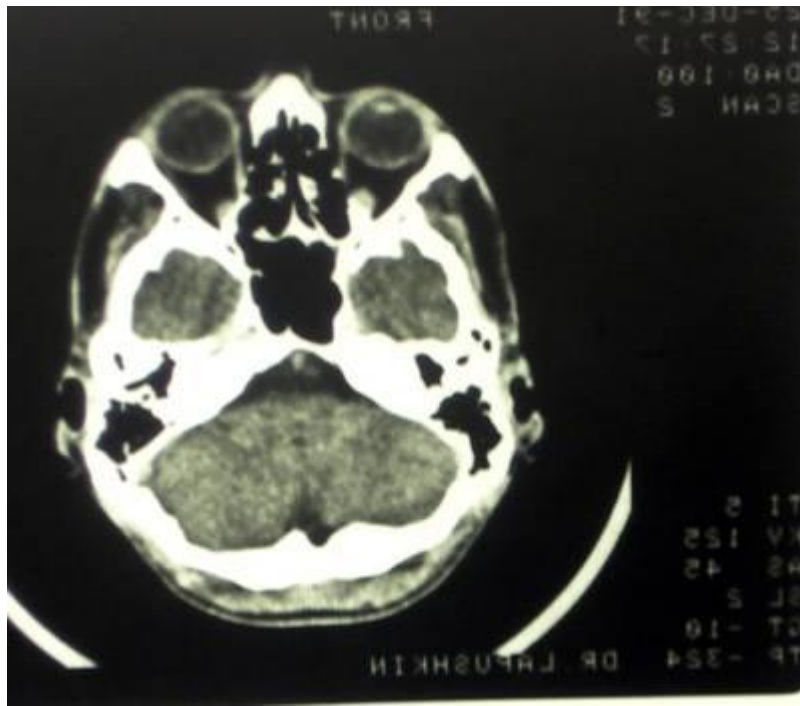
На **МРТ** - плотные участки костей выглядят черными, а мягкие ткани (костный мозг, жир) - белыми .



МРТ

Компактное вещество костей – чёрное.

Дифференцируется кора полушарий.

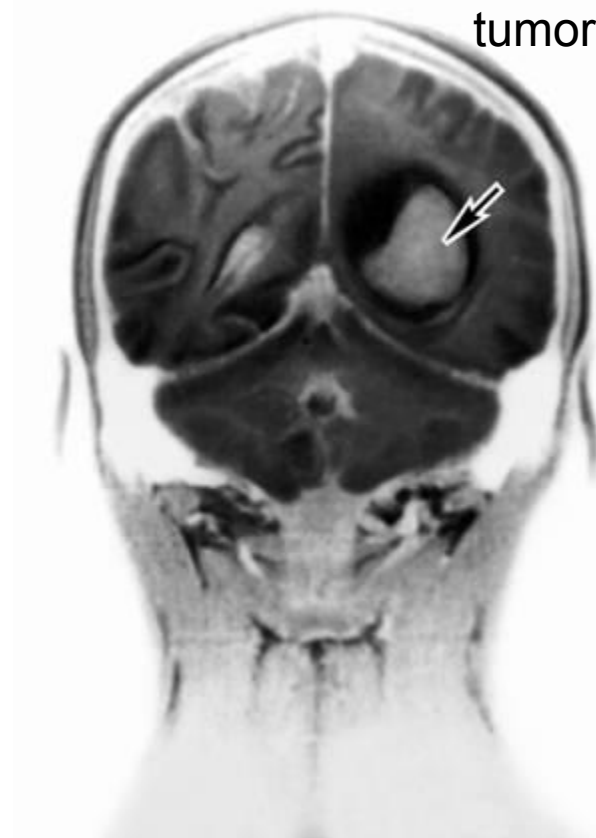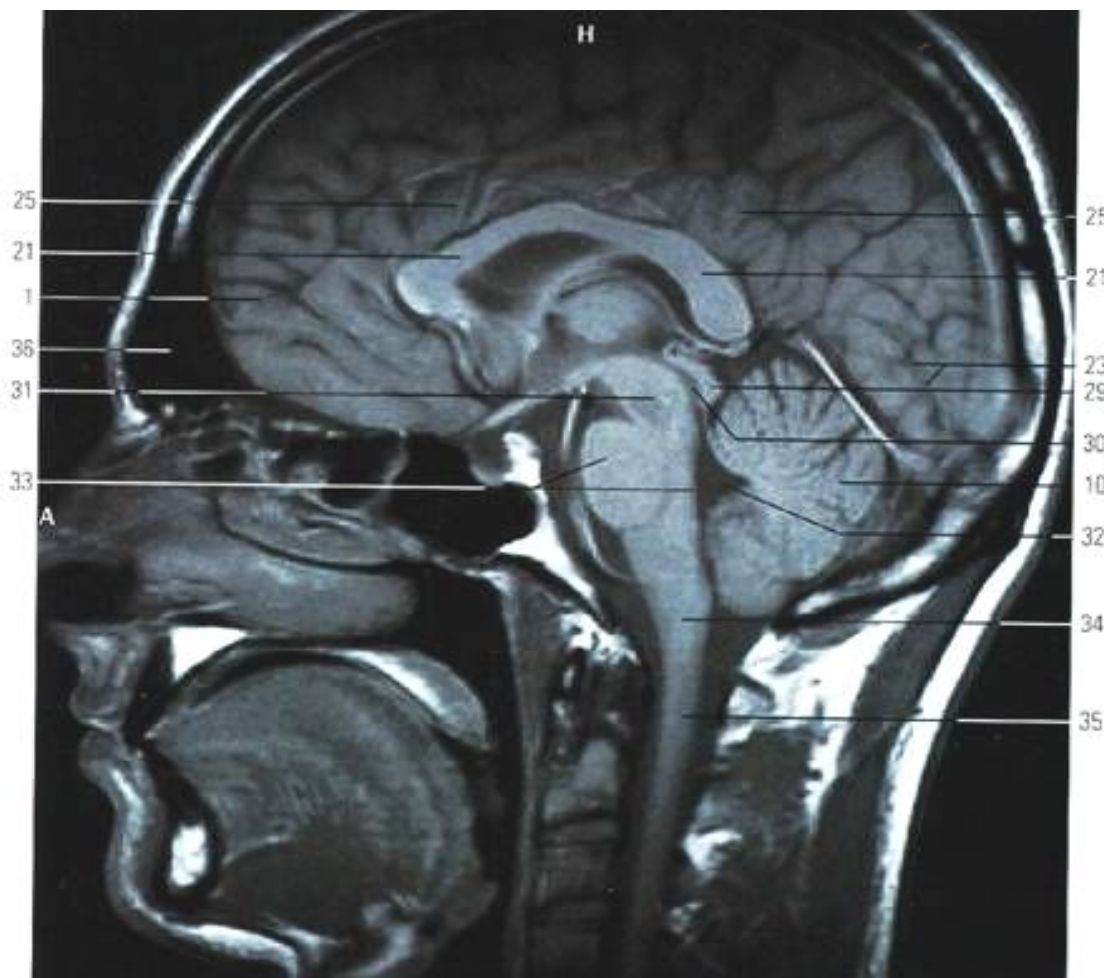


РКТ

Кости – белого цвета
*(как и на негативах
рентгенограмм).*

Кора – не различима.

Магнитно-резонансная томография (МРТ = ЯМР = MRI)



MRI – 1,5 T high-field “Magnetom Espree a Tim system” (Siemens). 3D

MRI – 1,5 T high-field “Magnetom Espree a Tim system” (Siemens).

3D FLACH sequence with water excitation

and **contrast MRI mammography.**

УЗИ или ЭХОЛОКАЦИЯ

- **Безопасность** (в отличие от рентгена и радиологии) и информативность.
- Быстро, недорого.
- В режиме реального времени.

Изображение называется

= СОНОГРАММА

= ЭХОГРАММА

= УЛЬТРАЗВУКОВАЯ
СКАНОГРАММА.

- Ультразвуком называются звуковые колебания, лежащие выше порога восприятия органа слуха человека (выше 20 КГц).
- В системах медицинской ультразвуковой диагностики используются частоты 1- 10 МГц.
- **Пьезоэффект**, благодаря которому получают ультразвуковые колебания, был открыт в 1881 году братьями П. Кюри и Ж.-П. Кюри. Свое применение он нашел во время I мировой войны, когда К.В. Шиловский и П. Ланжевен разработали сонар для навигации судов, определения расстояния до цели и поиска подводных лодок.

УЗИ основано на *прямом и обратном пьезоэлектрическом эффектах.*

- **Пьезокристалл(ы)** датчика (трансдуктор) под действием эл.тока одновременно способен испускать ультразвуковые колебания с частотой выше порога восприятия (до 20 килоГц) органа слуха человека (т.е. 1-10 мегаГц) и воспринимать их после отражения в теле человека.
- Скорость распространения ультразвука зависит, от упругости и от плотности ткани: сквозь мягкие ткани со скоростью 1500-1600 м/с, сквозь кость – 4000 м/с, сквозь воздух – всего лишь 300 м/с.
- Звуковые волны смещают частицы упругой среды от точки равновесия. Именно за счет упругости и происходит передача звуковой энергии через ткань. Упругость – это возможность объекта после сжатия или растяжения вновь приобретать свой размер и форму.
- На *границе* раздела сред с разной акустической плотностью часть волн *отражается*, часть рассеивается, а оставшаяся часть проникает к структурам органа.
- Зная скорость прохождения ультразвука в биологической среде и время его прохождения от датчика (трансдуктора) к структуре, можно определить глубину ее залегания.

- Так, на границе мягких тканей и воздуха отражается до 99,9% энергии УЗ, а на границе мягких тканей и воды - лишь 0,2%.
- Чем меньше интенсивность отраженного сигнала (ЭХА), тем темнее (негативнее) выглядит на экране (*или на сонограмме*) этот участок изображения.

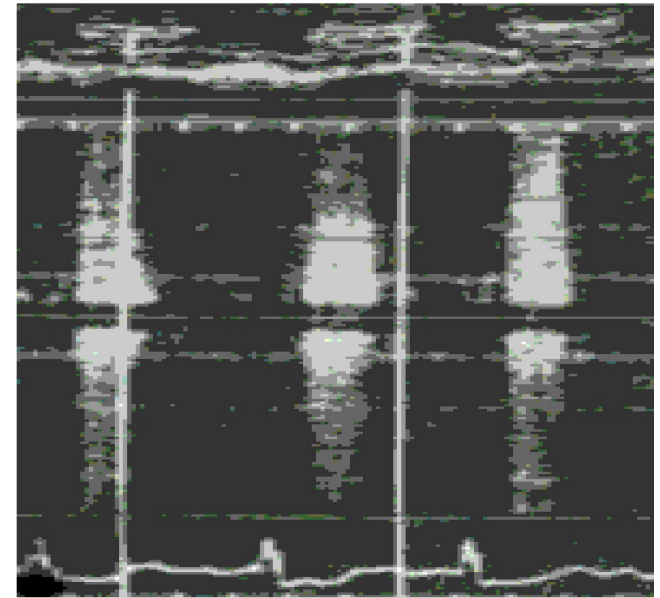
- **ГИПЕРЭХОГЕННАЯ (эхопозитивная)** структура - яркие **белые** пятна на черном фоне - показывают поверхности с высокой отражающей способностью: т.е. *кость, газ, камень, коллаген* полностью препятствуют прохождению сквозь них звука. *После камня тянется черная теневая дорожка (акустическая тень).*
- **ГИПОЭХОГЕННАЯ** структура – темно-серые пятна – полупроводимость/полуотражение от *мягких тканей.*
- **АНЭХОГЕННАЯ** структура (*эхопрозрачная = сонопрозрачная = эхонегативная = транссон*) – **черная**, эхо отсутствует. Представляет собой полностью проводящую звук среду, т.е. **жидкость** (киста, мочевого пузырь, асцит...).

Увидеть при УЗИ можно *не всё*.

- Хорошо визуализируются: паренхиматозные органы + трубки и пузыри с жидкостью + полость сустава и количество синовиальной жидкости в ней.
- *Органы, содержащие воздух (кишечник, легкие), для обычной УЗИ недоступны, т.к. газы сильно задерживают (отражают) УЗ и он не проникает на нужную глубину. Поэтому при эмфиземе легкого не видно сердце, а у пациента с метеоризмом бессмысленно сканировать органы живота (поэтому перед УЗИ живота нужна подготовка: голод с вечера + таблетка фермента фестал + сорбент).*
- *У тучных людей УЗ частично отражается на длинном пути в жировой ткани, поэтому, доходя до исследуемых органов, интенсивность его уже значительно снижена и картинка получается блеклая.*

Ультразвуковые приборы могут работать в нескольких режимах:

- 1. **М-режим** (ОДНОМЕРНАЯ ЭХОГРАФИЯ, m-mode, motion time mote) – или движущийся тип.
- Трансдуктор испускает единственный УЗ-луч. При этом записываются только те движения, которые совершаются параллельно направлению ультразвукового пучка. Акустически более плотные структуры отражаются на экране в виде более ярких (белых) графиков. Методика ценна в **кардиологии** (толщина стенок желудочков, амплитуда их сокращений).



2. В-режим (ДВУМЕРНАЯ ЭХОГРАФИЯ, секторальное сканирование, two dimensional echocardiography)

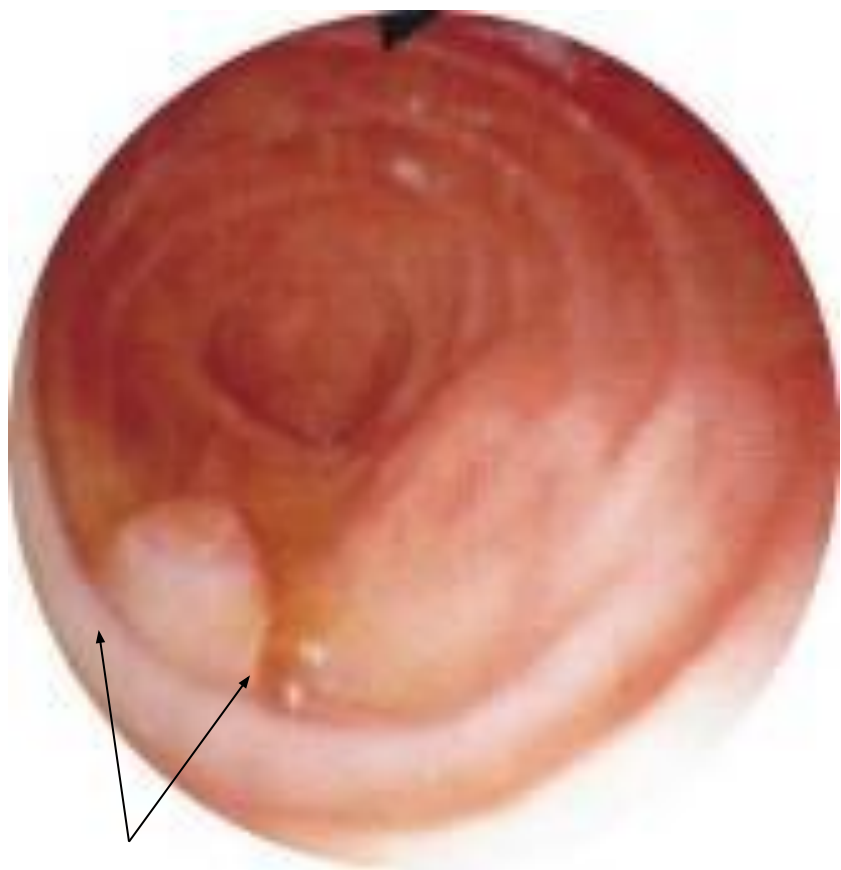- пучок ультразвуковых волн распространяется от датчика и возвращается к нему не по линии, а в *плоскости, т. е. имеет длину и ширину.*
- *плоское двумерное* изображение органа на заданной глубине формируется по насыщенности цвета (*напоминает томографический срез*).

*Цветное
доплеровское
картирование
(color flow mapping)*

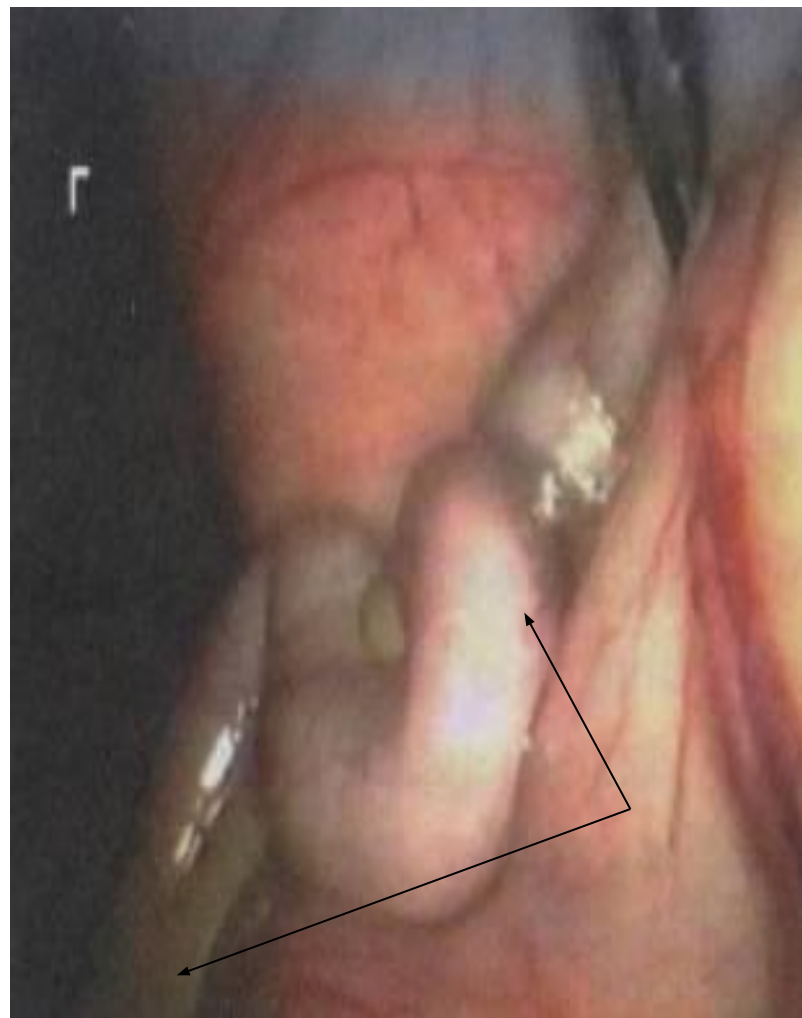—
применяется для
выявления потоков
регургитации, оценки
глубины их
проникновения и
направление.

ЭНДОСКОПИЧЕСКАЯ АНАТОМИЯ

Фатеров сосок на
фоне слизистой
оболочки ДПК

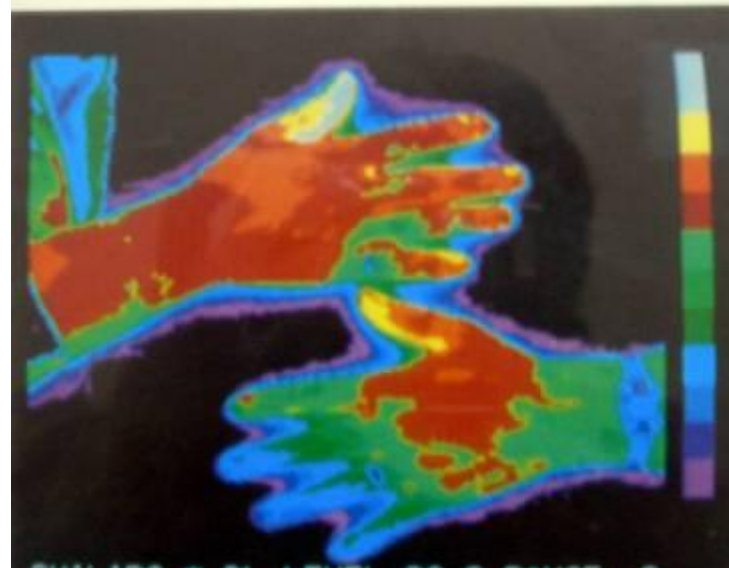
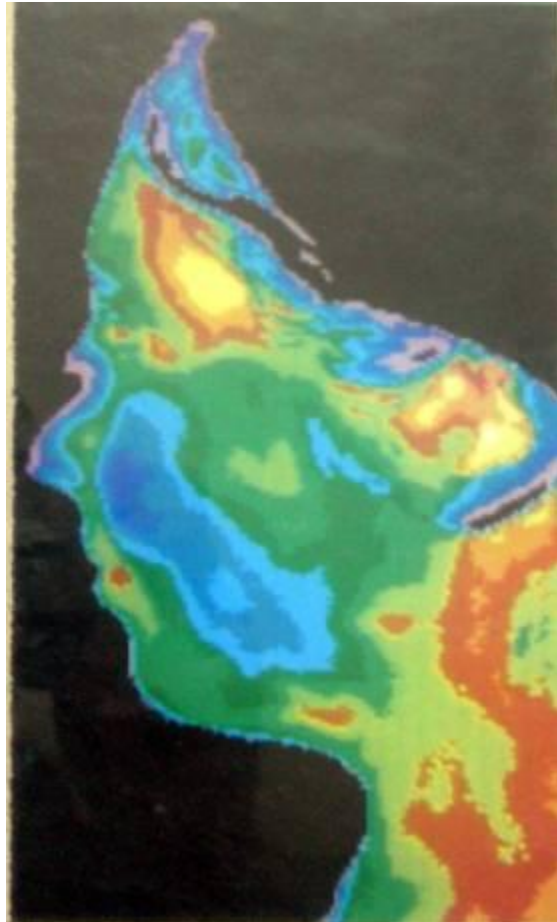


Эндоскопич. лапараскопия.
Нормальный аппендикс.

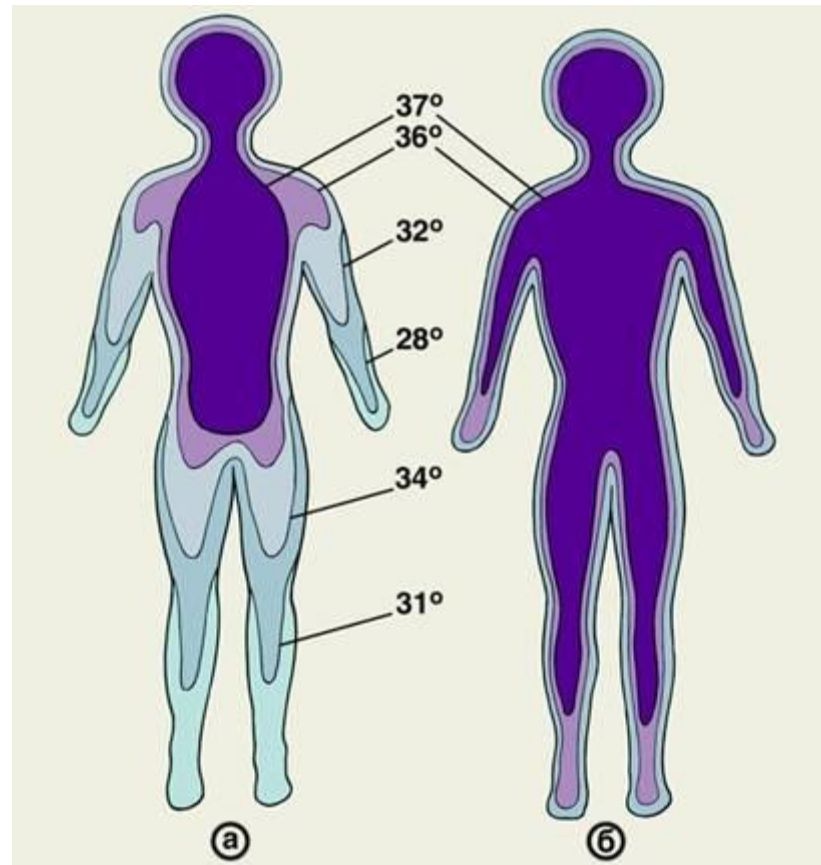


ТЕРМОГРАФИЯ (тепловидение)

-метод регистрации теплового инфракрасного излучения. Диапазон волн – 0,75мкм -1мм.



Нормальное распределение температур на поверхности и внутри тела человека



РАДИОНУКЛИДНАЯ ДИАГНОСТИКА

In vivo вводится **радиофармпрепарат** (Tc^{99} , I^{131} ...).

Детектор (Г-камера) регистрирует радиоактивность над тропным для данного РФП органом.


РАДИОНУКЛИДНАЯ ДИАГНОСТИКА

По виду регистрирующих устройств выделяют:

- 1. Радиометрия и радиография** – *интенсивность поглощения РФП и функция органа.*
- 2. Сцинтиграфия** – *динамика γ -активности.*
- 3. Сканирование** – *топография и структура органа.*
- 4. Эмиссионная компьютерная томография** – по γ -активности либо по эмиссии позитронов (ПЭТ).

Радиометрия — *повышена*
интенсивность поглощения
РФП I^{131} и функции
щитовидной железы.

Сканирование радиоизотопное -
оценка топографии и структуры
органа. *Повышенное накопление I^{131}*
в левой и правой долях щит. железы.

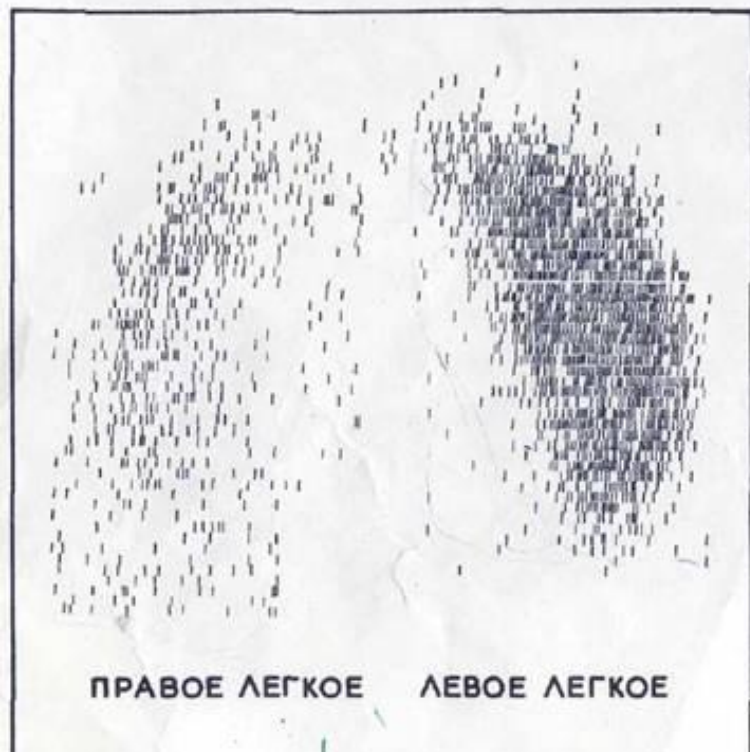


Диффузный тиреотоксический зоб у девушки 15 лет.

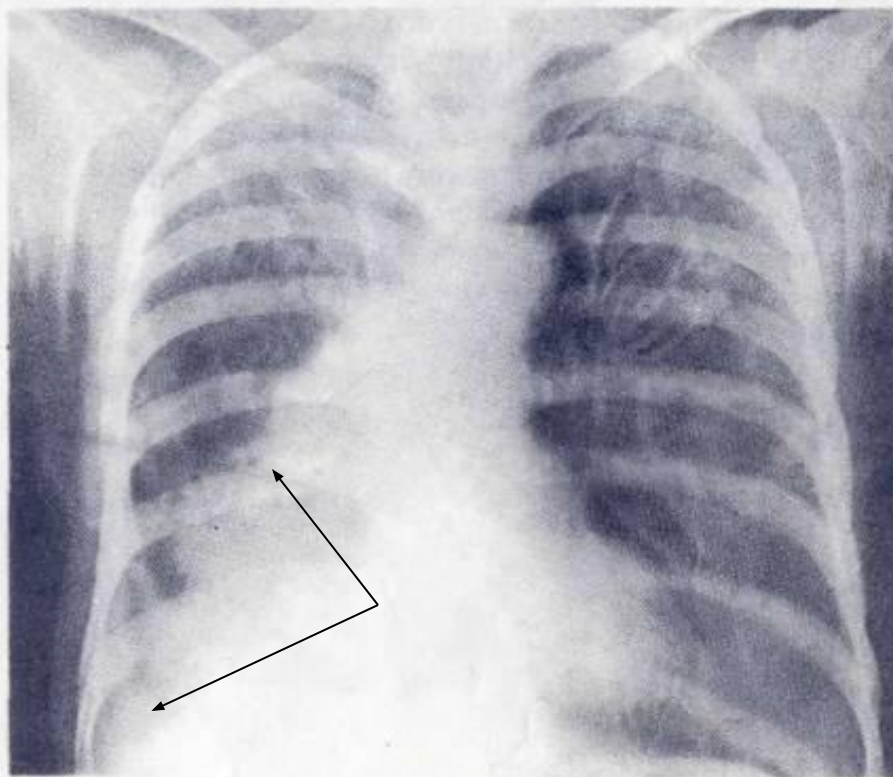
Для диагностики:
опухолей,
эмфиземы,
пневмосклероза,
туберкулёза,
тромбоэмболии
лёгочной
артерии.

Метод основан на временной микроэмболизации капилляров и артериол лёгких макроагрегатами альбумина, меченого I^{131} или МАА— Tc^{99m} , *вводимого в/в в дозе 4 мккюри/кг.*

Центральный рак правого лёгкого (комплексное рентгено-радиоизотопное исслед.)




На радиоизотопной
сканограмме - снижено
накопление Te^{99} справа.




На Рентгенограмме – справа -
затемнение ниже-среднего
лёгочного поля.

Рентгенологический диагноз при аортографии: атеросклеротический **стеноз** пр. почечной **артерии** (до 90% диаметра + небольшое постстенотическое расширение).



На радиоизотопной сканограмме – справа небольшое снижение функционирующей паренхимы.



На радиоренограмме (нет фото) – справа умеренно снижены и секреторная и экскреторная функции почки).

После операции (чрезаортальная эндартериэктомия) АД снизилось с 220 до 130 мм рт ст, функция почки восстановилась.

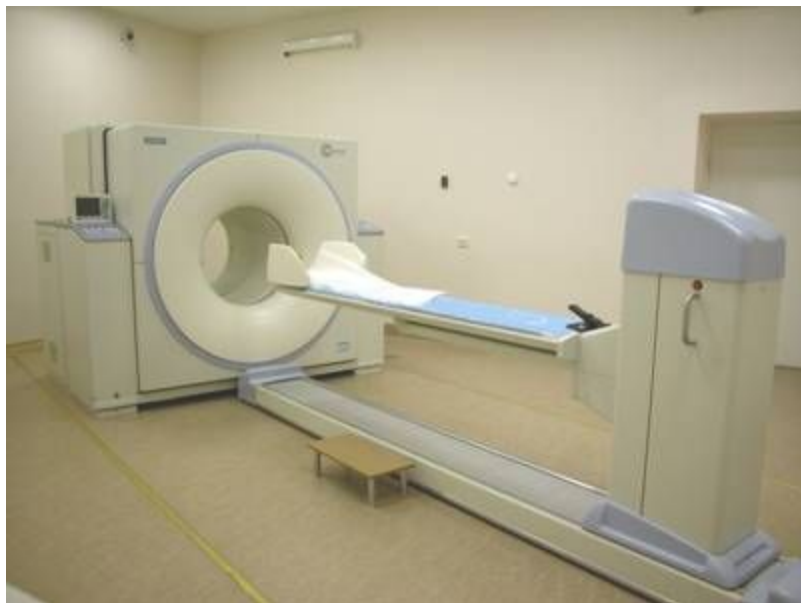ПОЗИТРОННО-ЭМИССИОННАЯ ТОМОГРАФИЯ (ПЭТ)

- ПЭТ – новейший метод *радиоизотопной визуализации* и диагностики, основанный на применении радиофармпрепаратов, меченных радиоизотопами – позитронными излучателями.
- Регистрируются два противоположно направленных гамма-луча одинаковых энергий, возникающих в результате *аннигиляции*, когда излученный ядром радионуклида позитрон встречается с электроном в тканях пациента.

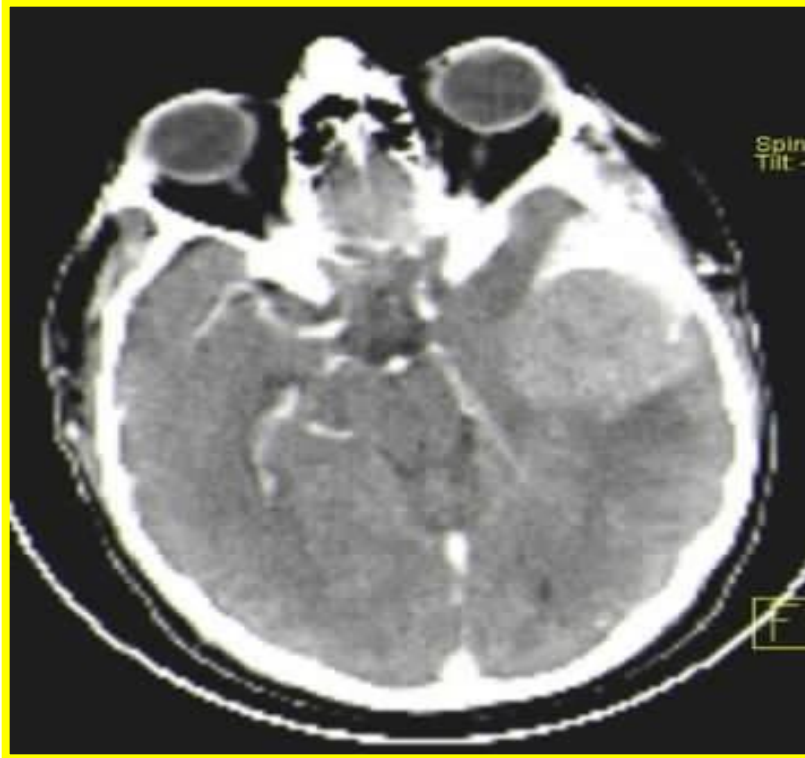- Сущность ПЭТ заключается в слежении за локализацией невообразимо малого количества радиоактивного вещества, меченого *короткоживущим* изотопом (F-18, Ga-68, O-15, N-13, C-11).
- Выбирая вещество, врач выбирает ту функцию организма, за которой он будет наблюдать. Например, если нас интересует насколько интенсивно *работают* клетки, то изотопом **фтора** метят **глюкозу** и пациенту внутривенно вводят фтордезоксиглюкозу (18FDG) – «бензин для клеток». На экране видим яркие участки в тех местах, где находятся интенсивно

- Если же нас интересует насколько быстро клетки себя *строят* (опухоль!), то чаще выбирается **аминокислота метионин** – один из кирпичиков при строительстве белковой молекулы.
- ПЭТ позволяет обнаруживать буквально микроскопические очаги в тканях, где имеются участки с гипо-или гиперметаболизмом, а макроморфологических изменений еще нет.

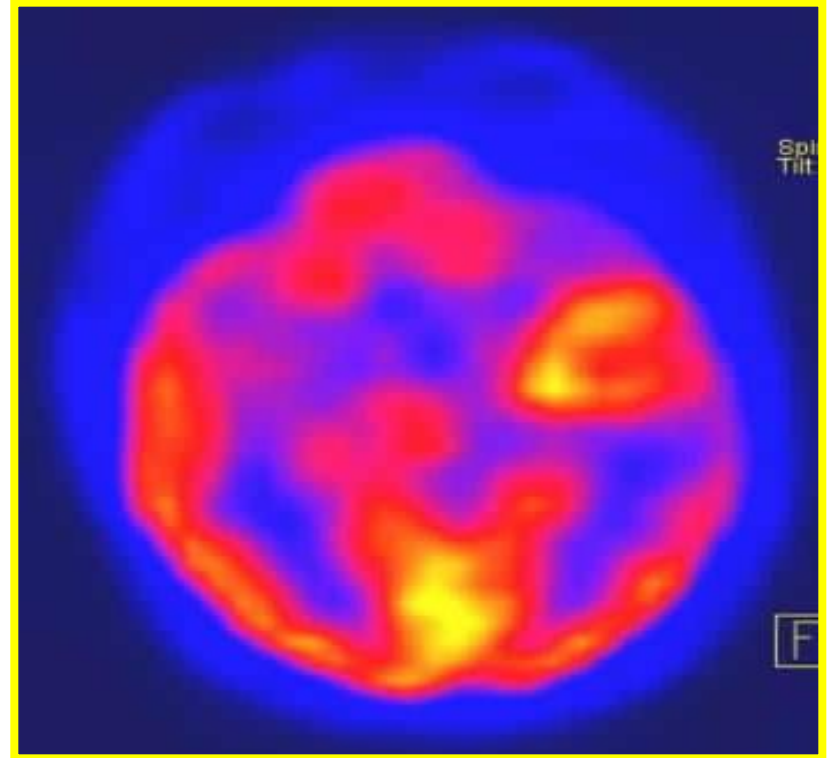
ПЭТ на кафедре рентгенологии и радиологии Военно-медицинской академии. С.-Петербург, 2005.



ГЛИОБЛАСТОМА (опухоль мозга)

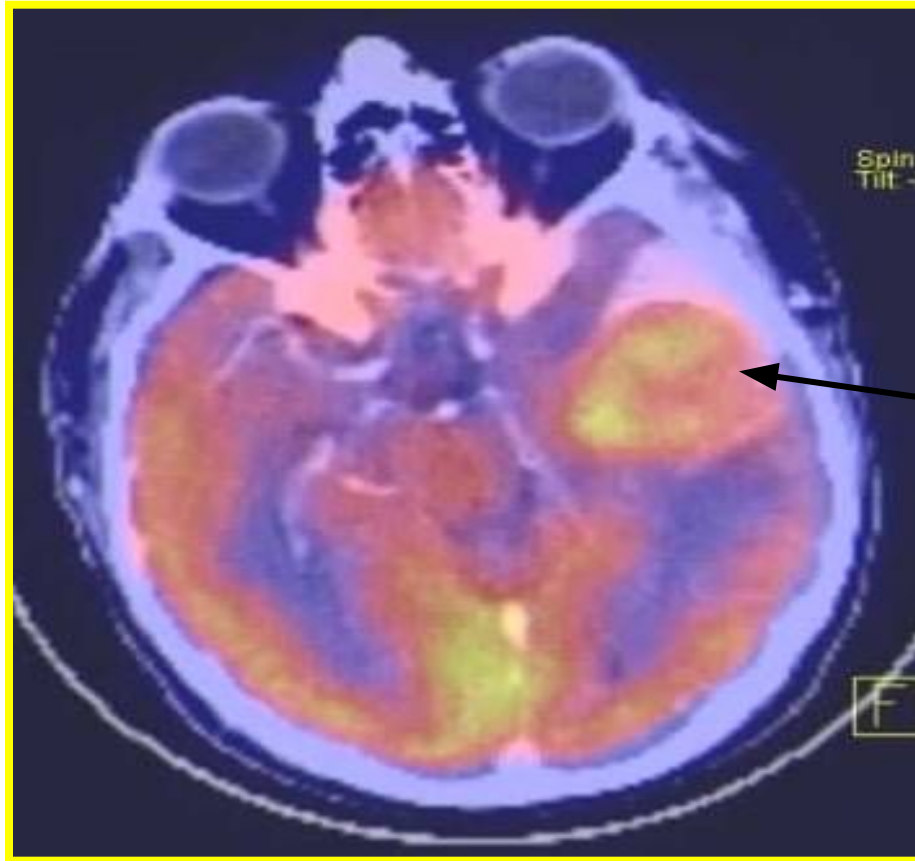


РКТ - некрозы.
-гетерогенная структура,
-перифокальный отёк
-«масс-эффект»
-контрастное усиление



ПЭТ - после в/в введения 18-ФДГ (глюкоза, меченая изотопом фтора-18) в раковых клетках наблюдается гиперметаболизм глюкозы. В зоне некроза - участки гипометаболизма 18-ФДГ.

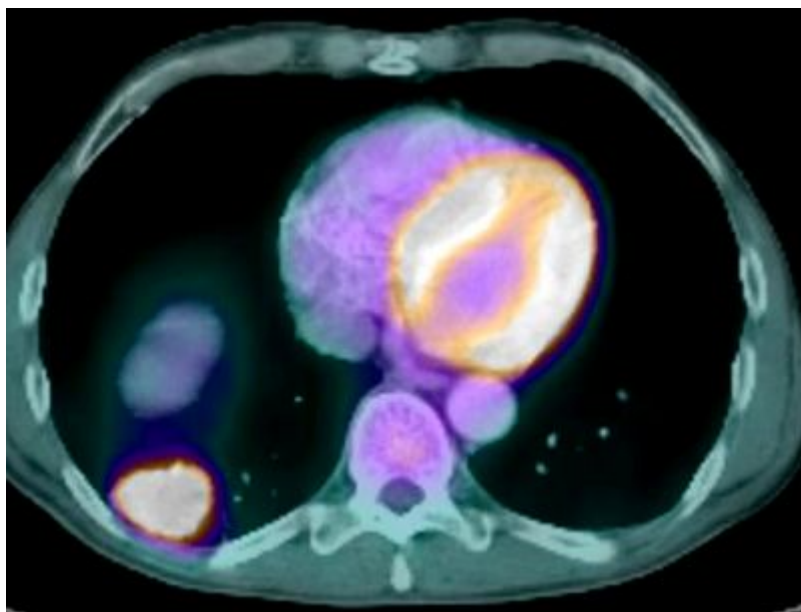
КОМБИНАЦИЯ ПЭТ + РКТ



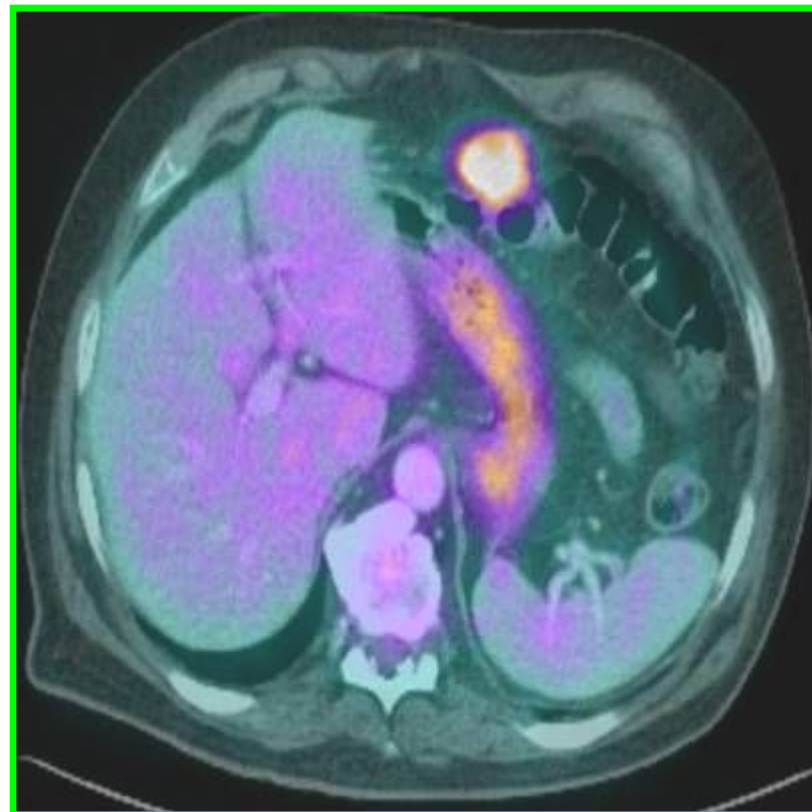
даёт точную и раннюю
топическую диагностику
метаболических изменений

ГЛИОБЛАСТОМА
(опухоль мозга
из клеток нейроглии)

РКТ +



Периферический рак
правого лёгкого.



Метастаз в поперечно-
ободочную кишку.

МЕДИЦИНСКАЯ ВИЗУАЛИЗАЦИЯ

Ультразвуковая диагностика

Рентгенодиагностика

МРТ

Ультразвуковая диагностика

Ультразвуковая диагностика (УЗД) — это метод исследования, основанный на отражении ультразвуковых волн от тканей организма. Ультразвук — это механические колебания с частотой от 16 до 10000 кГц. Ультразвуковые волны распространяются в тканях со скоростью, зависящей от их упругости и плотности. При отражении от границ раздела сред с различной акустической плотностью возникает эхо-сигнал. Анализируя время задержки эхо-сигнала и его амплитуду, можно определить глубину и структуру исследуемого объекта.

Ультразвуковая диагностика широко применяется в медицине для исследования органов брюшной полости, сердца, сосудов, суставов и других органов. Она является безопасным, безболезненным и высокоинформативным методом исследования.

Ультразвуковая диагностика

Рентгенодиагностика

Рентгенодиагностика — это метод исследования, основанный на способности рентгеновских лучей проникать через ткани организма. Рентгеновские лучи — это электромагнитные волны с длиной волны от 0,01 до 10 нм. Они обладают высокой проникающей способностью и способны ионизировать вещества. При прохождении через ткани рентгеновские лучи поглощаются в разной степени, что приводит к образованию теней на флюорографической пленке или экране. Анализируя эти тени, можно определить структуру и состояние исследуемого объекта.

Рентгенодиагностика широко применяется в медицине для исследования органов грудной полости, позвоночника, суставов и других органов. Она является высокоинформативным методом исследования, но требует осторожности из-за возможного воздействия ионизирующей радиации.

МРТ

Магнитно-резонансная томография (МРТ) — это метод исследования, основанный на явлении ядерного магнитного резонанса (ЯМР). ЯМР возникает в ядрах атомов с нечетным количеством протонов в ядре (например, водород, углерод-13) в сильном магнитном поле. При воздействии радиочастотного импульса ядра переходят в возбужденное состояние. При возвращении в основное состояние они испускают электромагнитные волны, которые регистрируются датчиками. Анализируя эти сигналы, можно определить структуру и состояние исследуемого объекта.

МРТ широко применяется в медицине для исследования головного мозга, позвоночника, суставов и других органов. Она является высокоинформативным методом исследования, не требующим использования ионизирующей радиации.

МРТ

Ультразвуковая диагностика

Ультразвуковая диагностика (УЗД) — это метод исследования, основанный на отражении ультразвуковых волн от тканей организма. Ультразвук — это механические колебания с частотой от 16 до 10000 кГц. Ультразвуковые волны распространяются в тканях со скоростью, зависящей от их упругости и плотности. При отражении от границ раздела сред с различной акустической плотностью возникает эхо-сигнал. Анализируя время задержки эхо-сигнала и его амплитуду, можно определить глубину и структуру исследуемого объекта.

Ультразвуковая диагностика широко применяется в медицине для исследования органов брюшной полости, сердца, сосудов, суставов и других органов. Она является безопасным, безболезненным и высокоинформативным методом исследования.

Ультразвуковая диагностика

Ультразвуковая диагностика

МРТ

Магнитно-резонансная томография (МРТ) — это метод исследования, основанный на явлении ядерного магнитного резонанса (ЯМР). ЯМР возникает в ядрах атомов с нечетным количеством протонов в ядре (например, водород, углерод-13) в сильном магнитном поле. При воздействии радиочастотного импульса ядра переходят в возбужденное состояние. При возвращении в основное состояние они испускают электромагнитные волны, которые регистрируются датчиками. Анализируя эти сигналы, можно определить структуру и состояние исследуемого объекта.

МРТ широко применяется в медицине для исследования головного мозга, позвоночника, суставов и других органов. Она является высокоинформативным методом исследования, не требующим использования ионизирующей радиации.

МРТ

Спасибо за внимание



Песню начинающего рентгенолога исполняют студенты 1к леч. ф-та: Новосёлов Станислав и Лыкова Наташа (суперстудентка ПГМА, 2005 г)

