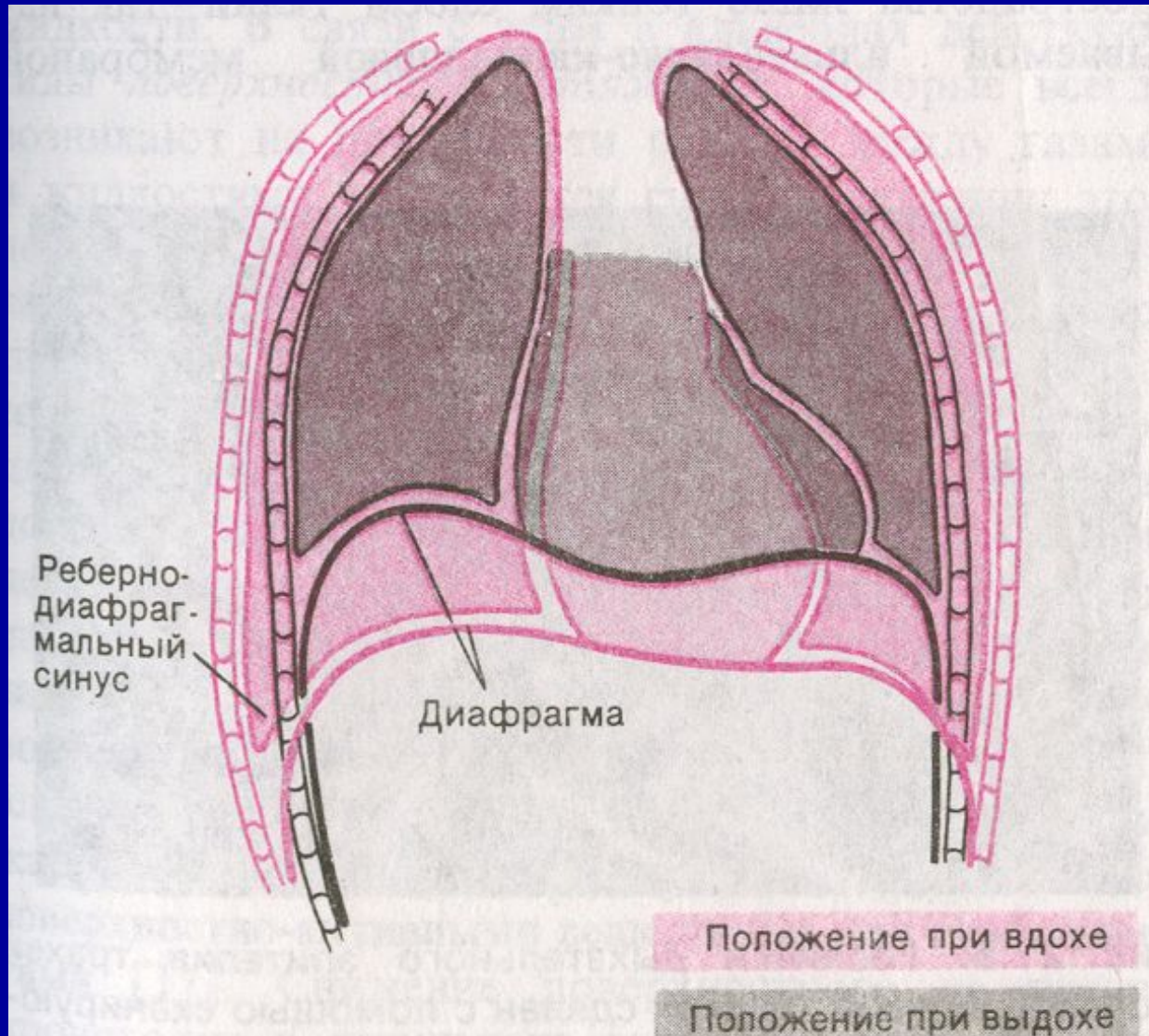
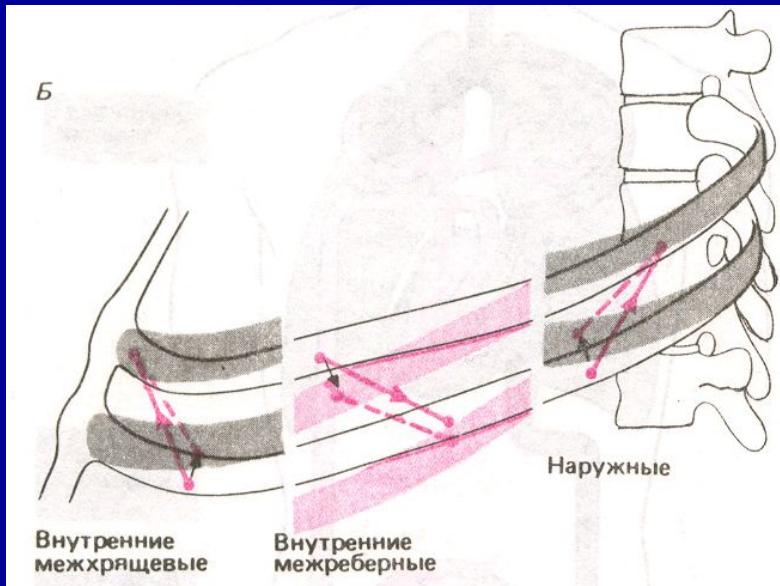


Статическая и
динамическая механика
ЛЕГКИХ

Формы грудной клетки при вдохе и выдохе



Направление растяжения межреберных мышц



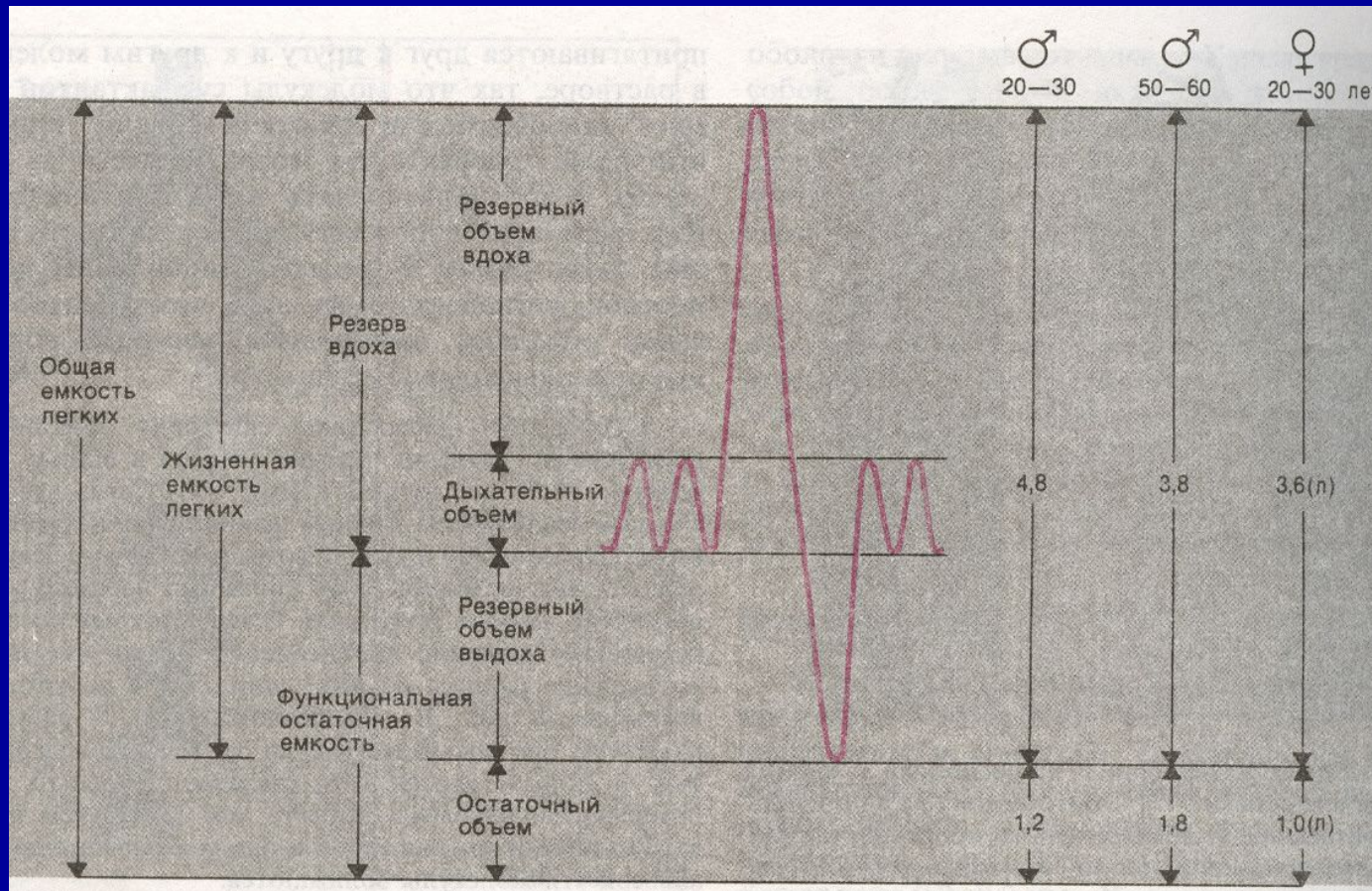
Вдох:

- наружные межреберные мышцы
- большие и малые грудные
- лестничные
- грудино-ключично-сосцевидные
- зубчатые

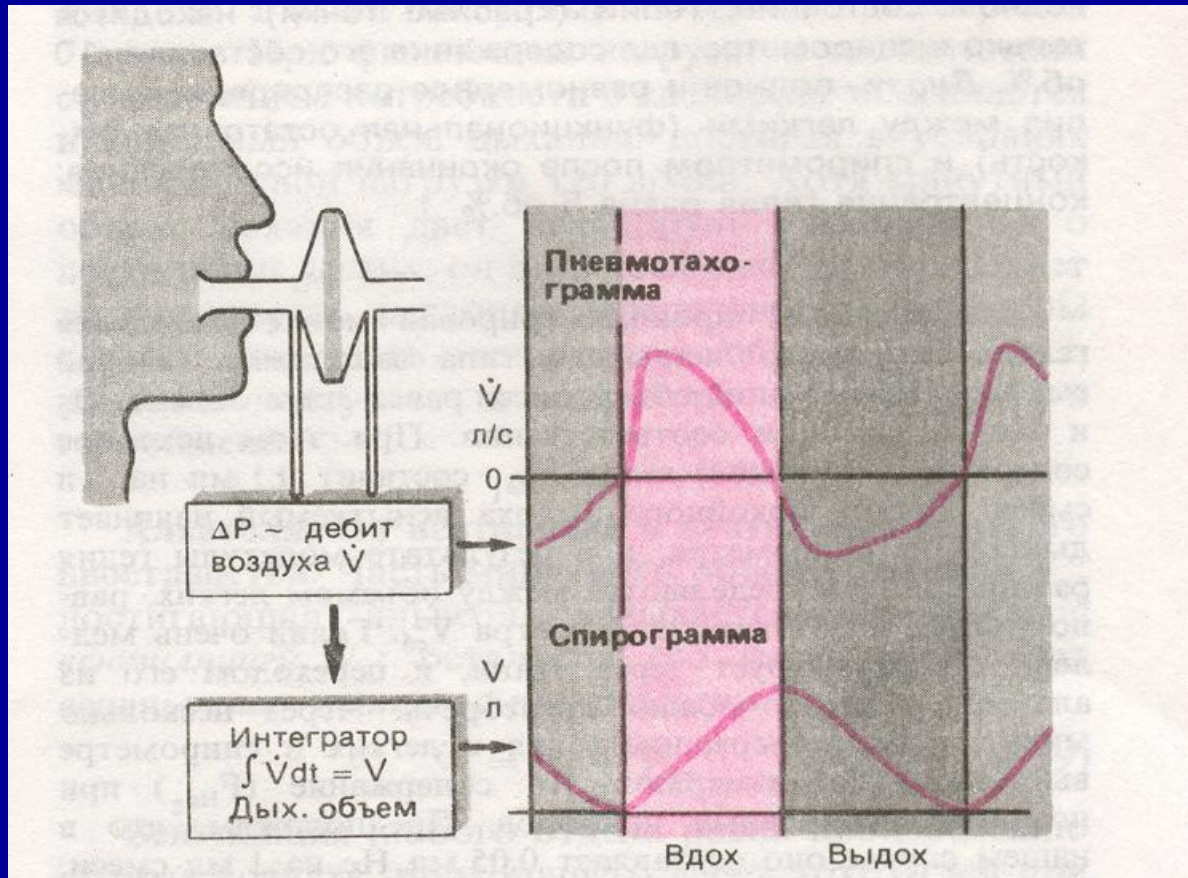
Выдох:

- внутренние межреберные мышцы
- мышцы живота

Легочные объемы и емкости



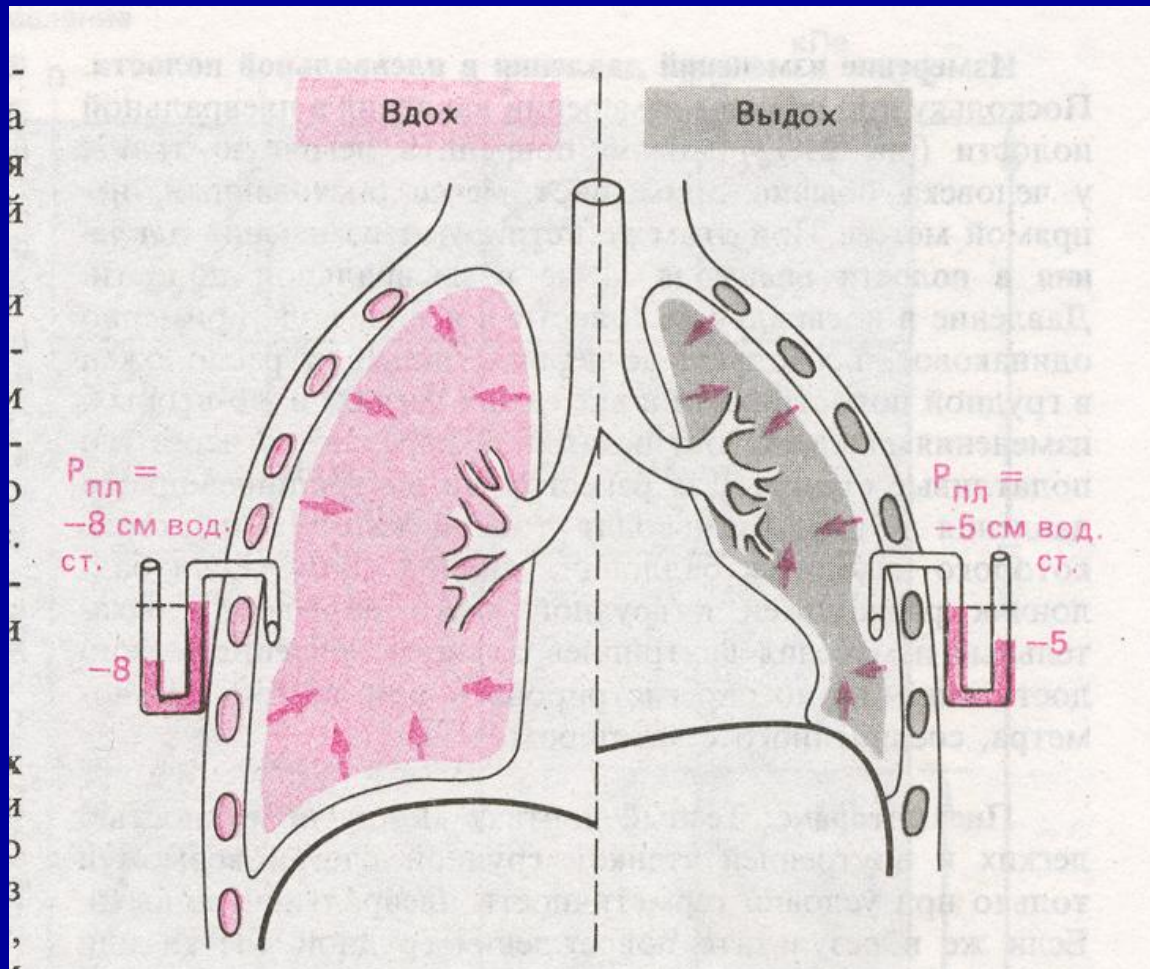
Принцип действия пневмотахографа



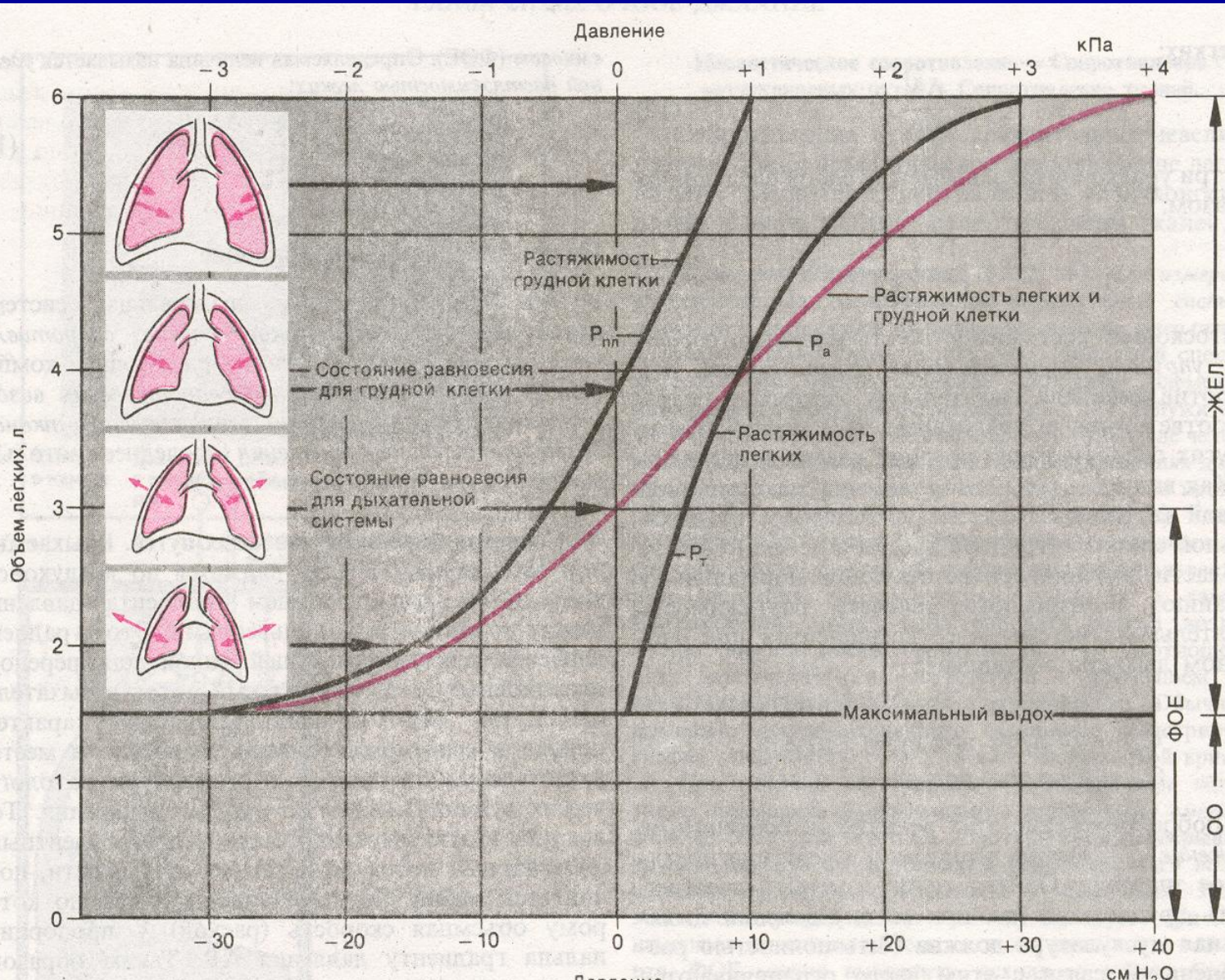
Спирометрия: это приборы способные вмещать различные количества воздуха при постоянном давлении.

Пневмотахография: кривая изменений этой объемной скорости.

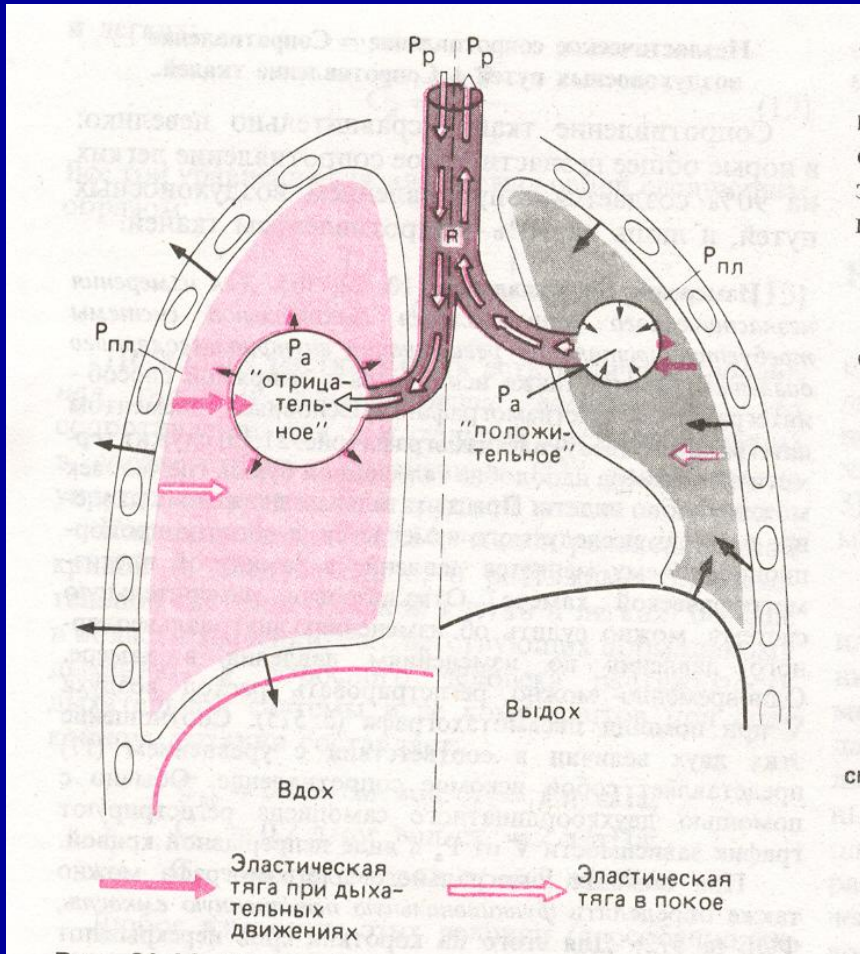
Плевральное давление на различных фазах дыхания



Статические кривые объем-давление



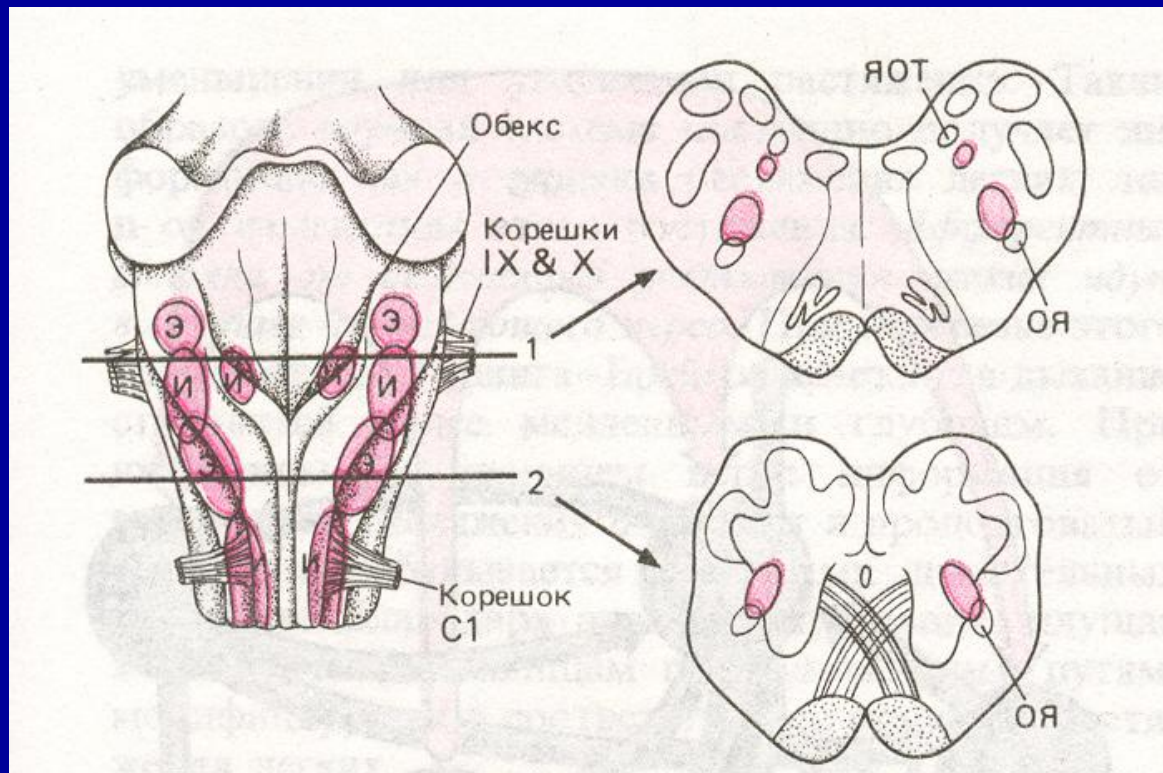
Изменения плеврального и альвеолярного давления при вдохе и выдохе



P_r -давление в полости рта

R -аэродинамическое сопротивление воздухоносных путей

Расположение инспираторных и экспираторных нейронов в продолговатом мозге



Э-экспираторные
И-инспираторные

ЯОТ-ядра
ОДИНОЧНОГО
ТРАКТА

ОЯ-ОБОЮДНЫЕ
ЯДРА

С1-КОРЕШОК
ПЕРВОГО ШЕЙНОГО
СПИННОМОЗГОВОГО
НЕРВА

Резюме

- 1 Ритмы генерируются в дыхательном центре.
- 2 В дыхании участвуют инспираторные и экспираторные мышцы.
- 3 Соотношения между давлением и объемом во время дыхательного цикла позволяет судить о сопротивлении в дыхательной системе.
- 4 Изучение механики дыхания дает важную информацию для диагностики легочных заболеваний.