



Сибирский государственный медицинский университет

Кафедра факультетской терапии

лекция

неспецифический язвенный колит

Долгалёв Игорь Владимирович

Неспецифический язвенный колит (НЯК)

– хроническое рецидивирующее заболевание толстой кишки неизвестной этиологии, характеризующееся геморрагически-гнойным воспалением (в пределах слизистой оболочки, реже с распространением в подслизистый слой) с развитием местных и системных осложнений.

Этиология НЯК

■ Наследственная предрасположенность

- У родственников больных НЯК первой степени родства риск его развития оказывается в 10 раз выше, чем у всего населения.

- Если НЯК страдают оба родителя, то риск его развития у ребенка к 20-летнему возрасту возрастает до 52%.

- Выявлена положительная ассоциация между HLA DR2, а также определенными локусами хромосом 2 и 6 (в меньшей степени 3, 7, 12 и 16) и развитием НЯК.

■ Сниженное употребление продуктов содержащих пищевые волокна, и увеличение в рационе доли рафинированных углеводов

■ Гипотеза о роли инфекции: микобактерий, вирус кори, хламидии, грибы рода Candida.

■ Аутоиммунный механизм:

- типичное хронически рецидивирующее течение заболевания

- внекишечные проявления (первичный склерозирующий холангит, гемолитическая анемия)

- выявление аутоантител к колоноцитам и перинуклеарных цитоплазматических антинейтрофильных антител (pANCA)

- эффективность иммуносупрессивной терапии.

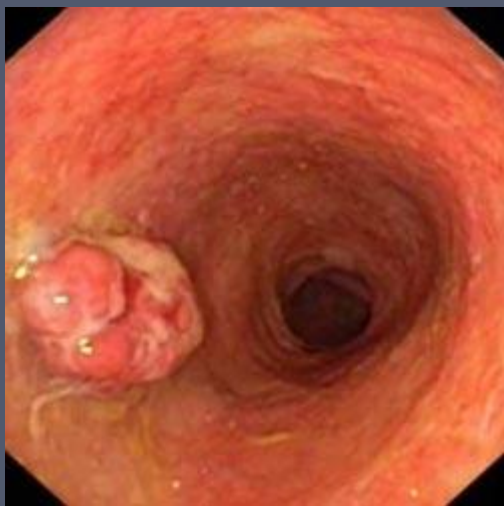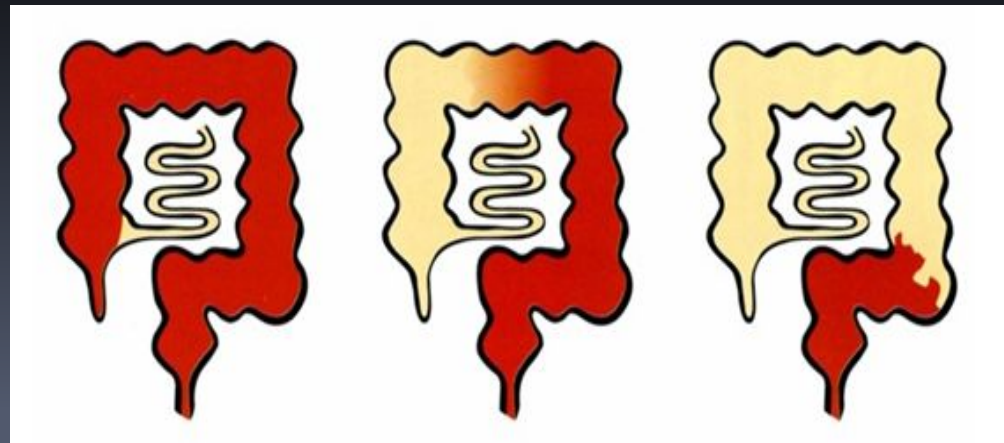
Патологическая анатомия

Прямая кишка поражается всегда, **проктосигмоидит - 54%**, **левостороннее поражение в 28%**, **тотальный колит в 18%** случаев НЯК

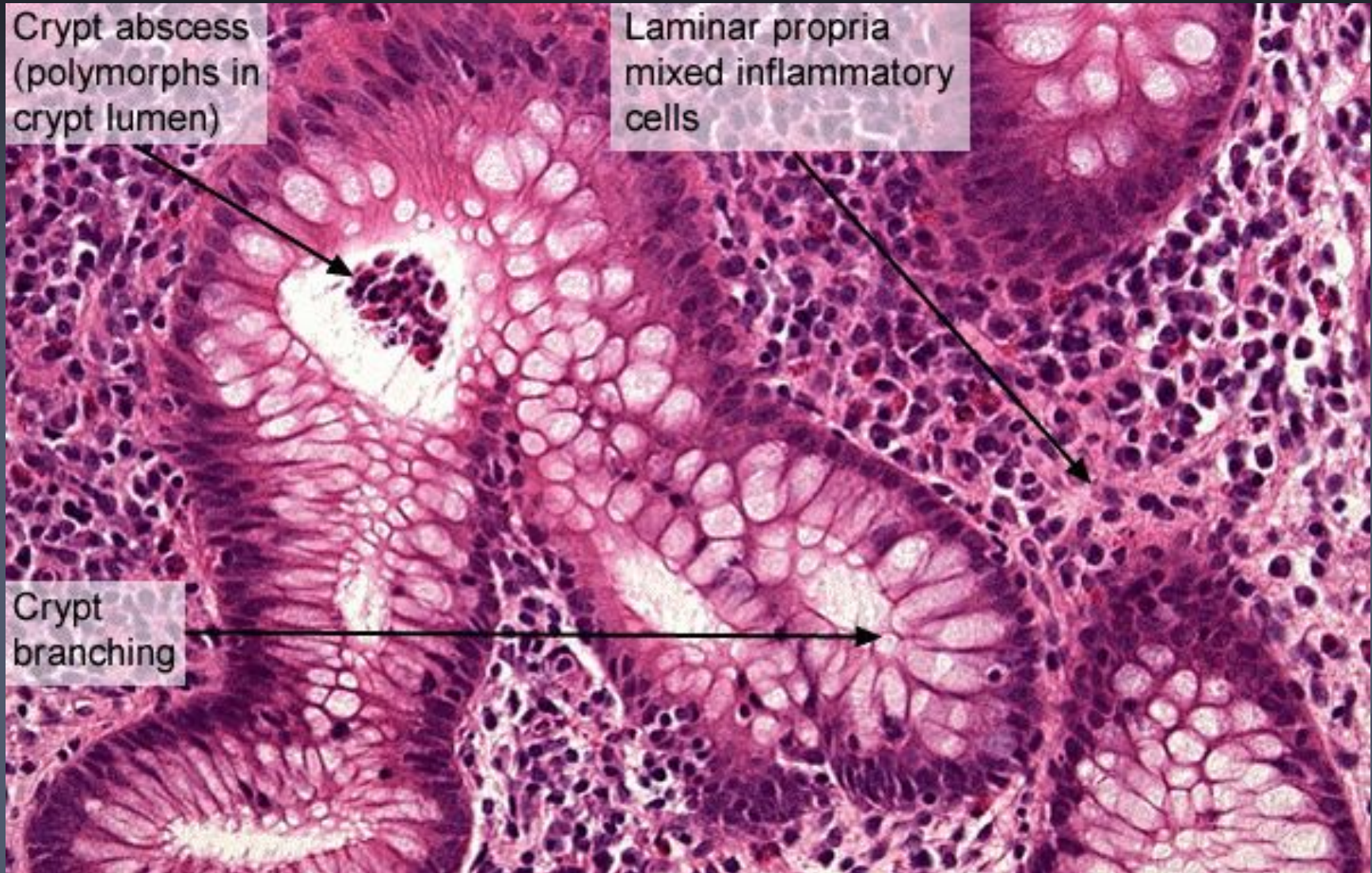Патологический процесс имеет диффузный непрерывный характер. постепенно переходят в нормальную слизистую оболочку, без четкой границы. Толстая кишка в результате воспаления утолщается и укорачивается. Общая длина ее уменьшается на $\frac{1}{3}$ - $\frac{2}{3}$.

В острой стадии НЯК - **экссудативный отек**, **полнокровие слизистой оболочки**, складки утолщаются и сглаживаются. При переходе процесса в хронический образуются **язвления**, проникающие до подслизистого, реже до мышечного слоя.

Для длительно протекающего НЯК характерно наличие **псевдополипов** (воспалительные полипы из конгломерата регенерирующего железистого эпителия)



Histological examination of ulcerative colitis (mucosa is infiltrated with plasma cells, lymphocytes, macrophages & polymorph-nuclear cells and crypt abscess)



Клинические проявления НЯК

- Диарея - частота стула составляет в среднем от 4 до 6 р/сут. при тяжелом течении НЯК до 20 р/сутки и более.
- Кровотечения из прямой кишки → ЖДА
- Объем фекалий, как правило, небольшой (в ряде случаев при дефекации выделяются лишь кровь и гной, перемешанные со слизью).
- Ложные позывы к дефекации (тенезмы) и чувство неполного опорожнения кишечника.
- Стул бывает и в ночное время (в отличие от пациентов с функциональными кишечными расстройствами).
- У некоторых пациентов запоры (спастическое сокращение воспалённой прямой кишки).
- У 50% больных НЯК - боли в животе, чаще в левой подвздошной области.
- Метеоризм
- Напряжение мышц живота
- Лихорадка, тахикардия, лейкоцитоз, тромбоцитоз, увеличение СОЭ, гипопропротеинемия, С-реактивный белок

Осложнения НЯК

■ *Местные осложнения*

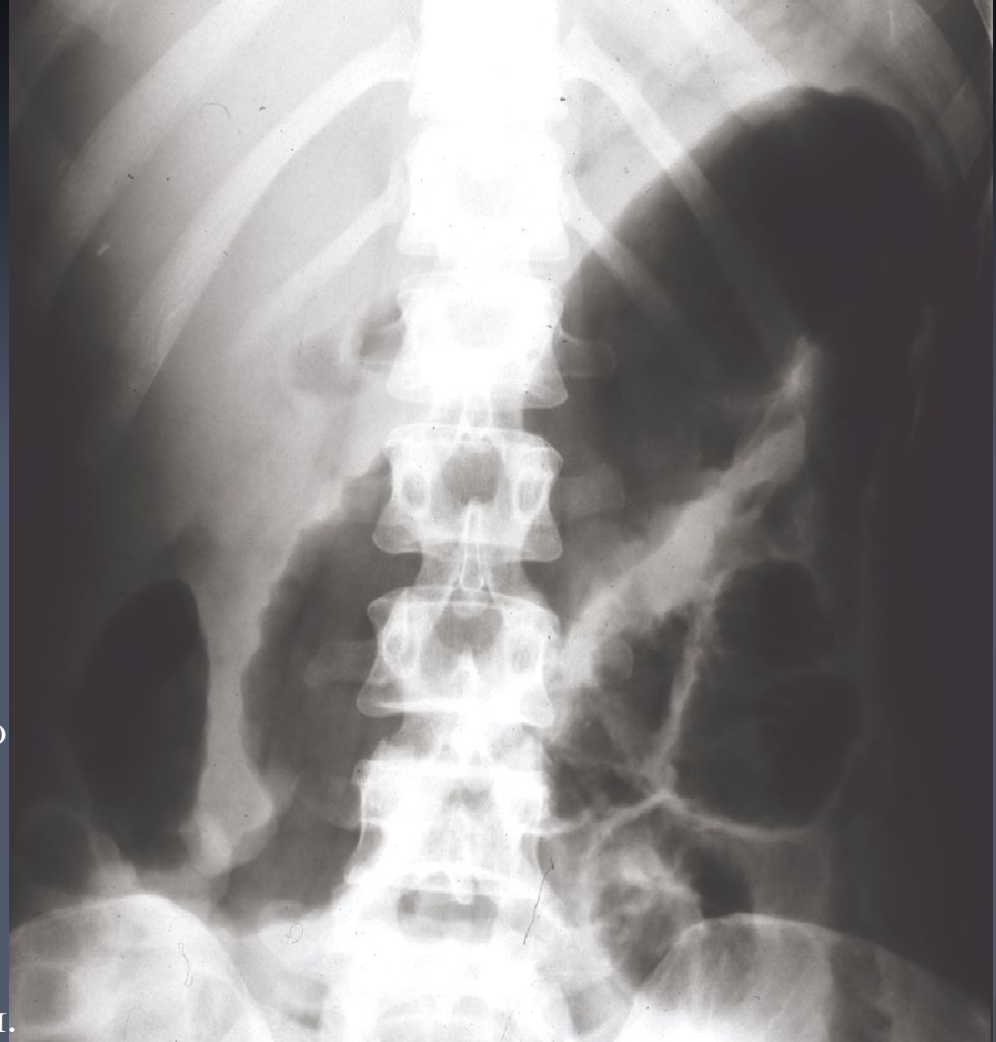
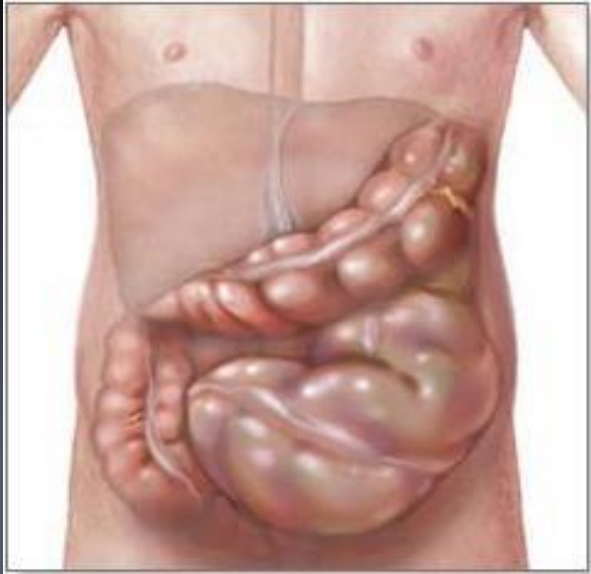
перфорация толстой кишки, острая токсическая дилатация толстой кишки (токсический мегаколон), массивные кишечные кровотечения, рак толстой кишки.

■ *Внекишечные проявления*

у 60% больных НЯК наблюдаются внекишечные поражения:

- **суставов** в виде анкилозирующего спондилоартрита, сакроилиита, периферических артритов (крупных суставов)
- **глаз** – увеит, иридоциклит, эписклерит, конъюнктивит;
- **кожи** - узловатая эритема, гангренозная пиодермия;
- **полости рта** - афтозный стоматит;
- **печени** - первичный склерозирующий холангит. В ряде случаев эти поражения могут предшествовать появлению кишечных симптомов.
- **легкие** – альвеолит, фиброз

Токсический мегаколон



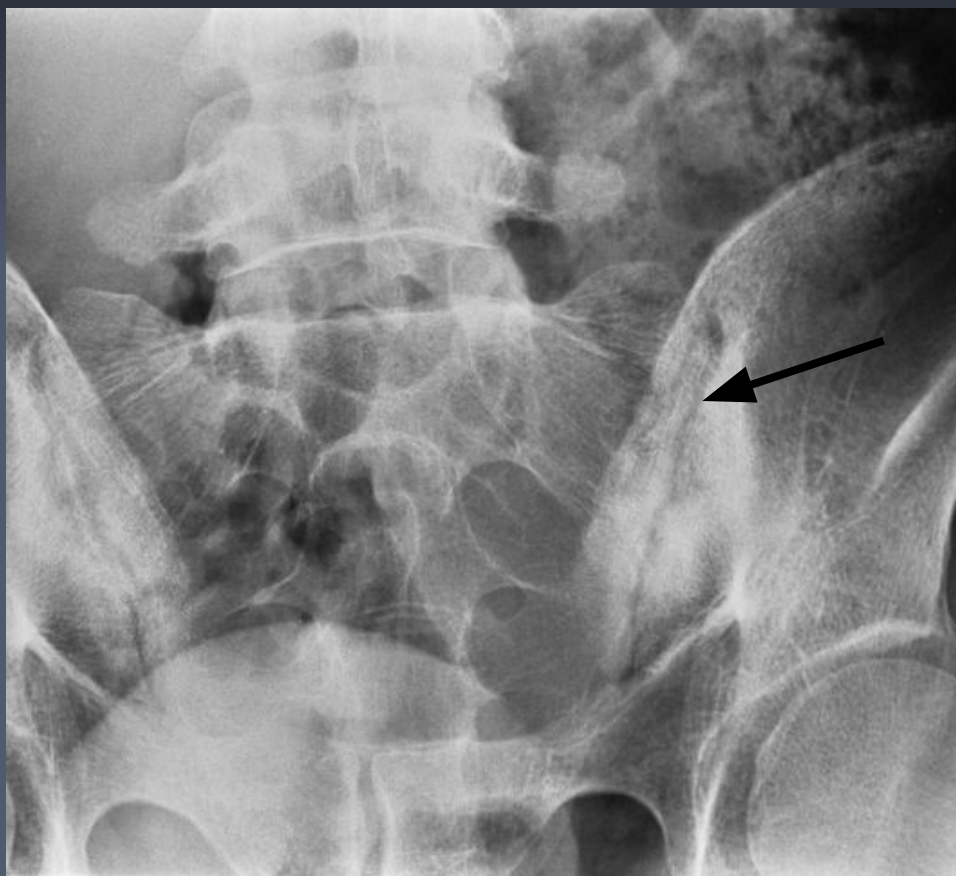
ТМ - возникает (у 3-5% больных НЯК) в результате прекращения перистальтики толстой кишки → накоплению кишечного содержимого, в том числе большого количества газов.

Симптомы ТМ: внезапное урежение стула на фоне исходной диареи, вздутие живота, усиление боли и нарастание интоксикации.

Rg: ↑ пневматоза ободочной кишки и расширение ее просвета. I степень дилатации 6—9 см; лечение- эвакуации содержимого кишки через колоноскоп. II степень 9—11 см, III степень 11—15 см - показание к экстренному оперативному вмешательству.

Летальность ≈ 20% с более высоким уровнем среди больных старше 60 лет

осложнения НЯК (артриты)



Центральный артрит

(анкилозирующий спондилоартрит и сакроилиит), возникает у 5 % пациентов с ХВЗК и не зависит от активности основного заболевания.

Периферический артрит

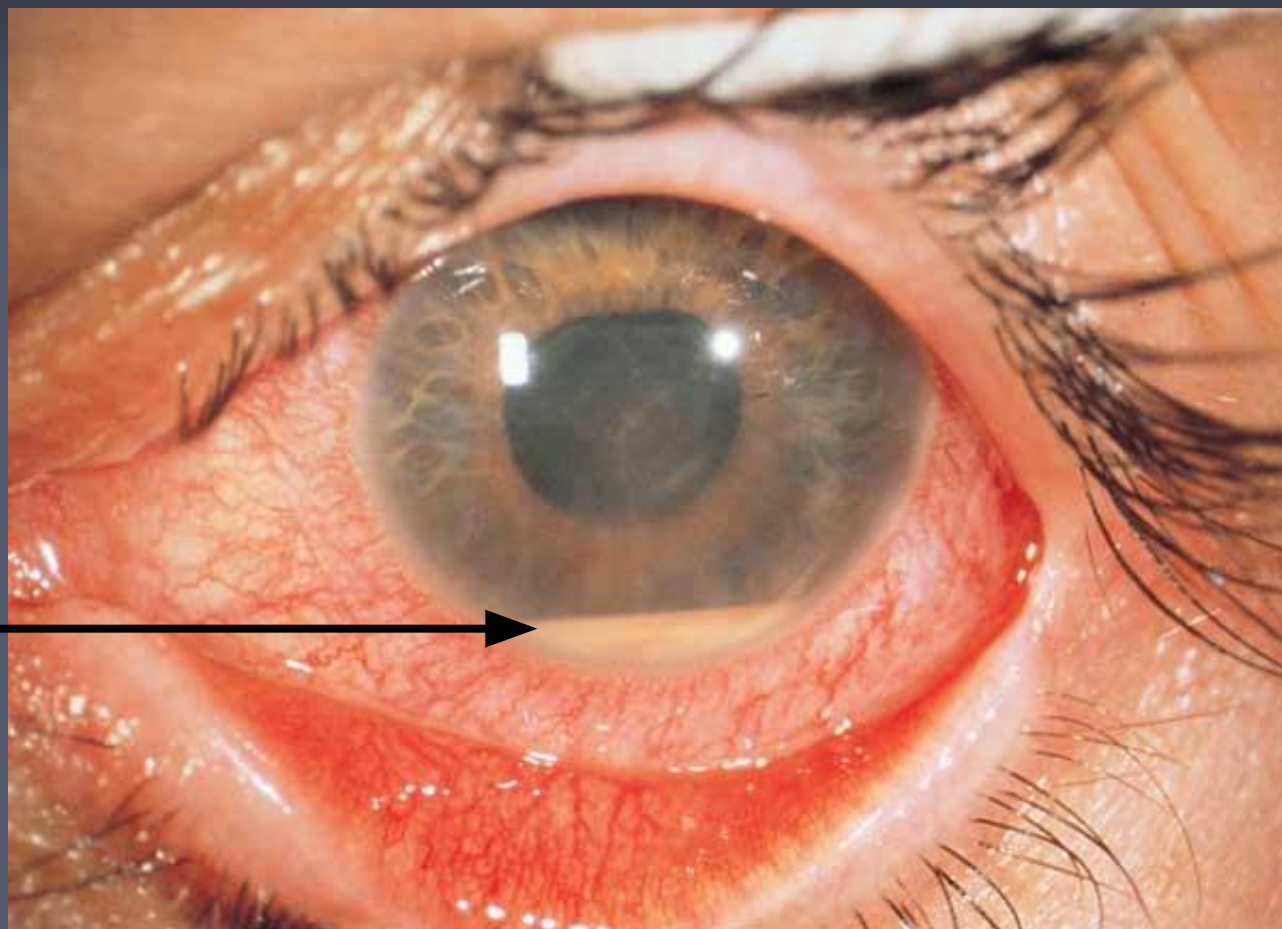
поражает обычно крупные суставы, чаще ассиметрично в виде моно- или полиартрита, наблюдаются в 10% случаев ХВЗК. Проявления зависят от активности основного заболевания. Данный вид артрита чаще не является деструктивным и в периферической крови не определяется повышение ревматоидного фактора.

Глазные осложнения НЯК


Иридоциклит (воспаление радужной оболочки и цилиарного тела глаза)

Эписклерит - воспаление эписклеральных тканей

Конъюнктивит - воспаление соединительной оболочки глаза (конъюнктивы)

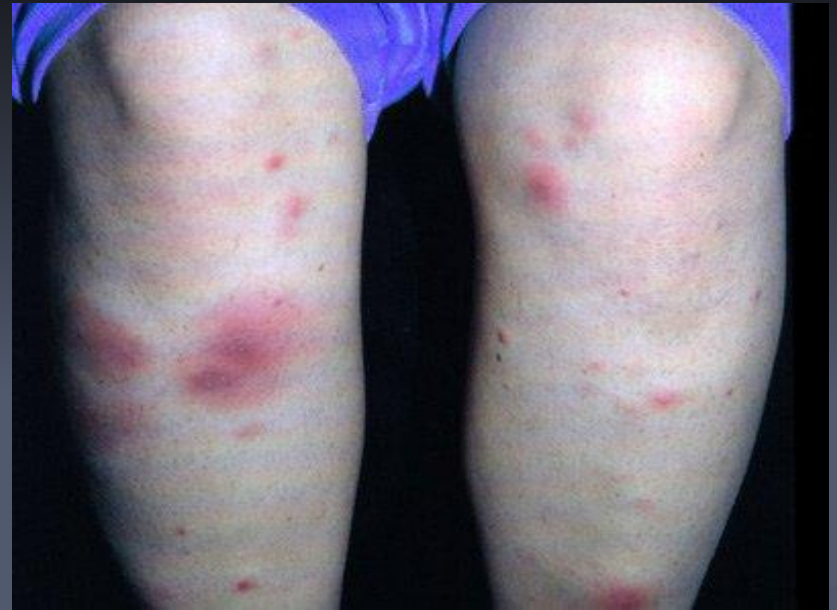

ГИПОПИОН

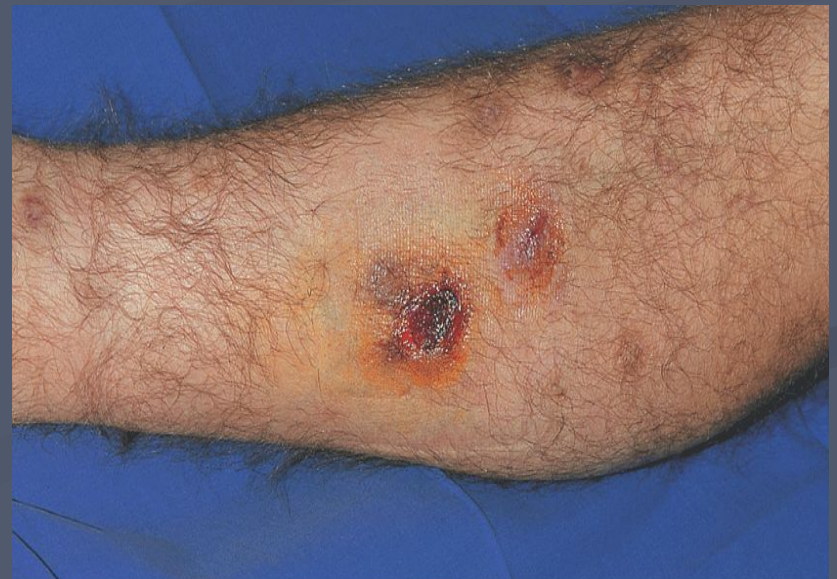

Кожные осложнения НЯК

Узловатая эритема — воспаление кожи и расположенной под ней ткани, в результате которого образуются красные болезненные узелки, возвышающиеся над поверхностью кожи. Выявленность УЭ зависит от активности НЯК



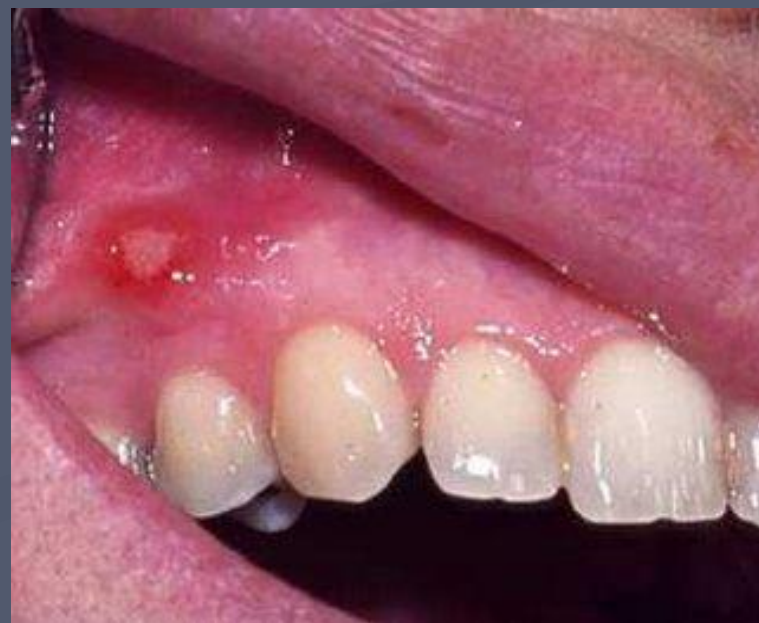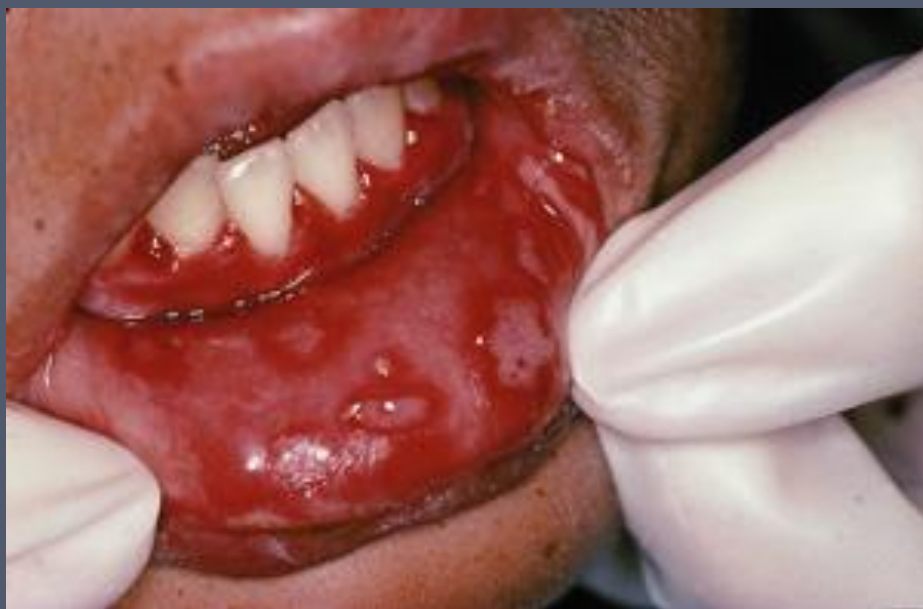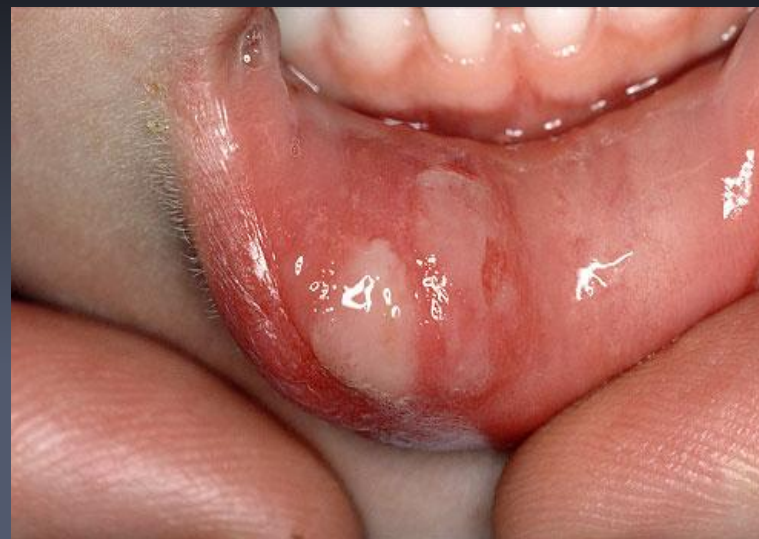Гангренозная пиодермия (токсико-аллергический пустулезный язвенный дерматит), проявляющийся очагами воспаления кожи размером от одного до нескольких сантиметров в диаметре, которые могут изъязвляться. Язвы могут не заживать в течение многих месяцев. Течение ГП не зависит от активности НЯК



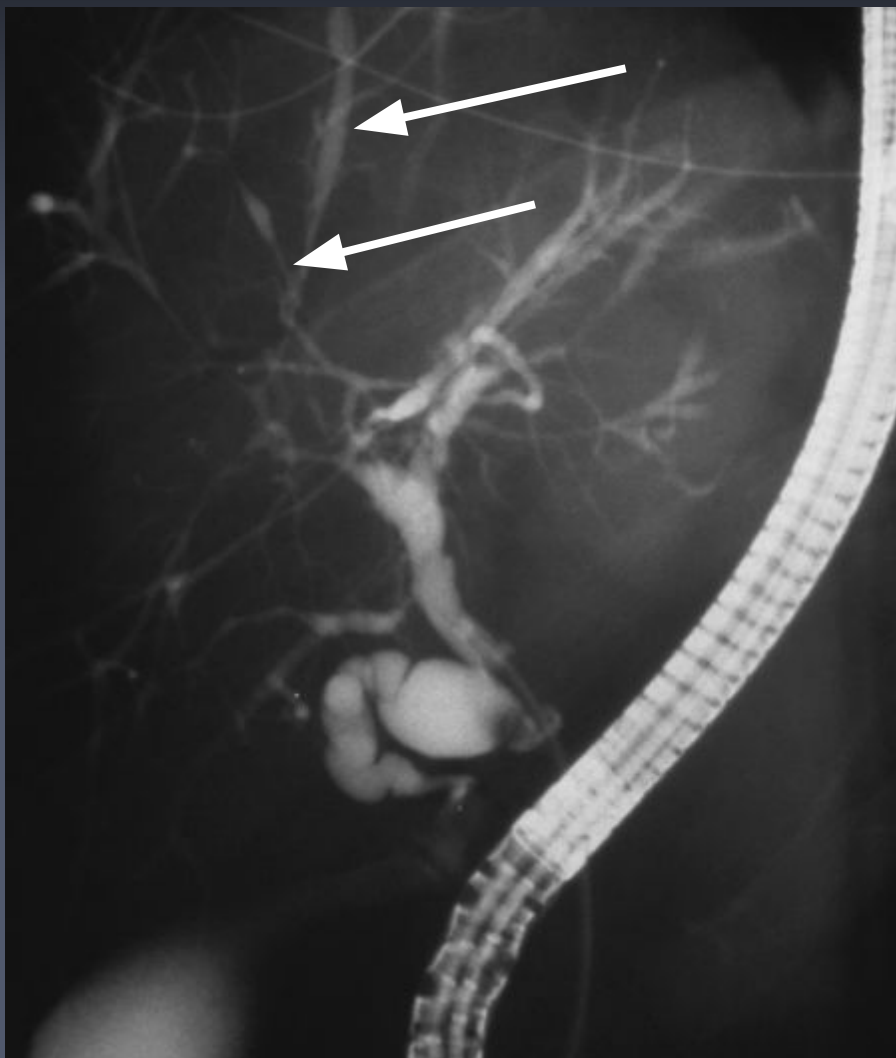
ОСЛОЖНЕНИЯ НЯК

Афтозный стоматит

– воспаление слизистой оболочки полости рта с образованием афт (эрозий). Афты бывают овальной или округлой формы с четкими границами в виде узкой красной каймы и серовато-желтым налетом в центре. Образование афт сопровождается резкой болезненностью, жжением во рту, особенно во время еды, увеличением лимфоузлов



ОСЛОЖНЕНИЯ НЯК



Склерозирующий холангит
хроническое холестатическое заболевание печени характеризующееся негнойным деструктивным воспалением, облитерирующим склерозом и сегментарной дилатацией внутри- и внепеченочных желчных протоков, приводящее к развитию цирроза печени. Клинически протекает с явлениями желтухи, кожным зудом, слабостью, ↑ уровней АСТ, АЛТ, ЩФ, ГГТП. Иногда СХ задолго предшествует НЯК. СХ – фактор риска холангиокарциномы.

Классификация

- Протяженность (распространенность) процесса
- Тяжесть обострения
- Стадия болезни (обострение / ремиссия)
- Внекишечные проявления

Классификация

Протяжённость
Проктит
Проктосигмоидит
Левостороннее поражение (до селезёночного угла)
субтотальное поражение
тотальное поражение
тотальное поражение с ретроградным илеитом

Классификация

Оценка тяжести обострения НЯК

клинический признак	лёгкий НЯК	среднетяжёлый НЯК	тяжёлый НЯК
диарея	≤ 4	5 - 10	≥ 10
кровотечение	небольшое	профузное	непрерывное
температура	нормальная	$\geq 37,5$	$\geq 38,8$
гемоглобин	≥ 100 г/л	80 - 100 г/л	< 80 г/л
СОЭ	< 30 мм/ч	30 - 50 мм/ч	> 50 мм/ч
альбумин	норма	30-40 г/л	< 30 г/л

Классификация

Стадия НЯК (обострение/ремиссия)

Ремиссия НЯК – комбинация клинических параметров:
частота стула не чаще 3 раз в день без крови,
нормальная слизистая при эндоскопическом
исследовании

СТЕРОИДОЗАВИСИМОЕ ТЕЧЕНИЕ

- без усиления активности болезни невозможно снизить дозировку кортикостероидов ниже эквивалента преднизолона 10 мг/день (или будесонид ниже 3 мг/день) на протяжении 3 месяцев от начала лечения кортикостероидами
- рецидив в течение 3 месяцев после прекращения приема кортикостероидов

СТЕРОИДОРЕФРАКТЕРНОЕ ТЕЧЕНИЕ

сохранение активности, несмотря на прием преднизолона в дозе 0,75 мг/кг/день на протяжении 4 недель.

Эндоскопический индекс активности НЯК

■ Минимальная активность.

Цвет красный, ярко малиновый. Поверхность шероховатая, мелкозернистая. Сосудистый рисунок отсутствует (ослаблен). Гаустры сохранены. Могут быть микроабсцессы. Контактная кровоточивость при грубых манипуляциях

■ Умеренная активность.

Слизистая пестрая, налеты фибрина. Поверхностные дефекты различной величины и формы. Сужение просвета. Сглаженность гаустрации. Контактная кровоточивость

■ Выраженная активность.

Узкая трубка **без гаустр**. Слизистая пестрая с преобладанием красных тонов. **Множественные язвы** различной величины и формы. Наложения фибрина и некротических масс. **Псевдополипы** (островки грануляций). Выраженная контактная и спонтанная кровоточивость. В просвете **много слизи, гноя и крови**



ФТК СибГМУ

- **ОАК: Нв - 120** ; Эр. - 4,06 млн; ЦП 0,9 лейкоц.- 5,3 тыс; **СОЭ 34** пал.яд-4%; с.яд-52%; лимф.- 40%; моноц.- 4%; тромбоциты-413тыс
- **ОАМ:** желт., прозрачная, уд.вес – 1020, белок – отр.; лейкоц – ед.
- **Реакция Вассермана:** отрицательно
- **Кал на яйца гельминтов 3-кратно:** не обнаружены
- **Биохимический анализ крови:** Билирубин общ. \прям.-12,2 мкмоль\л/отр; глюкоза -4,1 ммоль\л; АСТ-14,0 ед\л; АЛТ-12,0 ед\л; креатинин-0,88 ммоль\л ГГТП-15,0 ед\л
- Рентгенография ОГК, Заключение: очаговых, инфильтративных изменений в легких не выявлено. Незначительное диффузное **уплотнение интерстициальной стромы легких.**
- **УЗИ ОБП:** Заключение: **Признаки хронического холецистита.**
- **Дуоденальное зондирование:** без патологических изменений
- **ЭКГ 14.09.11** Нормальное положение электрической оси сердца. Ритм правильный. Синусовая тахикардия **ЧСС 100** в1 минуту. В остальном ЭКГ без выраженных изменений



ФТК СибГМУ

- **ЭГДС:** Патологии рельефа слизистой пищевода, желудка и ДПК нет.
- **Колоноскопия-** Слизистая прямой кишки и дистальной трети сигмы по всем стенкам содержит множество язв размером до 0,3-0,7 см, полигональной формы, дно укрыто рыхлым белым фибрином, края дефектов ровные. Сосудистый рисунок смазан. Поражение от нижеампулярного отдела до сигмы (40 см от наружного сфинктера по аппарату). Слизистая остальных отделов ободочной кишки розовая, дефектов не содержит, гаустрация симметрична, стенки кишки эластичные.
Заключение: Неспецифический язвенный колит, умеренное обострение, стадия образования язв. Поражение прямой и дистальной трети сигмы.
- **Гистологическое исследование биоптата слизистой прямой кишки:** Неспецифический язвенный колит с **резко выраженной лимфоплазмочитарной инфильтрацией, с наличием в инфильтрате эозинофильных лейкоцитов с формированием крипт-абсцессов и острых язв с наличием грануляционной ткани в краях язвенных дефектов.**
- **Цитологическое исследование:** мазок отпечаток биоптата из слизистой прямой кишки. **Заключение:** лимфоцитарная инфильтрация, сегментоядерные нейтрофилы.



Сибирский государственный медицинский университет

Кафедра факультетской терапии

лекция

неспецифический язвенный колит

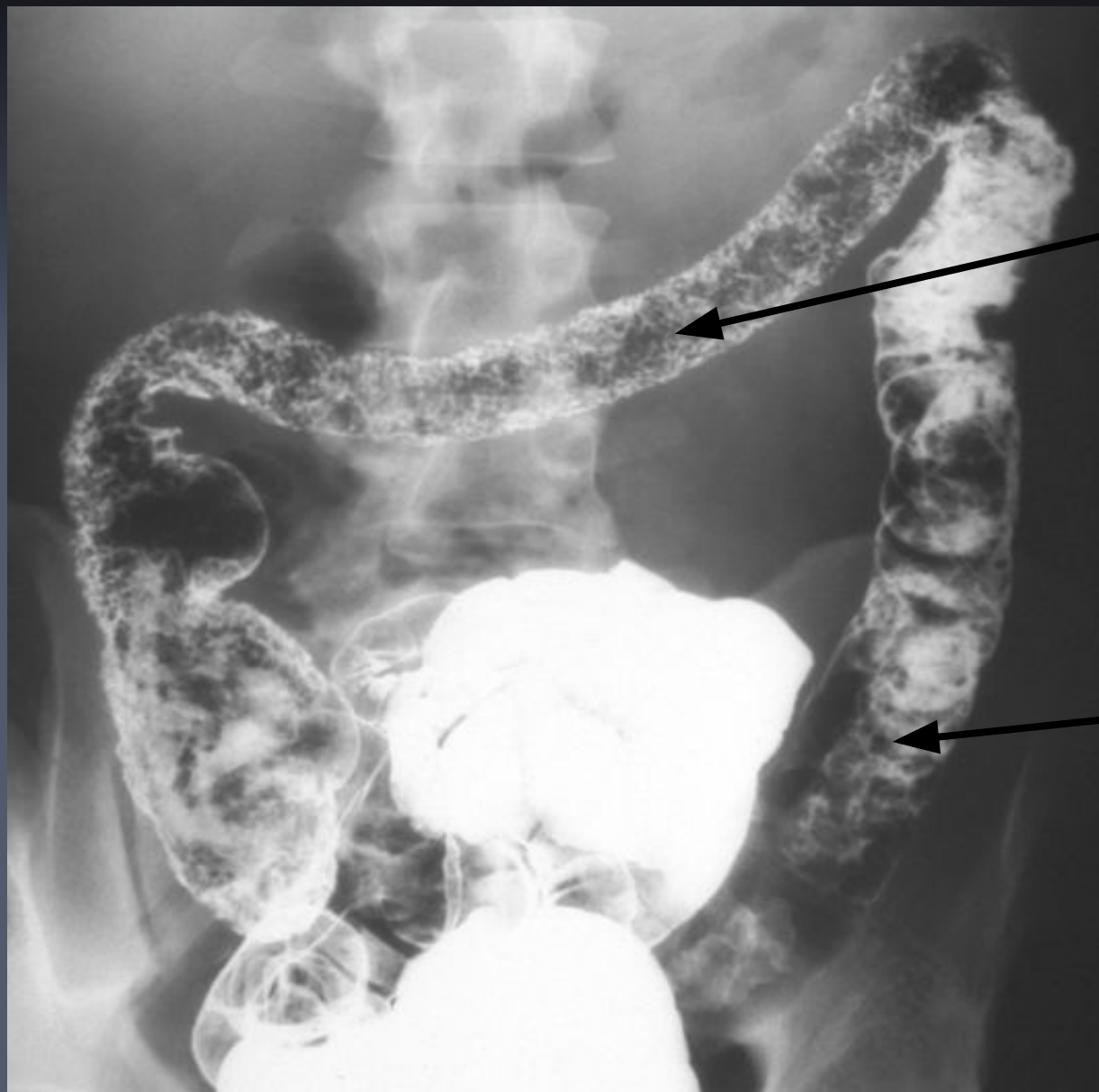
2 часть

Долгалёв Игорь Владимирович

Диагностика

- Клинические проявления заболевания
- ОАК - признаки воспаления (лейкоцитоз, ↑СОЭ) и анемии (↓ эритроцитов и Hb), ↑ тромбоцитов
- Б/х анализ крови – АСТ, АЛТ, билирубин, ЩФ, ГГТП, белок + фракции белков, СРБ. Железо, калий, натрий, кальций крови; фекальный кальпротектин (↑100 мкг/г)
- Кал на скрытую кровь
- исключать инфекционную (*Campylobacter jejuni*, *Shigella*, *Salmonella*, *Clostridium difficile*) и паразитарную причину диареи, протозойные инвазии (амебиаз), ВИЧ-инфекцию
- рентгенологическое исследование - ирригоскопия
- колонофиброскопия с биопсией слизистой оболочки
- гистологическое и цитологическое исследование биоптата

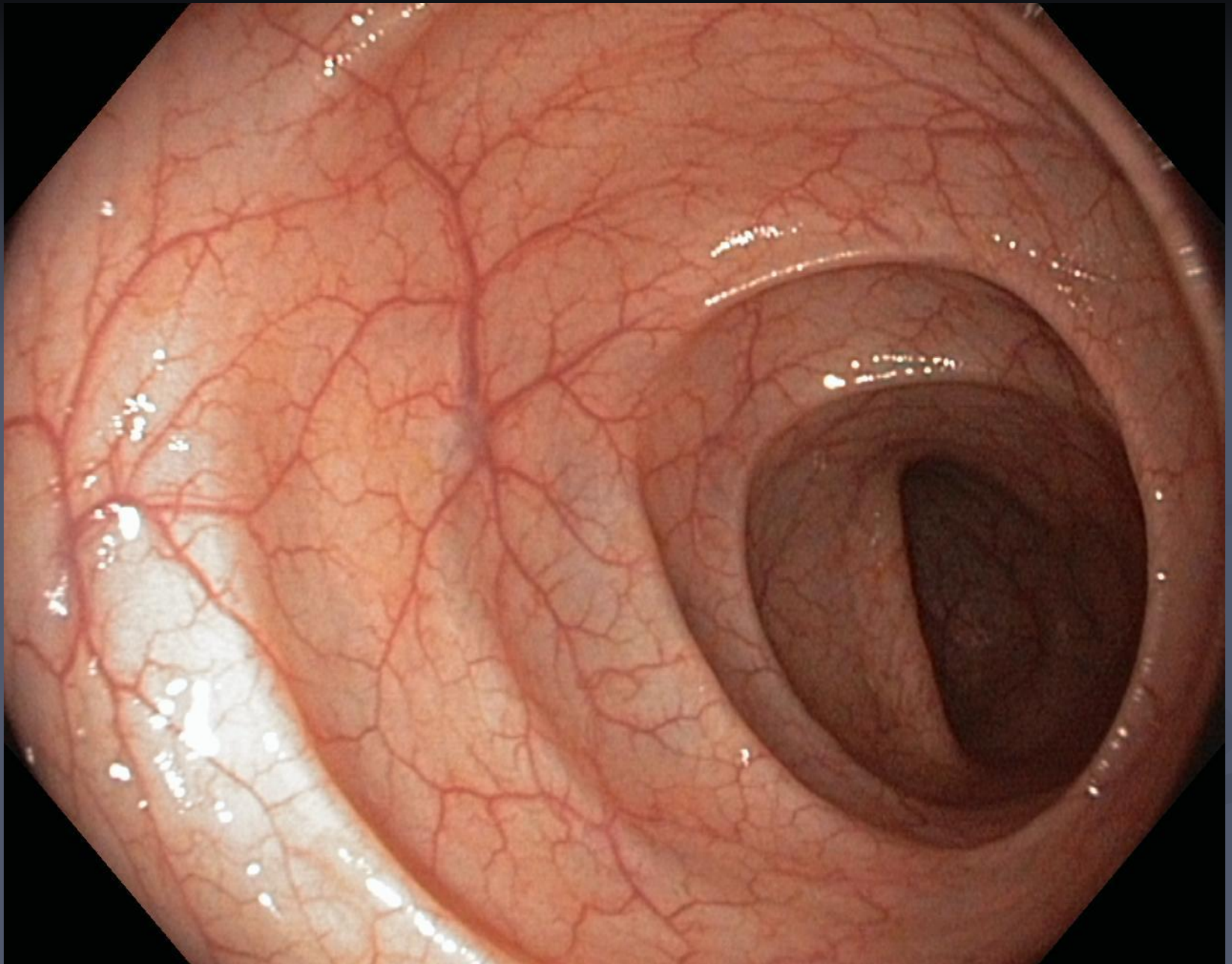
рентгенологическое исследование толстого кишечника



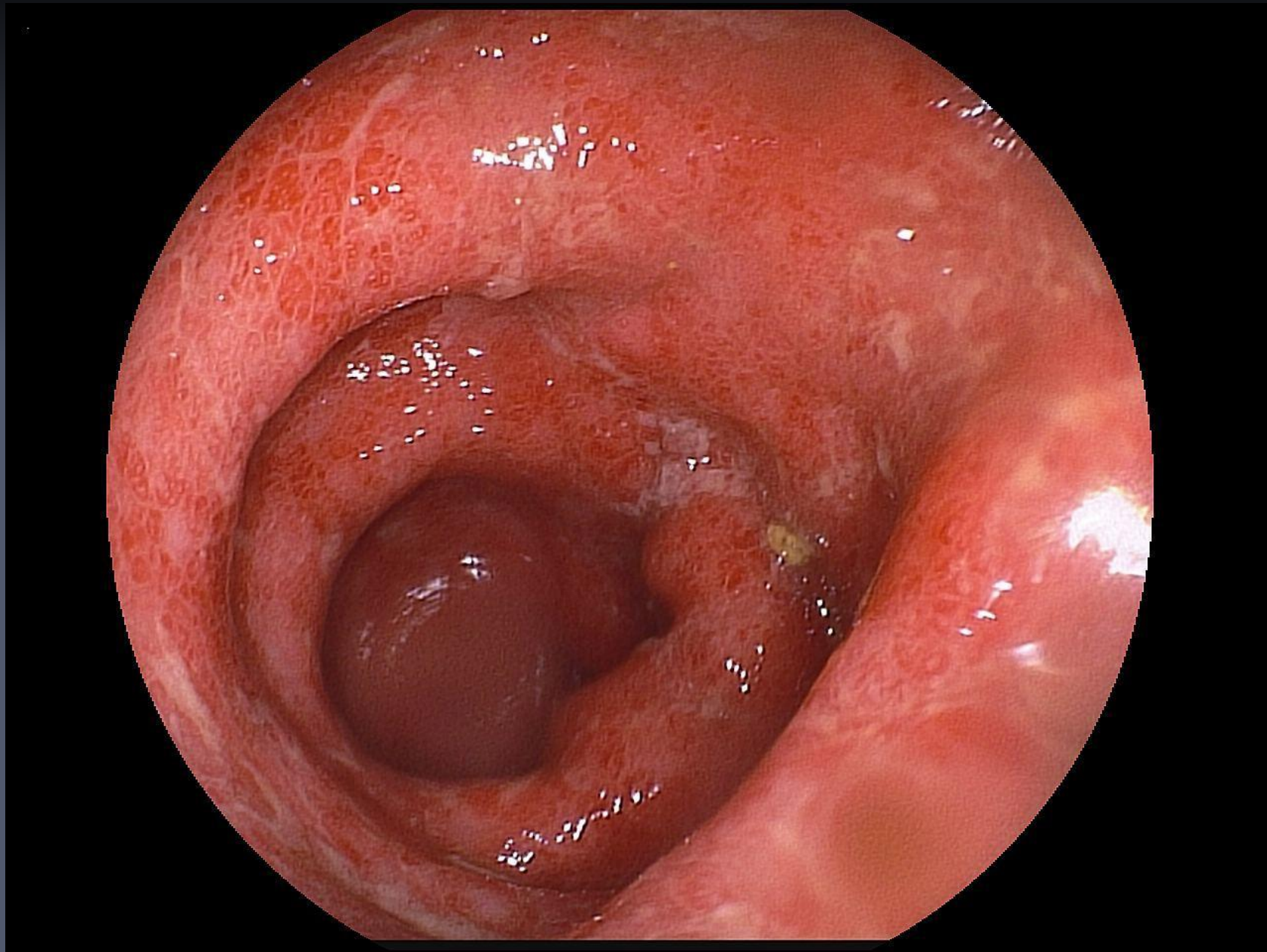
Язвы

Псевдополипы

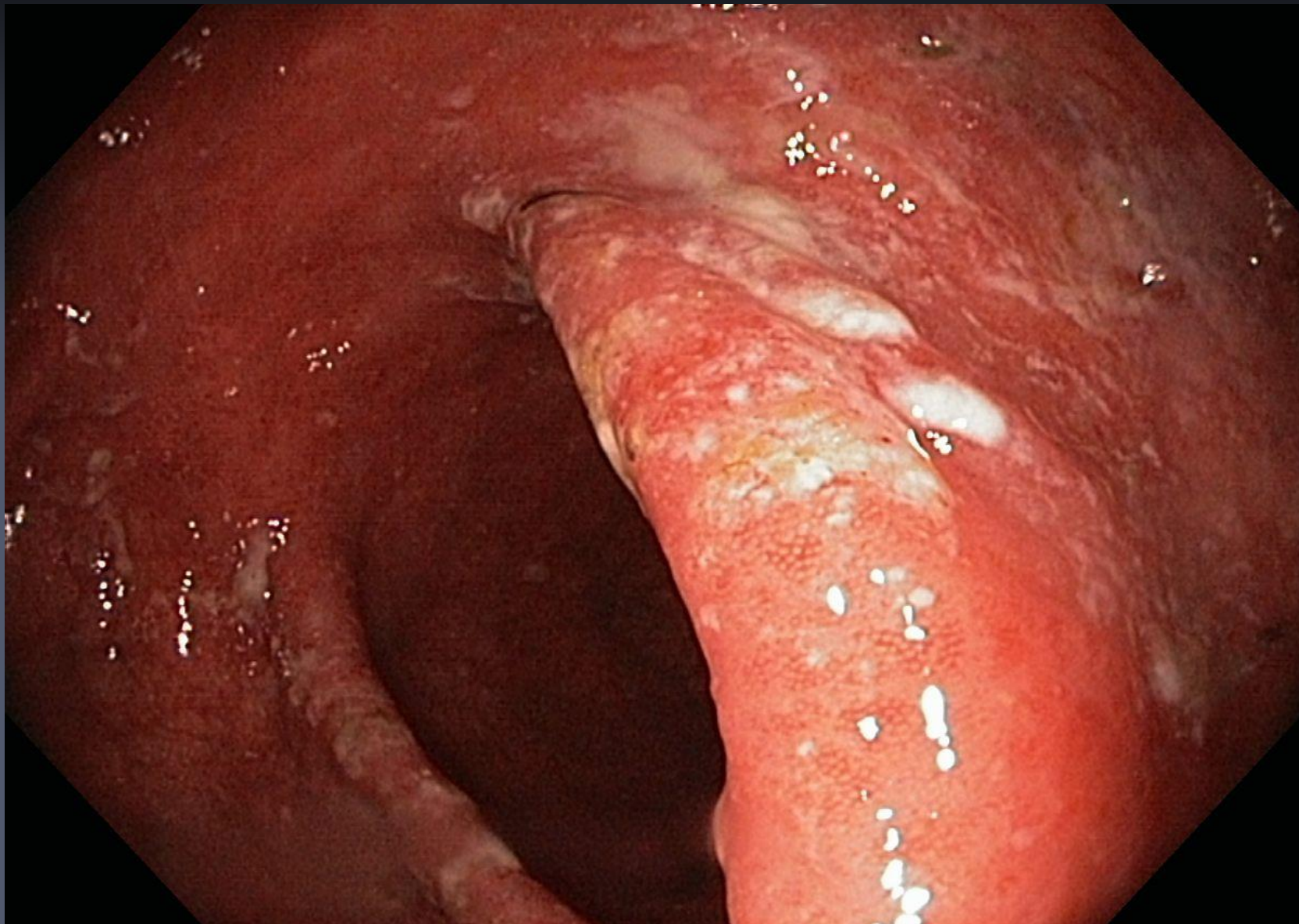
Неизменённая слизистая сигмовидной кишки



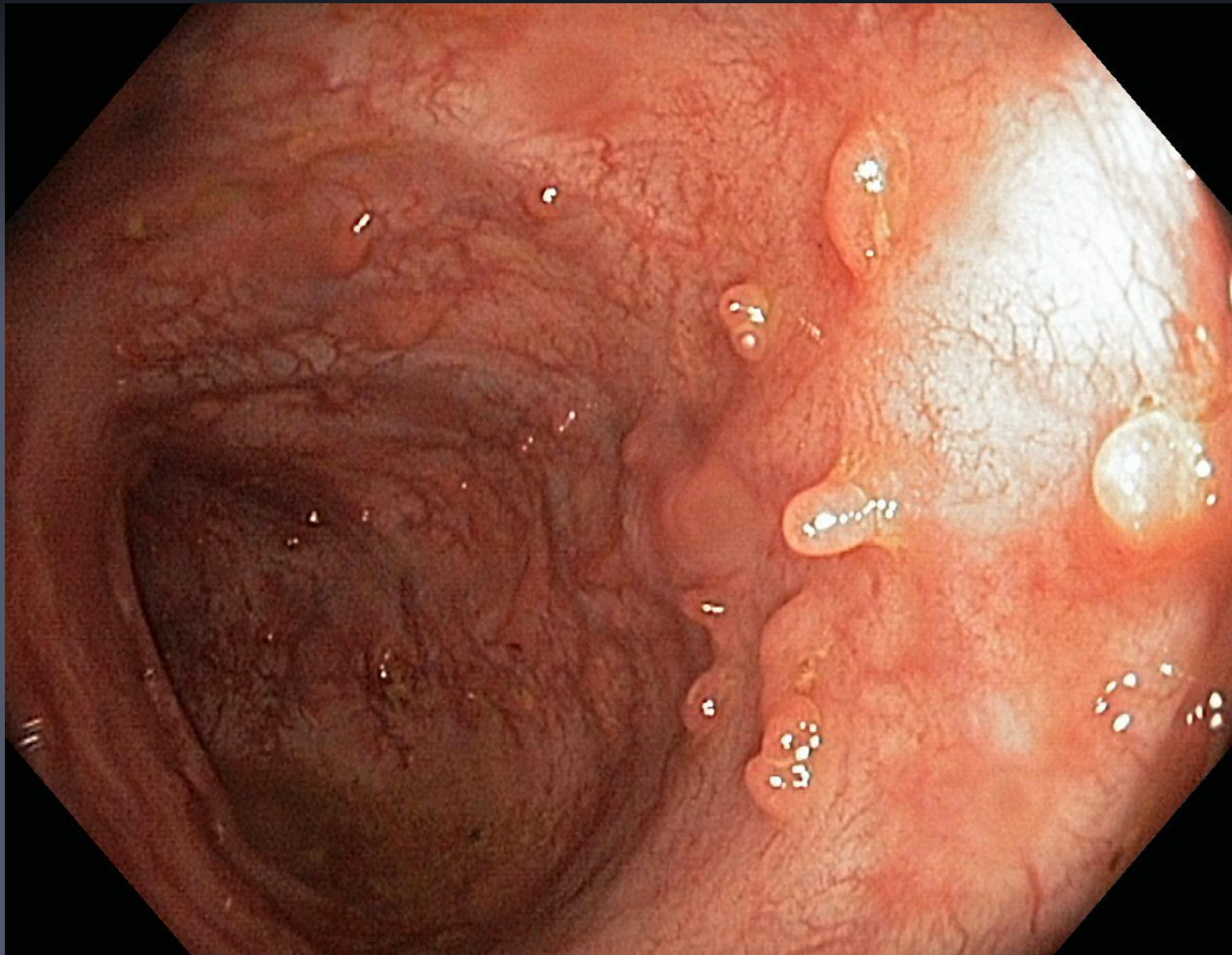
Слизистая сигмовидной кишки при НЯК



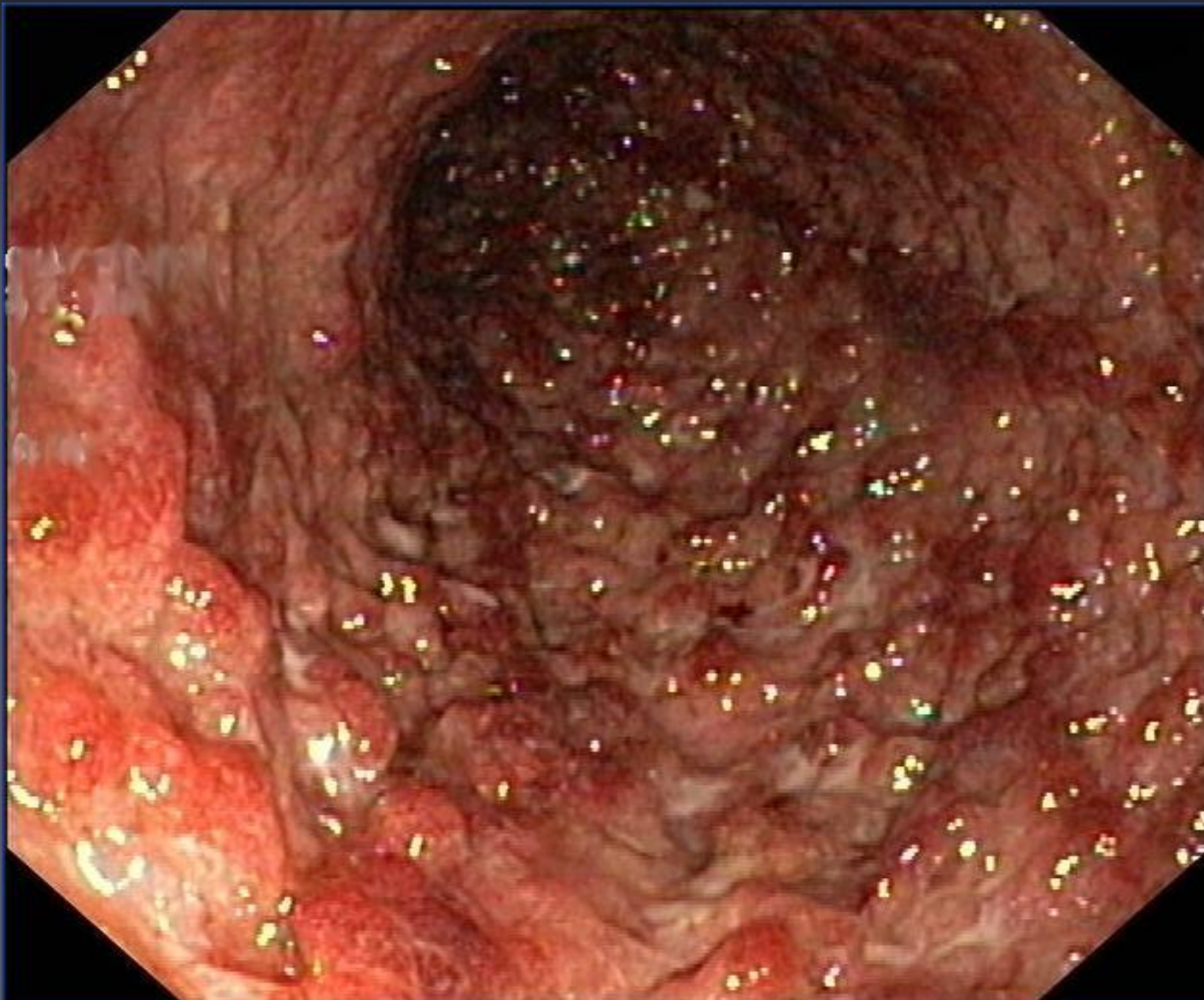
НЯК средней степени активности



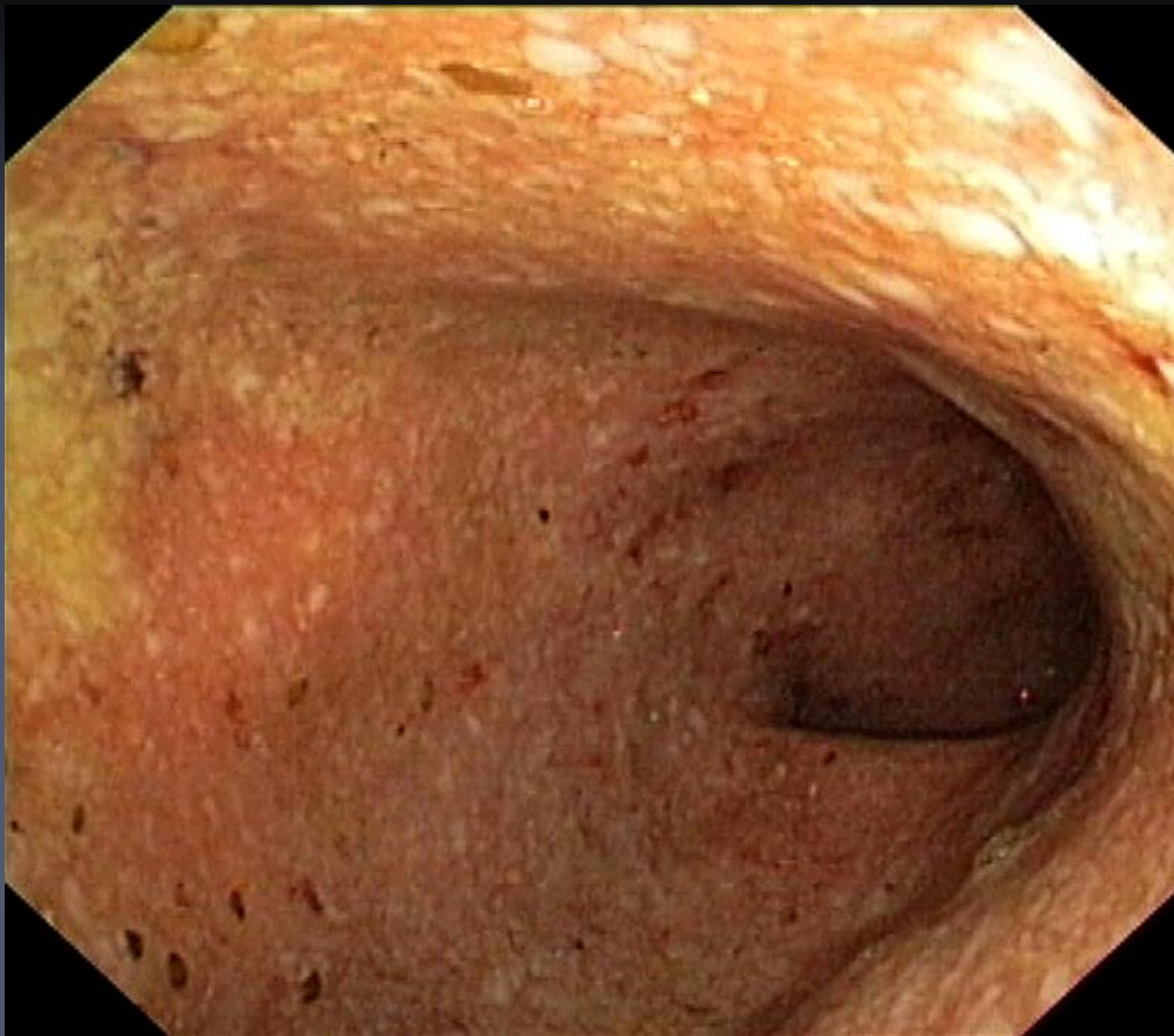
Псевдополипоз у больного НЯК высокой степени активности



Псевдополипы в поперечно-ободочной кишке у больного НЯК высокой степени активности



Слизистая сигмовидной кишки при НЯК



Дифференциальный диагноз

- Болезнь Крона
- Острая дизентерия
- Туберкулёз кишечника
- Ишемический колит
- Псевдомембранозный колит
- Болезнь Бехчета (диф.диагн. тест патергии полож. у 70% больных)
- Эозинофильный энтероколит
- Солитарная язва прямой кишки

Дифференциальный диагноз

- Ишемический колит
- Микроскопический колит
- Дивертикулит
- Рак толстой кишки
- Карциноид
- Эндометриоз
- Болезнь Уиппла

Дифференциальный диагноз

- Лекарственно-обусловленный энтероколит
 - Цитостатики
 - НПВС
 - Раздражающие слабительные
 - Д-пеницилламин
 - Препараты золота (кризанола, ауранофин)
 - Метилдопа

Дифференциальный диагноз НЯК и болезни Крона

	Язвенный колит	Болезнь Крона
Кровотечение	80 %	22 %
Диарея	90 %	73 %
Боль в животе	47 %	77 %
Свищи	< 1 %	16 %
Потеря веса	30 %	54 %
Анемия	40 %	27 %
Артралгии	38 %	29 %
Иридоциклит, увеит	11 %	10 %

Перинуклеарные антинейтрофильные цитоплазматические антитела (p-ANCA)

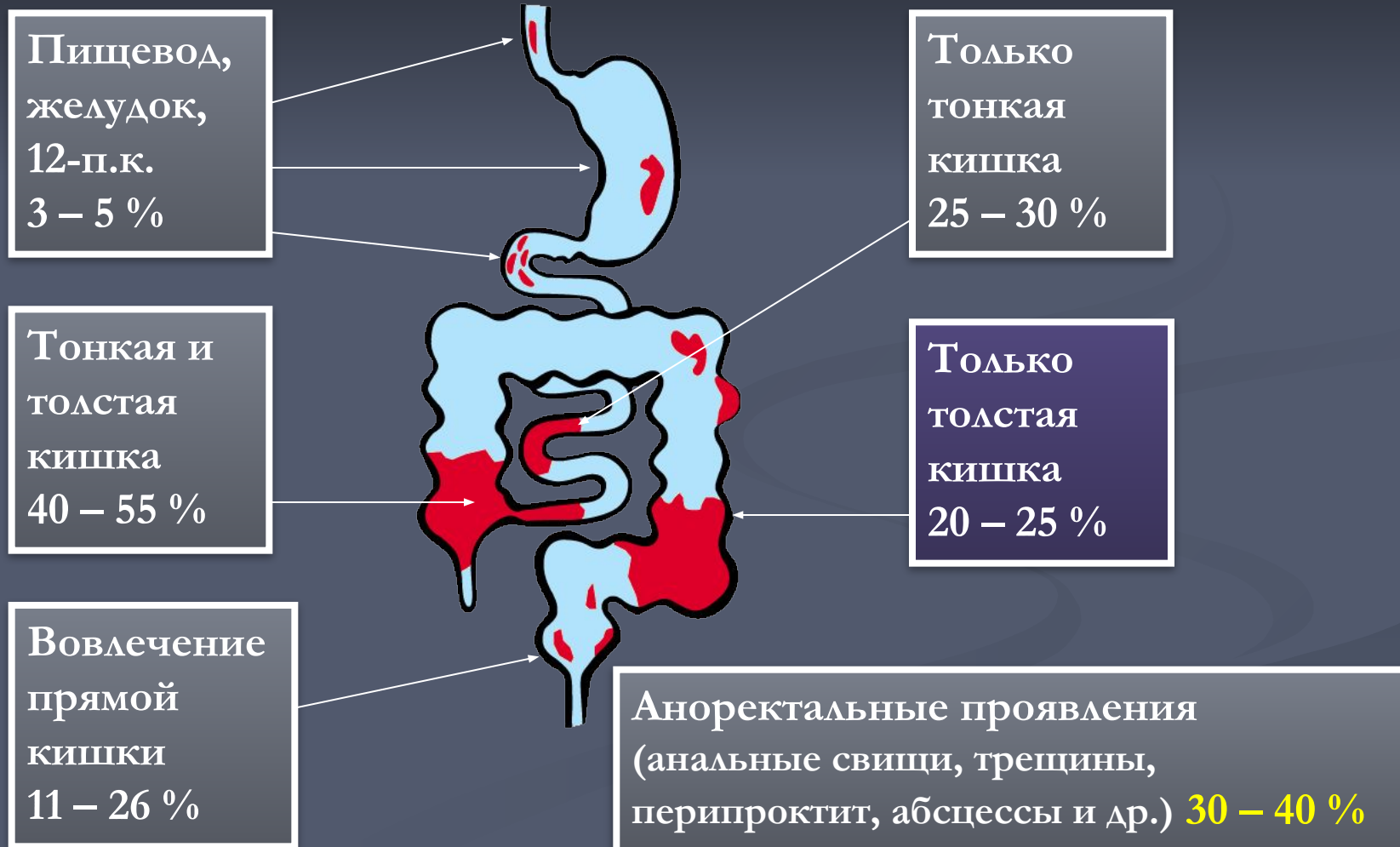
НЯК - выявляются у 35-85 % пациентов

БК - выявляются у 0 - 20 % пациентов

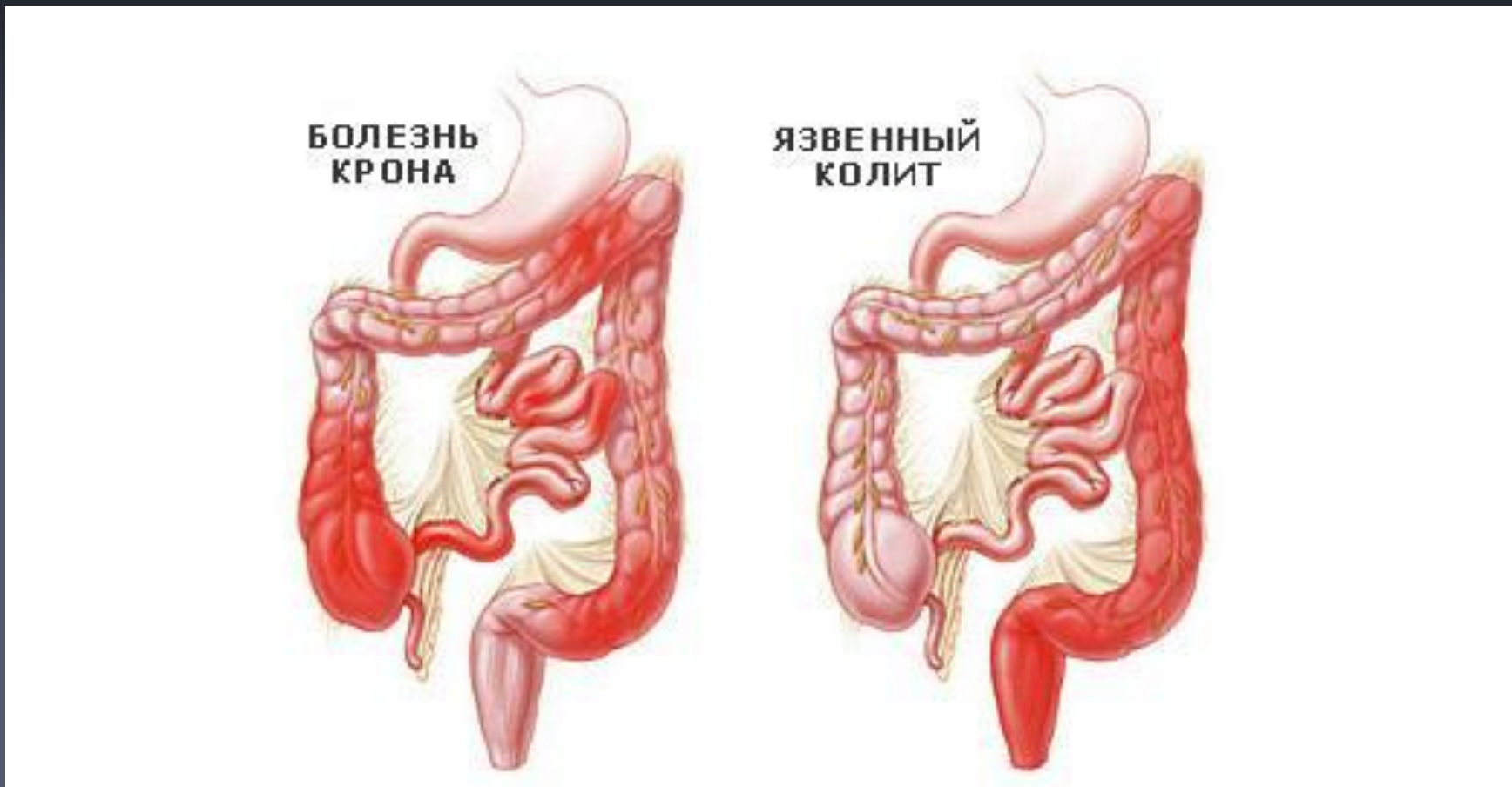
Распространённость поражения при болезни Крона

НЯК поражает только толстую кишку

(в редких случаях при тотальном колите неспецифический -ретроградный илеит).



Дифференциальный диагноз НЯК и болезни Крона

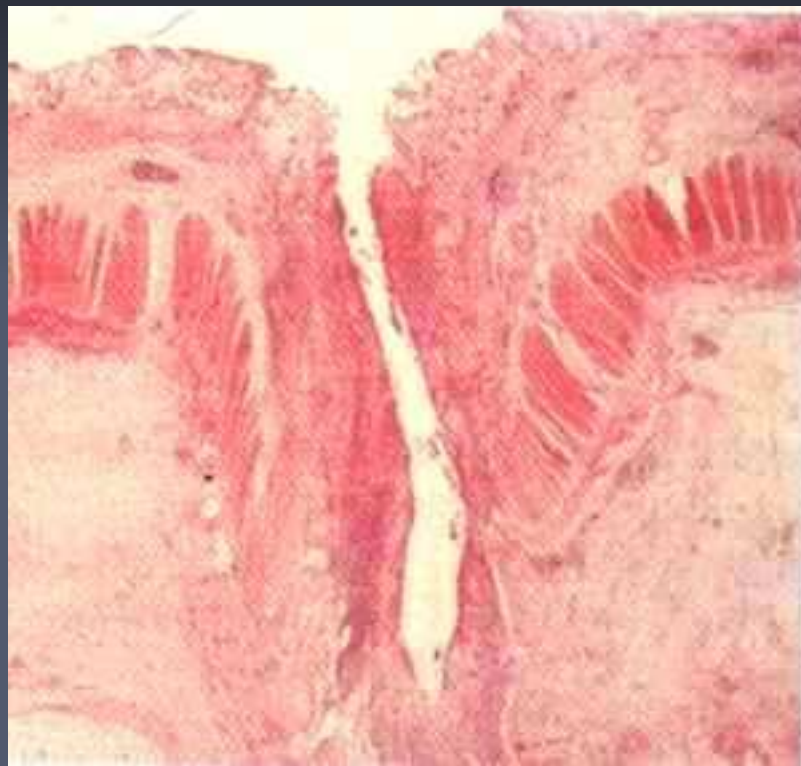


У больных НЯК поражение начинается со слизистой оболочки прямой кишки и распространяется далее проксимально, непрерывно тогда как у пациентов с болезнью Крона характерен сегментарный характер изменений (сигмоидит, тифлит и т.д.).

Дифференциальный диагноз НЯК и болезни Крона

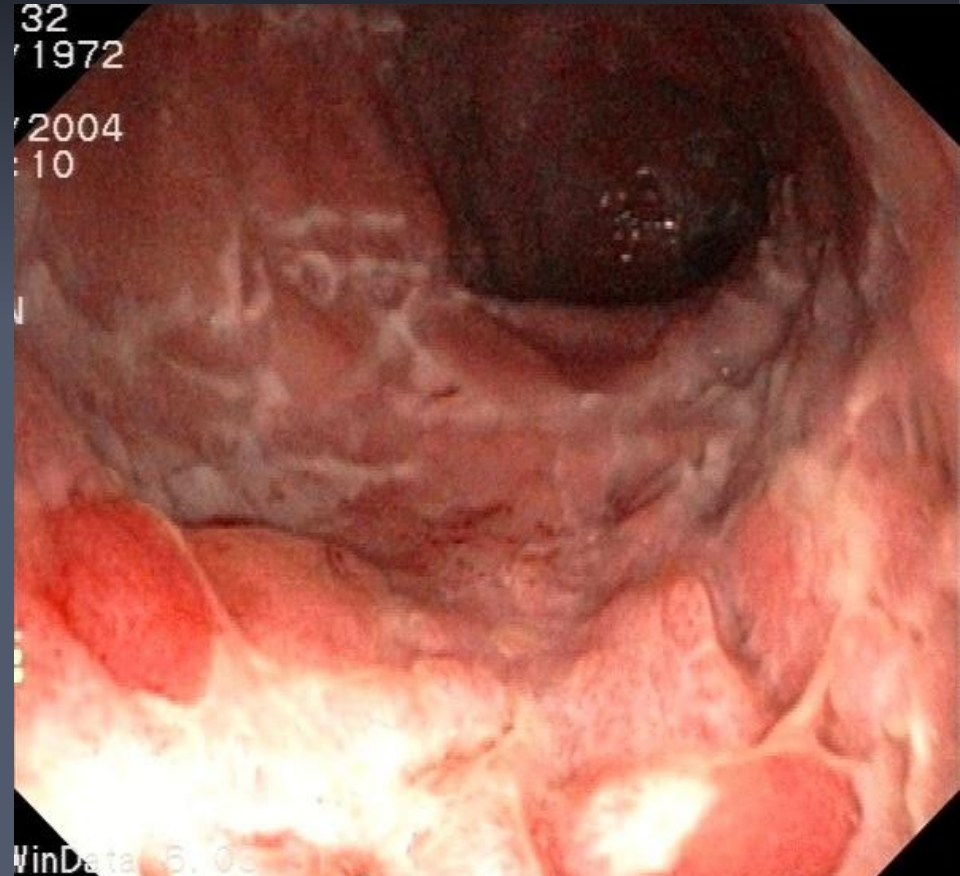
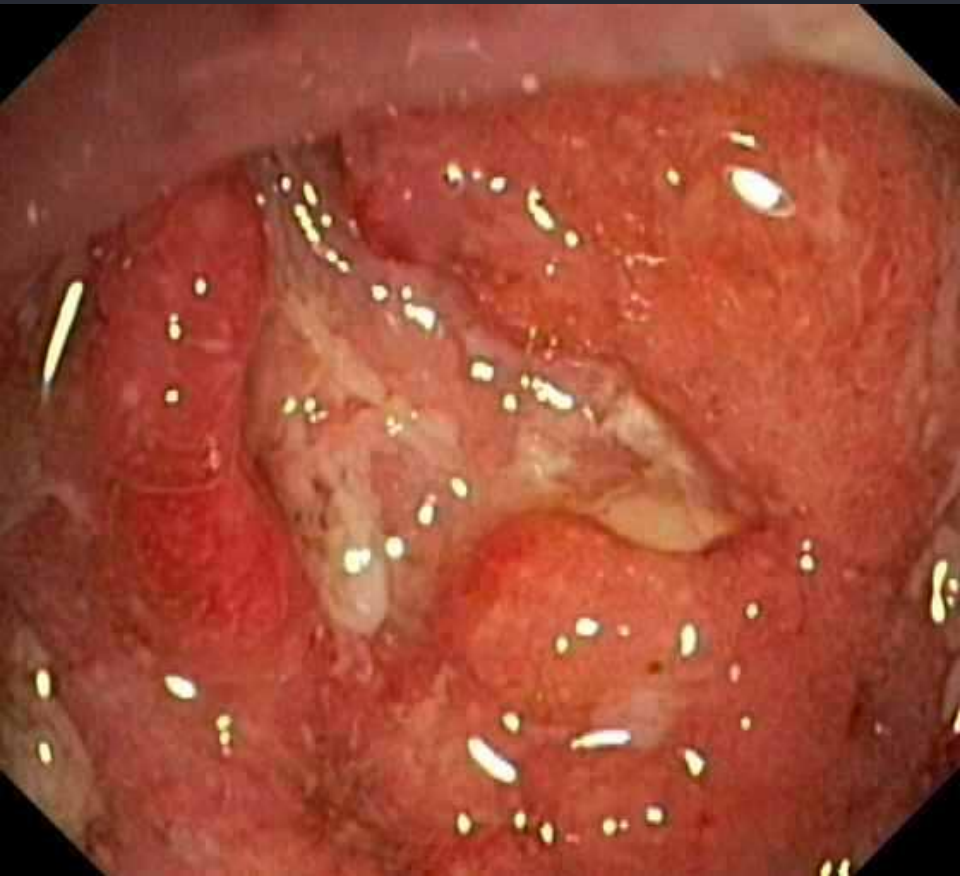
Для болезни Крона характерны:

- гранулемы состоящие из эпителиоидных и гигантских клеток типа Пирогова—Лангханса, окруженных поясом из лимфоцитов (обнаруживаются в 14—19%)
- неравномерная плотность инфильтрата, собственной пластинки слизистой оболочки, в котором преобладают лимфоциты
- трансмуральный характер воспаления → свищи, стриктуры



Язва-трещина, пронизывающая практически всю стенку кишки

Изменения слизистой толстой кишки при болезни Крона

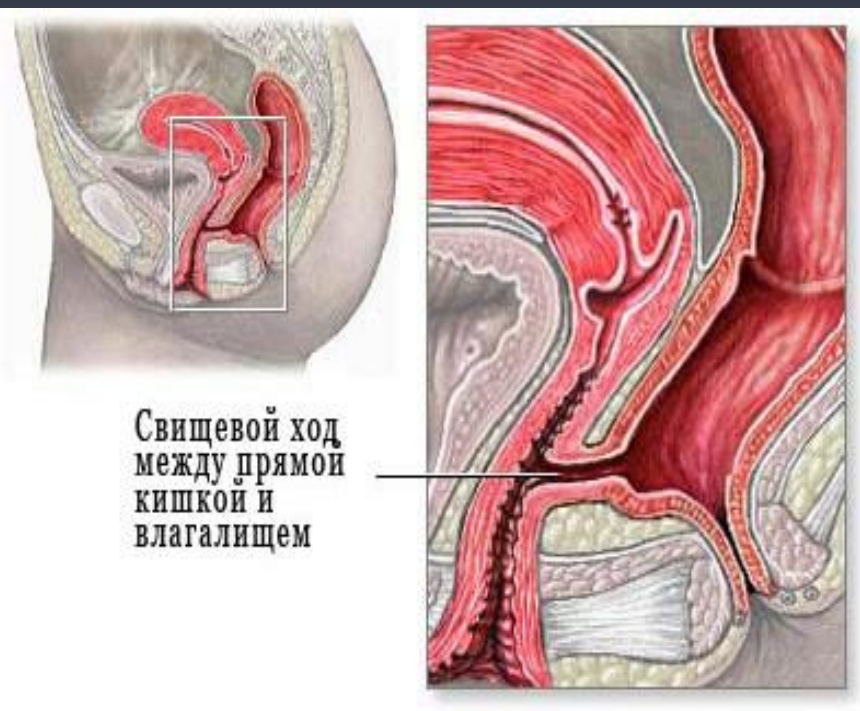
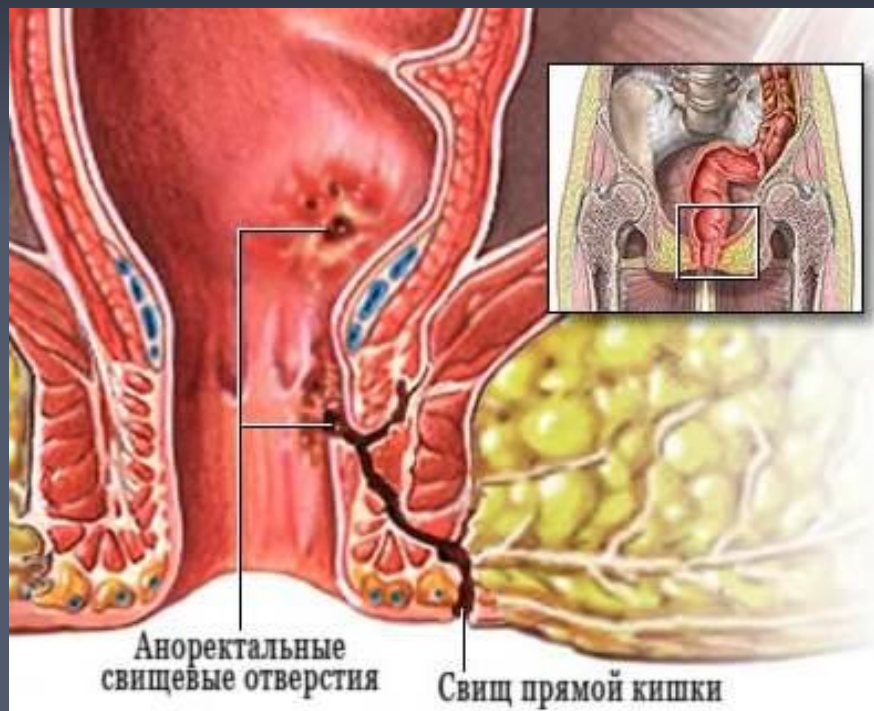


32
1972
2004
10

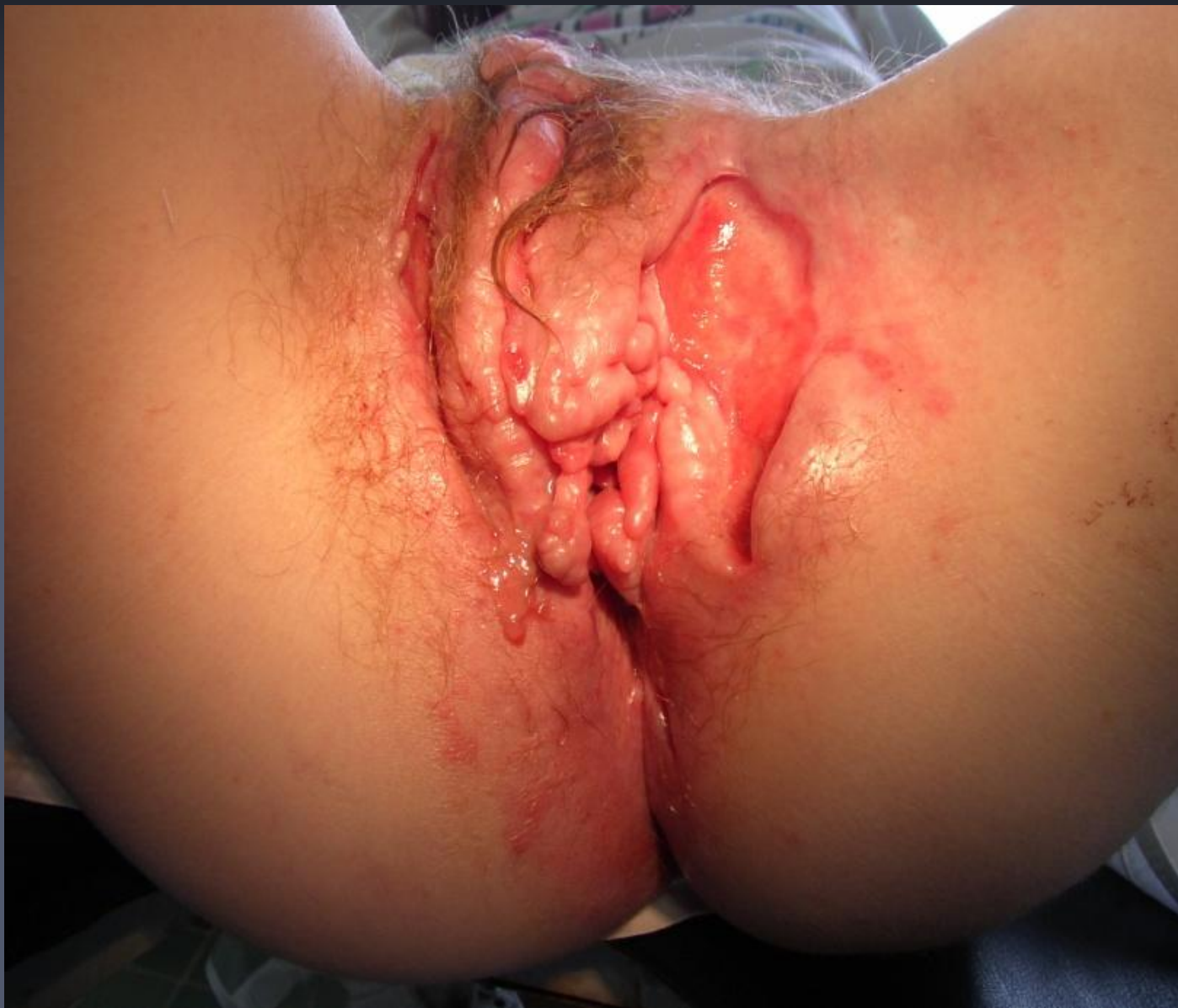WinData 5.05

При НЯК патологические изменения наблюдаются преимущественно в слизистой оболочке, при болезни Крона они носят трансмуральный характер, язвы глубокие продольные, создающие картину "булыжной мостовой"

Свищевые ходы при Болезни Крона



Необратимые перианальные поражения при болезни Крона



Лечение НЯК

Цели терапии

- Купирование обострения
- Поддержка ремиссии
- Предотвращение осложнений

Лечение НЯК (компоненты)

- **Диета**
- **Препараты 5-АСК** (месалазин, сульсалазин)
- **ГКС** (преднизолон, гидрокортизон, будесонид) в период обострения (менее эффективны в поддержании ремиссии)
- **Цитостатики:** азатиоприн, циклоспорин А
- **Моноклональные антитела к ФНО- α :**
инфликсимаб
- **Инфузионная терапия:** детоксикация, коррекция белкового и водно-электролитного баланса, витамины.
- **Антибиотикотерапия**
- **Коррекция дисбиоза кишечника**
- **Противодиарейная терапия**

Принципы терапии

Лечение в период обострения определяется степенью тяжести рецидива, а терапия в период ремиссии определяется выбором терапии во время обострения заболевания.

Диета: пища калорийная, продукты, богатые белками, витаминами, с ограничением жиров животного происхождения и исключением грубой растительной клетчатки. Исключаются из рациона сырые овощи и фрукты, При лактазной недостаточности исключение молочных продуктов. Рекомендуются нежирные сорта рыбы, мяса (говядина, курица, индейка, кролик), приготовленные в отварном виде или на пару, протертые каши, картофель, яйца, подсушенный хлеб, грецкие орехи.

Легкое обострение

Препараты 5-АСК: таблетки **месалазин** 0,5 – 1,0 х 3-4 р/день или **т. сульфасалазин** (менее предпочтительно) по 1,0-2,0 х 3-4 р/день

Местная терапия

Проктиты: **месалазин** в свечах или **сульфасалазин** в свечах и/или ГКС ректально в виде пены

Левосторонний колит: **Месалазин** в клизмах (Салофальк 2 г (30 мл) 1-2 р\д; 4 г (60 мл) 1 р/д) и/или ГКС (гидрокортизон, будесонид) в клизмах

Принципы терапии

Обострение средней степени тяжести

Терапия как при лёгком обострении +

Т. Преднизолон 0,005 – первоначально 40-60 мг/сут
10-14 дней до улучшения, с последующим
снижением дозы на 10 мг/неделю,
а затем (с 30 мг/сут) на 5 мг/неделю

Капс. Будесонид 0,003 – 9 мг/сут. , при
необходимости 12-18 мг/сут

(Топический КС, капсула состоит из микрогранул, действующее
вещество освобождается в терминальном отделе подвздошной кишки
при $\text{pH} > 6,4$; системная биодоступность – 10%, редко возникают
системные побочные эффекты)

Принципы терапии

Тяжелое обострение

Терапия как при лёгком обострении +

Т. Преднизолон – первоначально 100 мг/сут. и более
(дозирование в зависимости от активности и ответа на лечение)

Т. Месалазин 0,5 – 1,0 x 3-4 р/день

- Полное парентеральное питание
- Возмещение электролитов, альбумина, факторов свёртывания крови, компонентов крови
- При клинической картине сепсиса – антибиотики (ципрофлоксацин, метронидазол)

Принципы терапии

Осложнённое течение заболевания

Метотрексат - 25 мг/нед, в/м, 3-4 недели

Азатиоприн — 2-3 мг/кг массы тела (эффект через 2–6 месяцев, назначается длительно до 2-4 лет)

 При «стероид-зависимых» или «стероид-рефрактерных» формах заболевания

 для определения показаний к оперативному лечению

Циклоспорин А — при фульминантном колите (нефротоксичность ограничивает его использование в других ситуациях)

— 4 мг на кг массы тела/сут. в течение 1 недели **Такролимус** — (агонист иммунофиллина, природный макролид) 0.01 – 0.02 мг/кг/день в/в или 0.1 – 0.2 мг/кг/день per os

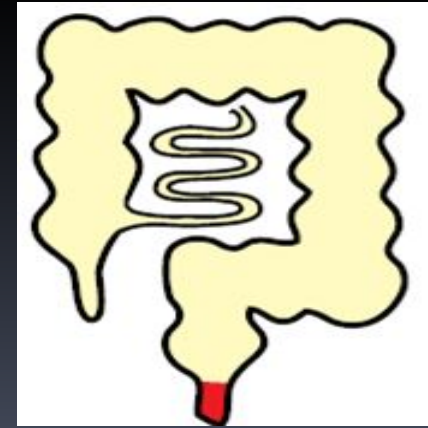
При неэффективности: антитела к ФНО- α **Инфликсимаб (REMICADE)** 5 мг/кг/день

Принципы терапии

стероидорезистентный НЯК

- азатиоприн/меркаптопурин
- инфликсимаб
- одновременно должен рассматриваться вопрос о хирургическом лечении

Тактика ведения: купирование обострения



ПРОКТИТ

- Свечи Месалазин 0,5 x 4 р/день или по 1,0 x 2 р/день
(в форме суппозитория предпочтительная терапия для
лечения легкого \средней тяжести проктита)
- Комбинация топического месалазина с
пероральным месалазином (гранулы)
или топическими стероидами
(более эффективна, чем монотерапия)

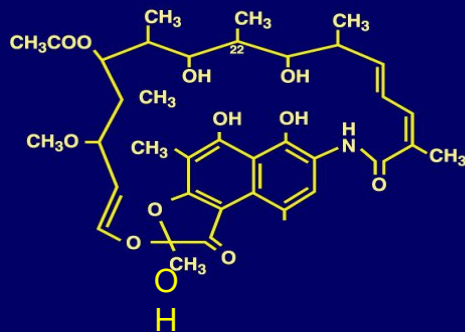Тактика ведения: купирование обострения



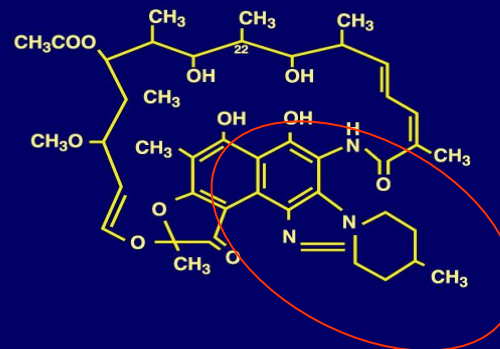
ЛЕВОСТОРОНИЙ и ТОТАЛЬНЫЙ КОЛИТ

- **начальный этап:**
микроклизмы Месалазин 2-4 г (30-60 мл) 1 раз н/ночь и гранулы Месалазин по 1,5 – 3,0 г x 1 р/сут.
- **комбинированная терапия**
топические стероиды (будесонид, гидрокортизон) и Месалазин гранулы по 1,5 – 3,0 г x 1 р/сутки
(Изолированные оральные аminosалицилаты менее эффективны)
- **Системные ГКС предпочтительнее в случае отсутствия быстрого ответа на месалазин**

РИФАКСИМИН: полусинтетическое производное Рифамицина



РИФАМИЦИН



РИФАКСИМИН

Благодаря **пиримидиновой** **группе**, Рифаксимин практически **не всасывается** через слизистую оболочку кишечника

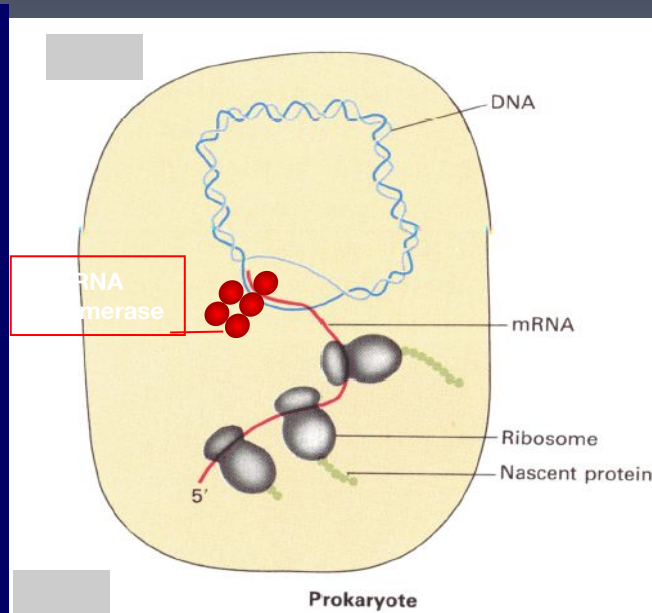


РИФАКСИМИН

МЕХАНИЗМ ДЕЙСТВИЯ

Ингибирует синтез бактериальной РНК

Необратимо связываясь с бактериальной ДНК-зависимой РНК полимеразой



Рифаксимин оказывает бактерицидное действие

(Таблетки 0,2 по 1-2 таб. х 2-3 р/д)

Gillis J.C. et al.





1995;

Vrijsen P. et al. 1993



ФТК СибГМУ

Лечение больной П.

-  Гранулы Салофальк 3.0 г x 1 р/д
-  Свечи Салофальк 1.0 x 2 р/д
-  Гидрокортизон 0.125 + Р-р Натрия хлорид 0.9% - 50 мл внутрикшечно капельно
-  Таб. Метронидазол 0.5 по 1т. x 2 р/д в последующем Таб. Рифаксимин 0.2 по 2т. x 2 р/д

ПОДДЕРЖАНИЕ РЕМИССИИ

Выбор поддерживающей терапии определяется:

- Протяженностью процесса
- Течением болезни (частотой обострений)
- Предыдущей поддерживающей терапией
- Тяжестью предыдущего обострения
- Лечение, индуцирующим ремиссию при последнем обострении

ПОДДЕРЖАНИЕ РЕМИССИИ

АМИНОСАЛИЦИЛАТЫ

Поддерживающая терапия первой линии:

Месалазин (таблетки, гранулы)

(В случае, если пациенты ответили на лечение
либо препаратами 5 АСК либо на стероиды)

Месалазин топический- препараты выбора при проктите (свечи) и
левосторонней локализации НЯК (пена, клизмы)

Поддерживающая терапия второй линии:

комбинация орального и топического Месалазина

Минимальная эффективная доза орального Месалазина - 1.5 г/с

Для топического Месалазина 3 г в неделю

(с разделением дозы) достаточно для поддержания ремиссии

ПОДДЕРЖАНИЕ РЕМИССИИ

АЗАТИОПРИН / МЕРКАПТОПУРИН

- Пациентам, достигшим ремиссию при применении циклоспроина, такролимуса
- Пациентам с предшествующими частыми обострениями при приеме оптимальных доз аминосалицилатов или толерантности к ним
- Пациентам со стероидозависимостью
- Пациентам, которым проводилась интенсивная терапия стероидами

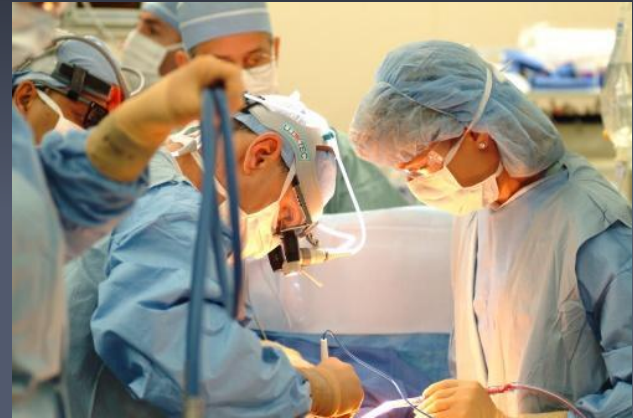ПОДДЕРЖАНИЕ РЕМИССИИ

ИНФЛИКСИМАБ

- Показан пациентам в том случае, если ремиссия достигнута с помощью инфликсимаба
(Пациентам, ранее получавшим азатиоприн и **ответившим на инфликсимаб** при обострении, предпочтительнее назначать для поддержания ремиссии **азатиоприн**)
- Для уменьшения числа побочных эффектов возможна комбинация инфликсимаба с иммуносупрессорами или со стероидами в течение 6 мес

Показания для хирургического лечения НЯК

- Неэффективность консервативной терапии
- Осложнения язвенного колита (кишечное кровотечение, токсическая дилатация ободочной кишки, перфорация толстой кишки)
- Возникновение колоректального рака на фоне НЯК



Благодарю за внимание

