# Кора больших полушарий мозга

# Классификация видов коры в соответствии с филогенезом:

1. ДРЕВНЯЯ КОРА (paleocortex) включает в себя неструктурированную кору вокруг переднего продырявленного вещества: околоконечную извилину, подмозолистое поле.
2. СТАРАЯ КОРА (archicortex), двух- трехслойна, расположена в гиппокампе и зубчатой извилине.
3. СРЕДНЯЯ КОРА (mesocortex) занимает нижний отдел островковой доли, парагиппокампальную извилину и нижнюю лимбическую область, ее кора дифференцирована не полностью.
4. НОВАЯ КОРА (neocortex) составляет 96% от всей поверхности полушарий. По морфологическим особенностям в ней выделяют 6 основных слоев, однако в различных областях коры количество слоев варьирует.

# Слои коры больших полушарий

1 - молекулярный.

2 - наружный зернистый.

3 - наружных пирамид.

4 - внутренний зернистый.

5 - ганглиозный.

6 - полиморфный.

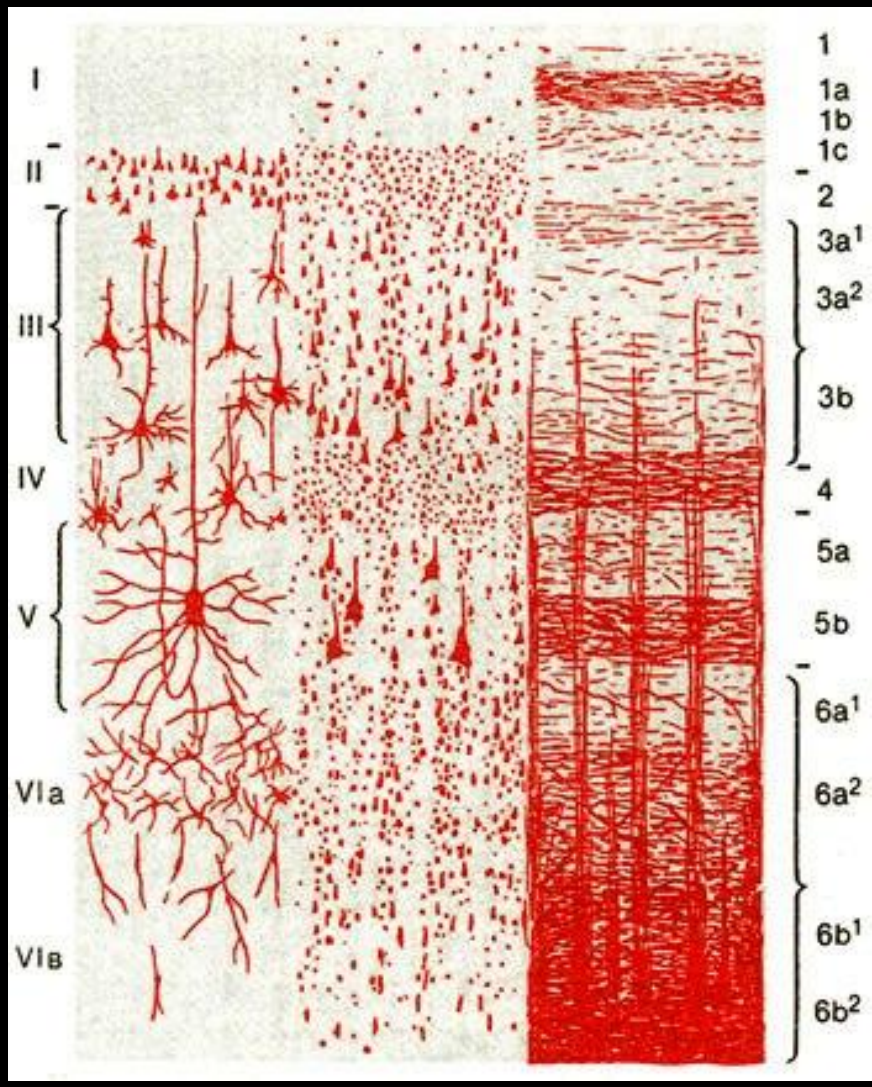

Функциональная единица коры – вертикальная колонка диаметром около 500 мкм – макромодуль

Колонка - зона распределения разветвлений одного восходящего афферентного таламокортикального волокна.

Каждая колонка содержит до 1000 нейронных ансамблей – микромодули.

Возбуждение одной колонки тормозит соседние колонки.

# Современные представления о локализации функций в коре

# В коре головного мозга существуют 3 проекционные зоны:

**Первичная проекционная зона** - занимает центральную часть ядра мозгового анализатора. Это совокупность наиболее дифференцированных нейронов, в которых происходит высший анализ и синтез информации, там возникают четкие и сложные ощущения. К этим нейронам подходят импульсы по специфическому спиноталамическому пути.

**Вторичная проекционная зона** - расположена вокруг первичной, входит в состав ядра мозгового отдела анализатора и получает импульсы от первичной проекционной зоны. Обеспечивает сложное восприятие. При поражении этой зоны возникает сложное нарушение функций.

**Третичная проекционная зона** - ассоциативная - это полимодальные нейроны, разбросанные по всей коре головного мозга. К ним поступают импульсы от ассоциативных ядер таламуса и конвергируют импульсы различной модальности. Обеспечивает связи между различными анализаторами и играют существенную роль в формировании условных рефлексов.

# Функции лобных долей

1. Управление врожденными поведенческими реакциями при помощи накопленного опыта.
2. Согласование внешних и внутренних мотиваций поведения.
3. Разработка стратегии поведения и программы действия.
4. Мыслительные особенности личности.
5. Организация двигательных механизмов речи.

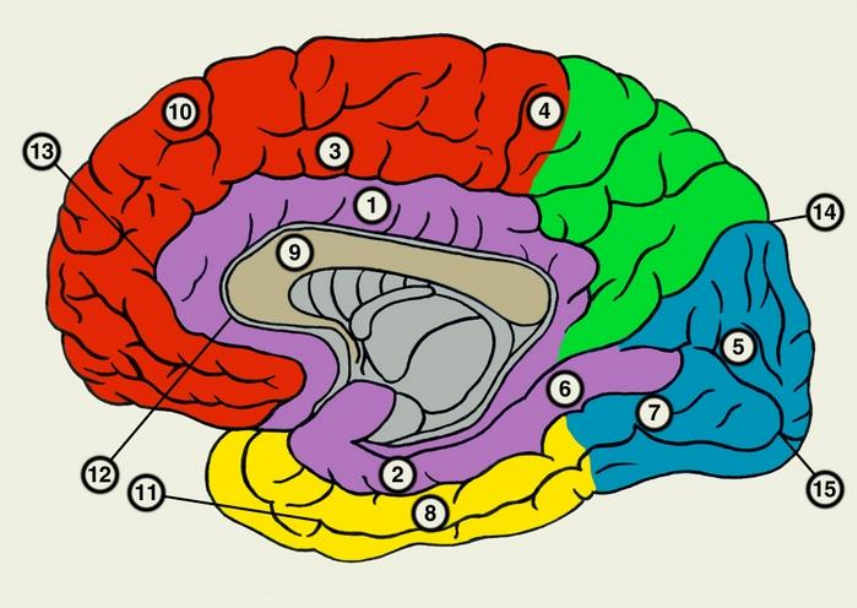

# Функции теменных долей

1. Восприятие информации от болевых, тактильных и температурных рецепторов.
2. Интеграция зрительных и тактильных восприятий – субъективное представление о пространстве и теле.
3. Соматическая чувствительность речевой функции, связанной с оценкой свойств поверхности, формы и размера предмета.

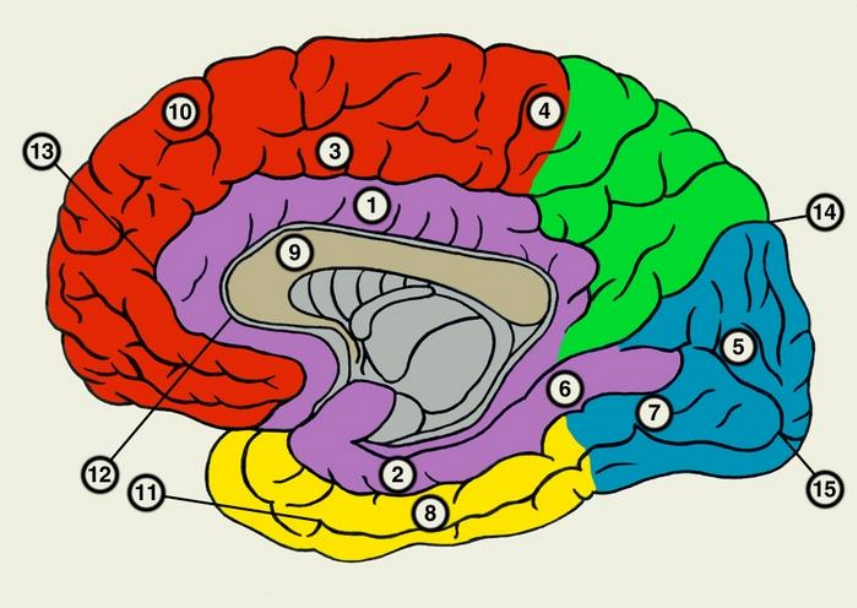

# Функции височных долей

1. Восприятие и анализ слуховых раздражений.
2. Слуховой и зрительный контроль речи (непонимание чужой речи, потеря способности писать и читать).
3. Восприятие вестибулярной информации.
4. Восприятие информации от обонятельного и вкусового анализатора.
5. Функция памяти и сновидений.

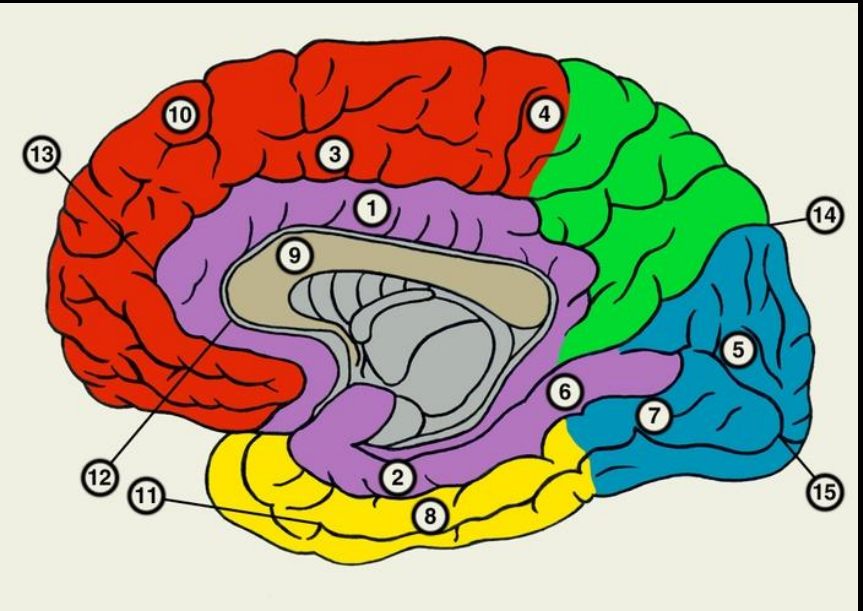

# Функции затылочных долей

Восприятие зрительной информации:

- Наличие и интенсивность зрительного сигнала,
- Цвет, форма размеры и качество,

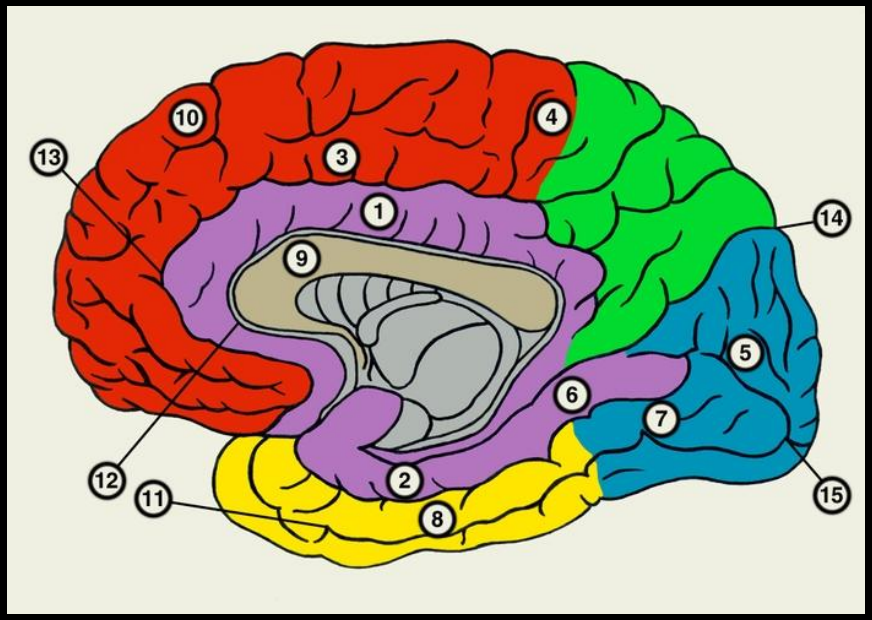

# Функциональные зоны коры

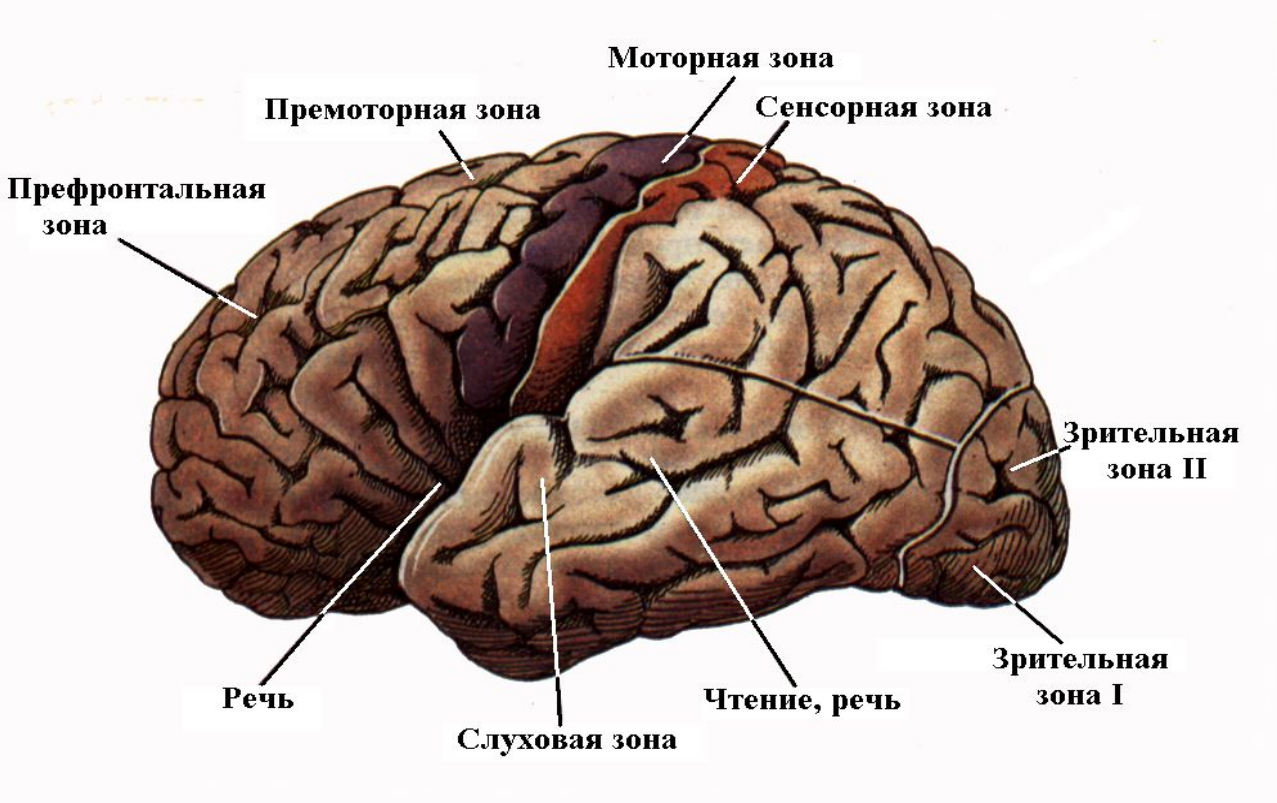


- Сенсорные
- Моторные
- Ассоциативные (пластичность, длительность хранения следов).

# Моторная кора

В моторной коре различают:

1. первичную моторную кору,
2. премоторную область
3. дополнительную моторную область

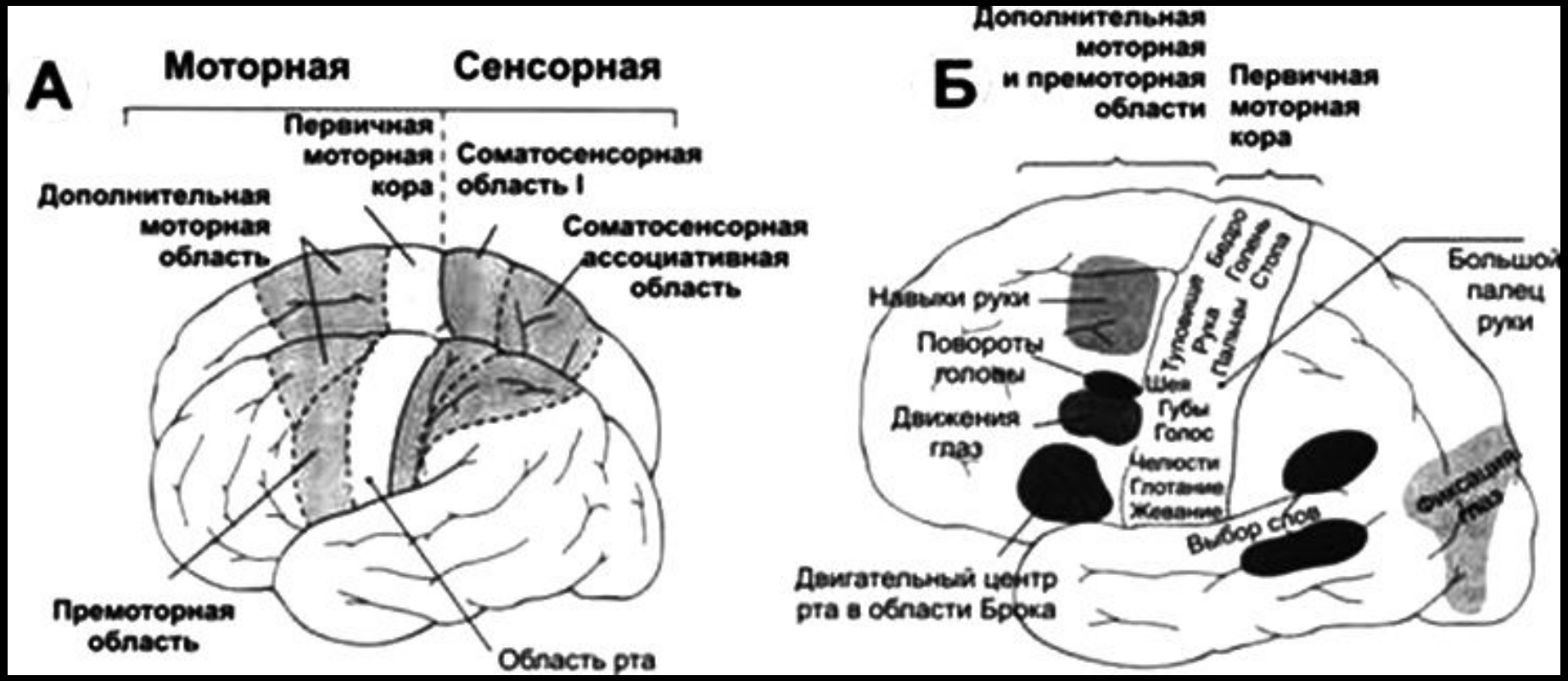


- **А**. Моторная и соматосенсорная функциональные области. В первичной моторной коре представлены сверху вниз (на рисунке) области тела: от стопы до головы.
- **Б**. Представительство различных мышц в моторной коре и локализация корковых областей, отвечающих за специальные движения.

# Первичная моторная кора

- Включает представительства различных мышц начиная от мышц лица (вблизи от сильвиевой борозды) и кончая мышцами ноги (область в глубине продольной щели).
- В первичной моторной коре картированы участки, стимуляция которых вызывает сокращения отдельных мышц, но чаще возбуждаются мышечные группы

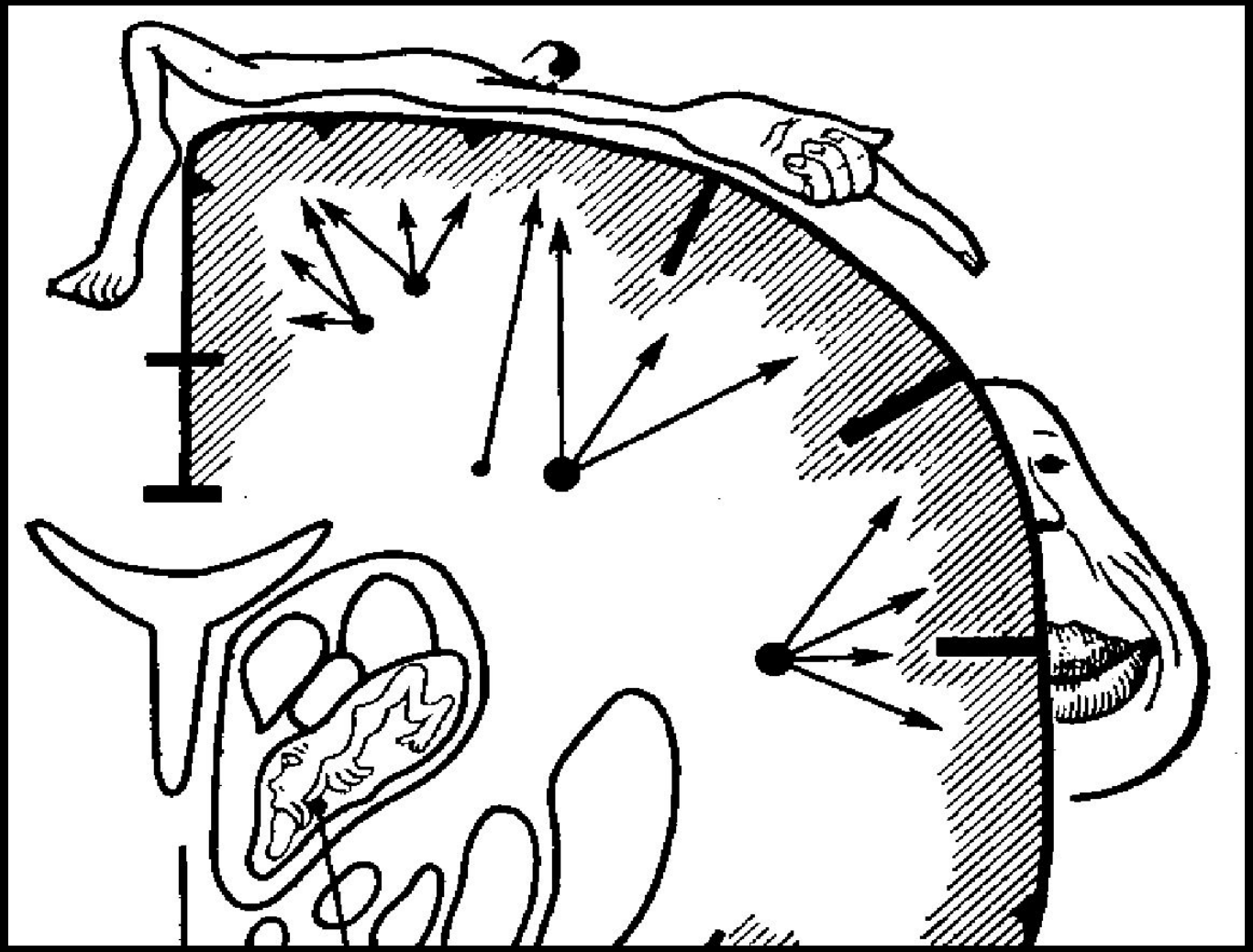

В первичной моторной коре представлены сверху вниз области тела: от стопы до головы.

# Премоторная область

- располагается кпереди от первичной моторной коры, её топографическая организация подобна организации первичной коры
- В премоторной области генерируются сложные спектры движений (например, движения плеча, руки, особенно кисти).

# Дополнительная моторная область

- располагается в продольной щели и функционирует совместно с премоторной областью,
- обеспечивает движения, поддерживающие осанку, фиксацию движений различных сегментов тела, позиционные движения головы и глаз и базу для тонкого моторного контроля кистей рук премоторной областью и первичной моторной корой.

# Специализированные области

**Центр речи Брока.** Повреждение этой области приводит к моторной афазии (не лишает человека способности произносить звуки, но он теряет способность к осмысленному произнесению слов).

**Центр речи Вернике.** Повреждение приводит к сенсорной афазии (затрудненное восприятие услышанной речи или написанного текста при сохранённой способности говорить)

**Центр произвольного движения глаз.** Повреждение этого участка лишает человека способности смещать глаза в направлении различных объектов.

**Центр вращения головы**

**Центр целевого движения кисти.** Повреждение этого центра делает движения кисти нескоординированными и бессмысленными (моторная апраксия).

# Повторение услышанного слова

# Произношение написанного слова

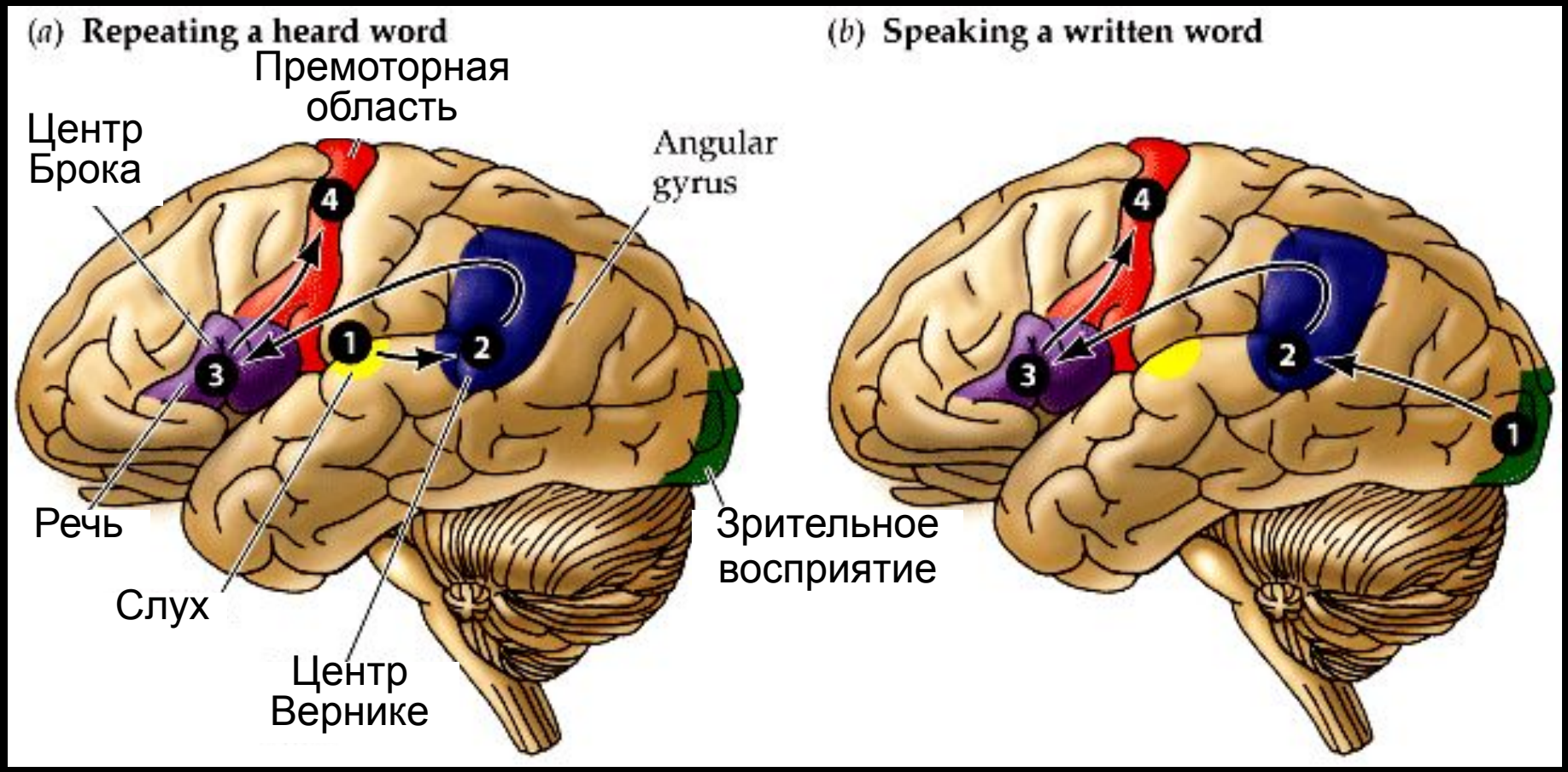

# Сенсорные входы в моторную кору

1. из соматосенсорной области теменной коры, передних отделов фронтальной коры, слуховой и зрительной коры;
2. из противоположного полушария мозга через мозолистое тело;
3. из вентробазальных таламических ядер (тактильные сигналы и сигналы из мышц и суставов);
4. из вентролатерального и вентромедиального ядер таламуса (информация из мозжечка и базальных ядер);
5. от внутрипластинчатых ядер таламуса, контролирующих уровень возбудимости нейронов моторной коры.

# Проекции частей тела в соматосенсорной зоне коры больших полушарий

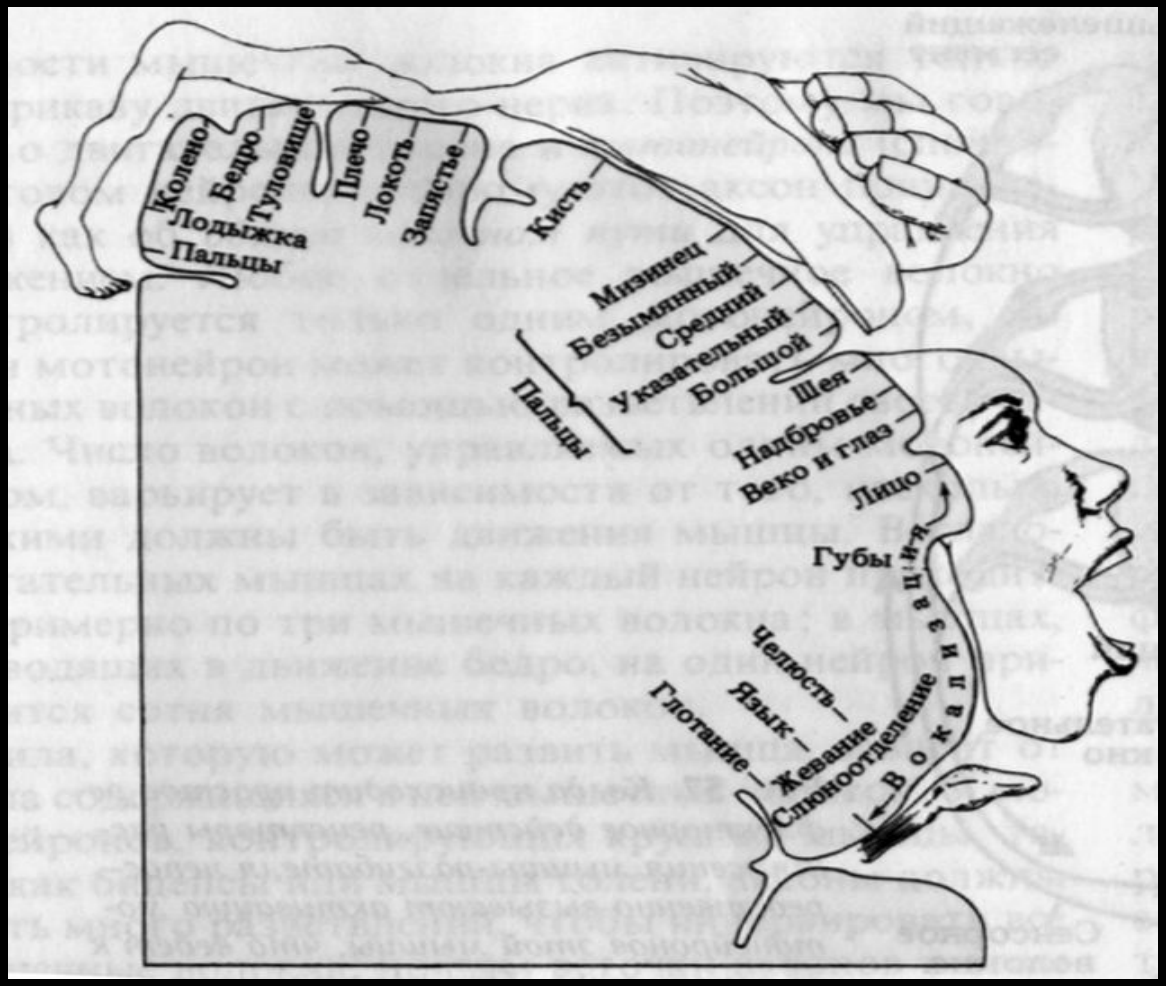

# Эфферентный отдел двигательного центра состоит из двух частей:

1. пирамидная система,
2. экстрапирамидная система.

Пирамидная система является высшей в функциональной иерархии этих частей, так что экстрапирамидная система подчиняется пирамидной системе.

# Пирамидная система

- система эфферентных нейронов, тела которых располагаются в коре большого мозга, оканчиваются в двигательных ядрах черепных нервов и сером веществе спинного мозга.

Функция пирамидной системы состоит в восприятии программы произвольного движения и проведении импульсов этой программы до сегментарного аппарата ствола головного и спинного мозга.

# Пирамидные пути мозга

**Латеральный кортикоспинальный путь** (80% нервных волокон) в перекрёсте пирамид переходит на другую сторону оканчивается на вставочных нейронах промежуточных областей серого вещества спинного мозга и на сенсорных релейных (переключательных) нейронах заднего рога, лишь очень небольшая часть аксонов непосредственно контактирует с α-мотонейронами спинного мозга.

**Передний кортикоспинальный путь** (20% аксонов пирамидного пути), в шейном или в верхнем грудном отделах спинного мозга большинство волокон этого тракта переходит на другую сторону. Эти волокна участвуют в контроле дополнительной моторной области над регулирующими позу движениями.

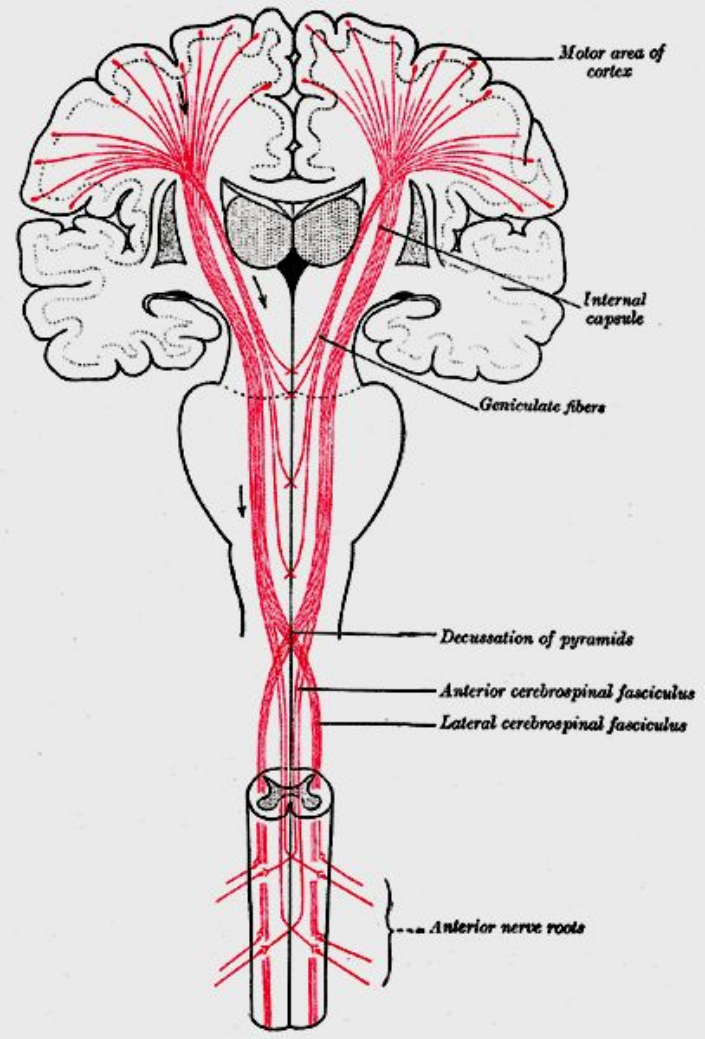

# Экстрапирамидная система

совокупность структур мозга, включающая:

1. часть коры головного мозга,
2. базальные ганглии,
3. ретикулярную формацию ствола,
4. красное ядро,
5. ядра вестибулярного комплекса,
6. мозжечок

Экстрапирамидная система участвует в координации движений, поддержании позы и мышечного тонуса, в проявлении эмоций.

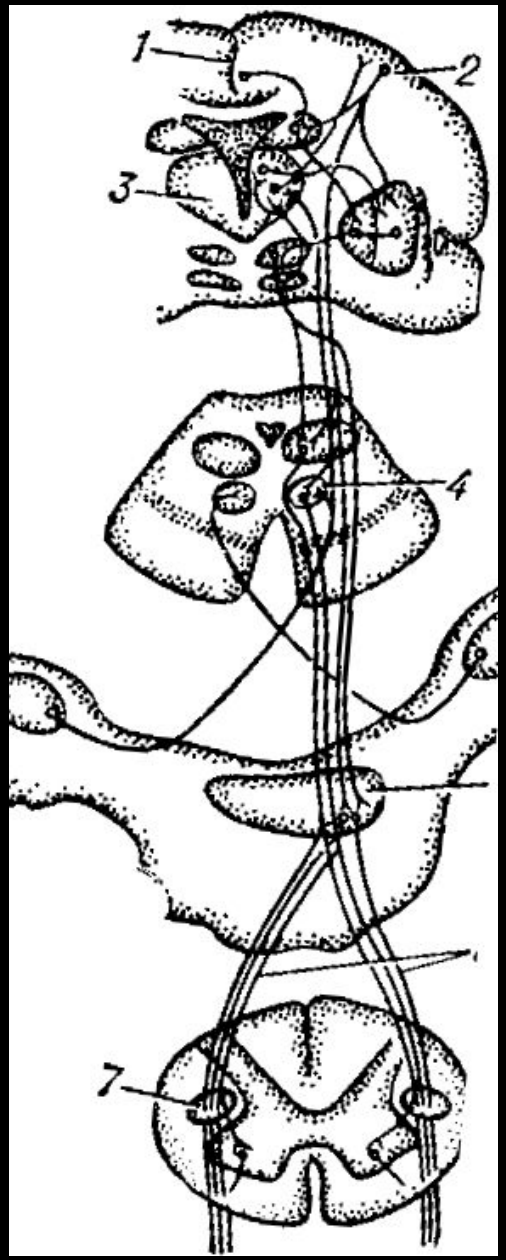

# Связи моторной коры с глубокими структурами головного мозга

- К хвостатому ядру и скорлупе, а от них в ствол и спинной мозг.
- К ретикулярной формации и вестибулярным ядрам мозгового ствола и далее к спинному мозгу и мозжечку
- К ядрам моста, откуда к полушариям мозжечка и спинному мозгу.
- К ядрам нижней оливы и оттуда к центральным областям мозжечка.
- Аксоны гигантских клеток Беца посылают короткие возвратные коллатерали к участкам коры, прилежащим к гигантским пирамидным клеткам. Эти коллатерали оказывают тормозящее влияние на соседние с клетками Беца нейроны.

# Сигналы моторной коры

- Моторная кора вызывает специфические возбуждающие рефлекторные ответы спинного мозга (а торможение не корой, а нижележащими отделами ЦНС).
- Сокращения мышц, вызванные сигналами из моторной коры, посылают сигналы обратно от мышц в моторную кору (из мышечных веретён, сухожильных органов Гольджи, тактильных рецепторов кожи)
- Сигналы от веретён стимулируют пирамидные клетки моторной коры, сообщая о недостаточной силе сокращения мышц. Пирамидные клетки усиливают возбуждение мышц, способствуя выравниванию их сокращения с сокращением веретён.

# Нарушение функций моторной коры

1. Повреждение пирамидных путей приводит к *гемипарезу* — мышечный спазм поражённых мышц на противоположной стороне тела (из-за перекреста моторных путей).
2. Повреждения нервных путей, берущих начало из внепирамидных участков коры приводят к спонтанно активности вестибулярных и ретикулярных ядер ствола мозга и вызывают интенсивное повышение тонуса мышц.

# Электроэнцефалограмма- один из методов оценки функционального состояния коры мозга



# ЭЭГ

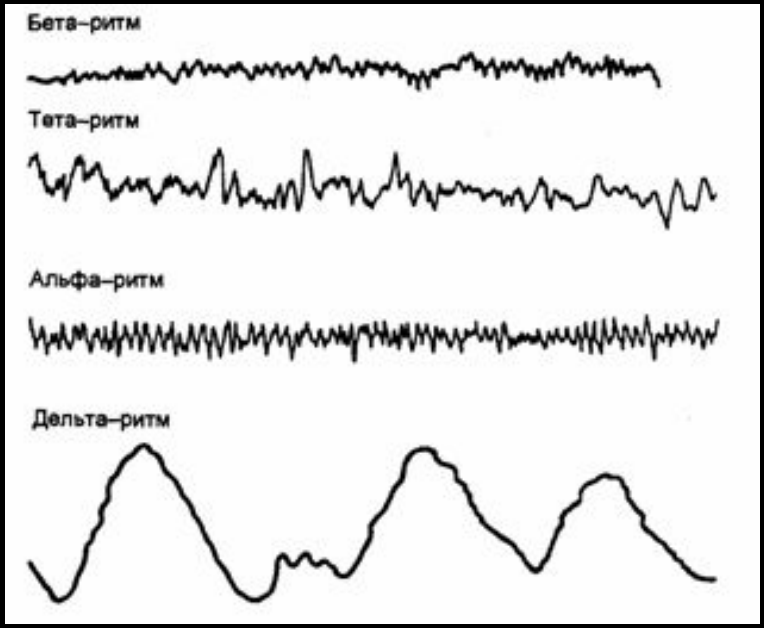


Таблица 9.1. **Характеристика параметров электроэнцефалограммы и условия регистрации различных ритмов**

| Ритм | Частота, Гц | Амплитуда, мкВ | Функциональное состояние организма |
|---|---|---|---|
| Гамма | >35 | | Эмоциональное возбуждение, умственная и физическая деятельность; при нанесении раздражений |
| Бета | 13—30 | 20—25 | |
| Альфа | 8—13 | 50 | Состояние умственного и физического покоя, с закрытыми глазами |
| Тета | 4—8 | 100—150 | Сон, умеренные гипоксия и наркоз; при некоторых заболеваниях |
| Дельта | 0,5—3,5 | 250—300 | Глубокий сон, наркоз и гипоксия; органические поражения коры большого мозга |

# Клиническое применение ЭЭГ

ЭЭГ применяют с целью:

1. диагностики эпилепсии,
2. оценки функционального состояния ЦНС,
3. определения тяжести состояния при коматозных явлениях,
4. оценки последствий черепно-мозговых травм и инсультов,
5. контроля мозговой активности при сложных операционных вмешательствах.

# Электроэнцефалограммы при судорожных припадках

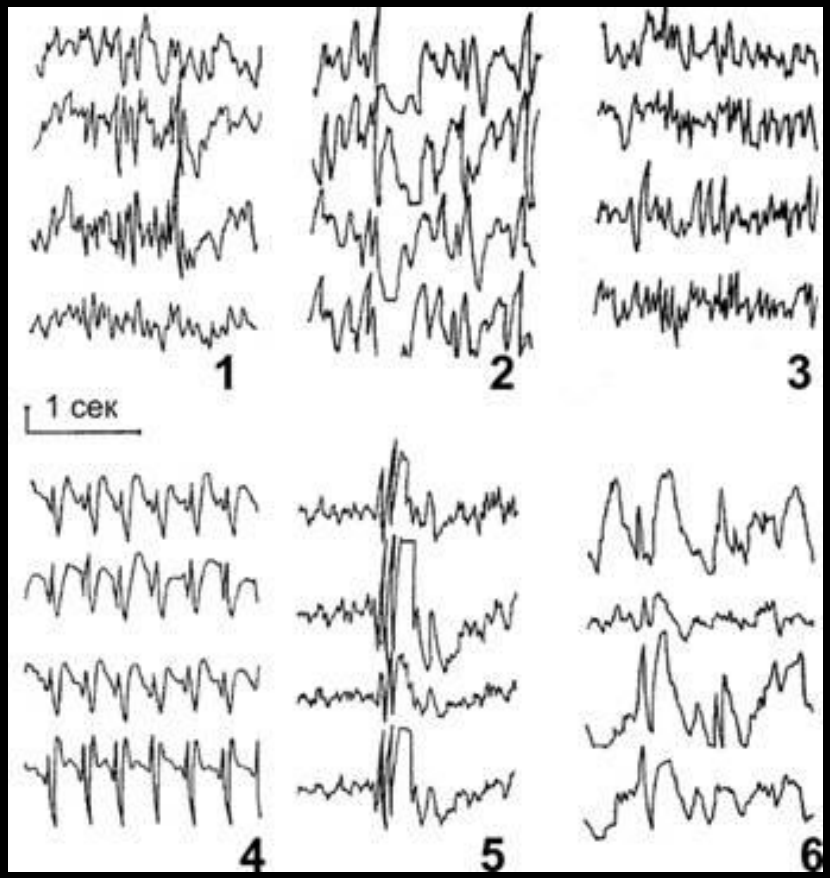


1 — спайки, 2 — острые волны, 3 — острые волны в полосе бета, 4 — комплекс «спайк-волна», 5 — множественные «спайки-волна», 6 — «острая волна–медленная волна».

# Асимметрия полушарий мозга



# Анатомические различия между двумя полушариями

Правая лобная доля в норме толще, чем левая, а левая затылочная доля шире, чем правая затылочная доля.

Часть верхней поверхности левой височной доли у праворуких в норме больше, чем у леворуких.

# Химические различия между двумя полушариями

В путях между полосатым телом и чёрным веществом выше содержание дофамина: у правшей в левом полушарии, у левшей — в правом.

# Межполушарные различия

| ЛЕВОЕ ПОЛУШАРИЕ | ПРАВОЕ ПОЛУШАРИЕ |
|---|---|
| **Лучше узнаются стимулы** | |
| Словесные<br>Легко различимые<br>Знакомые | Несловесные<br>Трудно различимые<br>Незнакомые |
| **Лучше выполняются задачи** | |
| На временные отношения<br>Установление сходства<br>Идентичность стимулов по названиям | На пространственные отношения<br>Установление различий<br>Идентичность стимулов по физическим свойствам |
| **Особенности восприятия** | |
| Аналитическое восприятие<br>Последовательное восприятие<br>Обобщенное узнавание | Целостное восприятие<br>Одновременное восприятие<br>Конкретное узнавание |

# Левое полушарие

- Играет преимущественную роль в экспрессивной и импрессивной речи, в чтении, письме, вербальной памяти и вербальном мышлении.
- Оно работает последовательно, выстраивая цепочки, алгоритмы, оперируя с фактом, деталью, символом, знаком, отвечает за абстрактно-логический компонент в мышлении.

# Правое полушарие

Выступает ведущим для неречевого, например, музыкального слуха, зрительно-пространственной ориентации, невербальной памяти, критичности.

Правое полушарие способно воспринимать информацию в целом, работать сразу по многим каналам и, в условиях недостатка информации, восстанавливать целое по его частям. С работой правого полушария принято соотносить интуицию, этику, способность к адаптации.

# Различия функций полушарий мозга в цветоощущении:

- Правое обеспечивает словесное кодирование основных цветов с помощью простых высокочастотных названий (синий, красный)
- Левое полушарие обеспечивает словесное кодирование цветов с помощью относительно редких в языке, специальных и предметно соотнесенных названий.

# Ассиметрия в онтогенезе

- На ранних этапах онтогенеза у большинства детей выявляется образный, правополушарный тип реагирования.
- И только в определенном возрасте (как правило, от 10-ти до 14-ти лет) закрепляется тот или иной фенотип, преимущественно характерный для данной популяции.
- Это подтверждается и данными о том, что у неграмотных людей функциональная асимметрия головного мозга меньше, чем у грамотных. В процессе обучения асимметрия усиливается: левое полушарие специализируется в знаковых операциях, и правое полушарие — в образных.

# Половая ассиметрия

| Женщины (больше левополушарные) | Мужчины (больше правополушарные) |
|---|---|
| 1. языковые и пространственные способности представлены более симметрично, чем у мужчин;<br>2. по вербальным способностям: речи в целом, скорости и беглости речи, правописанию, навыкам чтения, кратковременной памяти, уровень выше, чем у мужчин;<br>3. гораздо лучше развито и с возрастом меньше атрофируется обоняние; | 1. сильнее развиты пространственно-зрительные способности.<br>2. Мальчики в школе значительно лучше девочек понимают геометрические концепции, эти различия меньше по алгебре, и еще меньше по арифметике.<br>3. лучше ориентируются в визуальных и тактильных лабиринтах, лучше читают географические карты, легче определяют левое правое.<br>4. в шахматах, в музыкальной композиции, изобретательстве и другой творческой деятельности мужчины достигают успеха существенно чаще, чем женщины. |