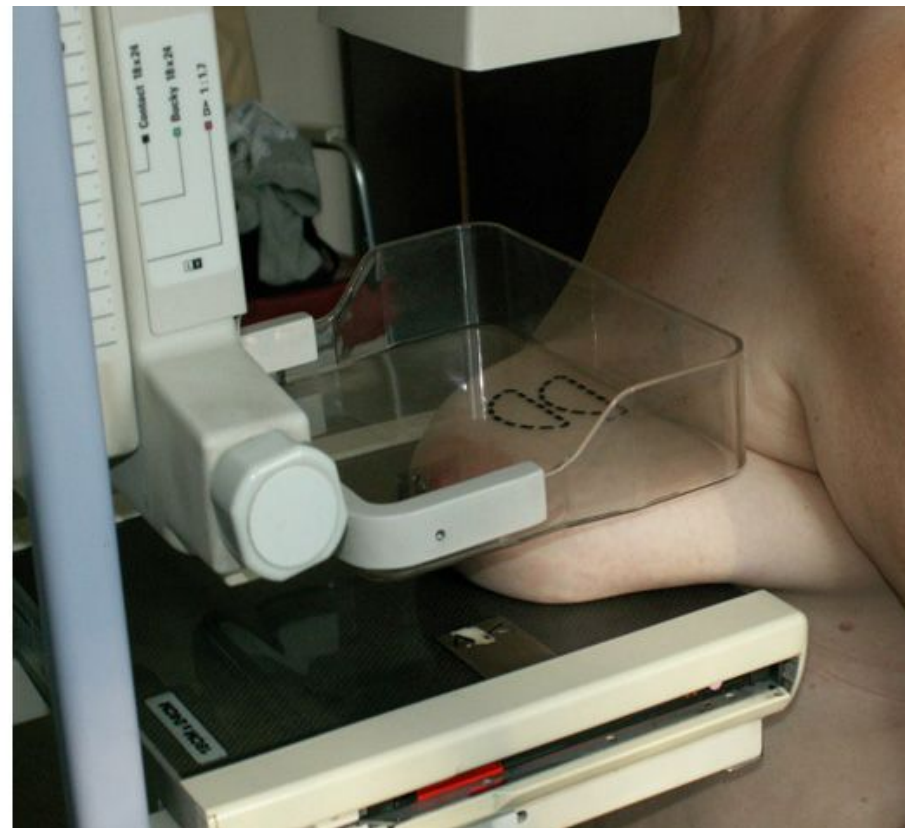
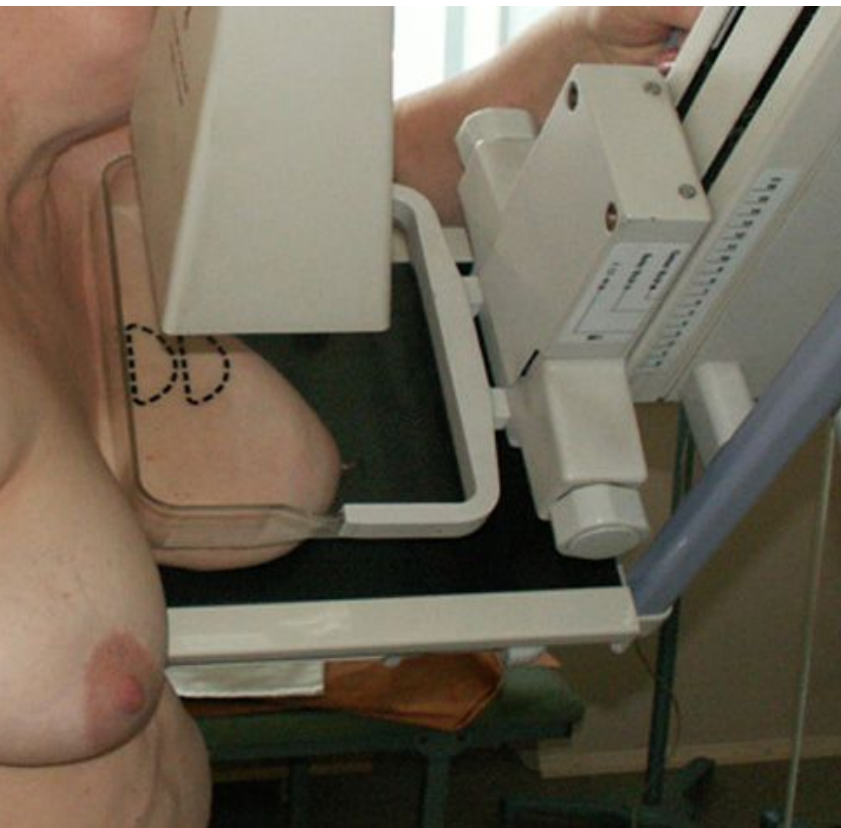

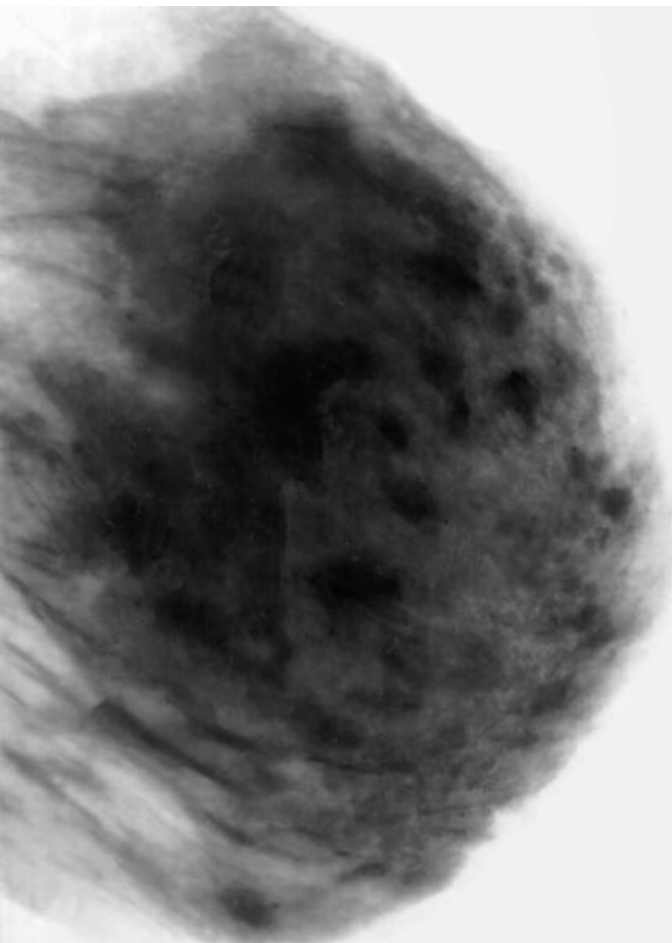
Московский Государственный Медико-стоматологический Университет

Диагностика заболеваний молочной железы

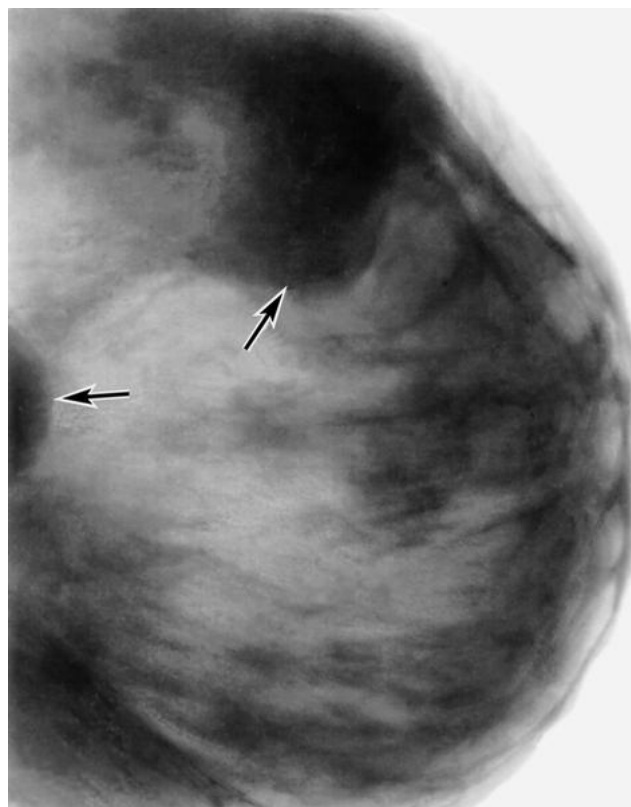
Работу выполнила студентка
3 курса
лечебного факультета

Бесконтрастная маммография

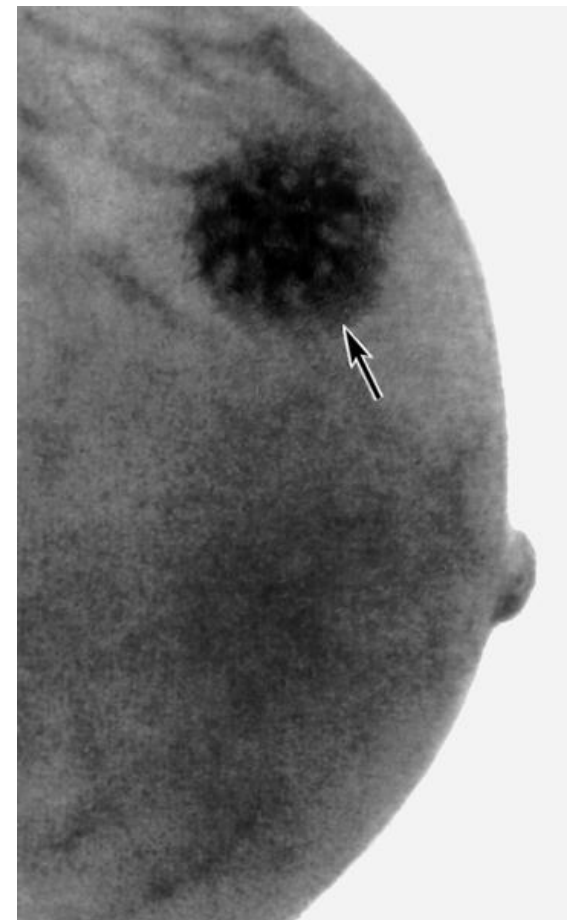




Молочная железа
в
норме

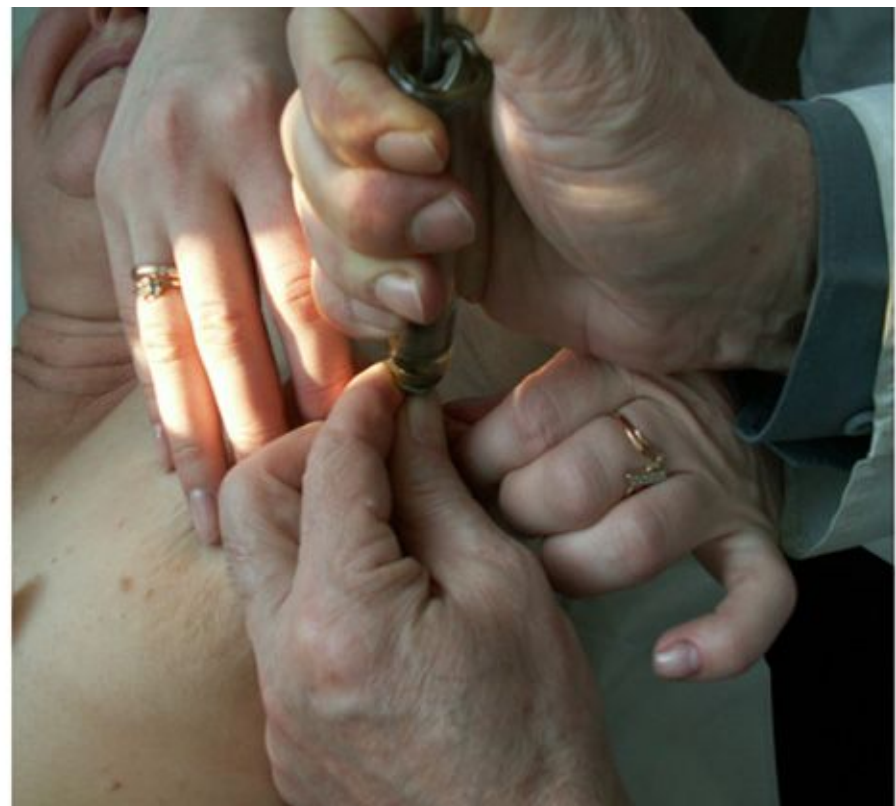
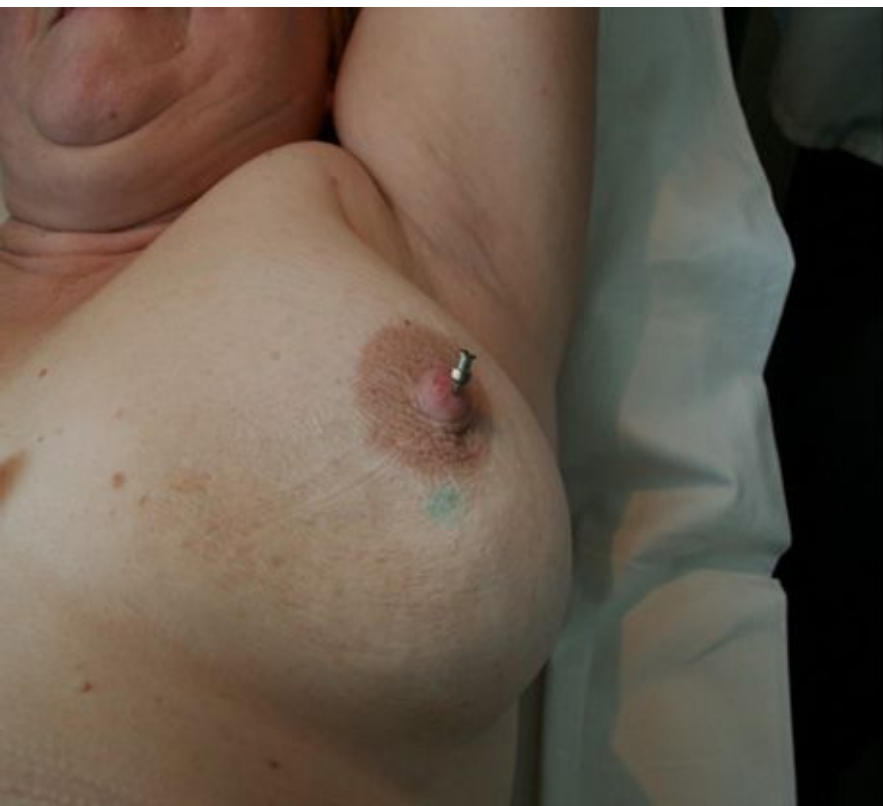
Мастопатия

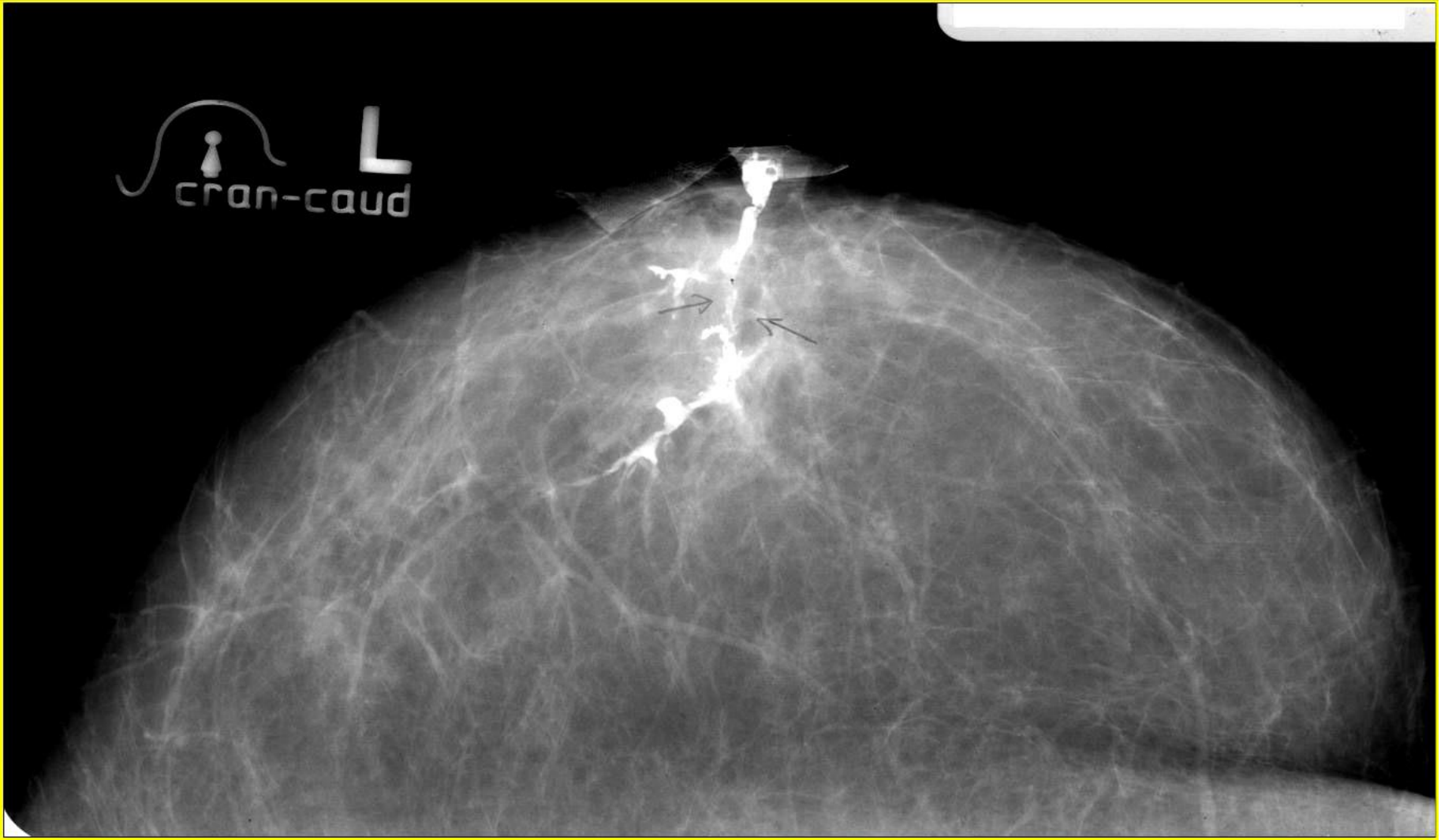


Рак
молочной
железы

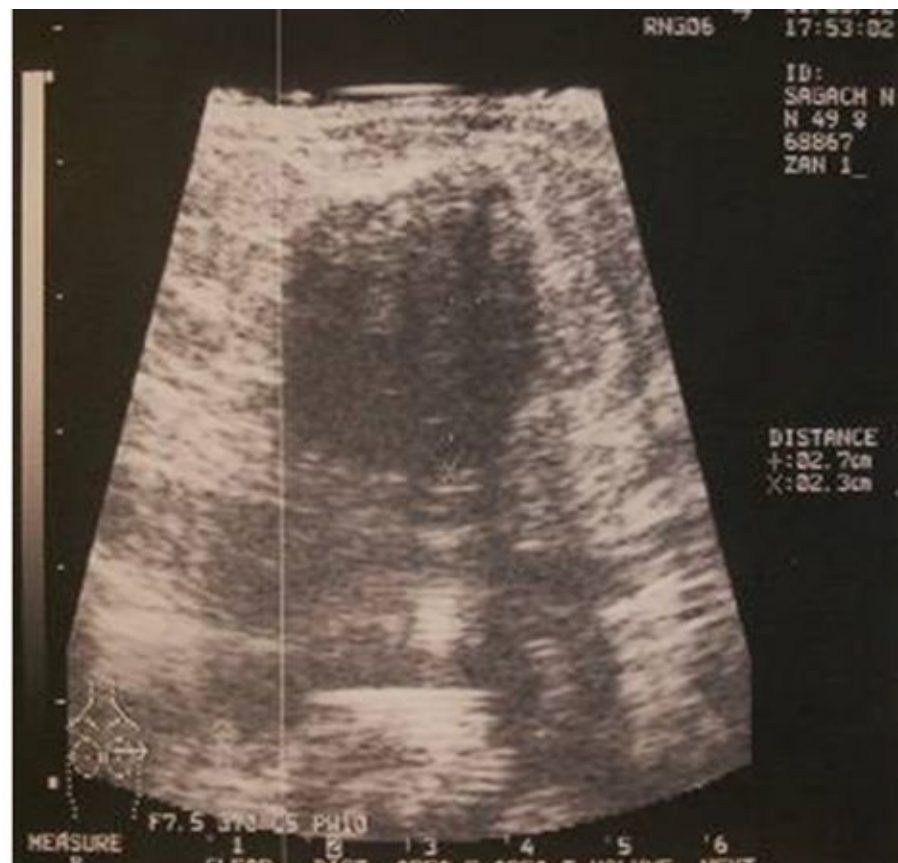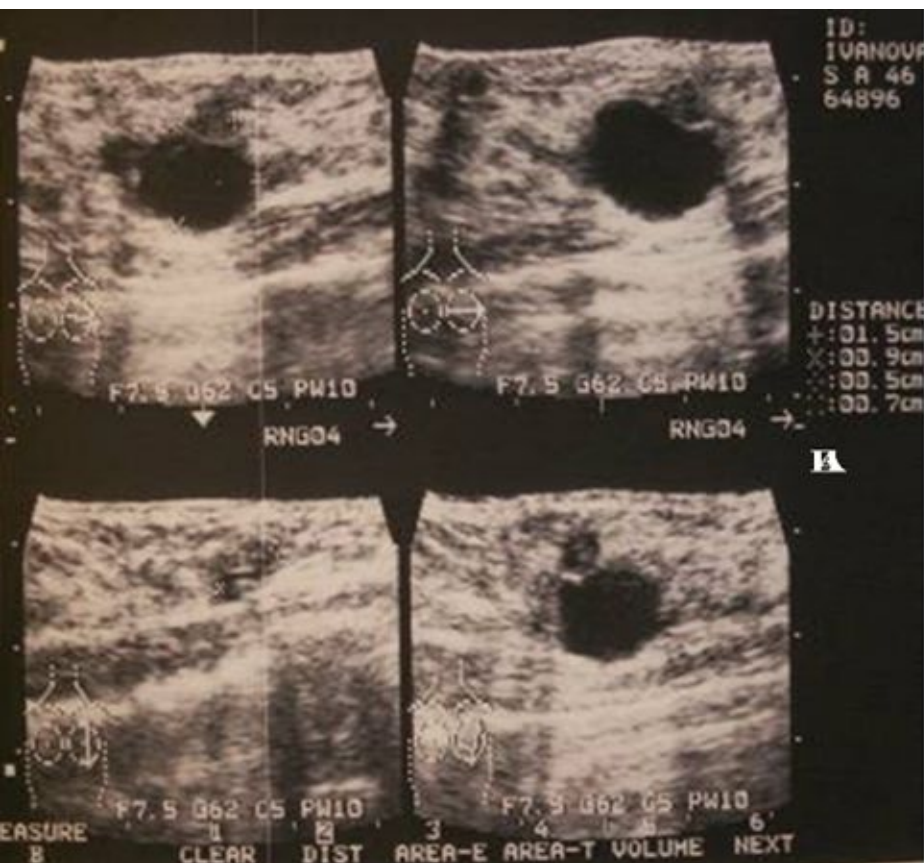
Контрастная рентгенография (дуктография)



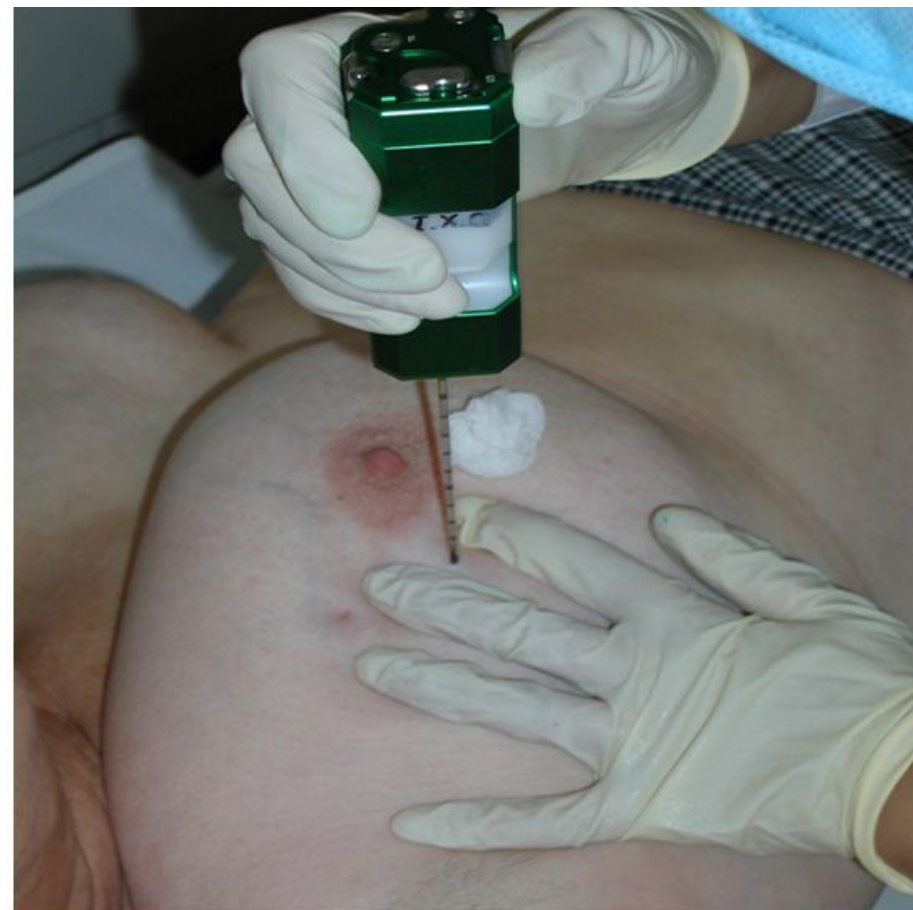
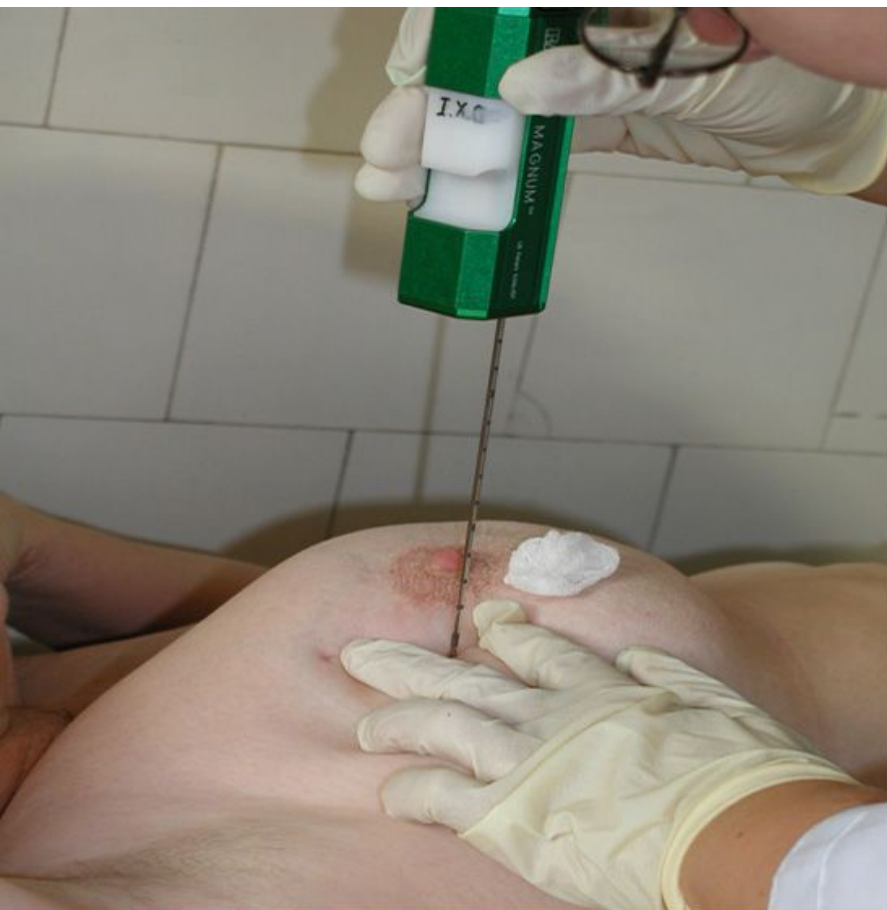cran-caud



Ультразвуковое исследование (УЗИ)

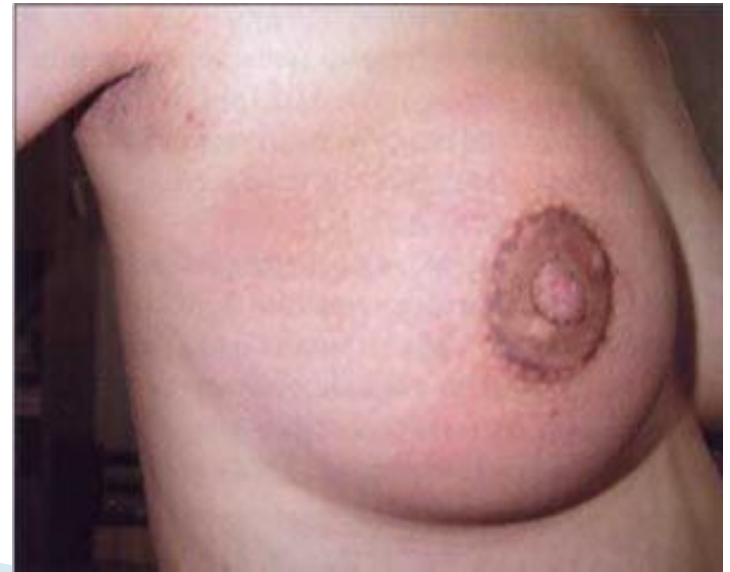
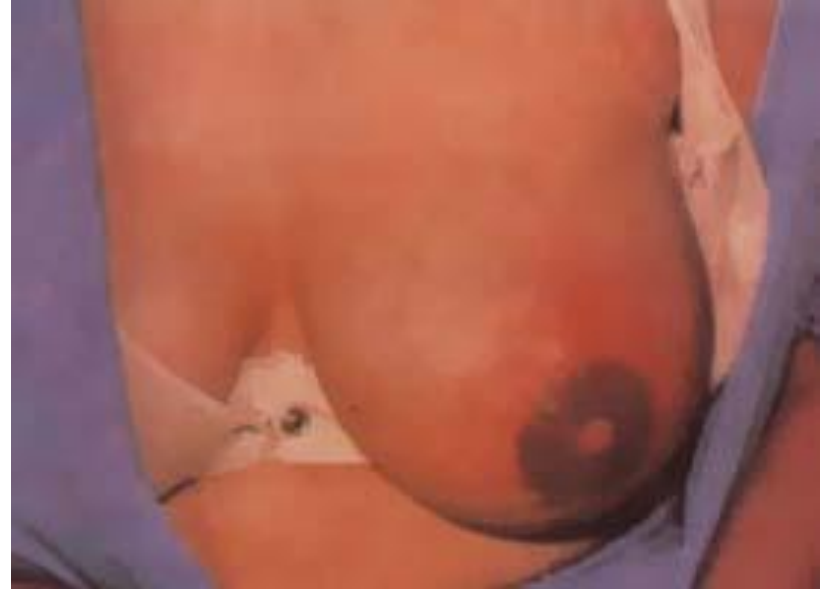
Биопсия

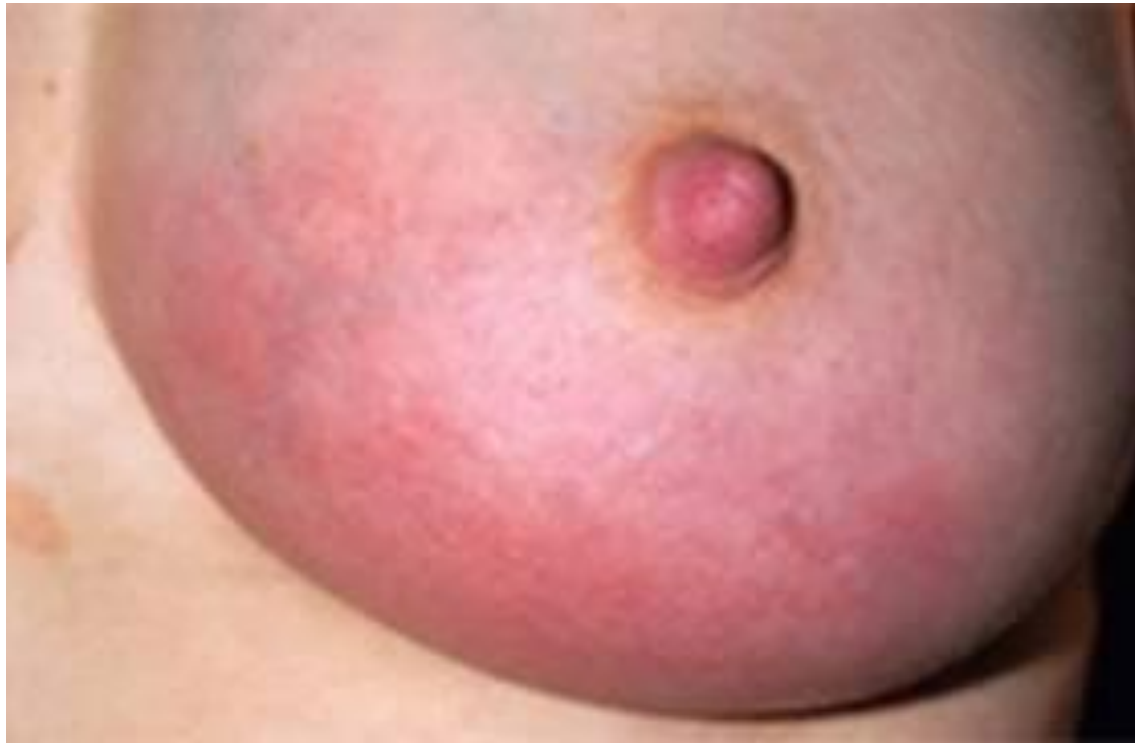

Мастит

- ▣ **острая:**
 - серозная
 - инфильтративная
 - абсцедирующая
 - флегмонозная
 - гангренозная
- ▣ **хроническую:**
 - инфильтративную



Лактостаз- это затруднение оттока молока из груди кормящей женщины, связанное с пережатием молочных протоков.

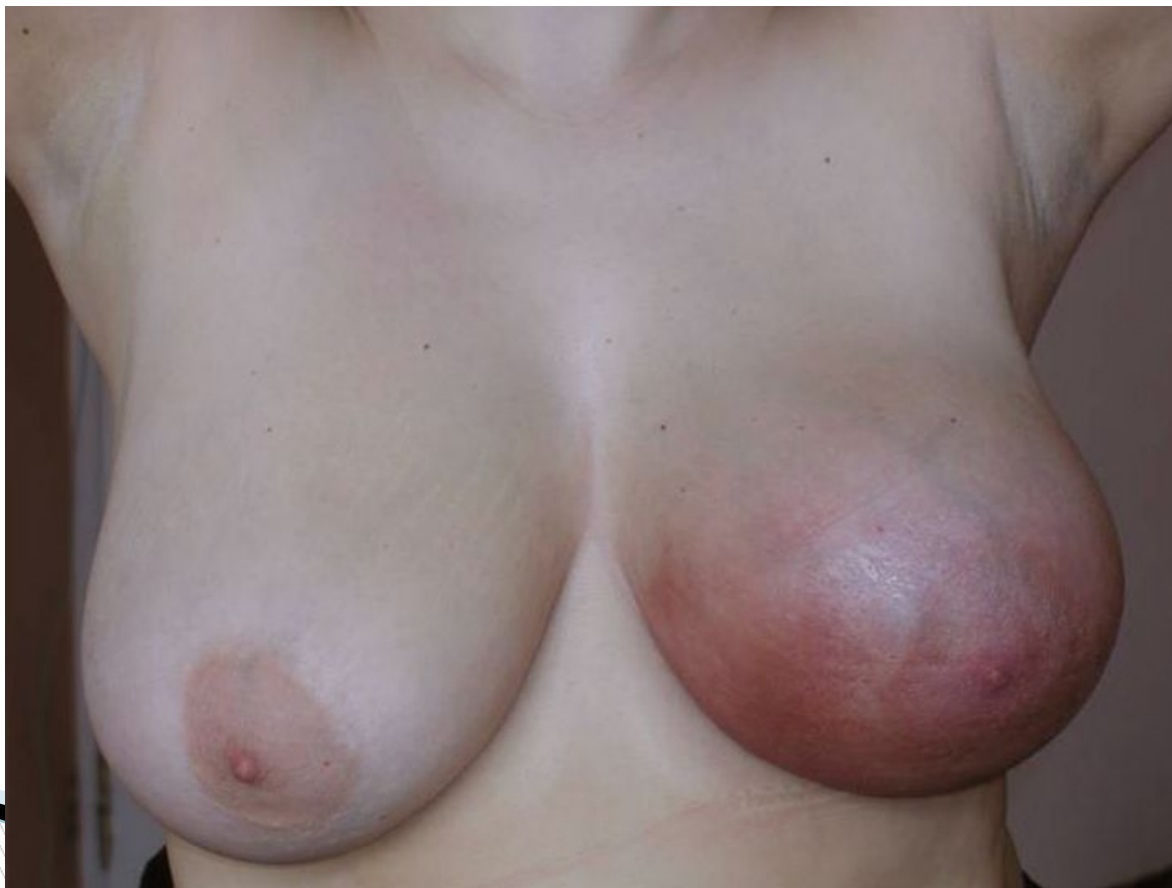

Рак молочной железы

среди злокачественных опухолей у женщин занимает одно из первых мест. У мужчин наблюдается редко. В начальной стадии рак молочной железы представляет собой небольшой одиночный, плотный, негладкий, безболезненный узел, который, постепенно увеличиваясь, проникает в кожу, фасции, мышцы. Метастазы обычно раньше всего появляются в регионарных лимфатических узлах (подкрыльцовых, под- и надключичных, за грудиной), затем в отдаленных органах, чаще в легких, печени, костях.

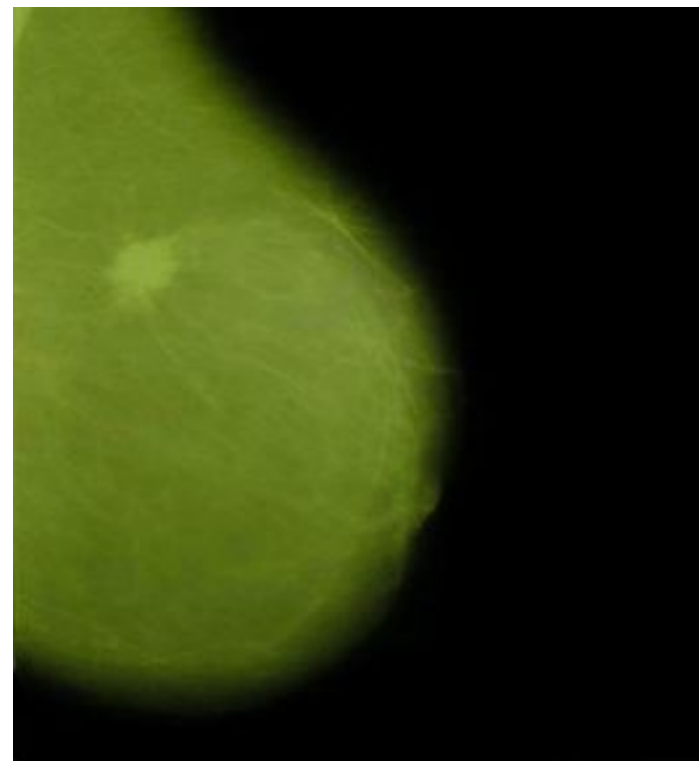
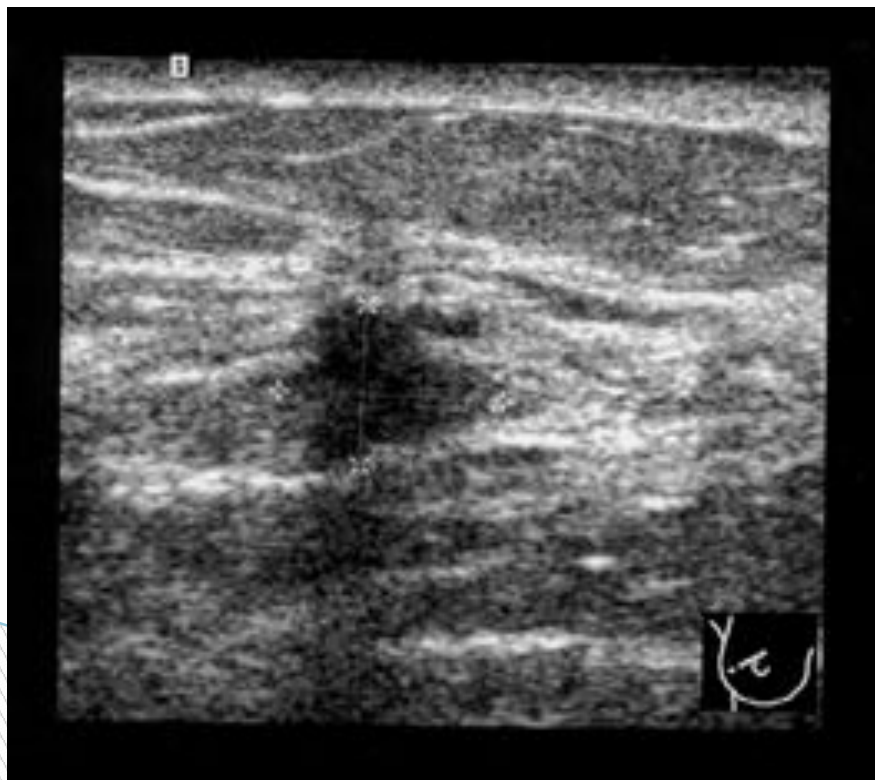
Маститоподобная форма рака молочной железы

Молочная железа увеличена в объёме за счёт быстро растущей опухоли без чётких контуров. Кожа железы над опухолью покрыта розовыми пятнами (раковый лимфангиит) или гиперемирована.

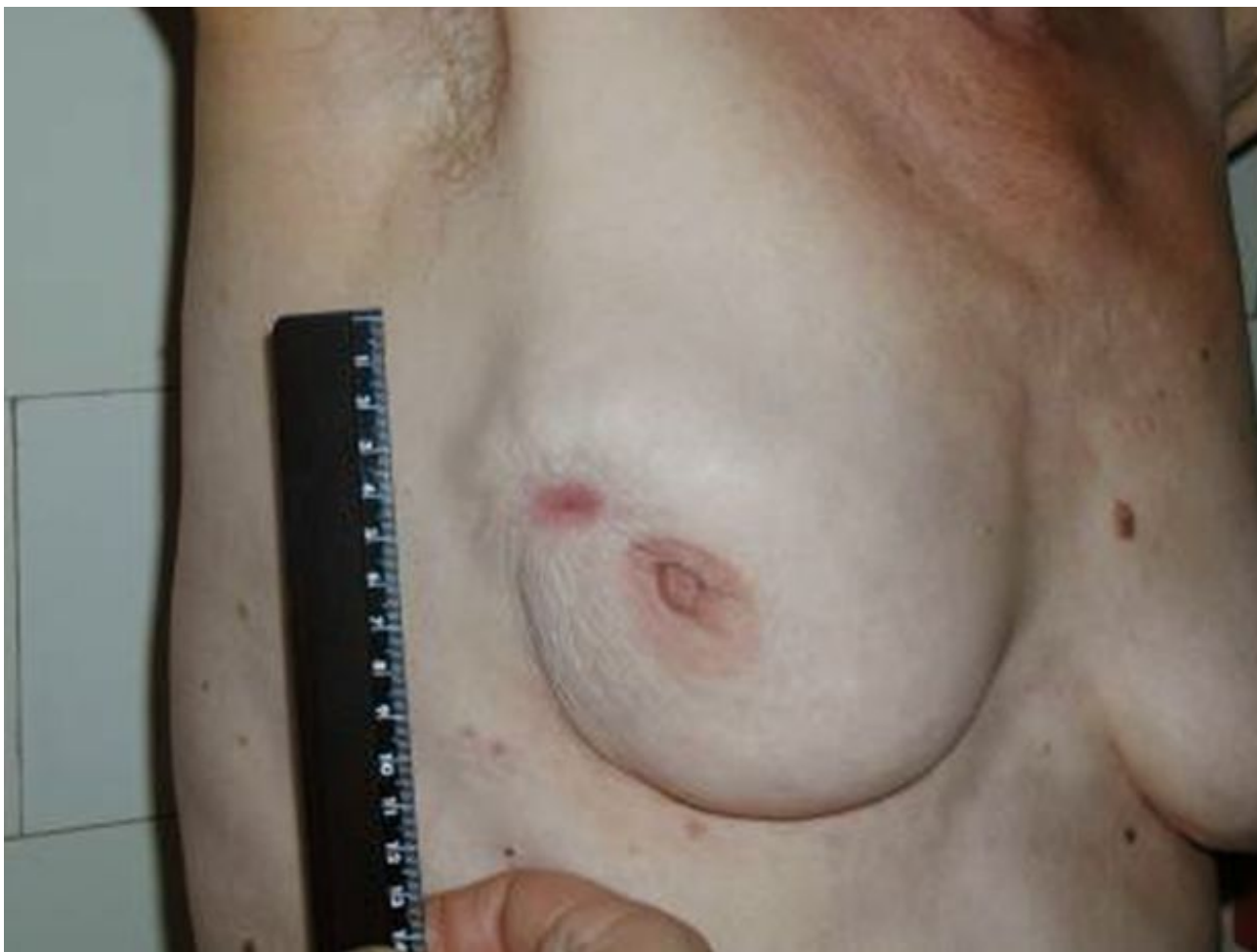

Узловая форма

Локальный рост в виде узла встречается наиболее часто. Пальпаторно выявляют плотное, округлое, бугристое образование с нечёткоокражающих тканей. При пальпации, как правило, безболезненно..ими контурами, нередко ограничено подвижное из-за инфильтрации

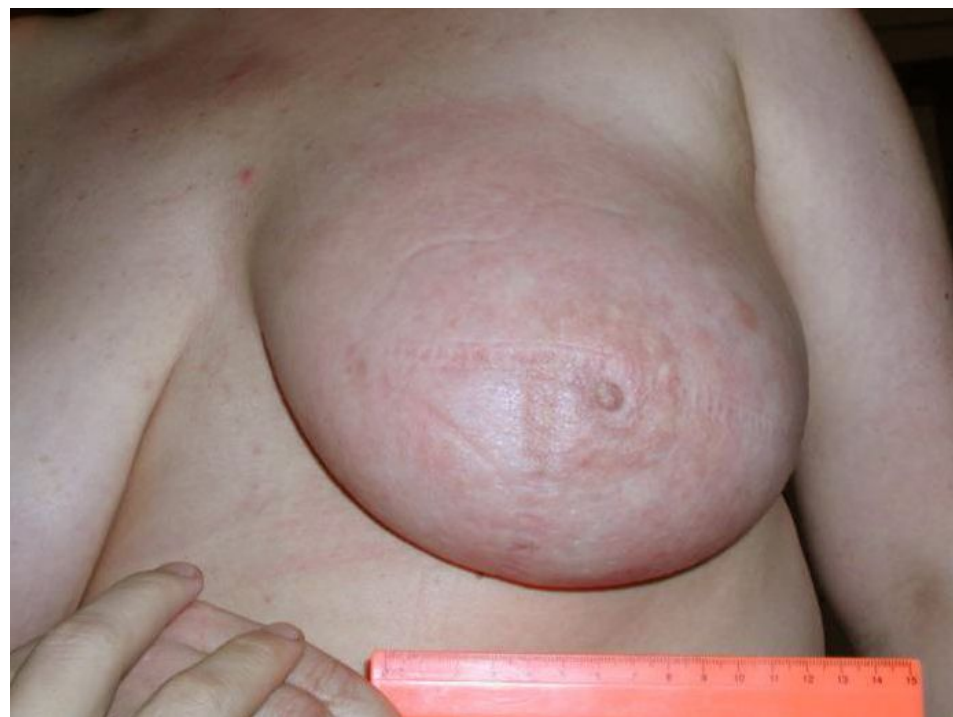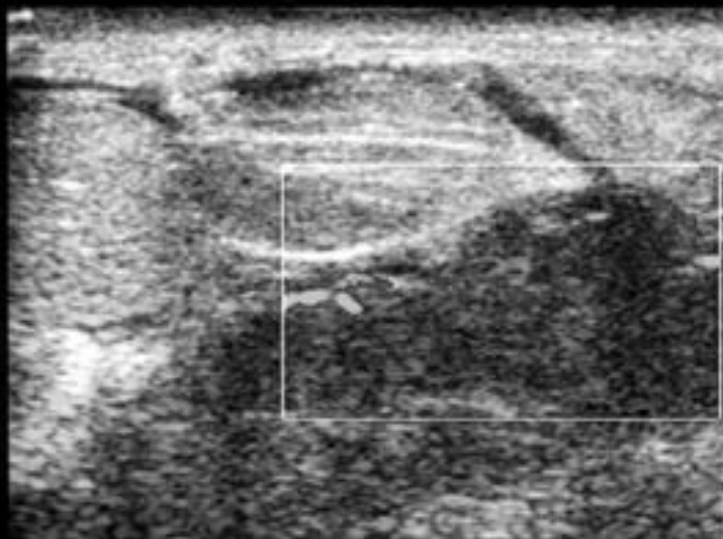


Узловая форма рака молочной железы



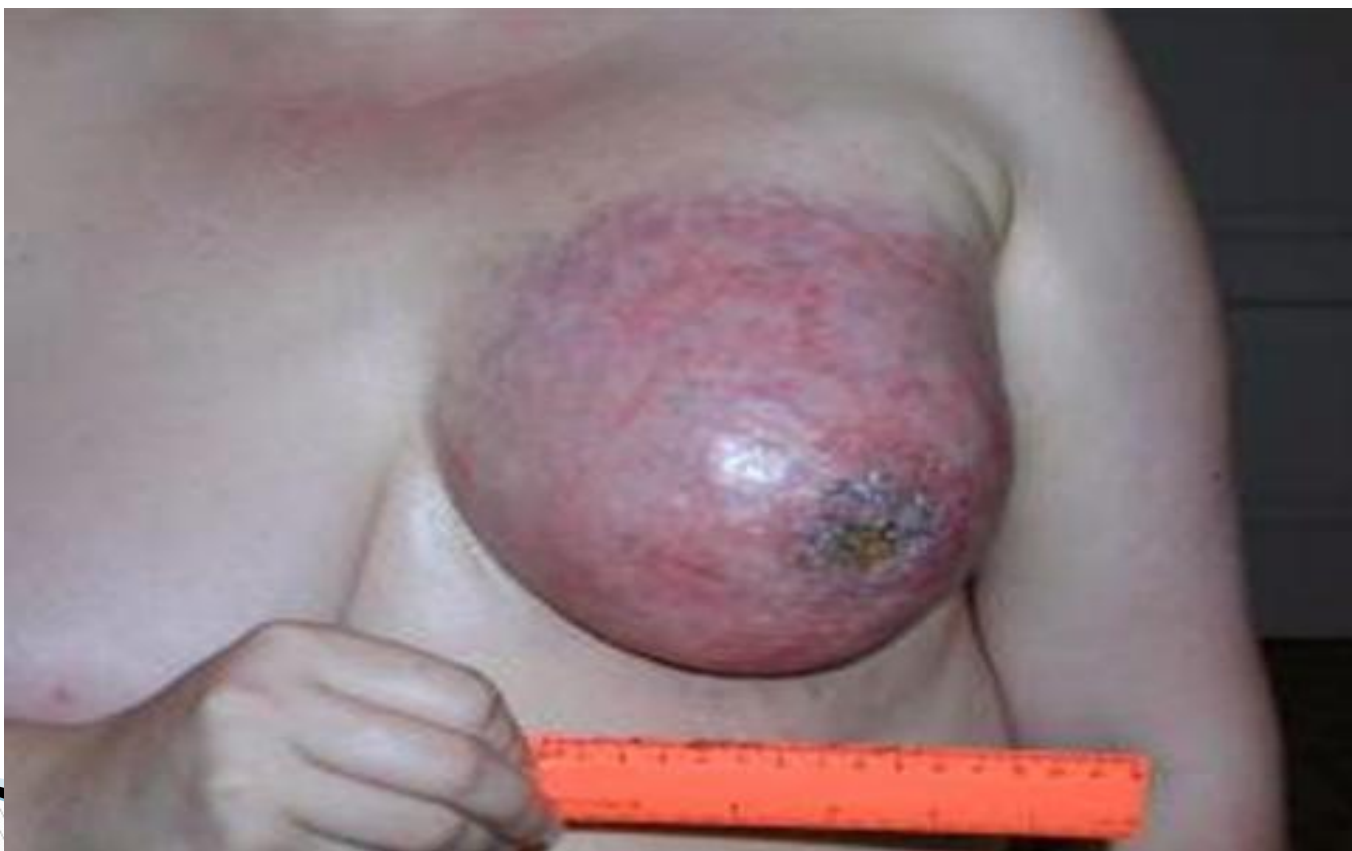Отечная форма

Форма характеризуется диффузным утолщением кожи с плотными краями, гиперемией, обычно без подлежащего пальпируемого опухолевого субстрата. Главный признак – наличие отека железы, определяется преимущественно осмотром и пальпацией.



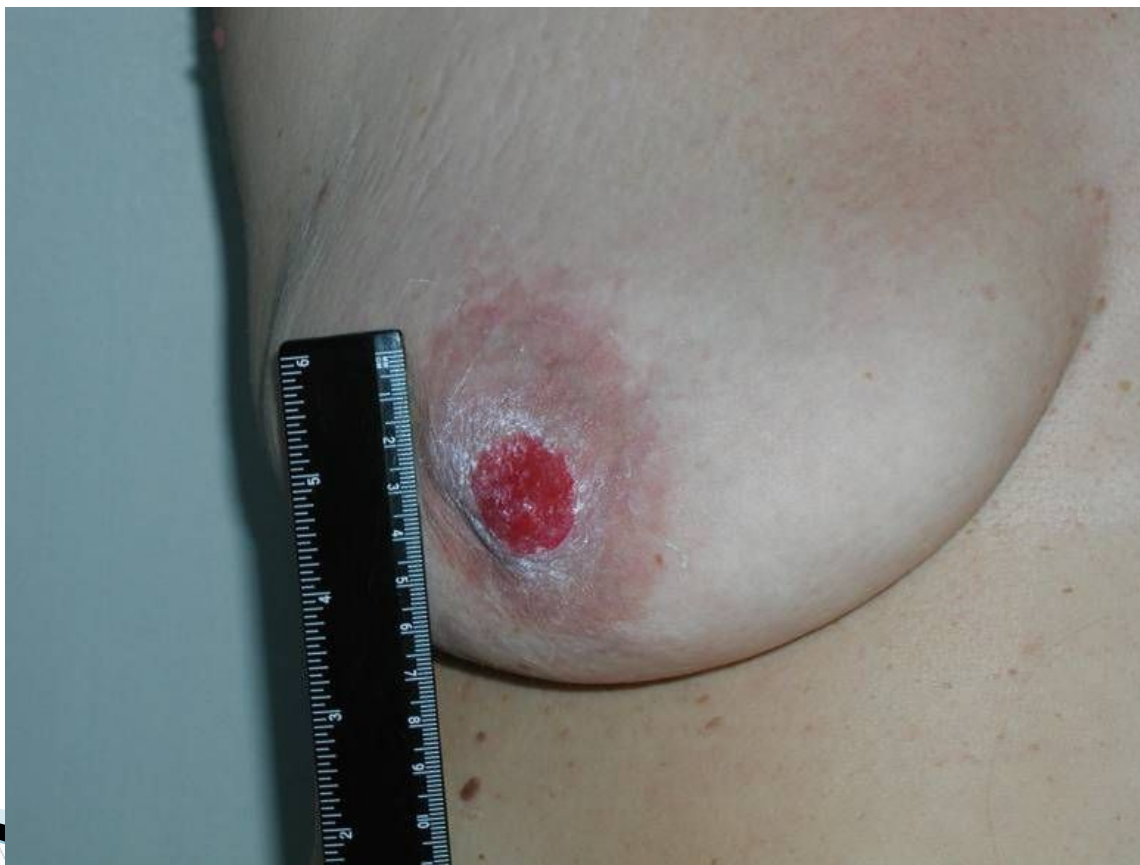Рожистоподобная форма

Опухолевый процесс в молочной железе сопровождается выраженной гиперемией кожи с неровными, языкообразными краями, внешне напоминающими рожистое воспаление. Гиперемия может распространяться на грудную стенку.

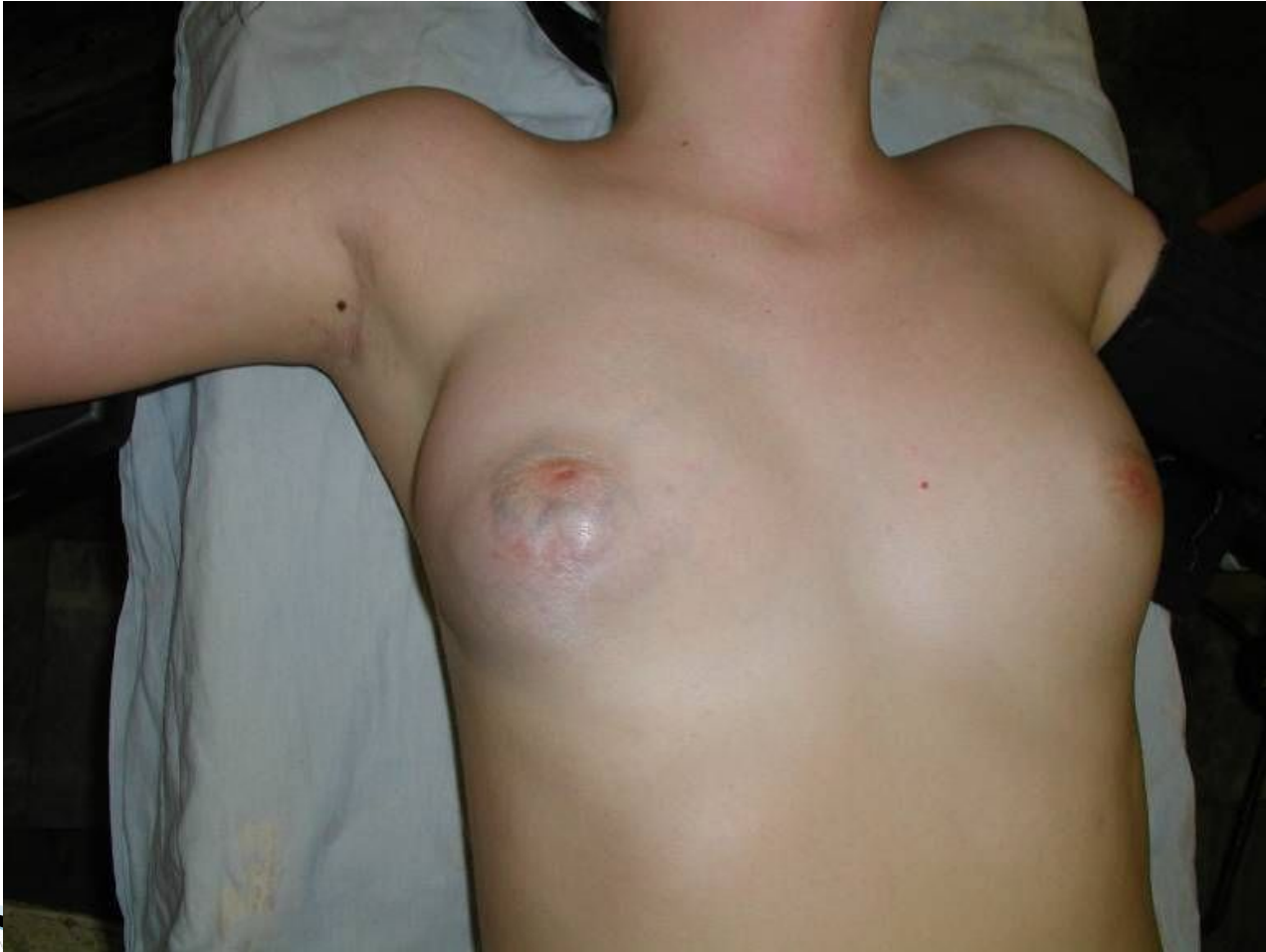

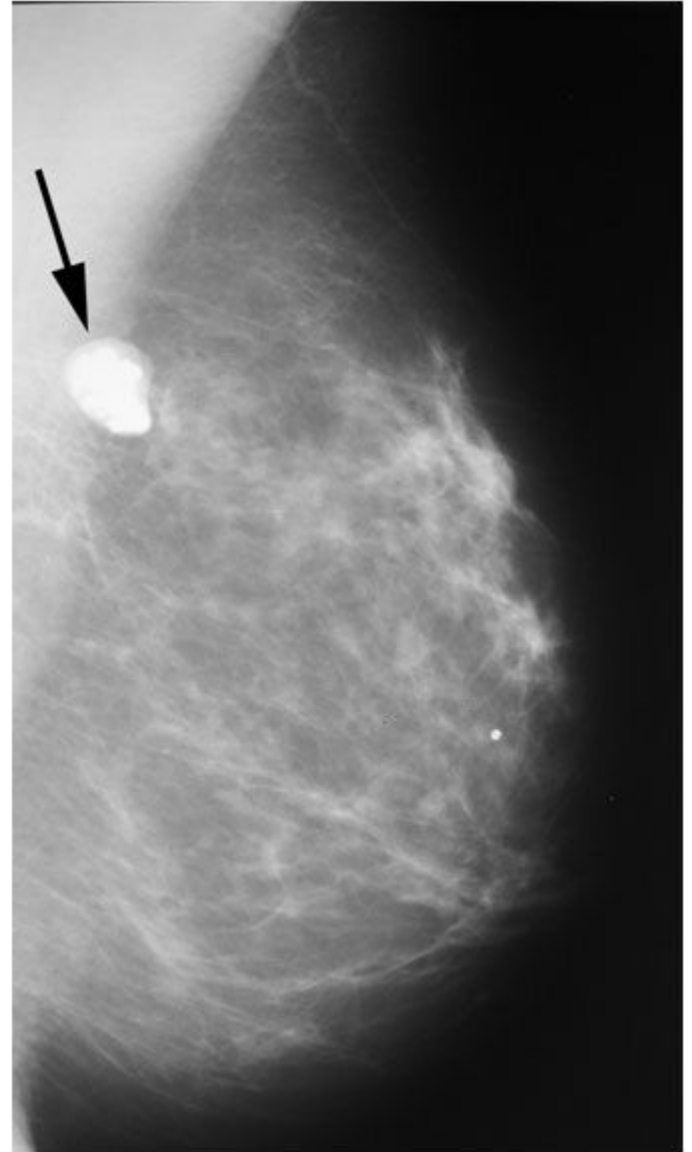
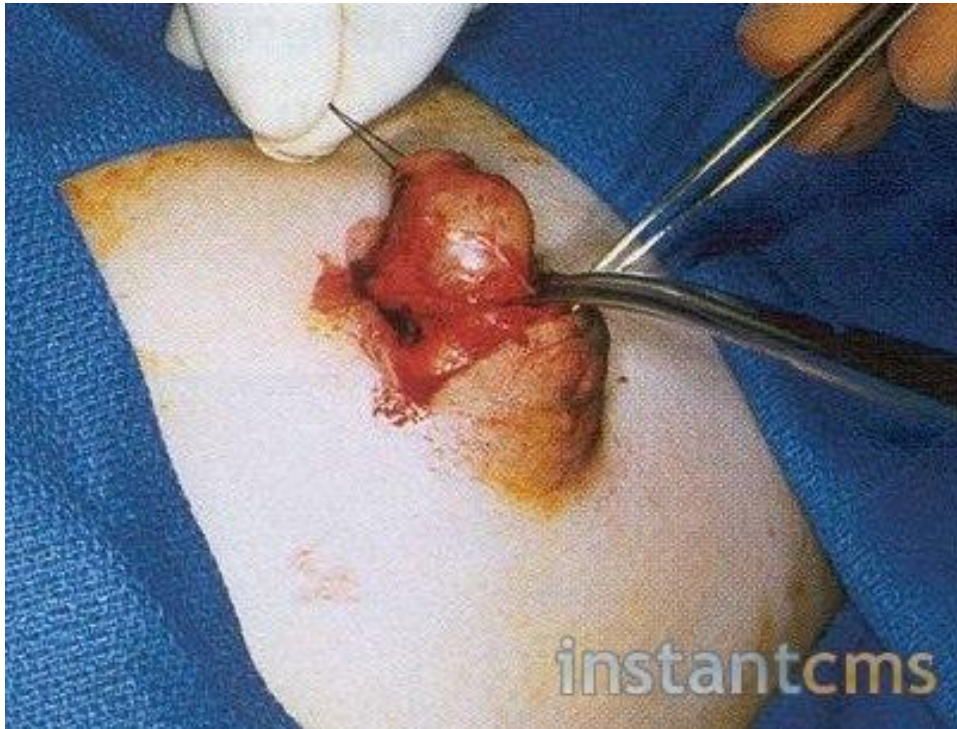Рак Педжета

Рак соска и ареолы считают наиболее благоприятной формой. Клинически проявляется в виде явлений мацерации (экземы) и изъязвления соска.

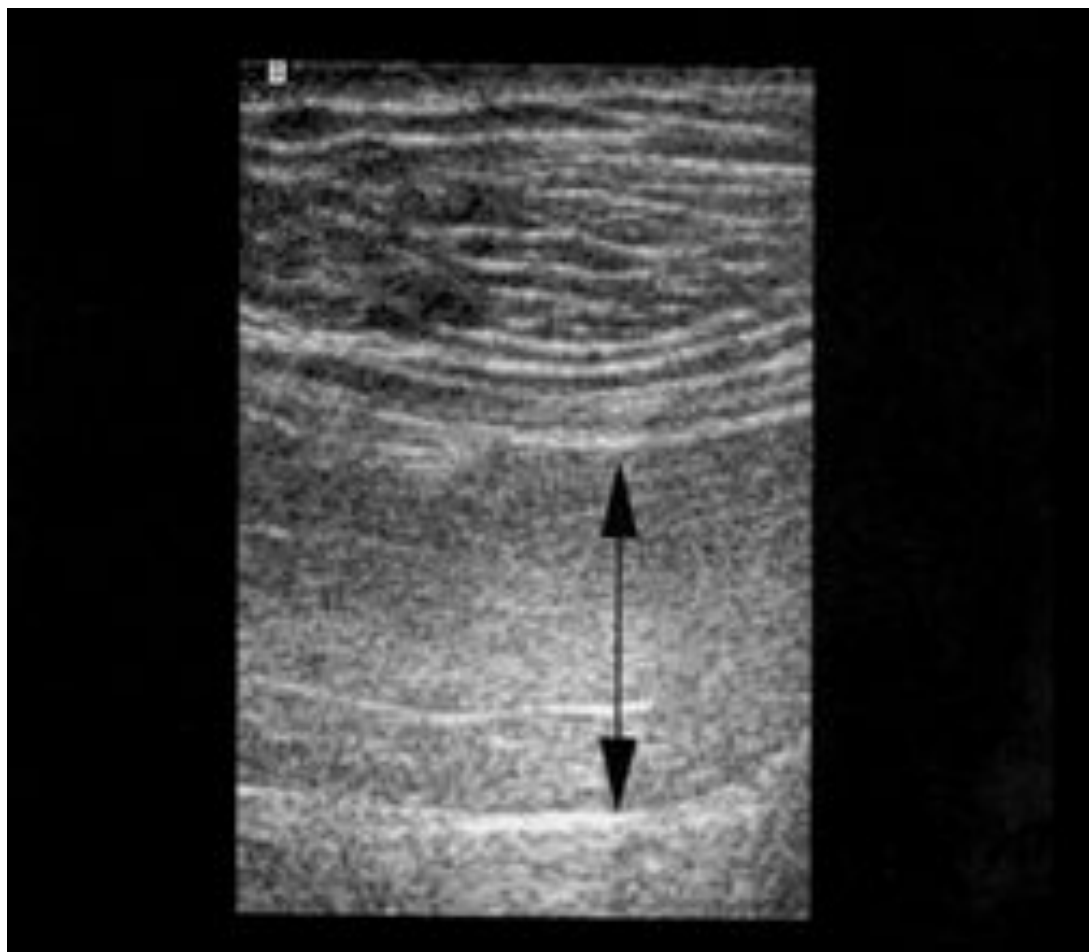


Фиброаденома – самая распространенная доброкачественная опухоль груди.





Липома – доброкачественная опухоль, исходящая из жировой ткани. Истинная липома состоит из зрелой жировой ткани, окруженной капсулой. При пальпации – подвижное, тестоватой плотности образование, округлой или овальной формы, не всегда четко отграниченное от окружающих тканей.



Киста — патологическая полость с жидким или плотным содержимым, часто отграниченная соединительнотканной оболочкой и выстланная уплощенным эпителием соответствующего органа.

