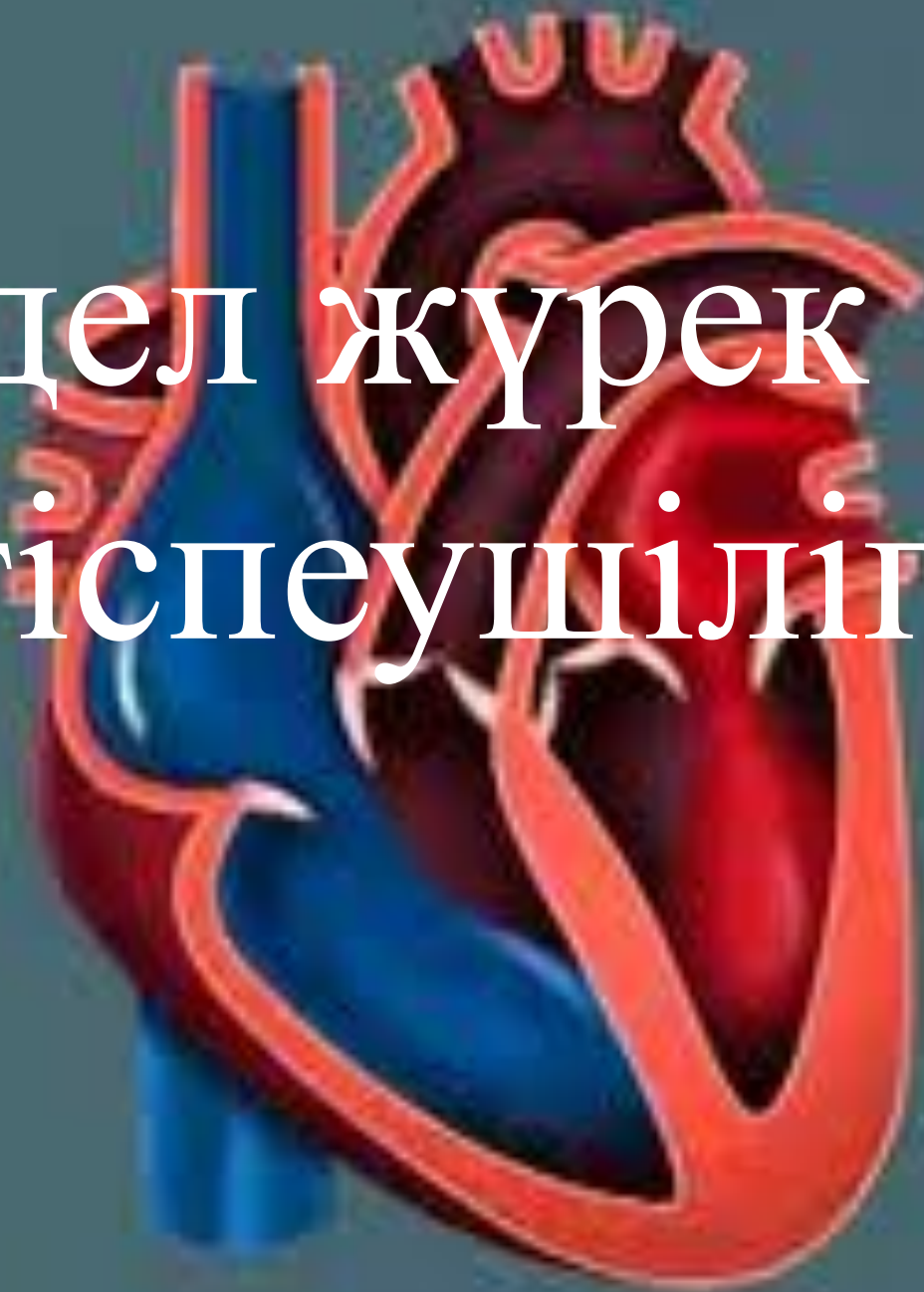

Жедел жүрек жетіспеушілігі



Жедел жүрек жетіспеушілігі

Жүрек шамасыздығы – қанайналым

шамасыздығының негізгі түрі

Қанайналым шамасыздығы -

жүрек-тамыр жүйесінің

ағзалар мен тіндерді тиісті

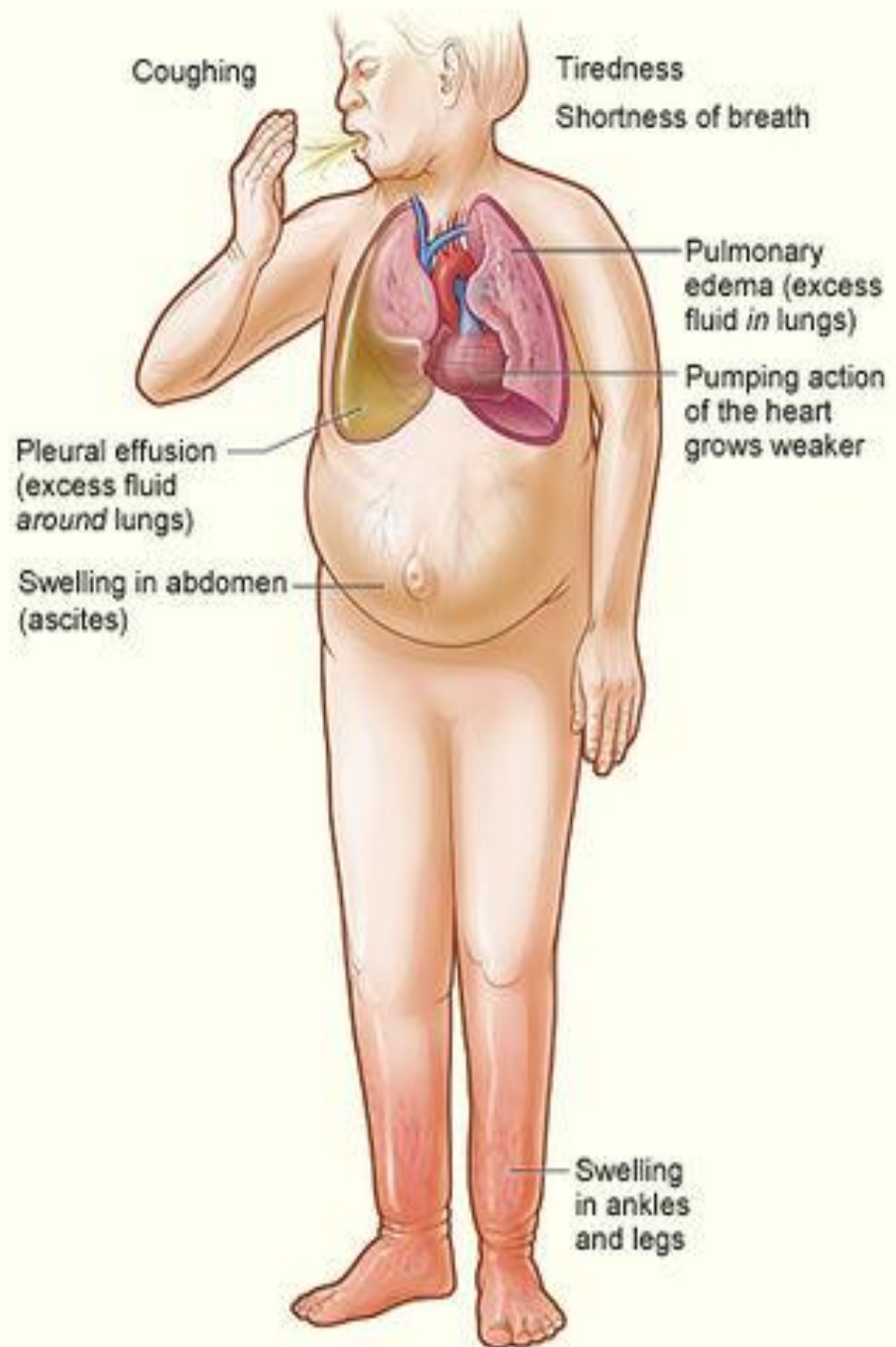
қан мөлшерімен қамтамасыз

ете алмауы. Қанайналым

шамасыздығының

жіктемесі (Н.Д.Стражеско, В.

Х.Василенко, 1935)



Қанайналымның
жедел

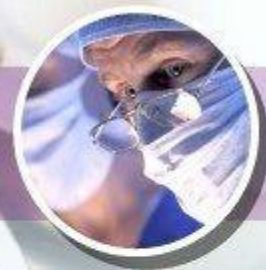жетіспеушілігі: *

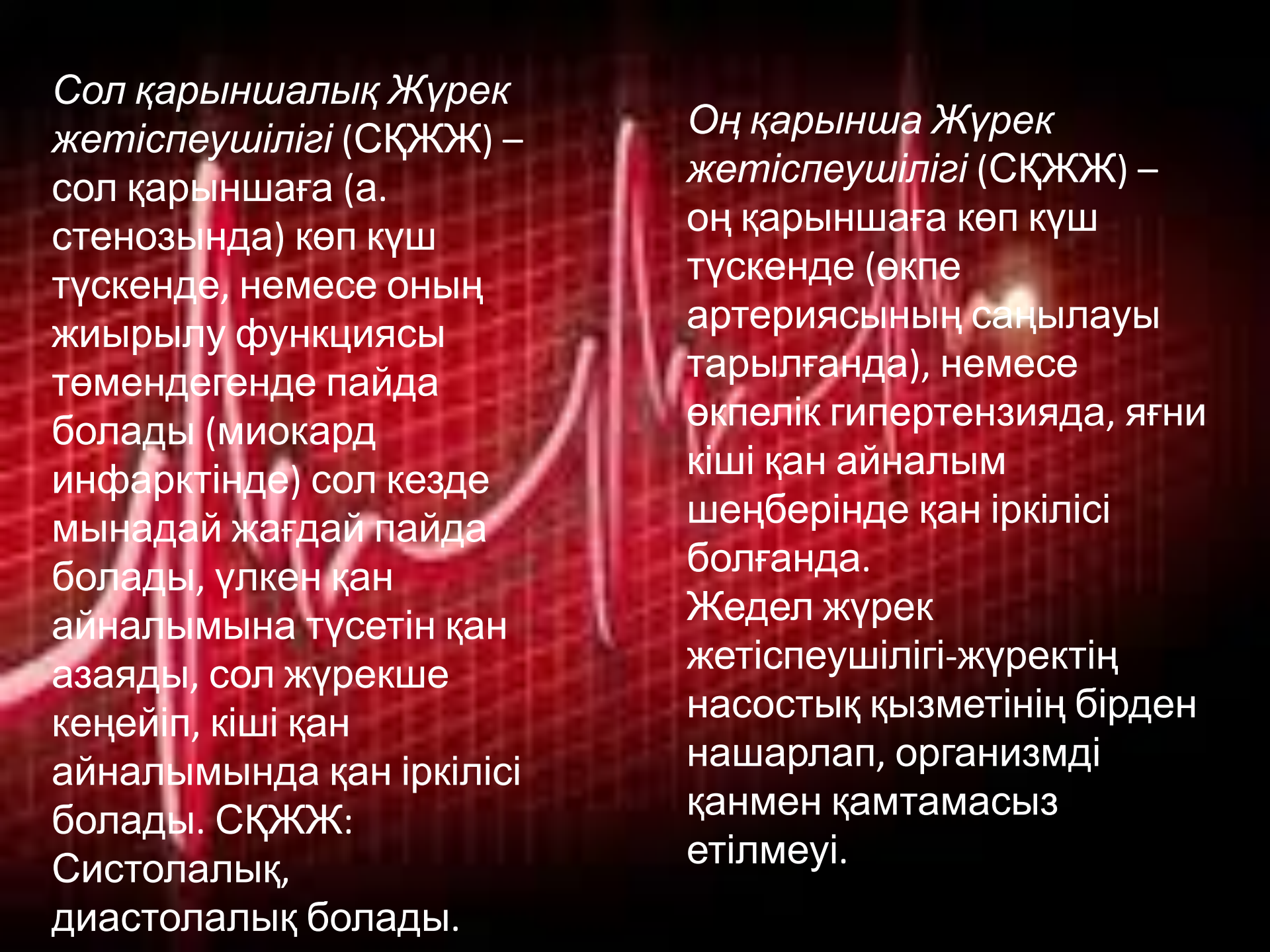
Жедел тамыр
шамасыздығы
(талма, коллапс,
шок).

* Жедел жүрек
шамасыздығы
("сол» жүректің
жедел
шамасыздығы; "оң"
жүректің жедел

Қанайналымның
созылмалы
шамасыздығы:

* Созылмалы тамыр
жетіспеушілігі
* Созылмалы
жүрек жетіспеушілігі





Сол қарыншалық Жүрек жетіспеушілігі (СҚЖЖ) – сол қарыншаға (а. стенозында) көп күш түскенде, немесе оның жиырылу функциясы төмендегенде пайда болады (миокард инфарктінде) сол кезде мынадай жағдай пайда болады, үлкен қан айналымына түсетін қан азаяды, сол жүрекше кеңейіп, кіші қан айналымында қан іркілісі болады. СҚЖЖ: Систоалалық, диастоалалық болады.

Оң қарынша Жүрек жетіспеушілігі (СҚЖЖ) – оң қарыншаға көп күш түскенде (өкпе артериясының саңылауы тарылғанда), немесе өкпелік гипертензияда, яғни кіші қан айналым шеңберінде қан іркілісі болғанда. Жедел жүрек жетіспеушілігі-жүректің насосық қызметінің бірден нашарлап, организмді қанмен қамтамасыз етілмеуі.

Жедел жүрек жеткіліксіздігінің этиологиялық себептері

- Жүректің қанмен немесе қысыммен зорығуы Миокард жирылғыштығының бұзылысы
- Жүректің дегенеративті өзгерістері мен жалпы массасының азаюы
- Жаңа туылғандардың туа пайда болған жүрек ақаулары мен аномалиялары
- Туа пайда болған бүйрекүсті безінің дисфункциясы
- Туа пайда болған тыныс жеткіліксіздігі
- Жаңа туылғандардың туа пайда болған ми қанайналым бұзылыстары
- Ревматикалық емес жедел миокардиттер, перикардиттер, кардиомиопатиялар, жедел пневмониялар

Жедел жүрек жетіспеушілігінің клиникалық көрінісі

Сол қарыншалық белгілер:

Өкпедегі іркіліс
Ентікте, ортопное
Жүректік астма
Өкпенің ісі нуі

дәртсіз жағдайды тез арада төзіту қажет: Пациенттің қалпы: тоқырау белгілері айқын кезде басы мен кеудесін жоғары көтеру, өкпе шеменінің айқын кезінде – аяқтарын төмен түсіріп отырғызу, ылғалданған O₂-мен танау катетері арқылы тыныстандыру, көбіктенуді басу: спирттің буымен ингаляция жасау, 1 мл 1% морфинді 20 мл NaCl 0,9% ерітіндісінде венаға егу, миокард инфарктында – нитроглицеринді тіл астына салу, диуретиктер: фуросемид 20–80 мг венаға егу (шокта, гиповолемияда, анурияда қолдануға болмайды), бронхообструкцияда – сальбутамол 200 мг аэрозоль не небулайзер арқылы ингаляциясы 2,5 мг 5–10 минут арасында, дезагреганттар мен антикоагулянттарды қолдану қажеттігін анықтау, артериялық гипотонияда – катехоламиндермен инотропты вазопрессорлық емді бастау: 400 мг допаминді 250 мл NaCl 0,9% ерітіндісінде венаға тамшылап егу. Госпитализация. Жүректің жіті жетіспеушілігі кардиореанимация