

*Марат Оспанов атындағы Батыс Қазақстан Мемлекеттік
Медицина Университеті*

Факультет: Жалпы медицина.

Кафедра: психиатрия, наркология және неврология

Жұлынның қан тамырлық аурулары.

Орындаған: Бегешова Нурия 519 А

Ақтөбе-2016ж.

Жоспары:

I.Кіріспе.

Жұлынның қанмен қамтамасыз етілуінің бұзылыстары

II.Негізгі бөлім:

- а)Жұлын қантамырлық ауруларының этиологиясы,түрлері.
- в)Жұлын қан айналысының жедел ишемиялық бұзылысы.
- с)Жұлын қан айналысының созылмалы жетіспеушілігі.
- д)Жұлын қан айналысының геморрагиялық бұзылыстары.
- е)Емі,профилактикасы.

III.Қорытынды.

Жұлын қан айналымының бұзылыстары

Жұлын қан айналымының жедел және созылмалы бұзылыстары ишемиялық түрде, 50 жастан асқан адамдарда болады. Олар көп жағдайда жұлын қантамырларының атеросклероздық бұзылыстарынан, омыртқа жотасының деструктивті - зат алмасу бұзылысынан (остеохондроз, деформацияланған спондилез). Жұлынның жедел бұзылыстарының этиологиялық факторы қантамырлар стенозы мен атеросклероз кезіндегі бітелу, жалпы гемодинамиканың бұзылысы, аорта патологиясы (аневризма, коарктация), ісікпен артерияның басылып қалуы, омыртқааралық диск грыжасы, омыртқа остеохондрозы, васкулиттер, қан аурулары және жарақаттар әсерінен болуы мүмкін.

Жұлын қан айналымы үш механизм арқылы реттеледі:

- ✓ миогенді;
- ✓ метаболикалық;
- ✓ неврогенді;

Жұлын қан айналымының нашарлауына байланысты созылмалы немесе жедел түрде жұлынның белгілі бір құрылымдарының қызметі бұзылады.

Жұлынның қан айналысының бұзылысының негізгі этиологиялық факторы:

◆ **Аорта патологиясы:**

Аорта атеросклерозы аяқтардағы қанмен камтамасыз етілудің жеткіліксіздігінің баяу дамуымен көрінеді.

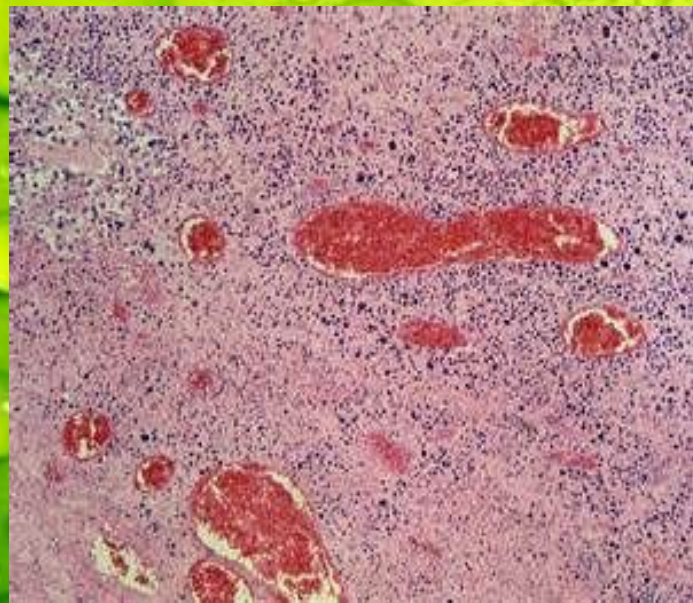
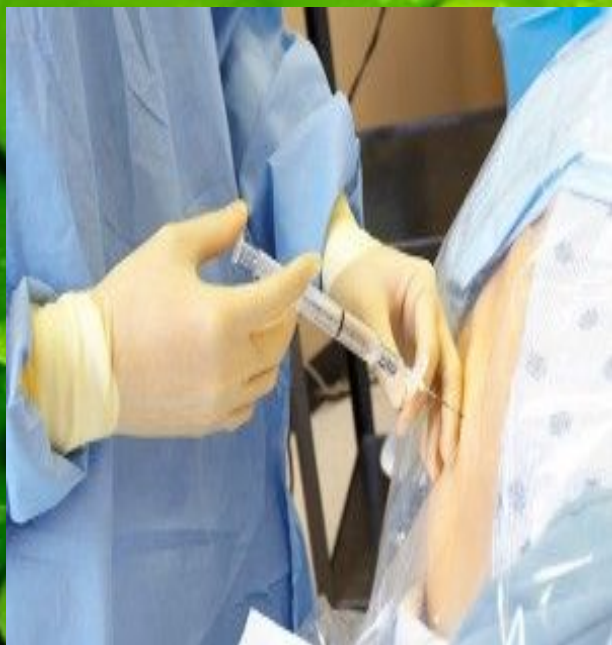Аорта коарктациясы артериальды церебральды гипертония симптомдары, сегментарлы диapedезді гемофилия, жұлынның стеноздан төмен деңгейдегі ишемиялық өзгерістермен қосарланған Броун Секар синдромы.

◆ **Жұлын тамырларының аномалиясы (аневризма, варикоз);**



Рис. 1. Характерные виды аневризм (расширение сосудов вследствие патологического изменения их стенок)

- ❖ Омыртқааралық дискілердің остеохондрозы;
- ❖ Ятрогенді факторлар омыртқадағы немесе аортадағы операциялар, диагностикалық операциялар, жұлын ми анестезиясы, дәрілік препараттарды омыртқаға енгізу, мануальді терапия т.б.
- ❖ Жүйелік аурулар: васкулиттер, қан аурулары т.б.



Жұлын қан тамырлық аурулары жіктелісі



Жедел
*(ишемиялық,
геморрагиял
ық инсульт)*



Өткінші
*Ауру тез арада
басталады,
алғашқы тәулікте
қалпына келеді*



Созылмалы
*(Созылмалы
миелоишеми
я)*

Жұлын қан айналысының өткінші бұзылыстары жедел немесе сәл баяуырақ дамып, белгілі неврологиялық симптомдар арқылы байқалады. Жиі жұлынның төменгі бөліктерінде дамиды. Дамытушы факторлар жеңіл жарақат, физикалық жүктеме, шұғыл қозғалыстар. Симптомдар бірнеше минутқа немесе сағатқа созылады. тәулік ішінде жойылады.

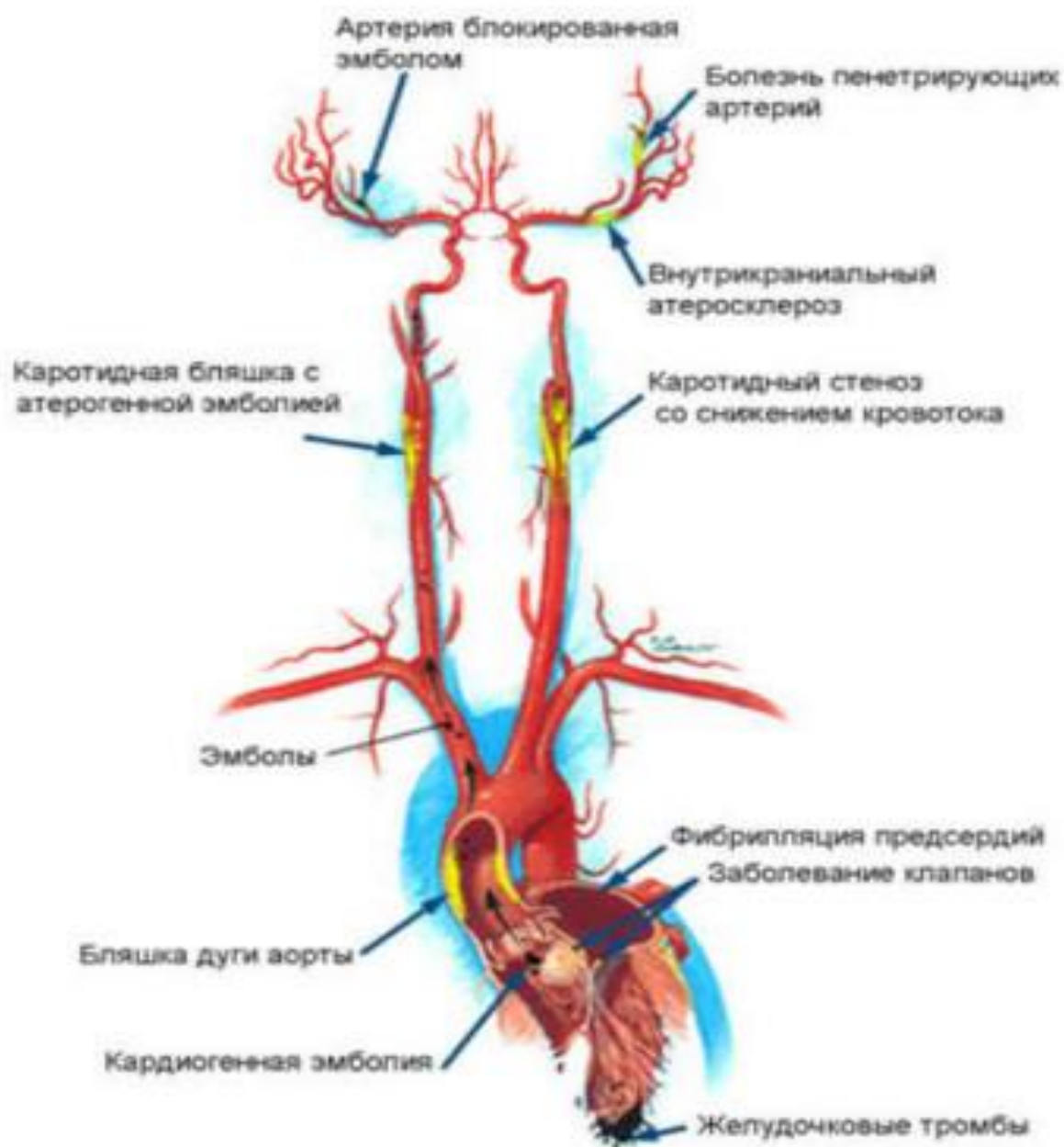
Депорж-Готтерон артериясы бассейнінің дисциркуляциясы немесе омыртқа өзегі тарылғандықтан болатын ат құйрығы түбірлерінің өткінші ишемиясы кезінде каудогендік ара тұра ақсақтық пайда болады. Оған жүргенде аяқ пен бұт арасында сезілетін азапты паритциялар тән. Миелогендік алма кезек ақсақтық тәрізді бұл да аз уақыт демалыстан кейін тыныштанады.

Жұлындық шұғыл ишемиялық инсульт кенеттен немесе бірнеше минут, сағат, кейде тәулік бойы болуы ықтимал. Көбінесе арқада ауырсыну, аяқ қолдарда өтпелі парездері және аз уақыт зәр ағысының бұзылуы тәрізді нышандар белгі береді. Бұл жағдайлар бірнеше апта немесе айлар бойы байқалуы мүмкін.

Жұлынның алдыңғы бөліктерінің ишемиясы кезінде (алдыңғы жұлын артериясының бітелу синдромы) диссоциацияланған сезімділік бұзылымдарының зақымданған сегменттер деңгейінде және оның өткізгіштік бұзылыстары жұлынның одан төменгі бөліктері деңгейінде байқалуымен қатар, салтану пайда болады. Мысалы, жұлынның мойын буылтығы тұсындағы ишемиясында сал болу немес парез қолда босаң болады да, аяқта әуелі босаң, соңынан сіреспелі түрде білінеді.

Адамкевич артериясының бітелуі (окклюзиясы) тиісті дерматомаларда үстірт сезімділіктің зақымдану түрлерімен қатар байқалатын босаң салдану және жамбас қуысы ағзалары қызметінің бұзылуы арқылы белгілі болады.

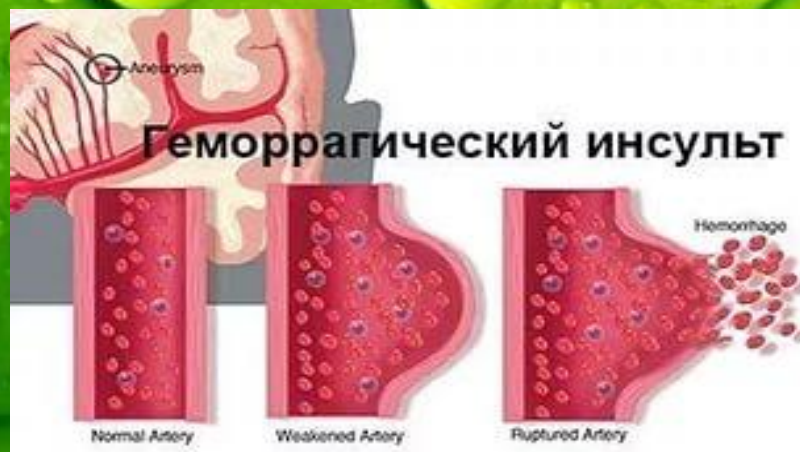Причины ишемического инсульта



Жұлын қан айналысының геморрагиялық бұзылыстары:

Гематомиелия (Броун Секар синдромы, Минордың ишемиялық синдромы, алдыңғы мүйіздік синдром) жұлынға қан құйылу. Омыртқа жарақаттануы мен тамыр мальформациясын және қан аурулары себеп болады. Әдетте жұлынның сұр заты, әсіресе алдыңғы мүйіздері зақымданады. Шұғыл кезеңінде жұлынның көлденеңінен зақымдану синдромы пайда болуы мүмкін. Әрі қарай жұлынның сегменттік зақымдану белгілері мен зақымданған деңгейде бұлшық еттердің босаң парезі, кейде дененің төменгі бөлігінде пирамидтік жетіспеушіліктер анықталады.

Эпидуральды гематома омыртқадағы кенеттен болатын жергілікті ауырсынумен, жұлынның компрессионды симптомдарының баяулауымен көрінеді.



Жәй үдемелі жұлындық ишемия. Жұлынның созылмалы ишемиясы ақырын үдейтін жұлындық симптоматика арқылы байқалады. Ол көбінесе аорта мен оның тармақтарының атеросклероздық зақымдануынан пайда болады. Жиі 40-60 жастағы ер адамдарда кездеседі. Мойын бөлігінің зақымдануы жиі.

Негізгі синдромдар:

- ❖ **Амиотрофикалық**-аяқ қолдың проксимальды бөлімдерінің айқын атрофиясы мен сезімталдықтың бұзылысы.
- ❖ **Спастика-атрофиялық**-бір аймақтан қарама қарсы аяққа көшетін үдемелі әлсіздік пен атрофия.
- ❖ **Спастикалық** аяқ пен қолдағы әлсіздік пен үю сезімі, буындардағы ауырсыну мен басталып, спастикалық тетра немесе парапарезбен, соңғы сатыларында жамбас пен ағзаларының функциясының бұзылуымен сипатталады.

Емі.Емін ауруды дамытушы этиологиялық факторға және патогенетикалық механизмдерге сүйене отырып жүргізеді.

- ✓ **Жұлындық ишемиялық инсульт және жұлын қан айналысы бұзылуының** жедел кезеңінде жүрек жұмысы, АҚК, жұлын тіндерінің метаболикалық нейрондары мен микроциркуляцияны жақсартатын препараттар (реосорбилакт, пентоксифиллин, сермион, кавинтон, дипиридамомл, цераксон, церебролизин, актовегин) және жұлын ісінуінің алдын алатын (маннитол, фуросемид, глицерин) препараттар тағайындалады.
- ✓ **Тромб түзілуінің алдын алу үшін** гепариннің төмен мөлшері тағайындалады (5000 Б күніне 4 рет, тері астына, кіндік айналасына) 7 тәулік бойы, кейін 2500 Б күніне 4 рет төмен молекулалы гепарин (фраксипарин, клексан) 7 тәулік тағайындалады.
- ✓ **Аортасы зақымдалған** науқастарда хирургпен бірлесе ем тағайындалады.
- ✓ Міндетті түрде төсектік режим сақталу керек.
- ✓ Жұлынның компрессионды тамырлық бұзылыстарында оперативті араласулар.
- ✓ Эпидуральді гематомада хирургиялық ем.
- ✓ Реабилитация кезеңінде антихолинэстераза препаратты (прозерин, нивалин), миорелаксанттар (баклофен, меликтен), физикалық емдеу тәсілдері (массаж, емдік физкультура)

Пайдаланылған әдебиеттер:

1. С.Қайшыбаев “неврология” II том. Алматы 2003.
2. А.А.Скоромец; А.П.Скоромец; Т.А.Скоромец “Нервные болезни” Москва 2007.
3. “Неврологические симптомы, синдромы и болезни.”
Энциклопедический справочник М.ГЭОТАР-медиа, 2006.
4. Неврология. Справочник практ. врача 6-е изд. Д.Р.
Штульман, О.С. Левин, 2008 г.
5. В.Д.Трошин. Острые нарушение мозгового
кровообращения. 1993г.
6. Интернет желісі: www.medlib.kz.