

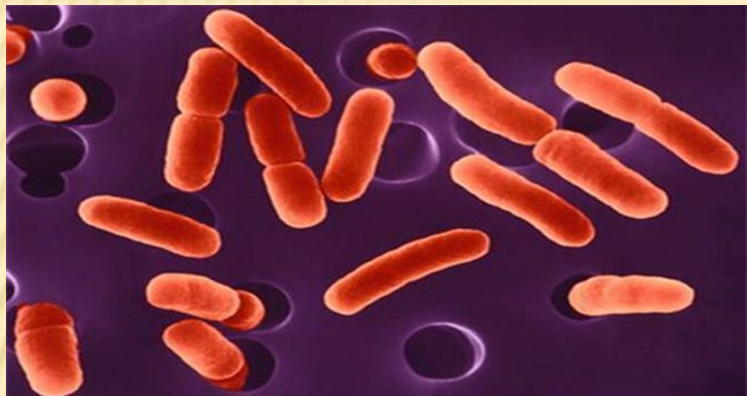
МЗ РФ ГБОУ ВПО Уральский государственный медицинский университет
Кафедра инфекционных болезней и клинической иммунологии
Заведующий кафедрой: д.м.н., профессор Сабитов А.У.
Студенческое Научное Общество

Клинический случай: Туляремия. Генерализованная форма

Работу выполнила: студентка ОП-608
Клишина Анастасия

Екатеринбург,
2017г.

Тулярем

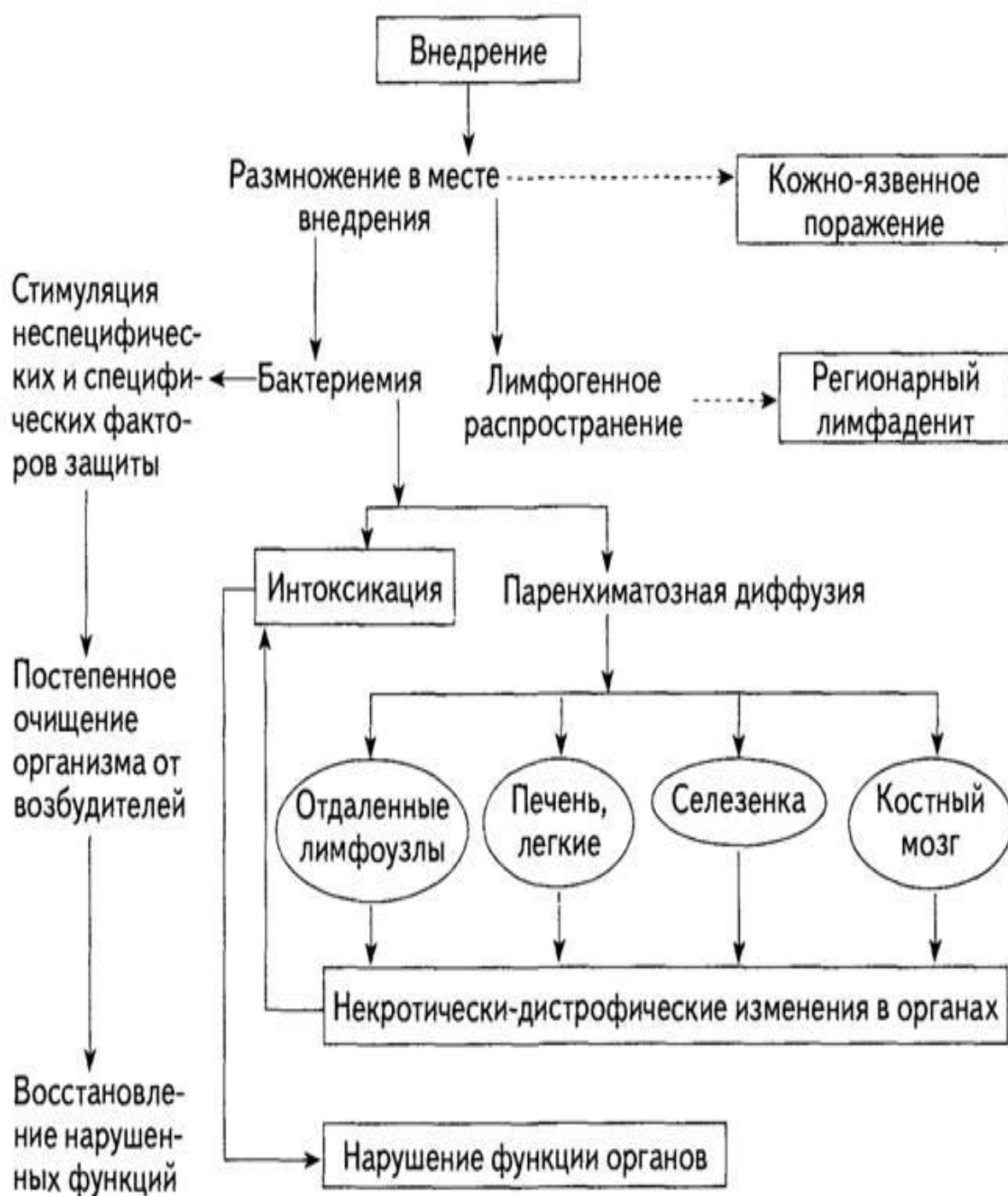

- Острое природно-очаговое зоонозное инфекционное заболевание с выраженной интоксикацией и поражением кожного покрова, лимфатических узлов, иногда легких, глаз, ЖКТ.

F. tularensis рода *Francisella* семейства *Brucellaceae*. Не устойчивы к высокой температуре и дезинфицирующим

Резервуар и источник инфекции - многочисленные виды диких грызунов (водяная крыса, обыкновенная полевка, ондатра), зайцевидные, птицы, собаки и др. Больной человек не опасен для окружающих.

Механизм передачи - множественный, чаще всего трансмиссивный. Специфический переносчик иксодовый клещ- животное. Человек заражается туляремией в результате **прямого контакта** с животными (снятие шкур, сбор павших грызунов и др.), а также **алиментарным путем, контактным путем** возможно также при купании в контаминированном водоисточнике, умывании, полоскании белья, раздавливании насекомого. **Трансмиссивным путем** - клещи, комары, блохи, слепни. **Воздушно-**



Инкубационный период длится от 1 до 30 дней, чаще всего он равен 3-7 сут. Начальный период болезни длится 2-3 дня и проявляется признаками, общими для всех клинических форм туляремии:

- острым началом с повышением температуры тела до 38-40 °С;
- лихорадкой постоянного характера;
- развитием других симптомов интоксикации.

В период разгара – интер/реммитирующая лихорадка 2-3 недели, экзантема, гепатолиенальный синдром.

Мужчина, 38 лет

Обратился 05.09.17г. в приемное отделение ГKB №40 с жалобами на длительное повышение температуры до 39°C, гиперемию и болезненность в левой паховой области.

Объективно: состояние средней тяжести, t-38°C, гепатоспленомегалия.



Status localis: в паховой области слева определяется инфильтрат 2,5 x1,5 см. болезненный при пальпации, кожа над ним гиперемирована. Флюктуация четко не определяется.

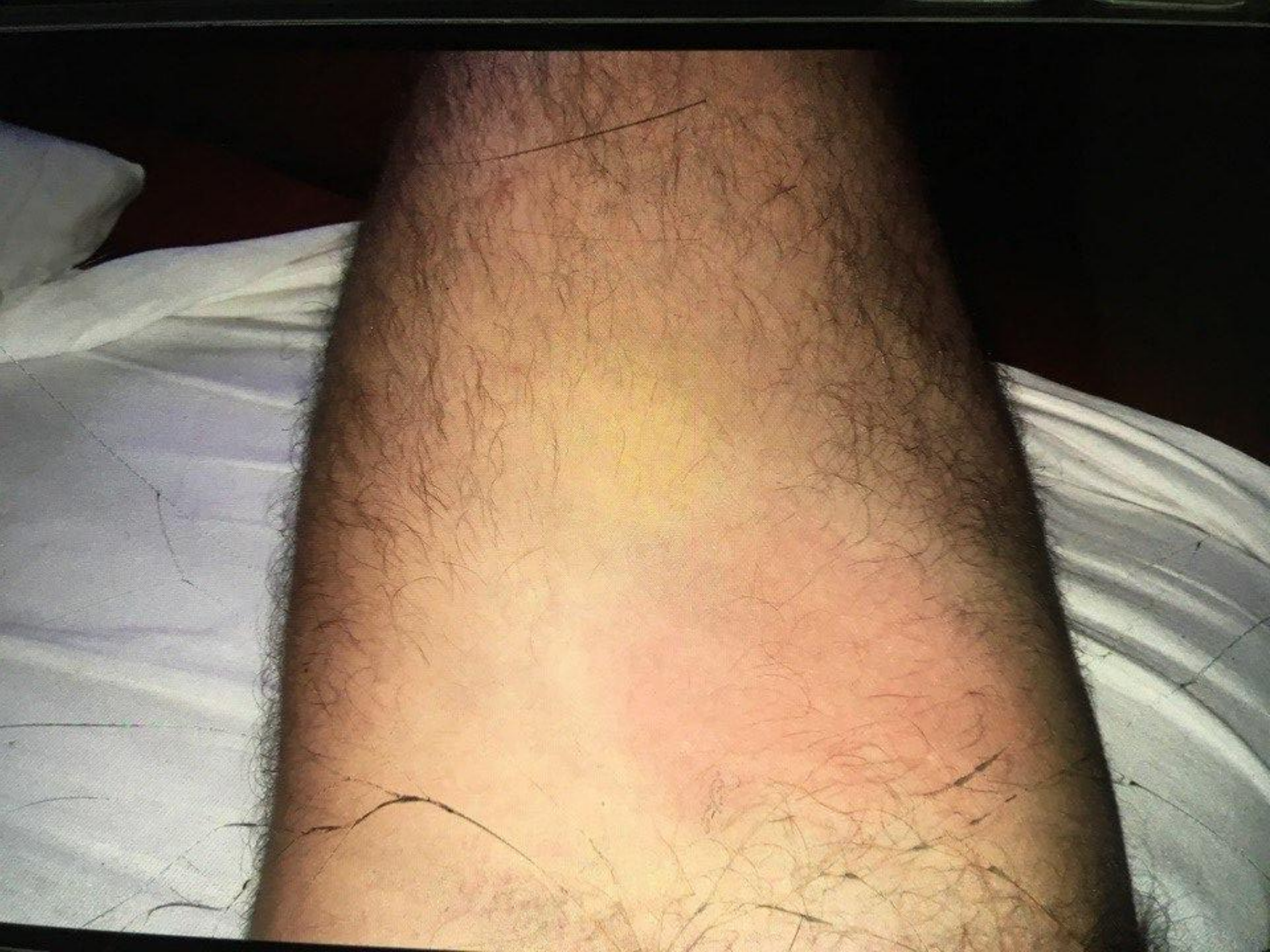

С диагнозом: **аденофлегмона левой паховой области** госпитализирован в неотложном порядке в ОГН для проведения операции вскрытия и дренирования.

Анамнез за заболявания

31.08	
01.09.	
02.09	
03-04.09	

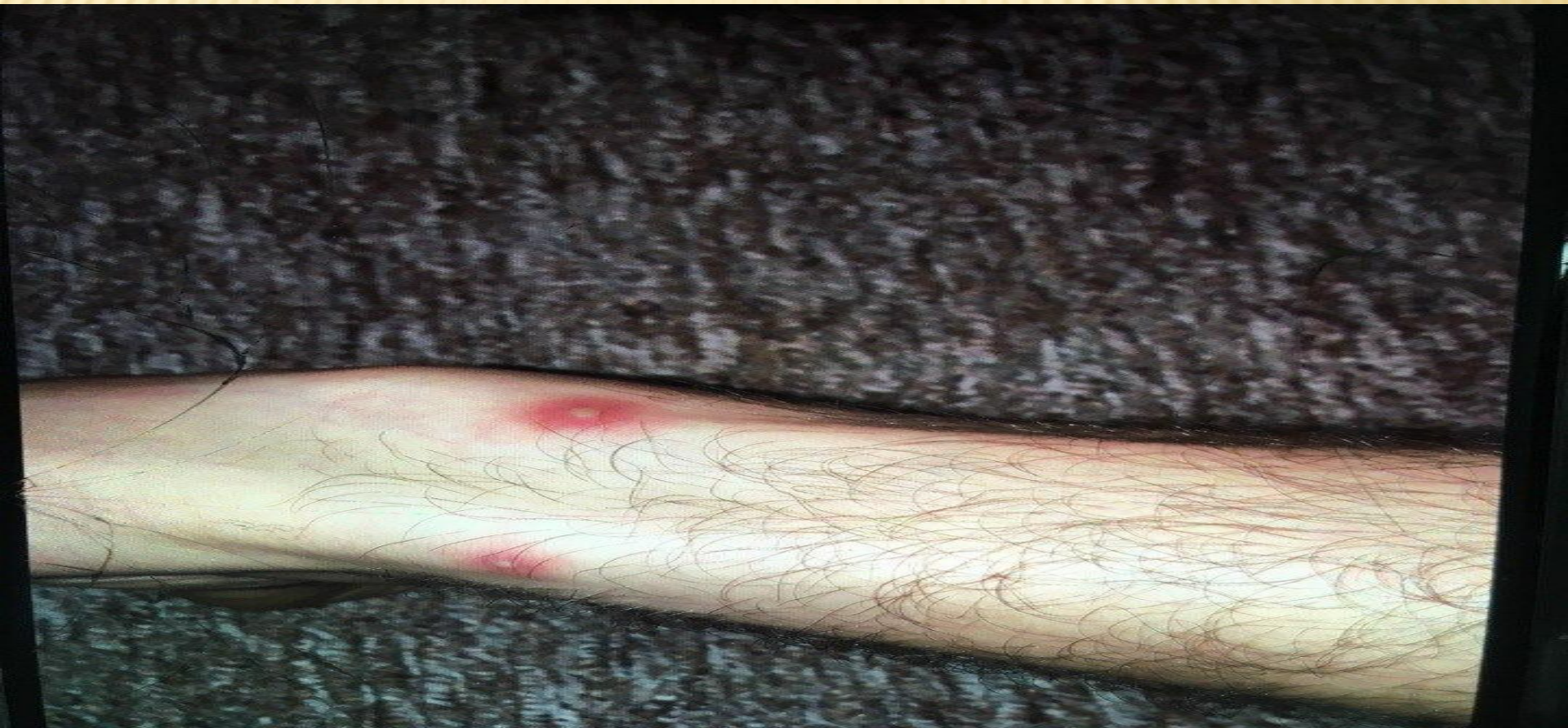Пациентът е с хронично заболяване, което се характеризира с...



Эпиданамнез

До болезни выезжал в Гари компанией из четырех человек, купался в реке Тавда. Вода привозная, клещей не снимал, от КЭ привит. Рыбак, охотник. Контакт с лихорадящими отрицает.

Множественные укусы (овод, комары) !!!



Динамика

06.09.17г. Операция: вскрытие и дренирование абсцесса.

Назначения:

Стол 15, режим постельный

Контроль АД

Цефтриаксон 2,0*1р/в/в.

Кеторол 30мг/мл 1мл x 3р. в/м.

Димедрол 10мг/мл 1мл x 3р. в/м.

УВЧ N°5

Перевязки с мазью левосин

Добавлен цифран per os

С 11.09 – полоскание зева

фурациллином 4 дня.

07.09.17г. – для дальнейшего лечения и дообследования переведен в 1-е инфекционное отделение:

- Состояние средней тяжести, склеры субиктеричны
 - В левой паховой области гиперемия умеренная, болезненность.
 - Шейные, подмышечные, подчелюстные лимфоузлы увеличены.
 - Зев гиперемирован, на язычке единичная афта. Язык обложен белым налетом .
- Гепатоспленомегалия.

08.09. – Консилиум. Учитывая состояние пациента, лимфаденит в паховой области слева (без гнойных изменений в ЛУ), сохраняющуюся лихорадку после дренирования абсцесса, данные анамнеза и объективного обследования –

Предварительный диагноз – Туляремия. Генерализованная форма.

11.09.- жалоб не предъявляет, на левой голени корочки. Повязка в левой паховой области с обильным серозным отделяемым. Зев гиперемирован, единичная афта.

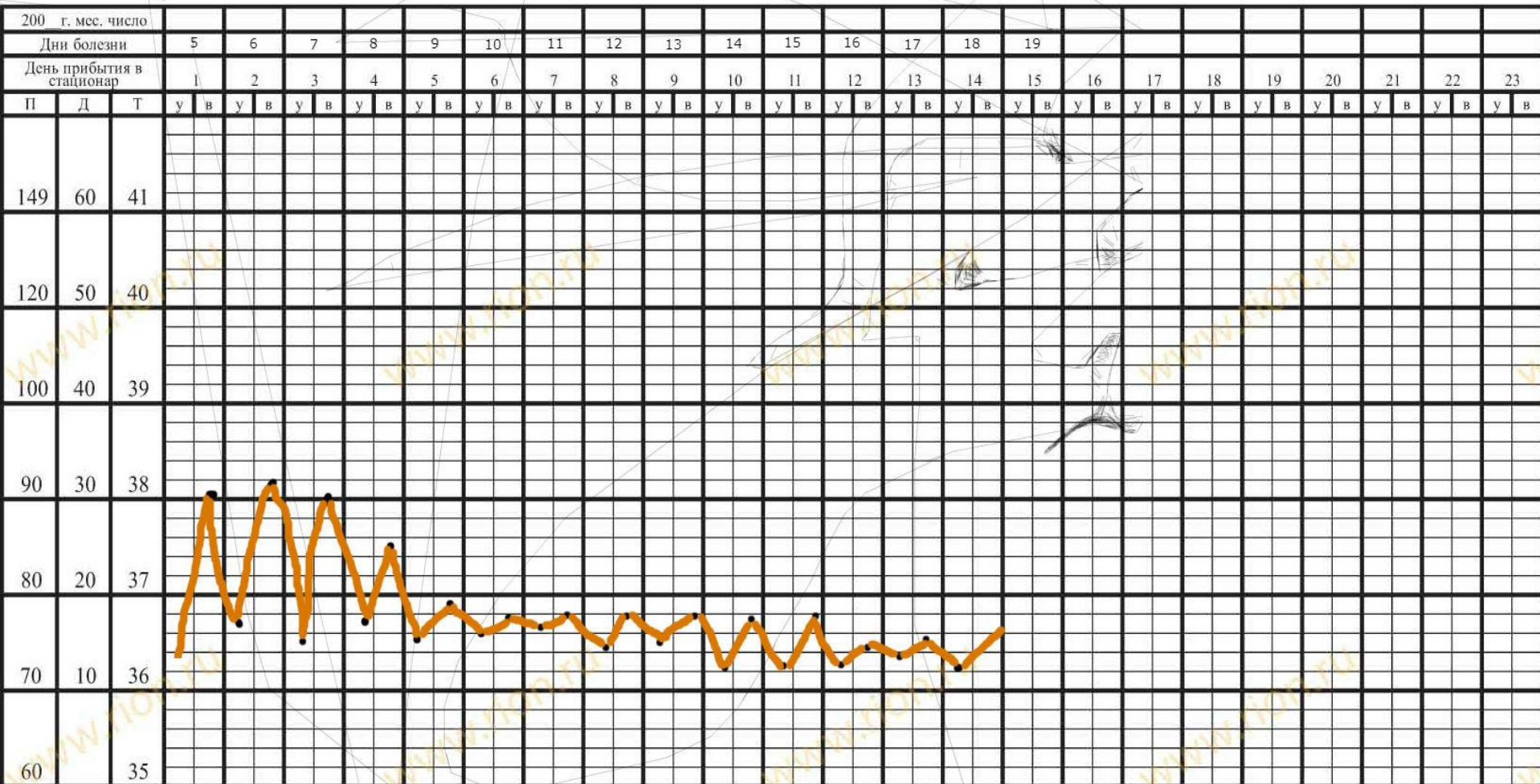
К 19.09 – в паховой области без признаков воспаления, ЛУ около 2 см. Выписан домой

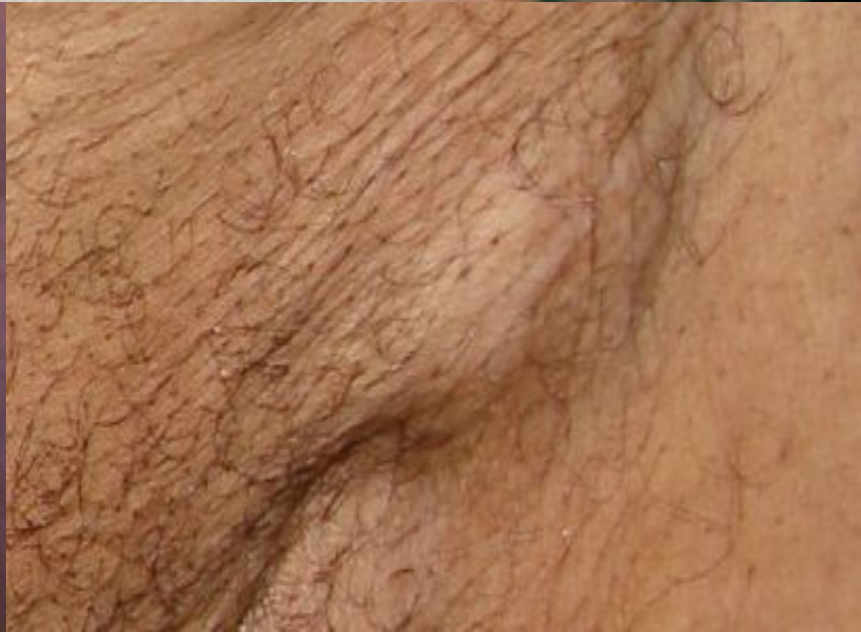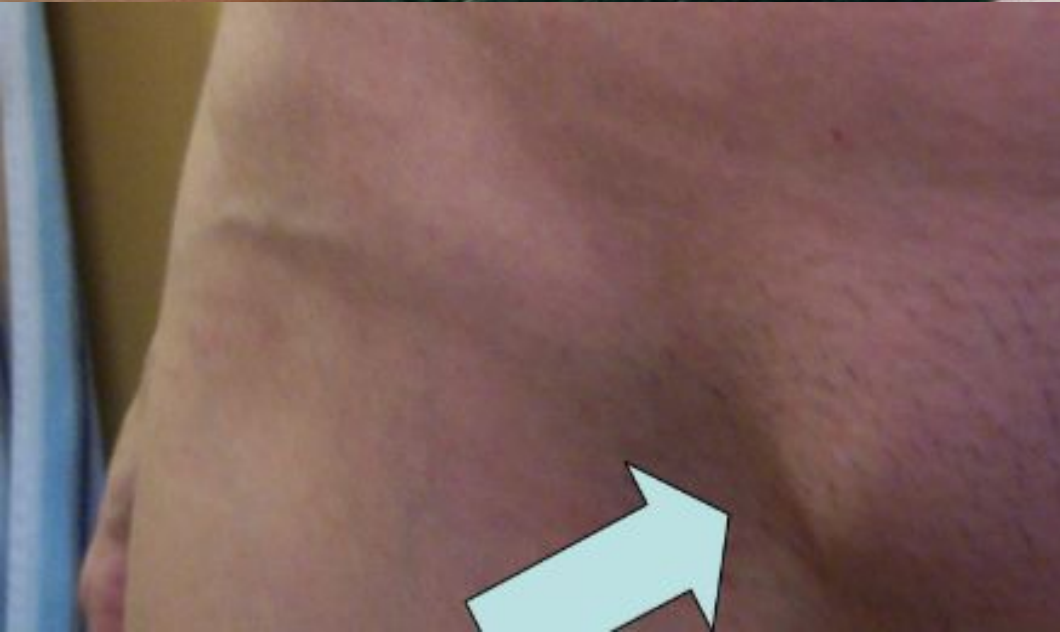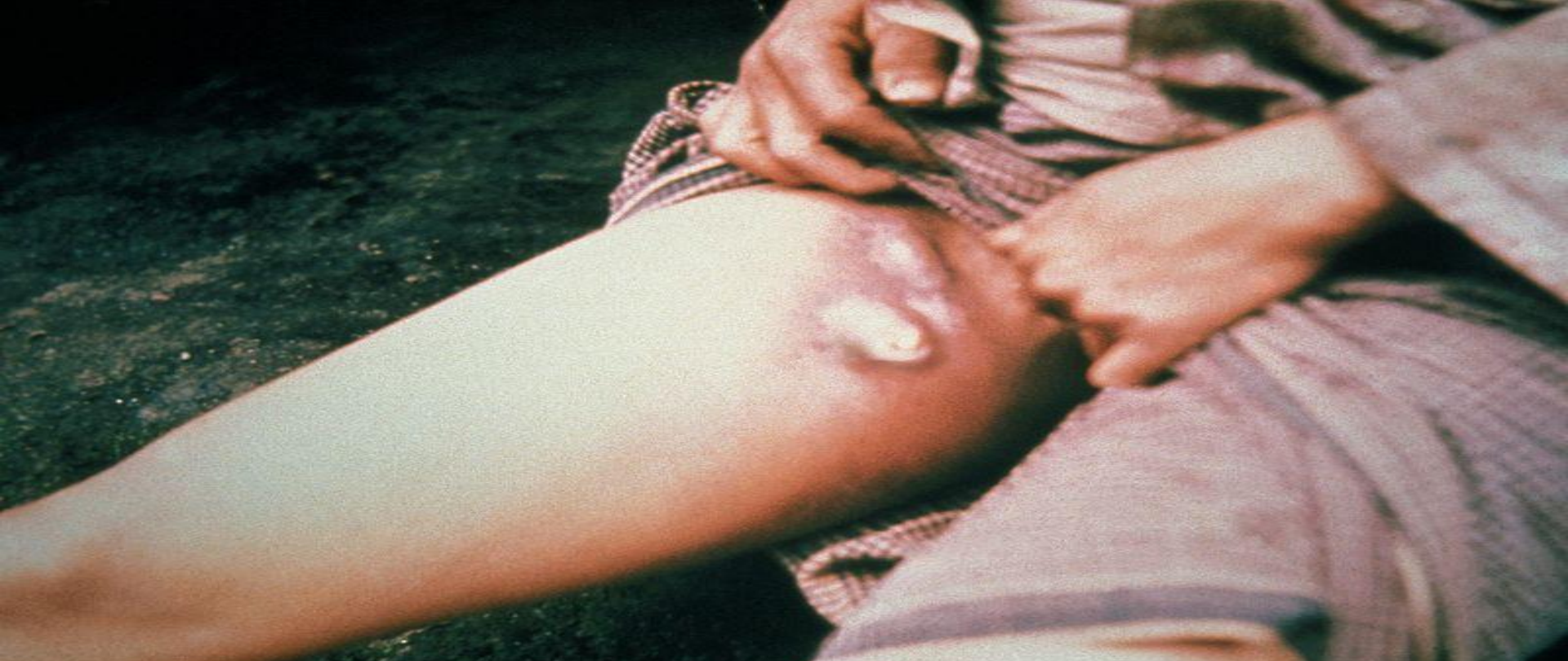К истории болезни № _____

Утверждена министерством
здравоохранения СССР
16 УП 1954

Запись результатов изменений температуры, других исследований и процедур

Фамилия, и, о. больного _____ Отделение _____ Палата № _____ Лист № _____





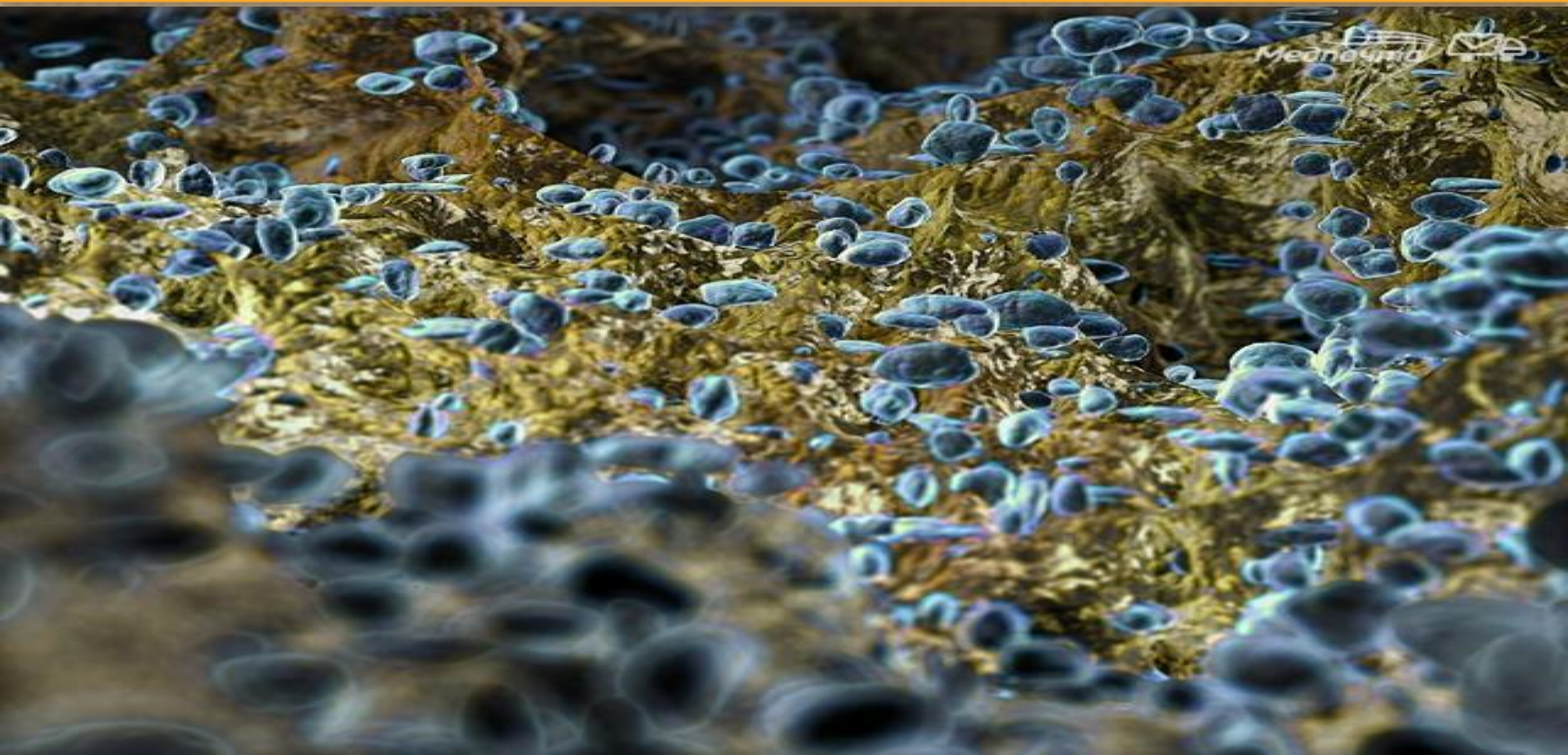
Динамика диагностики

- 1) УЗИ левой паховой области 05.09. – абсцессы? Паховой области слева.
- 2) РНТГ ОГК 07.09. – без патологии.
- 3) УЗИ ОБП 07.09. - Гепатоспленомегалия. Камень левой почки.
- 4) Посевы на стерильность №3 07.09. – роста нет.
- 5) Прокальцитонин 08.09. – 0,083
- 6) ОАМ 08.09. – без патологии.
- 7) ОАК. 08.09. - Лейкоциты $9,1 \cdot 10^9$ (9,0), Моноциты $1,14 \cdot 10^9$, СОЭ- 50мм/час
15.09. – Лейкоциты $11,1 \cdot 10^9$, Тромбоциты $347 \cdot 10^9$, СОЭ – 30мм/час
18.09. – Лейкоциты $9,8 \cdot 10^9$, Моноциты 0,90 , СОЭ – 25мм/час
- 8) Биохим.крови.
08.09. – АСТ 44,9 Ед/л (35), СРБ – 83,4 мг/л (5,0)
15.09. – АЛТ 51,5 Ед/л (40)
- 9) Кал я/г – не обнаружено. Копрограмма без особенностей.
- 10) Проба Ничепоренко – Лейкоциты 500/мл. Эритроциты и цилиндры – нет.
- 11) ПЦР кала на вирусы, иерсинии, сальмонеллез, дизентерию, кампилобактер – не обнаружено.
- 12) ПЦР из зева на ЦМВ, ВЭБ, HHV 1,2 – отр., HHV 6 – $2,1 \cdot 10^5$ кл ч
- 13) ПЦР крови на ЦМВ, ВЭБ, HHV 6 – не обнаружено.
- 14) ИФА на сифилис, ВИЧ – отрицательно.
- 15) **ИФА крови на туляремию 11.09. – 1:320**

Проведенное лечение:

- Диета №15
- Цефтриаксон 2,0*1р/д в/в №14 + цифран 0,5*2р/д per os №11
- Полоскание зева фурациллином
- Перевязки с раствором хлоргексидина, с мазью левосин

Выписан в удовлетворительном состоянии с выздоровлением



Спасибо за внимание!