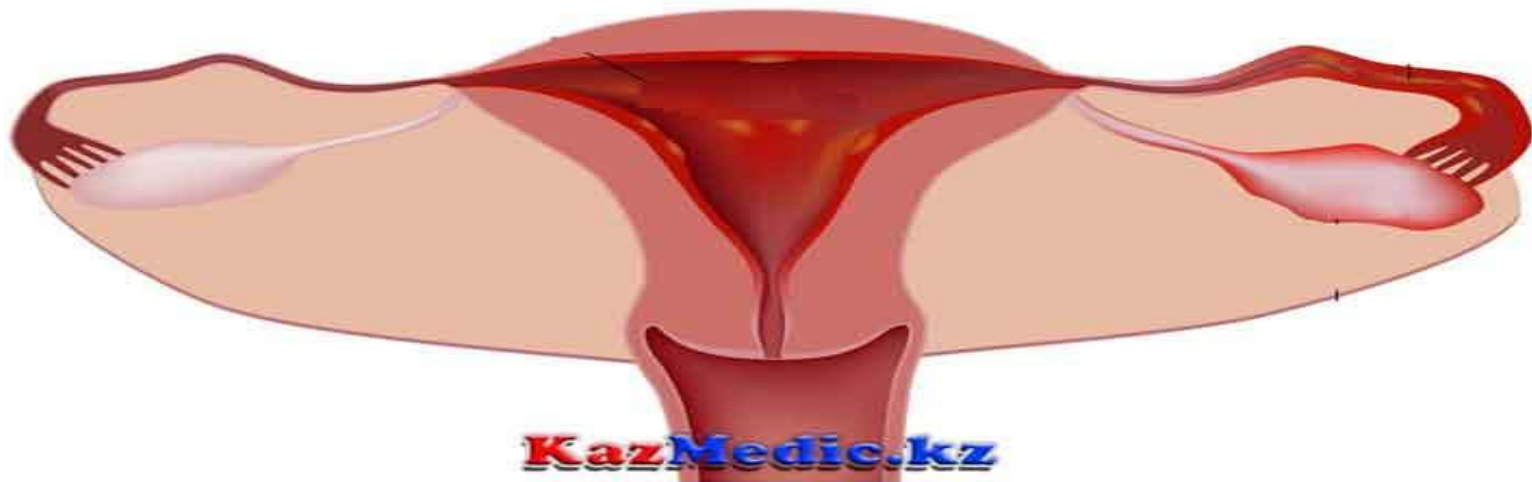
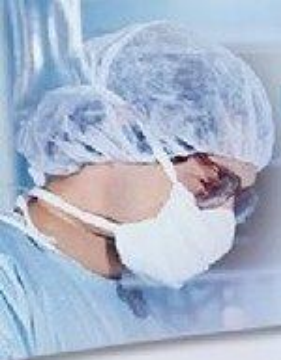


ТАҚЫРЫБЫ: ЖАТЫР МОЙНЫ ҚАТЕРЛІ ІСІГІ

ОРЫНДАҒАН: ЖОЛДЫБАЙ А А



■ Қазақстанда жатыр мойны қатерлі ісігі – гинекологиялық қатерлі ісіктердің ішінде ең алдыңғы қатарда. ТМД елдері арасында Қазақстан үшінші орында (15,7). Сырқаттың белгілері: әлсіздік, салмақтың азаюы, жыныс жолдарына тигенде қан ағу (тексеру кезінде). Өкінішке орай, бұл сырқат ешқандай белгі бермей өрши беруі де мүмкін. Ісік қатерлі және қатерсіз болып екіге бөлінеді. Аурудың 90 пайызы қатерсіз ісікке жатады.

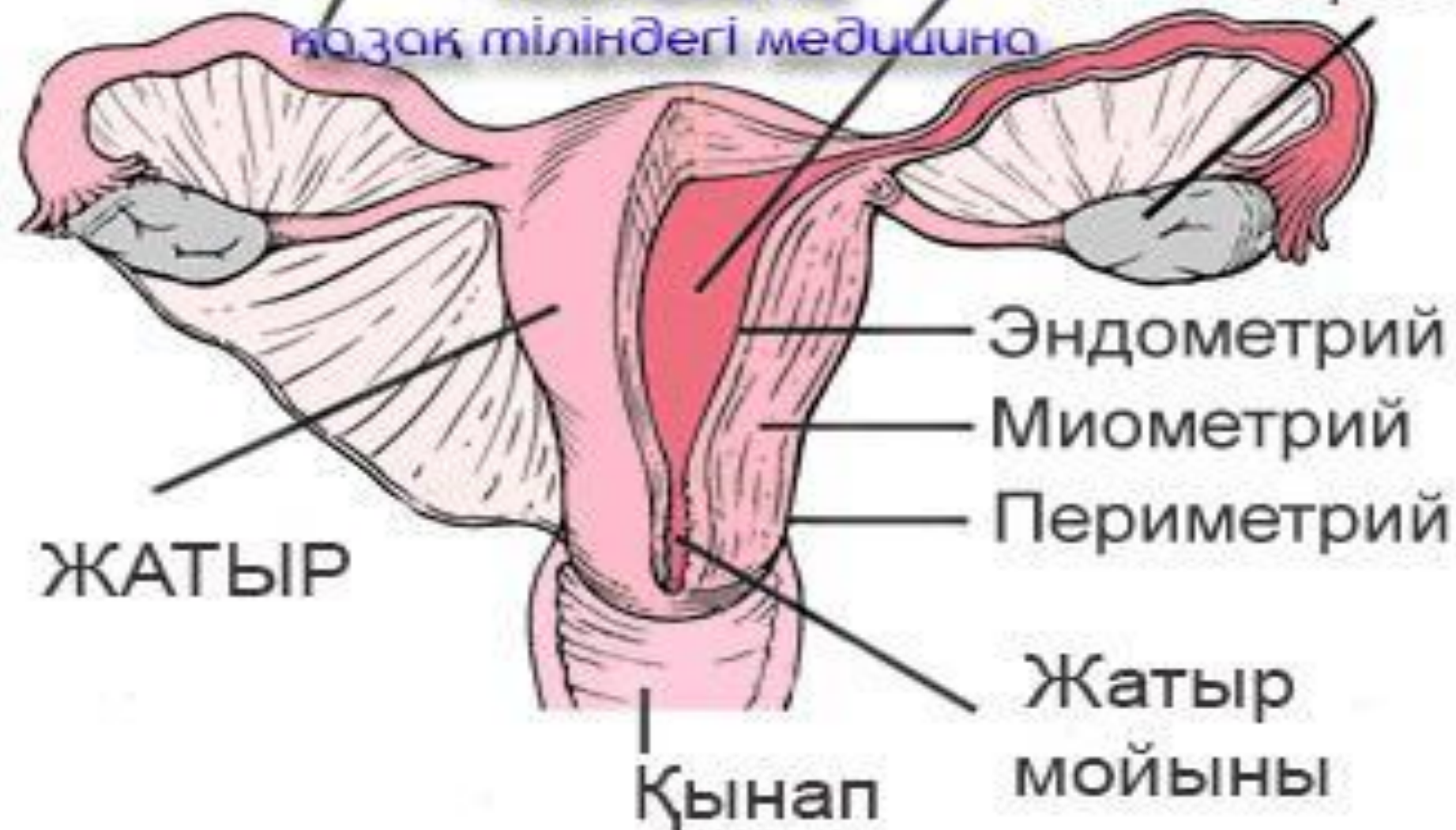Жатыр түтігі

Жатыр денесі

KazMedic.kz

қазақ тіліндегі медицина

Аналық без



- **Жатыр мойнының фондық ауруларына жатады:**
- -шынайы эрозия ;
- - жалған эрозия(эктопия);
- - цервикальды канал полипі;
- - лейкоплакия;
- - папиллома.
- - эктропион

Жатыр мойнының обыр алды процестеріне жатады:

- - эпителий дисплазиясы (жеңіл, орташа, ауыр).

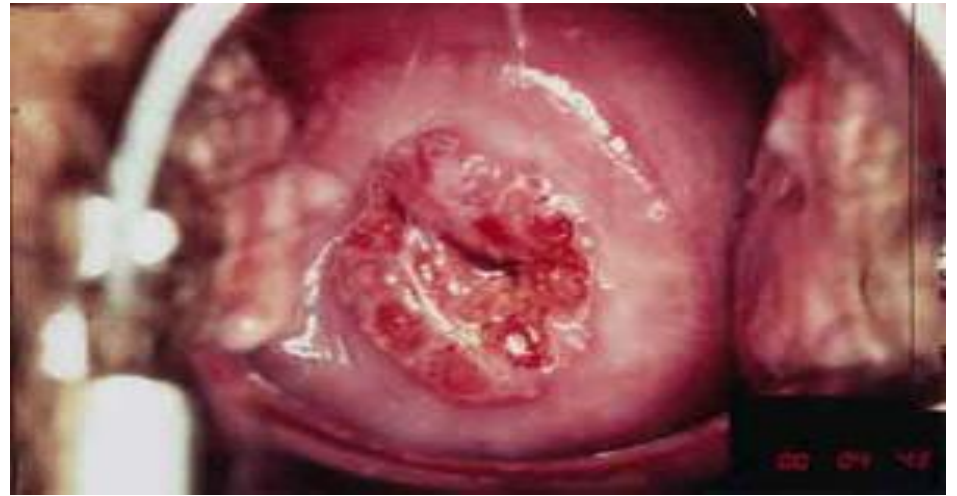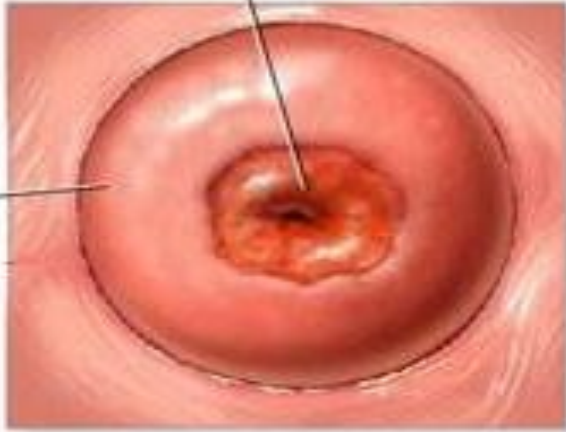Жатыр мойнынын эрозиясы

*Шынайы
эрозия

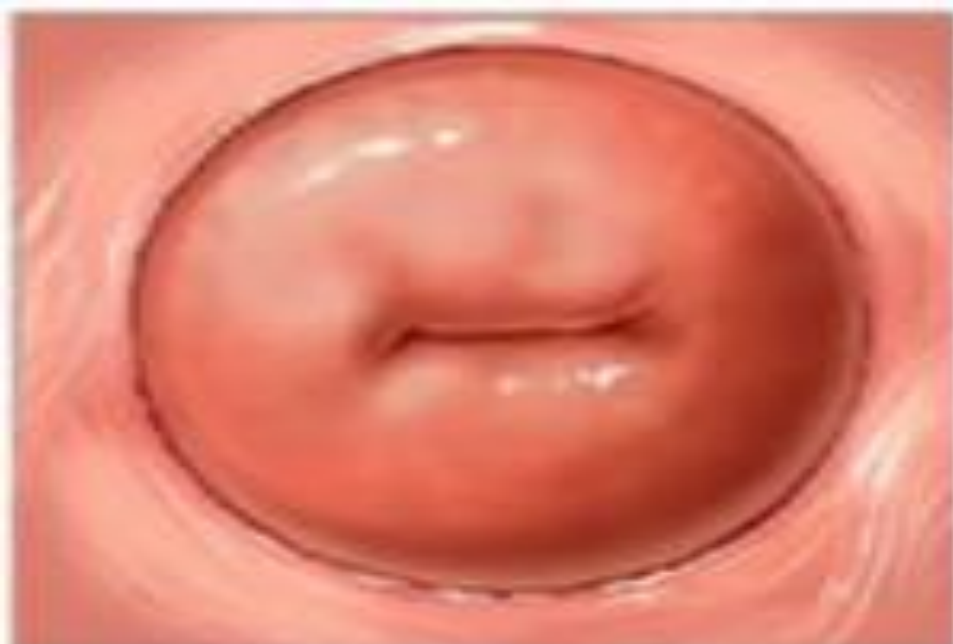*Жалған
эрозия

Жатыр мойны эрозиясы

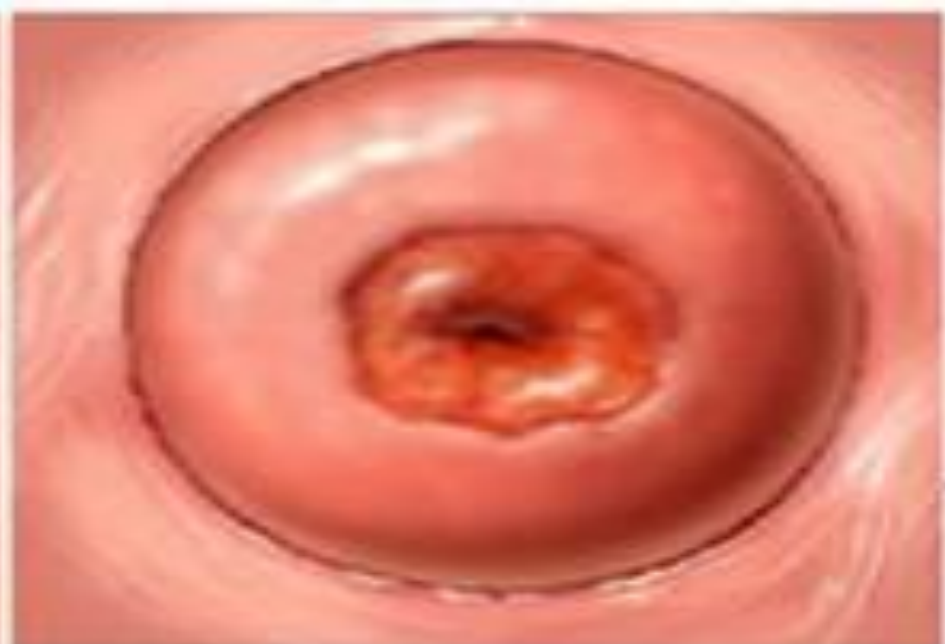Жатыр мойны



ЖАТЫР МОЙНЫ ЭРОЗИЯСЫ (орыс.: эрозия шейки матки) — жатыр мойнының шырышты қабықшасының тұтастығының бұзылуы немесе шырышты қабат ұлпаларының зақымдалуынан пай болатын кішігірім жаралар . Бұл ауру әйелдерде ең жиі кездесетін гинекологиялық аурулардың бірі болып саналады. Жатыр мойны дегеніміз қынап пен жатырды жалғап тұратын, қоймалжың сұйықтыққа толы, цилиндрлік пішіндегі қуыс. Жатыр мойны эрозиясының екі түрі бар: шынайы және жалпы эрозиялар

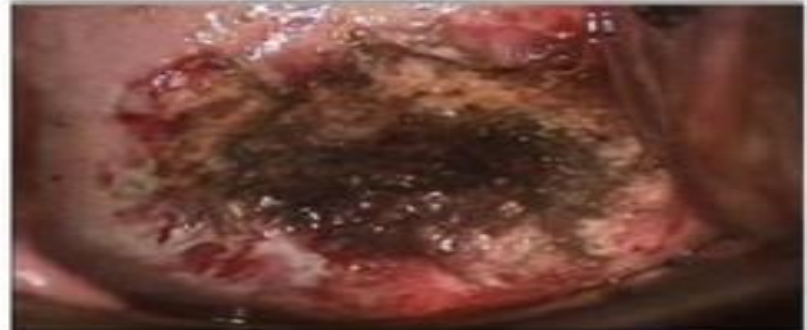
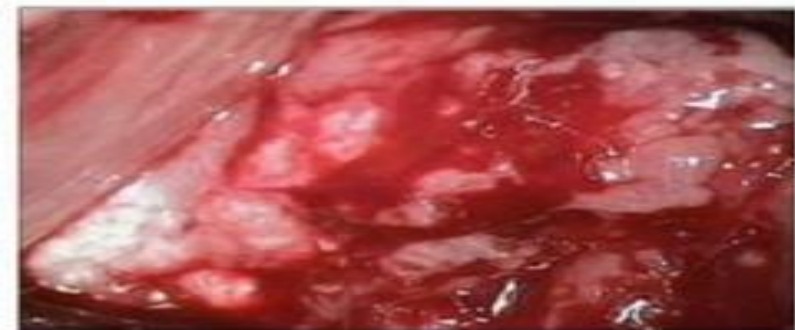
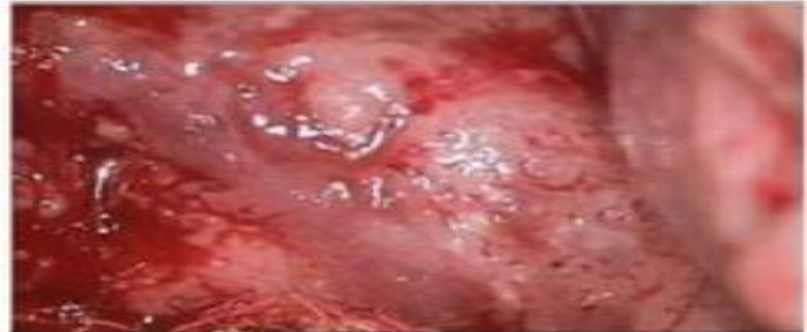
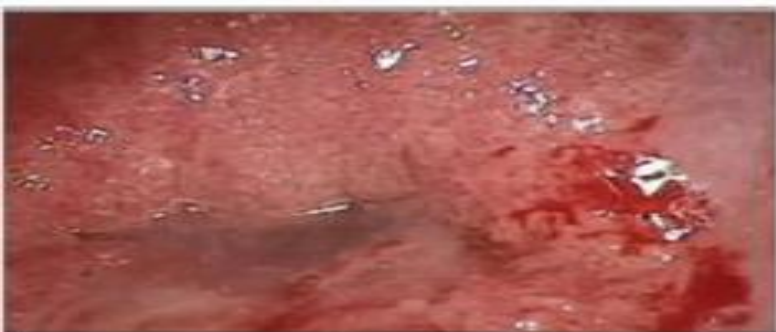здоровая шейка матки



эрозия шейки матки

ШЫНАЙЫ ЭРОЗИЯ--сирек кездеседі, ол жатыр немесе қынапта вирусты немесе бактериалы инфекцияның пайда болуынан, механикалық немесе химиялық бұзылыстардан туындайды. Жатырдың сыртқы бетінде қызарып, жара секілді болып көрінеді.



ЖАЛҒАН эрозия — қынап ішінде секреторлы эпителийдің жайылуы салдарынан пайда болатын, эрозияның жиі кездесетін түрі. Бұл, әдетте, жыныстық жетілу кезіндегі гормоналды бұзылыстардың салдарынан дамиды. Сол себепті ол өздігінен жазылуға тырысады. Бұл процесс кезінде қиындықтар туындап, ісіктер пайда болуы мүмкін.



-

Назарларыңызға рахмет!!!!