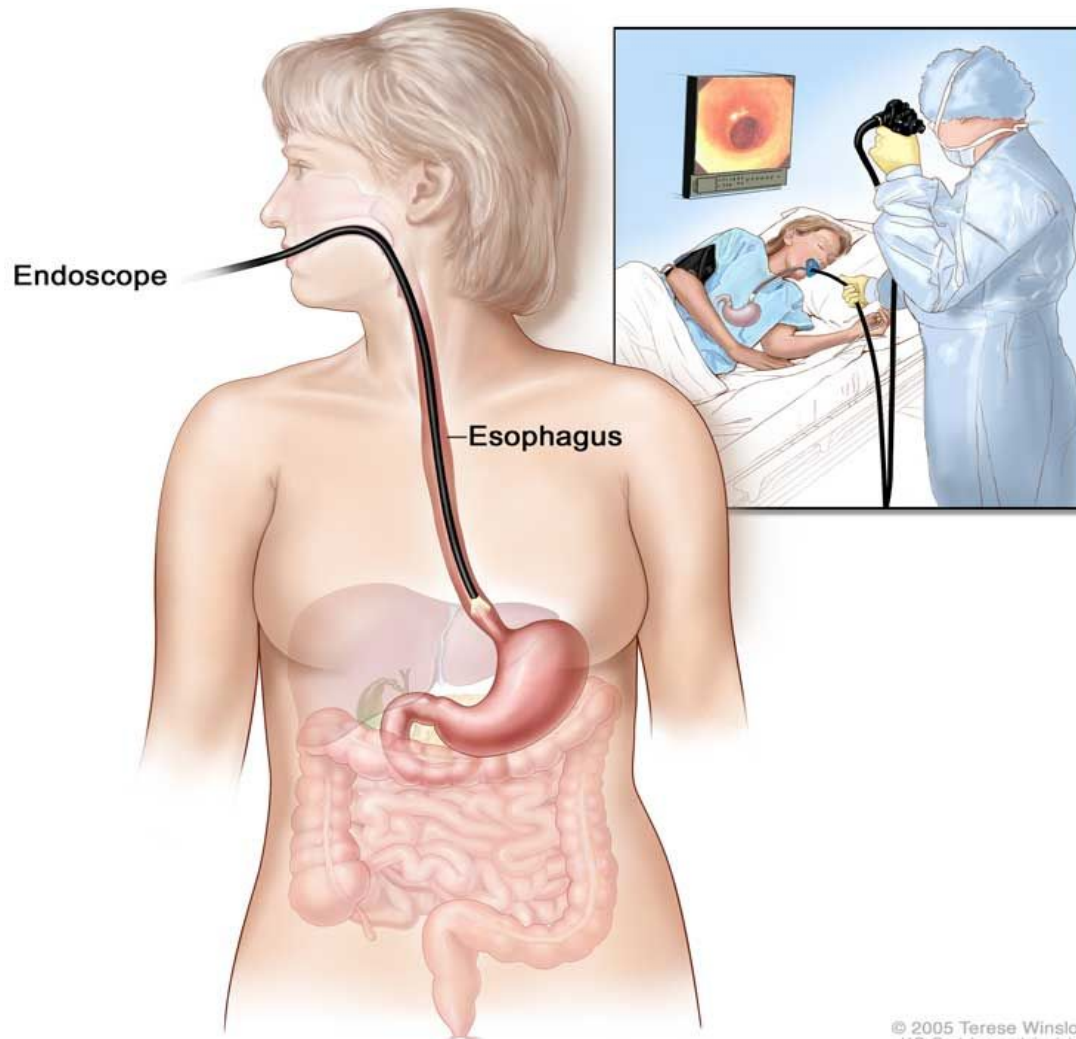
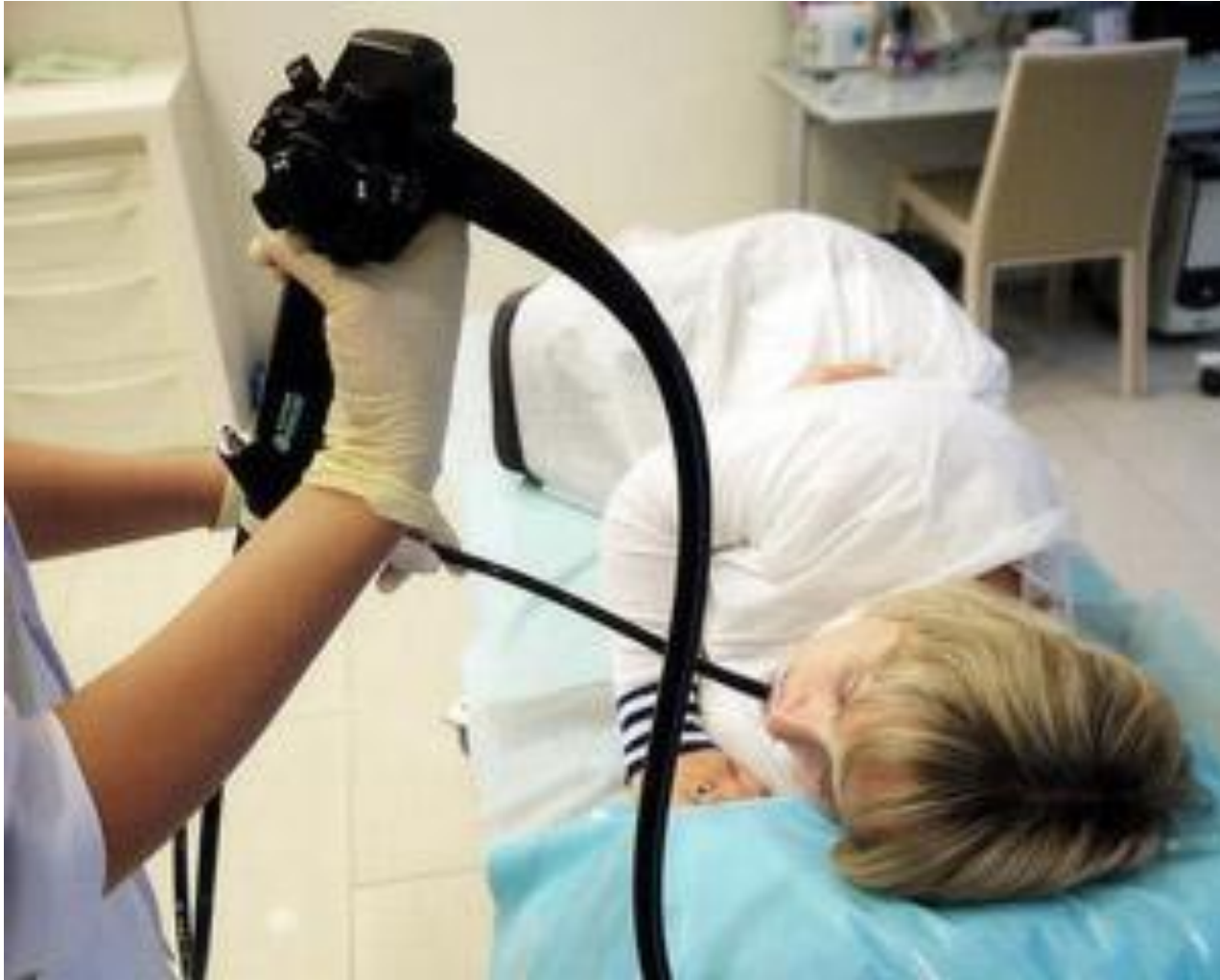


«Анатомические и физиологические основы фиброгастродуоденоскопии»





ЭНДОСКОП



положение пациента при эндоскопии

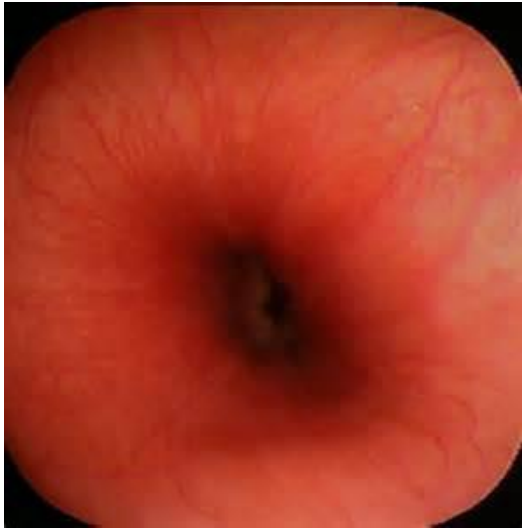
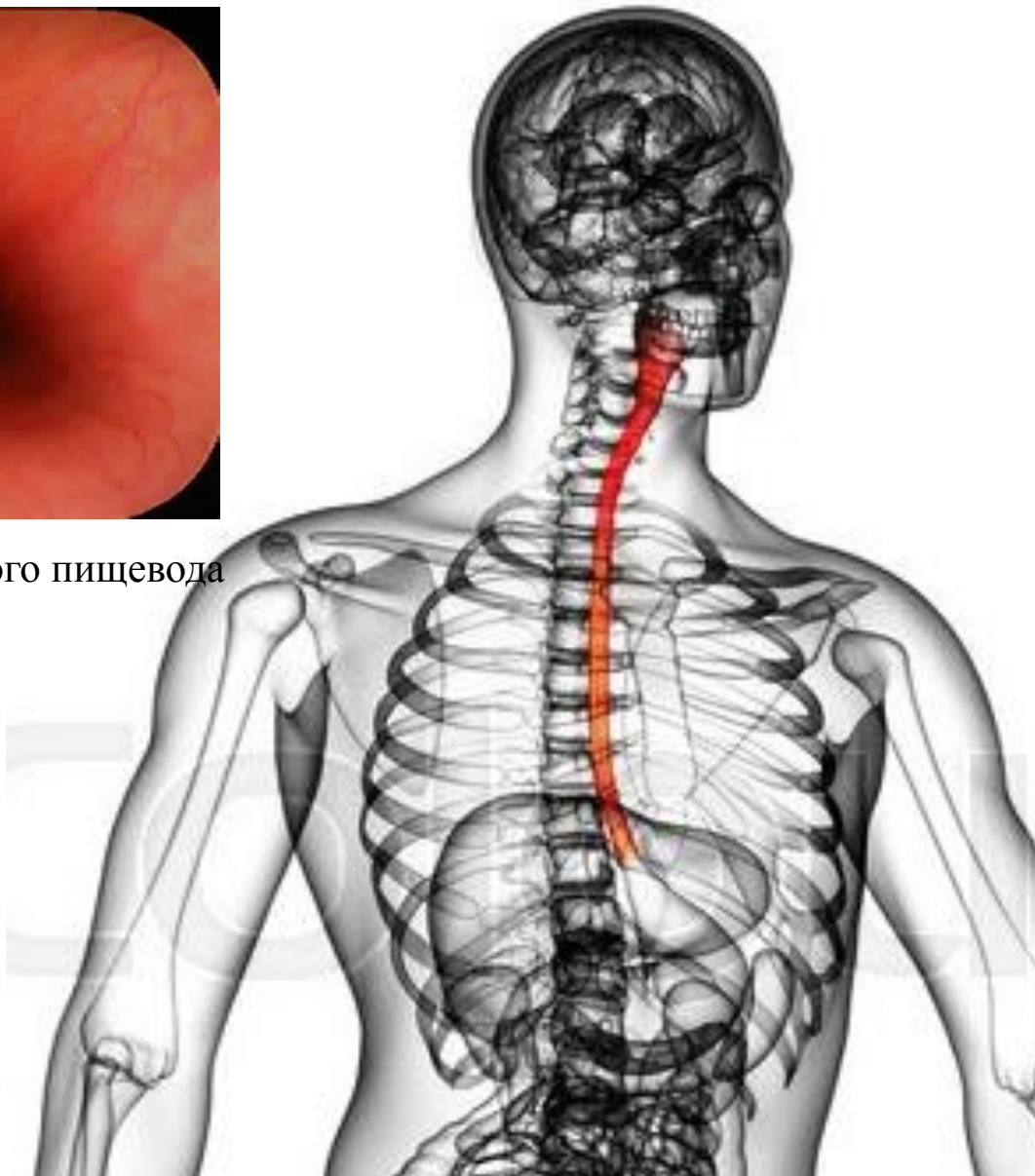
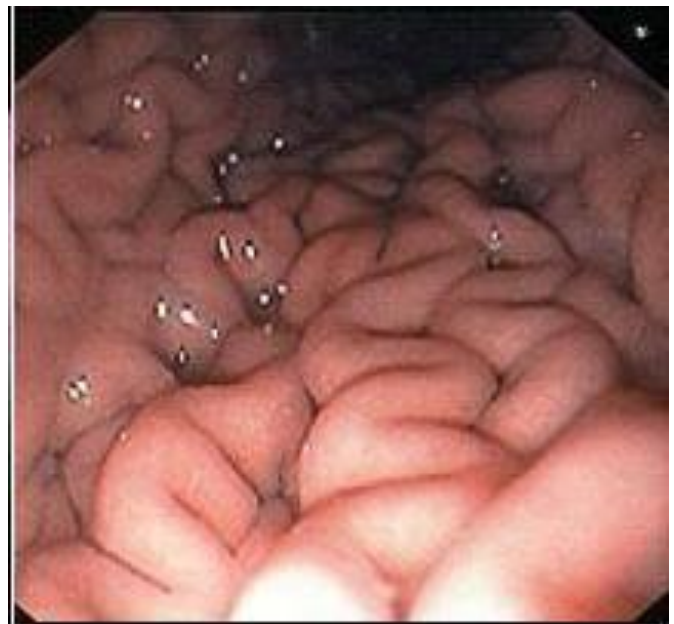
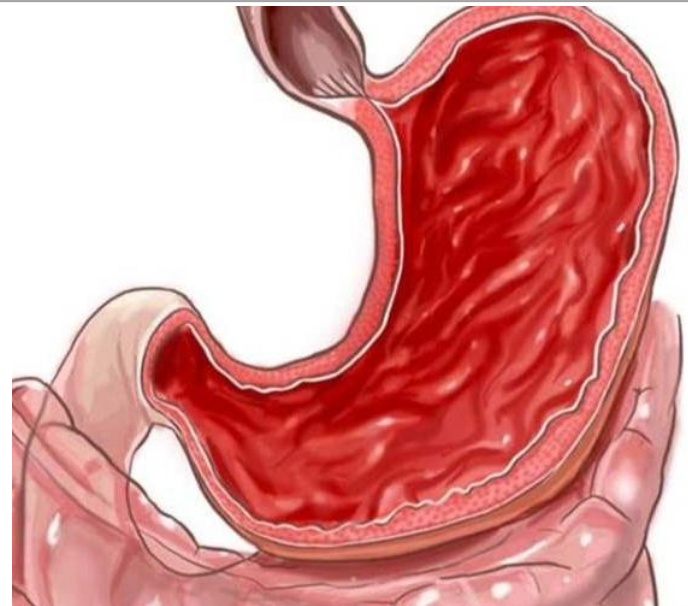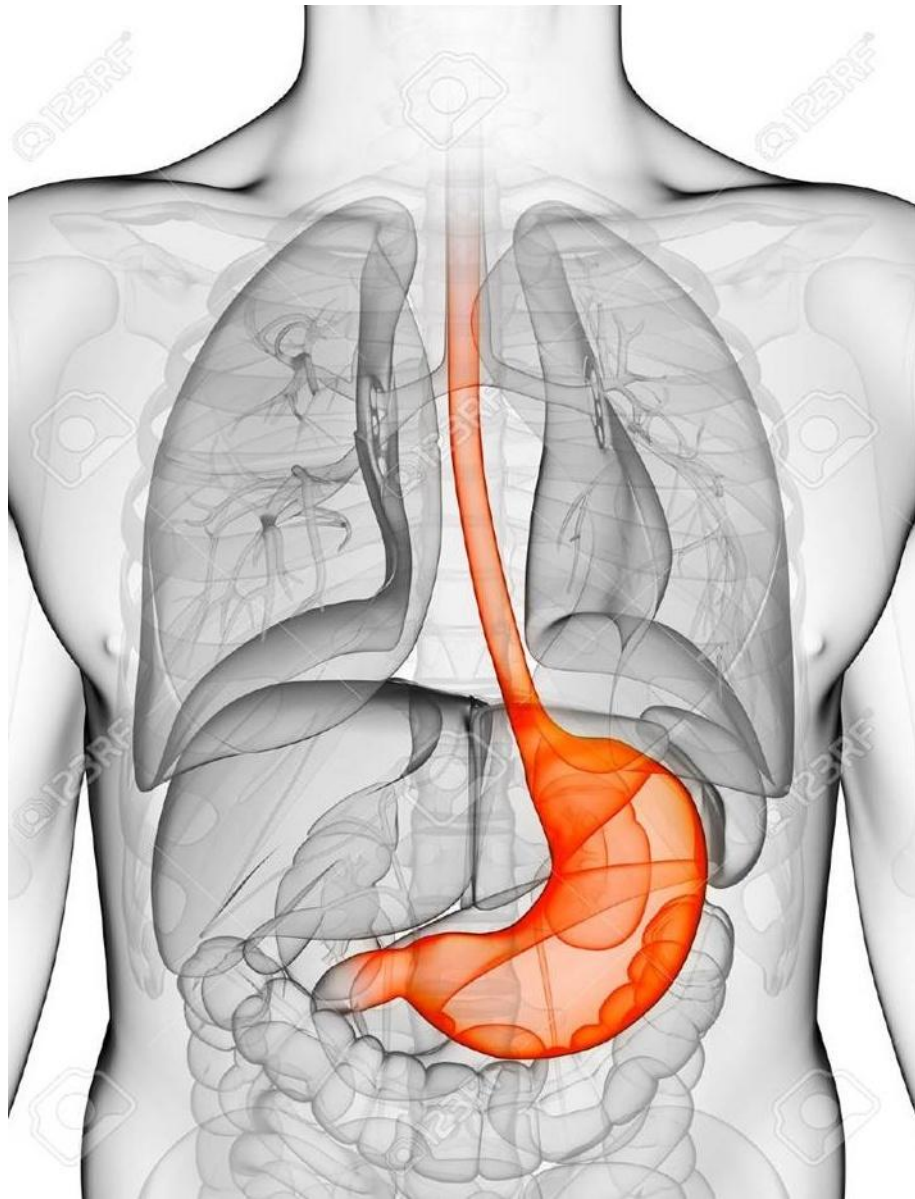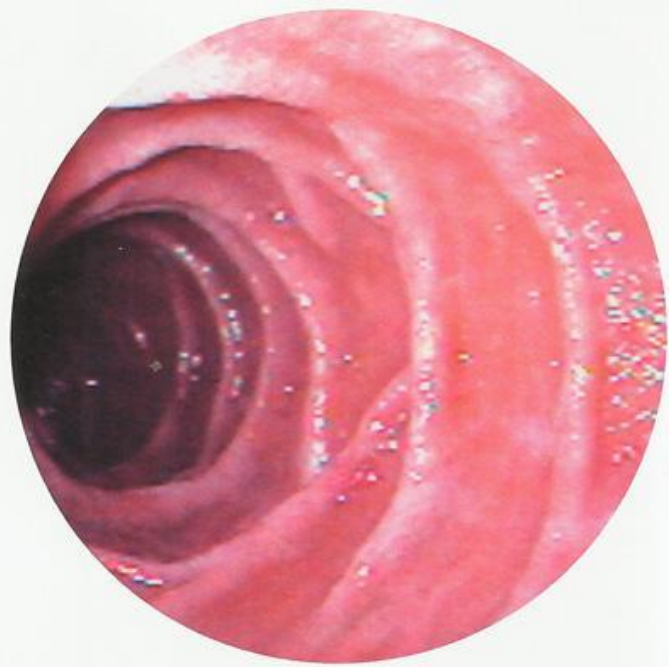
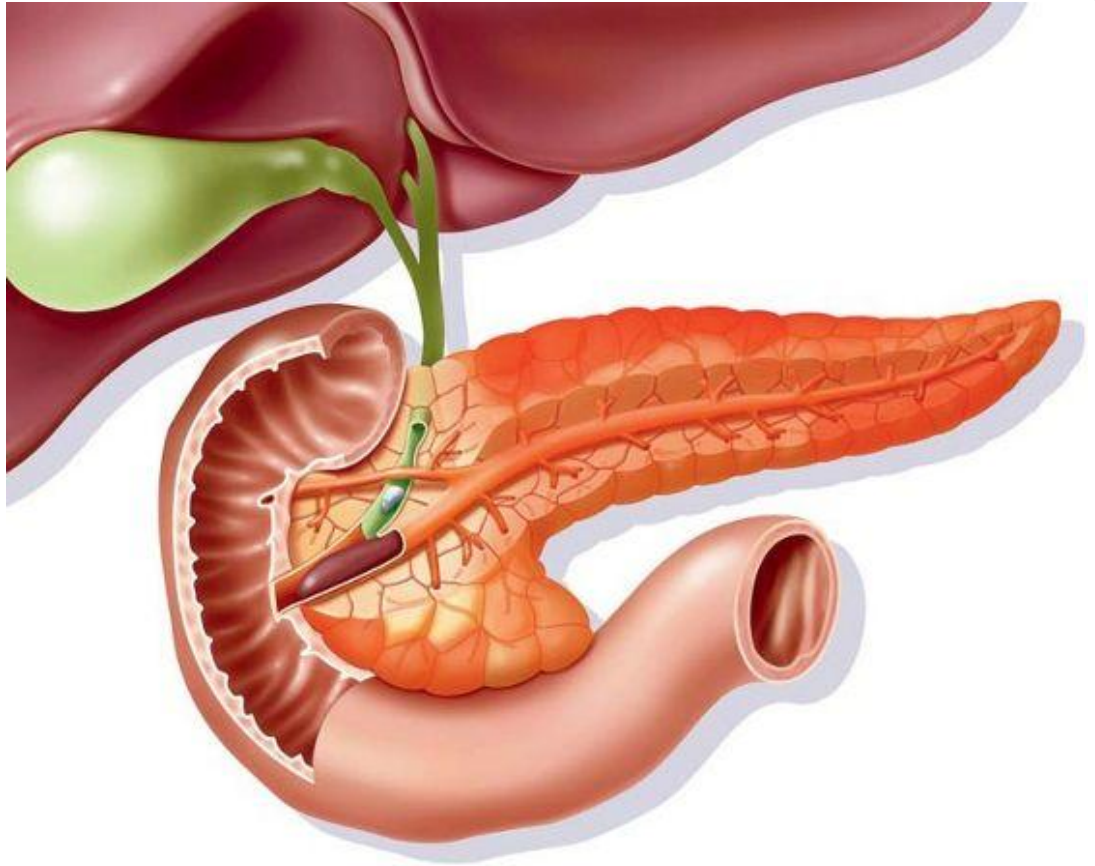


фото нормального пищевода





складки желудка



рельеф слизистой
двенадцатиперстной кишки

Спасибо за внимание!