

**Рентгенологические
синдромы
заболеваний
органов дыхания**

Рентгенологические проявления патологических процессов в легких разнообразны, их основой являются четыре феномена:

I. Затенение легочных полей

II. Просветление легочных полей

III. Изменение легочного рисунка

IV. Изменение корней легких

Затенение легких чаще обусловлено:

- **накоплением в альвеолах воспалительного экссудата или отечной жидкости**
- **нарушением бронхиальной проходимости**
- **сдавлением легких**
- **замещением легочной паренхимы патологическими тканями**

Просветление

обусловлено уменьшением массы тканей в единице объема легкого

Причины:

- **образование в паренхиме воздушных полостей**
- **скопление газа в плевральной полости**

Изменение легочного рисунка

- за счет интерстициального компонента
- нарушение крово- и лимфооттока

Изменение рентгенологической картины корней легких

может быть обусловлено поражением
любых их структурных элементов:

- сосудов
- бронхов
- клетчатки
- лимфатических узлов

Рентгенологические синдромы, отражающие патологию органов дыхания:

- 1) Тотальное (субтотальное) затемнение легочного поля
- 2) Органическое затемнение
- 3) Круглая тень
- 4) Очаги и ограниченные очаговые диссеминации
- 5) Обширные очаговые диссеминации
- 6) Воздушная полость
- 7) Обширное просветление
- 8) Изменение легочного рисунка
- 9) Изменение корней легких

I. Тотальное(субтотальное) затенение легочного поля

-затенение всего или большей части легочного поля

Морфологической основой является:

- II. безвоздушность и уплотнение легочной ткани любого происхождения
- III. уплотнение плевры
- IV. патологическое содержимое в плевральной полости
- V. большие новообразования любой анатомической структуры груди
- VI. отсутствие легкого

I. Тотальное(субтотальное) затенение легочного поля

Наибольшее значение в дифференциации этих патологических процессов имеют два Р-признака:

- 1) **Положение средостения** (в норме левый контур отстоит от срединной линии на 8-9см, правый – на 4-5см)
- 2) **Характер затенения**

I. Тотальное(субтотальное) затенение легочного поля

Положение средостения может быть

- **нормальным** (воспалительная инфильтрация , отек легких, плевральные шварты),
- **смещенным в сторону поражения** (ателектаз, цирроз, отсутствие легкого),
- **смещенным в противоположную сторону** (свободная жидкость в плевральной полости, диафрагмальные грыжи, большие интраторакальные образования)

*При этом необходимо учитывать
точность проекции снимка!*

I. Тотальное(субтотальное) затенение легочного поля

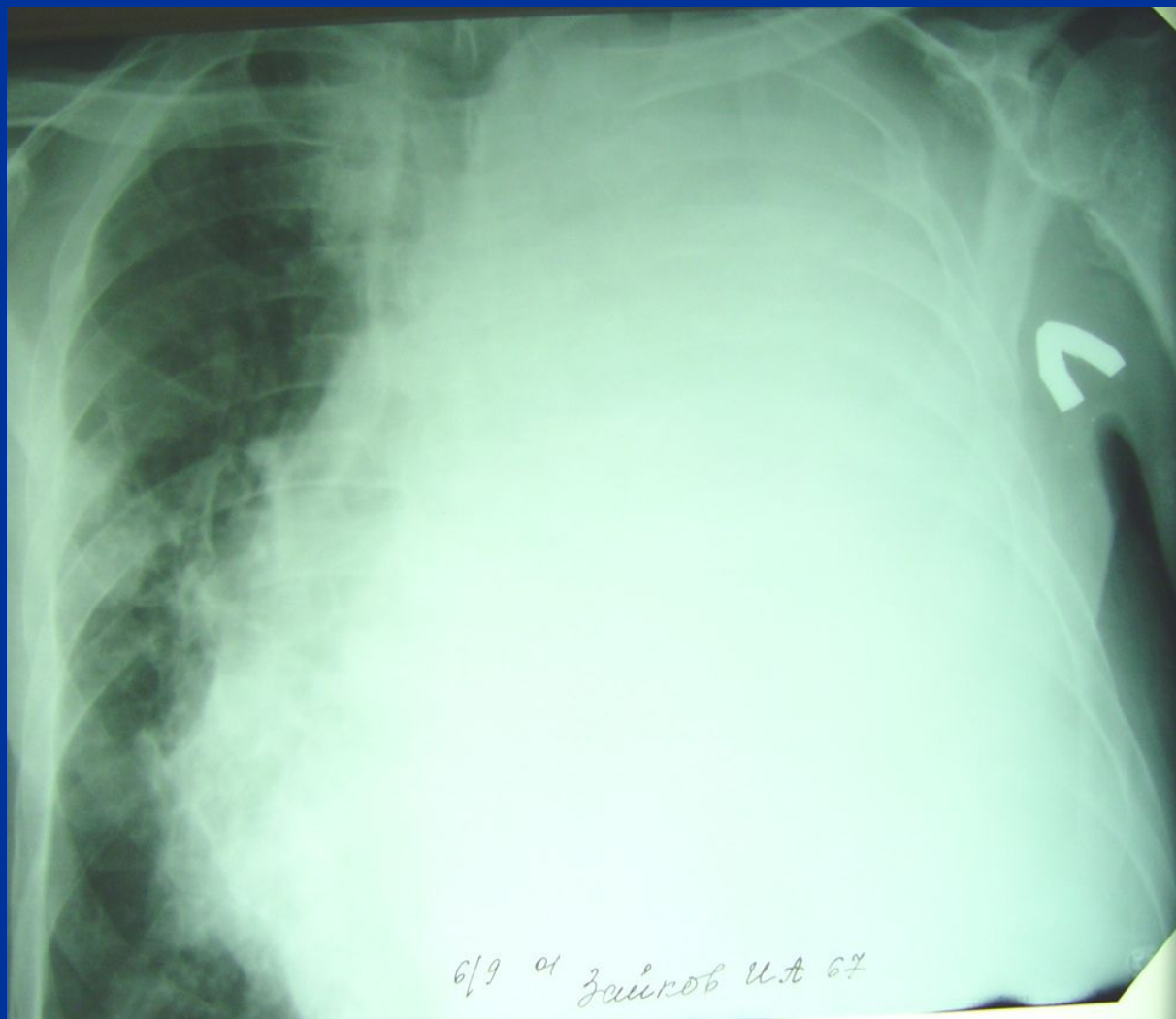
Характер затенения может быть

- Однородным (*ателектаз, отсутствие легкого, жидкость в плевральной полости, новообразование*)
- Неоднородным (*воспалительная инфильтрация, отек и цирроз легких, плевральные шварты, диафрагмальные грыжи*)

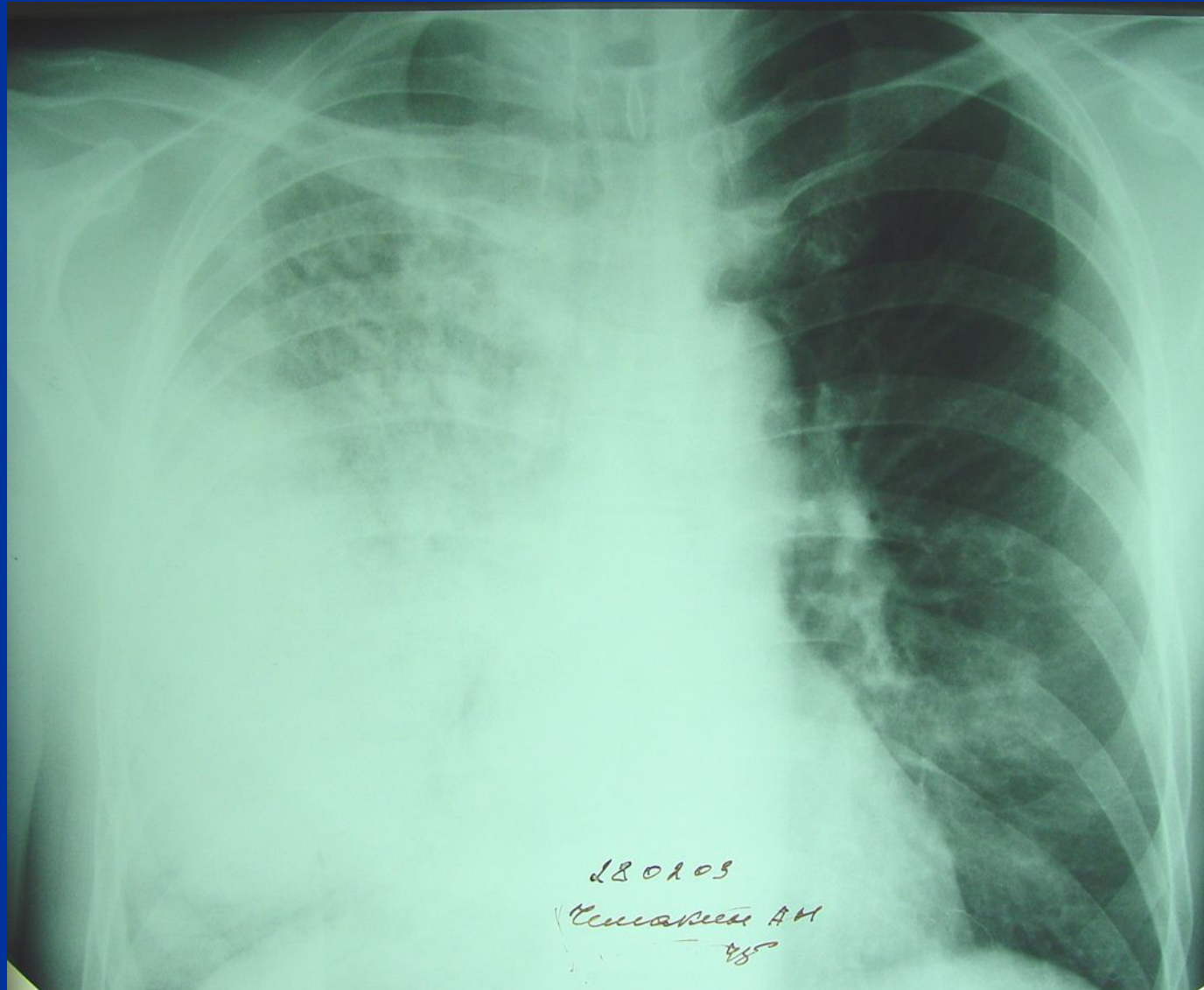
Синдром тотального (субтотального) затенения

Положение средостения	Характер затенения	
	однородный	неоднородный
Нормальное	-	Воспалительная инфильтрация легких Отек легких
Смещено в сторону затенения	Ателектаз, отсутствие легкого	Плевральные шварты Цирроз легкого
Смещено в противоположную сторону	Жидкость в плевральной полости, новообразование	Диафрагмальная грыжа

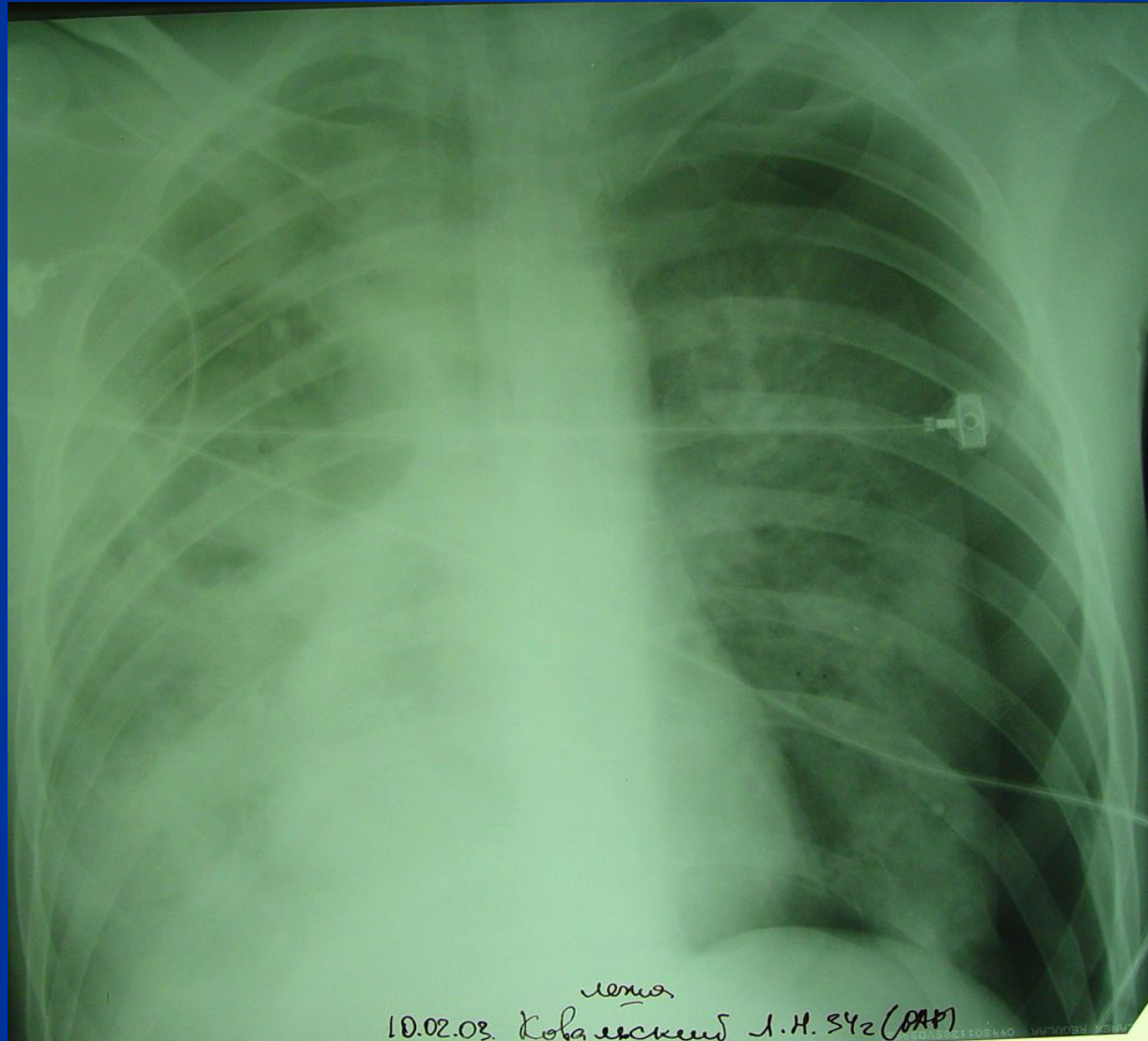
I. Тотальное(субтотальное) затенение легочного поля



I. Тотальное (субтотальное) затенение легочного поля



I. Тотальное(субтотальное) затенение легочного поля



II. Ограниченное затенение

Прежде необходимо установить патологией каких анатомических структур обусловлен данный феномен: грудной стенки, диафрагмы, средостения, легких.

В большинстве случаев это достигается многопроекционным Р-исследовани

II. Ограниченное затенение

Признаки внутрилегочной локализации процесса:

- Расположение патологического процесса внутри легочного поля во всех проекциях (исключение- жидкость в междолевой щели)
- Смещение патологического участка при дыхании и кашле вместе с элементами легкого

II. Ограниченное затенение

Процессы, исходящие из грудной стенки (новообразования ребер, мягких тканей и т.д.) широко прилежат к ней во всех проекциях и смещаются при дыхании в одном направлении с ребрами

Медиастинальные новообразования, выступающие в легочные поля, располагаются в срединной тени, не смещаются при дыхании, оттесняют или сдавливают анатомические структуры средостения (КТ)

Процессы, исходящие из диафрагмы (опухоли, кисты, ограниченные релаксации) в плотную связаны с ней (объемные образования печени, диафрагмальные грыжи)

II. Ограниченное затенение

Патологоанатомический субстрат:

1. Воспалительные инфильтрации (в т.ч. туберк-е)

А) **острые неструктуривные процессы:** незначительное уменьшение размеров измененных сегментов, субплевральная локализация, наличие просветов бронхов на фоне затенения, быстрая изменчивость Р-картины

Б) **нагноения в легких:** увеличение размера пораженного сегмента, интенсивное однородное затенение, отсутствие просвета бронхов, полость с горизонтальным уровнем жидкости при сообщении участка некроза с бронхиальным деревом

II. Ограниченное затенение

В) *Инфильтративный туберкулез* — на фоне ограниченного затенения сухая полость деструкции, наличие очаговых теней в прилежащих тканях, медленная динамика изменений

Г) *Ателектазированная доля (сегмент)* — уменьшена в объеме, интенсивно однородно затенена, смежные отделы компенсаторно вздуты, средостение м.б. смещено в сторону поражения

Сходную картину дают цирроз и ателектатические бронхоэктазии, но затенение при этом неоднородное

II. Ограниченное затемнение

Д) **Инфаркт легкого** — интенсивное однородное затемнение, имеющее хотя бы в одной проекции форму треугольника, вершина которого всегда обращена в сторону центральной зоны, основание — к периферической

II. Ограниченное затенение

Патологоанатомический субстрат ограниченного затенения

2. Внелегочные процессы

А) *Свободная жидкость в плевральной полости* в прямой проекции при вертикальном положении больного проявляется однородным затенением ниже-латеральной части легочного поля с косой верхней границей (линия Элліса-Дамуазо), контур ее нечеткий, при вдохе смещается вниз, при выдохе – вверх

II. Ограниченное затенение

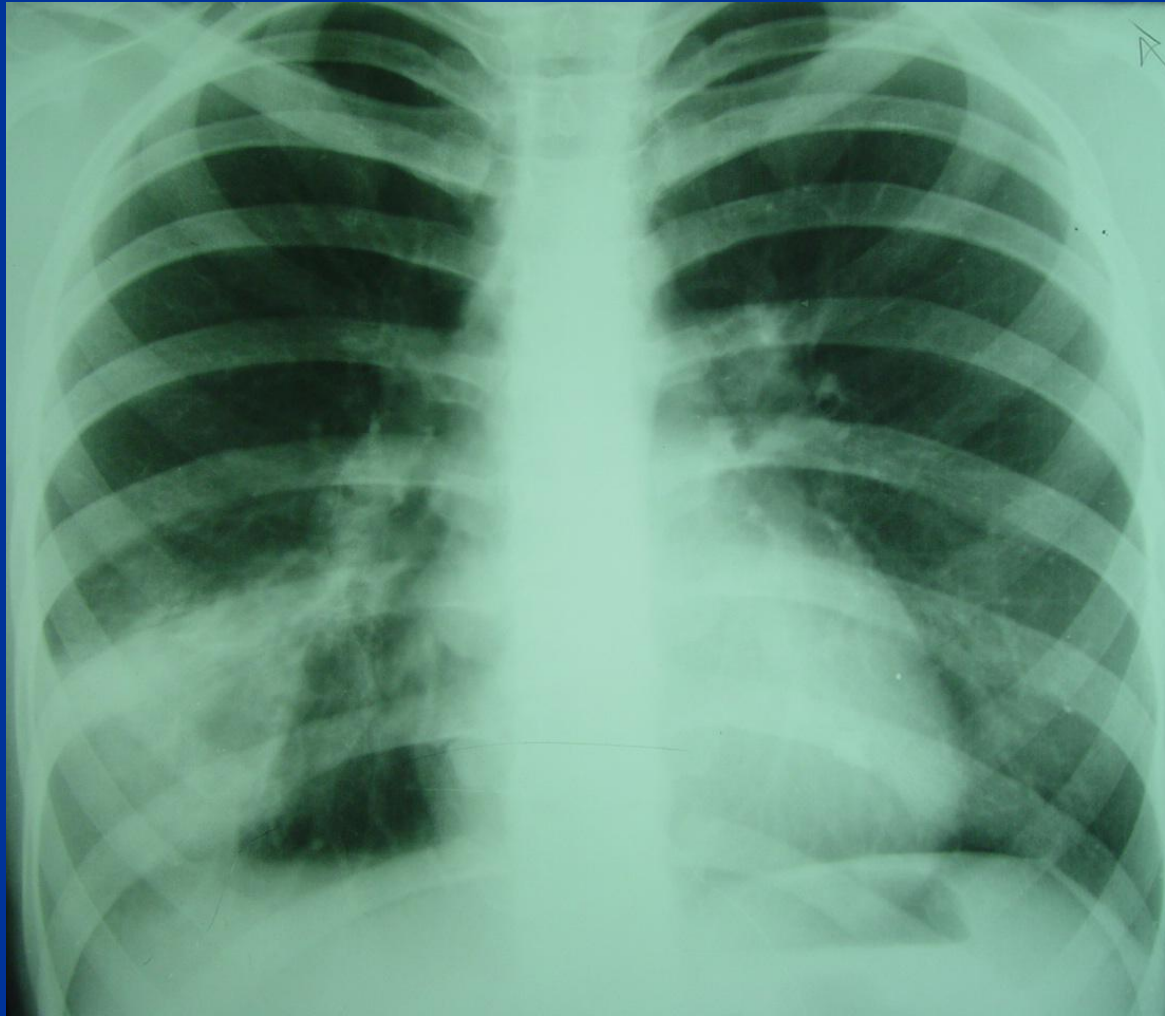
Б) Осумкованная жидкость (пристеночная)

в краеобразующих проекциях имеют полуовальную форму, латерально широким основанием примыкает к внутренней поверхности грудной стенки, медиально выпуклым контуром обращена в сторону легкого. Границы затенения с грудной стенкой плавные, с образованием тупых углов

В) Жидкость в междолевых щелях

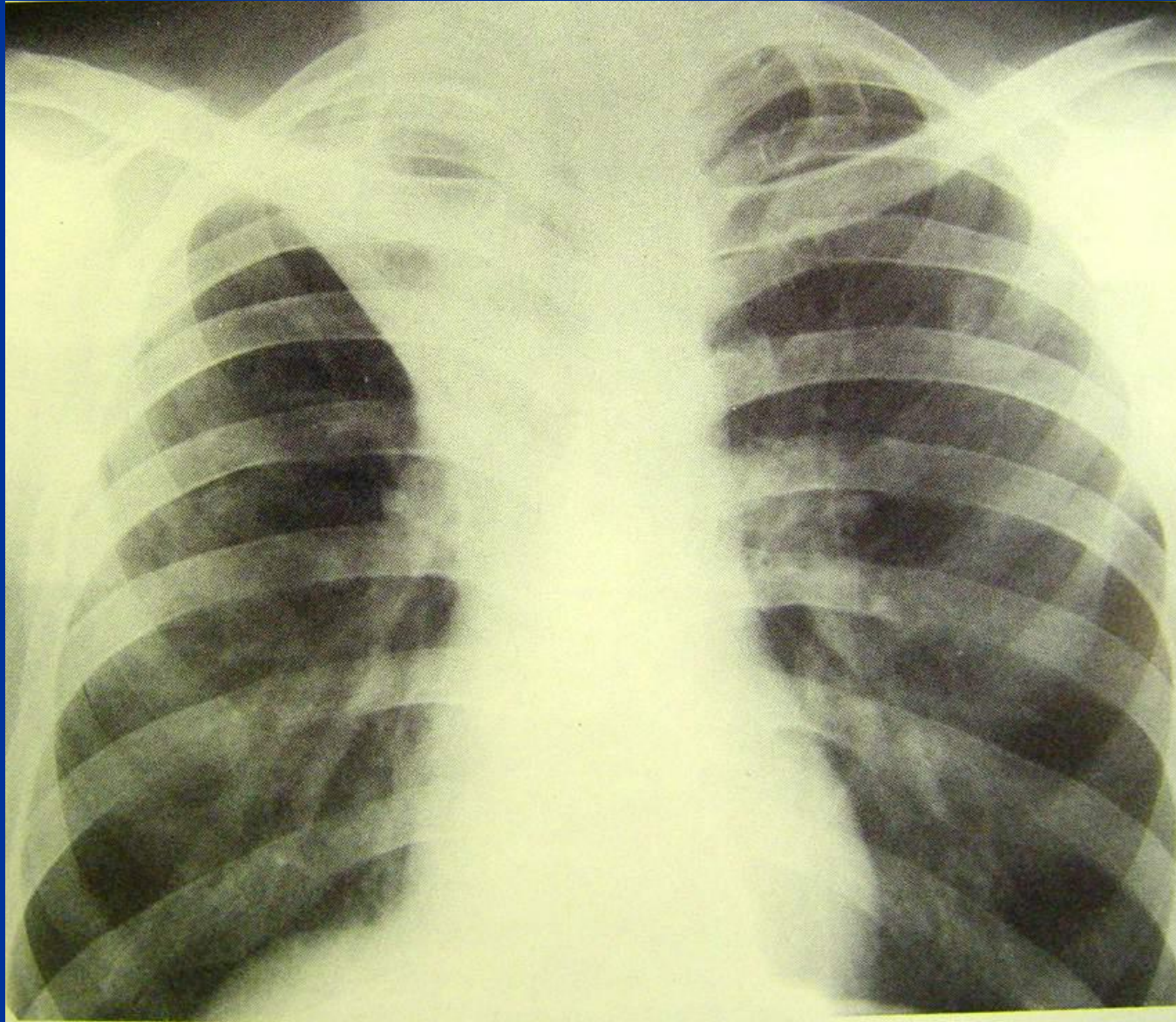
распознается в боковых проекциях — тень двояковыпуклой формы, расположена строго по ходу междолевой щели

II. Ограниченное затенение

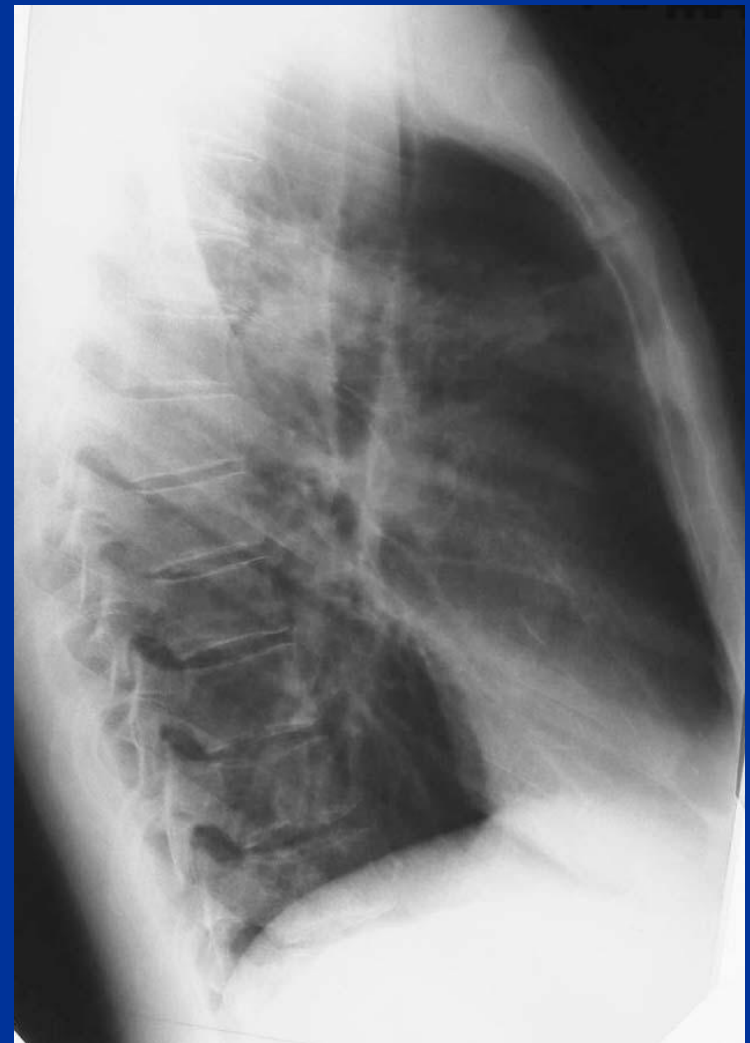
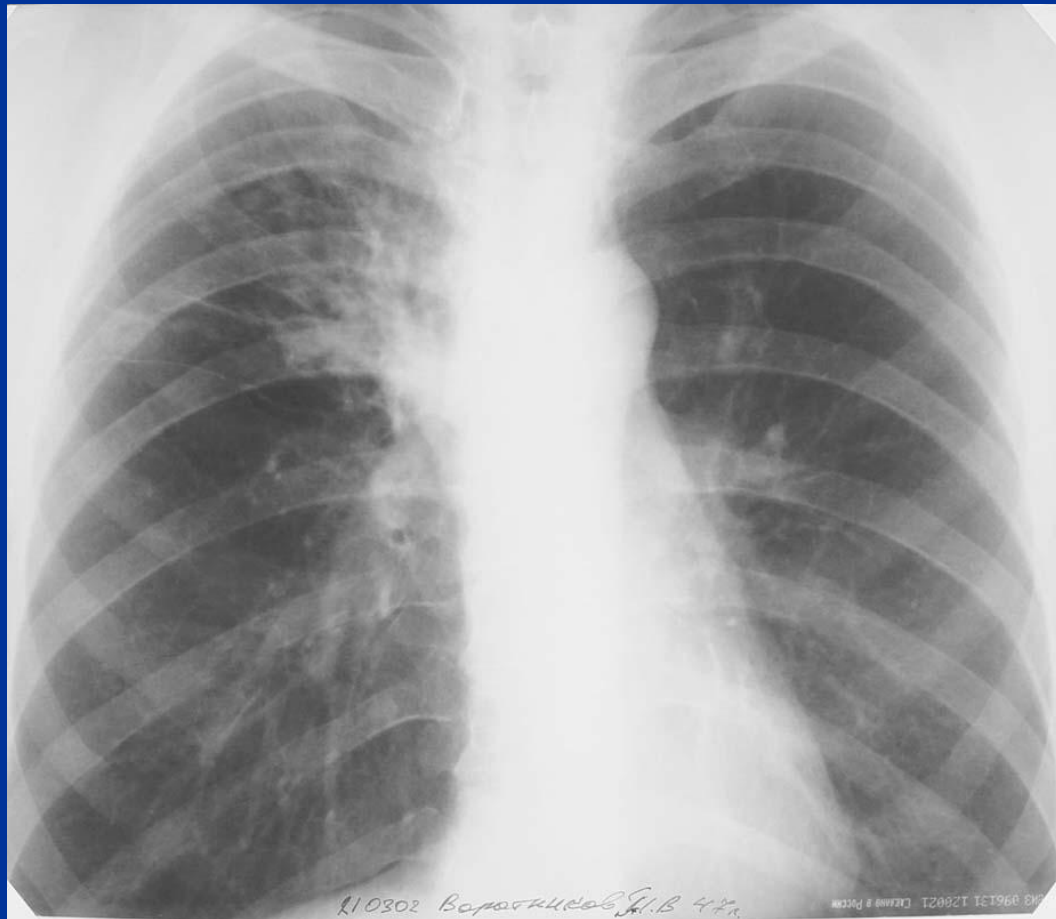


Сегментарное затенение в нижней доле справа

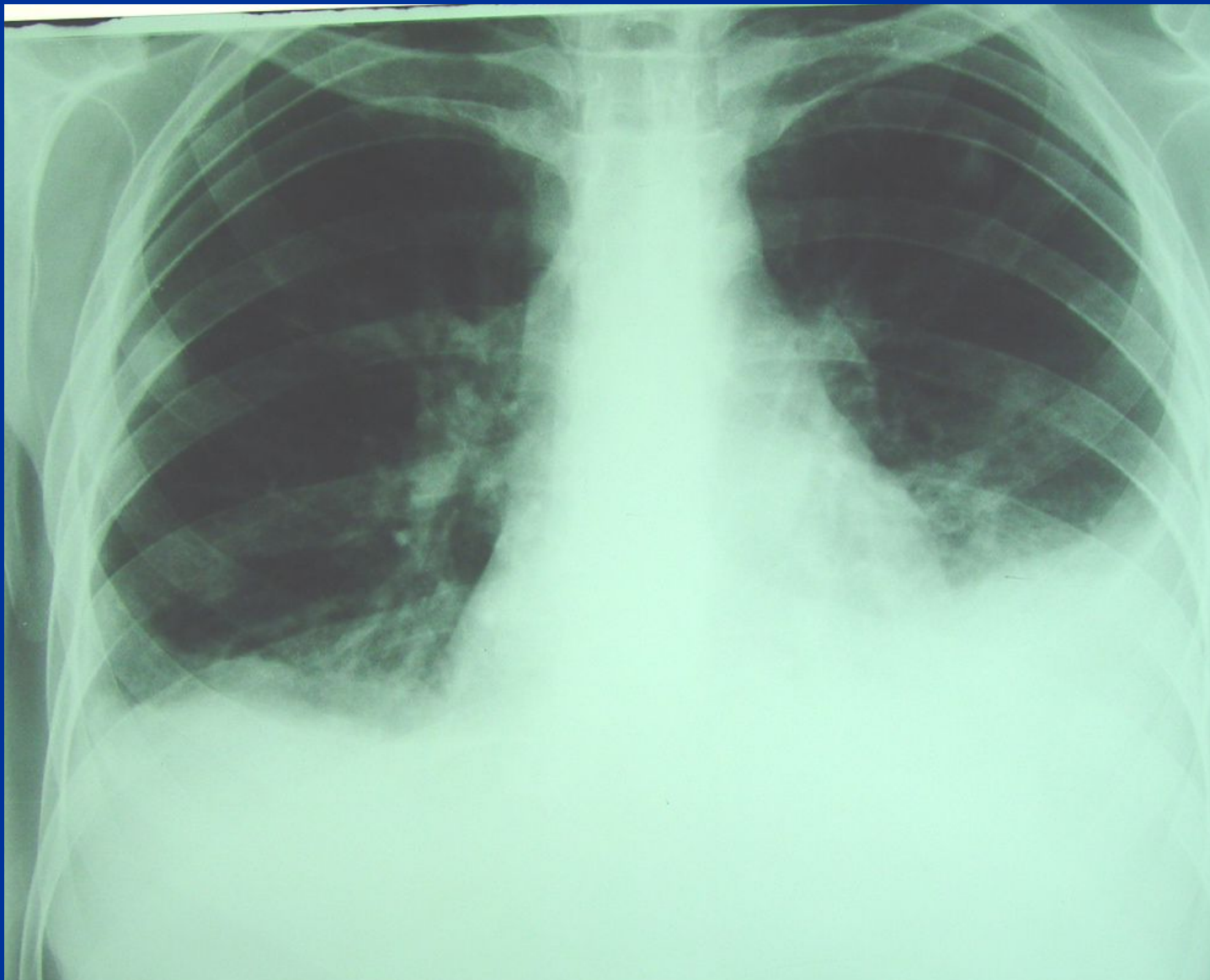II. Ограниченное затенение



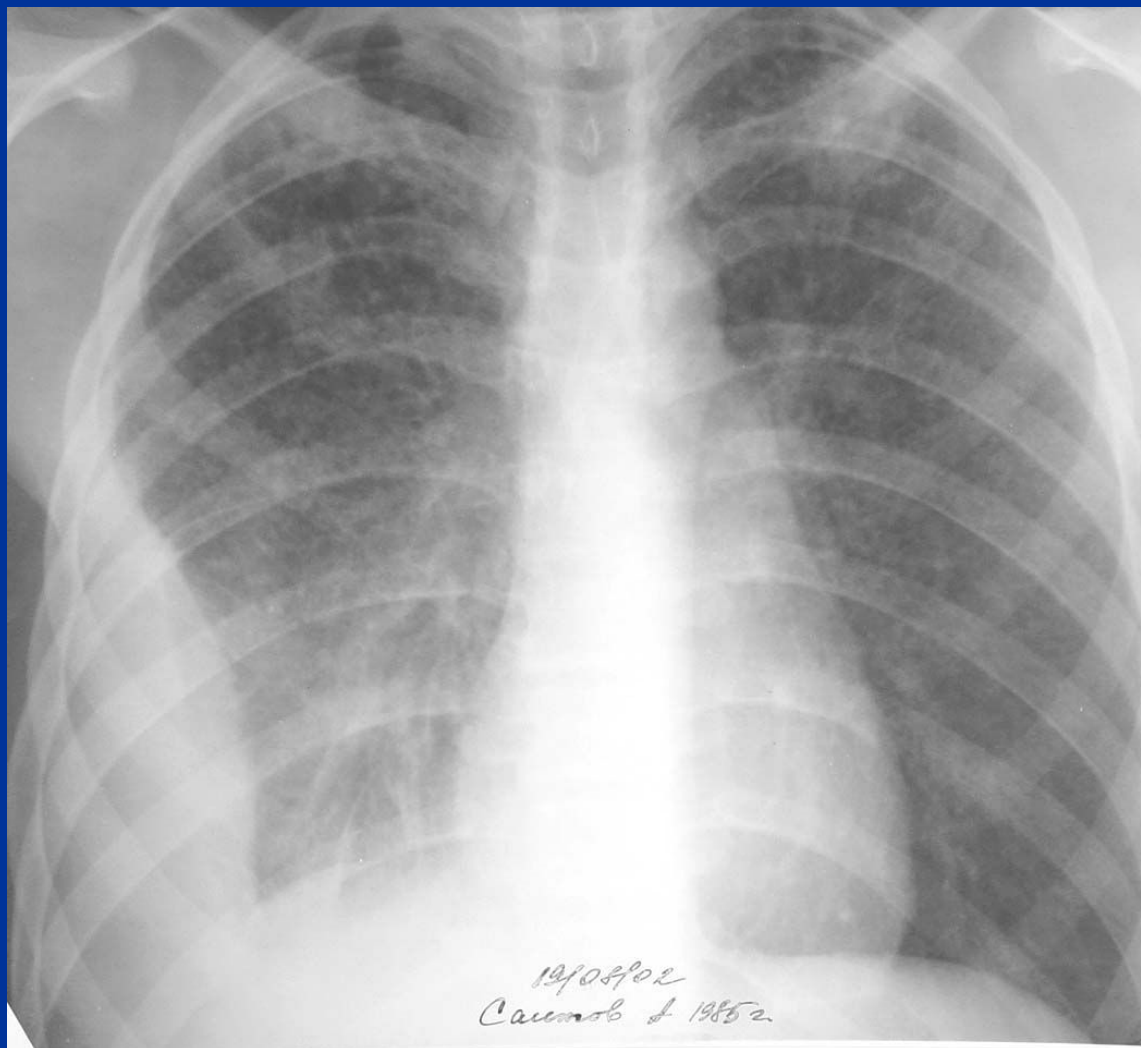
II. Ограниченное затенение



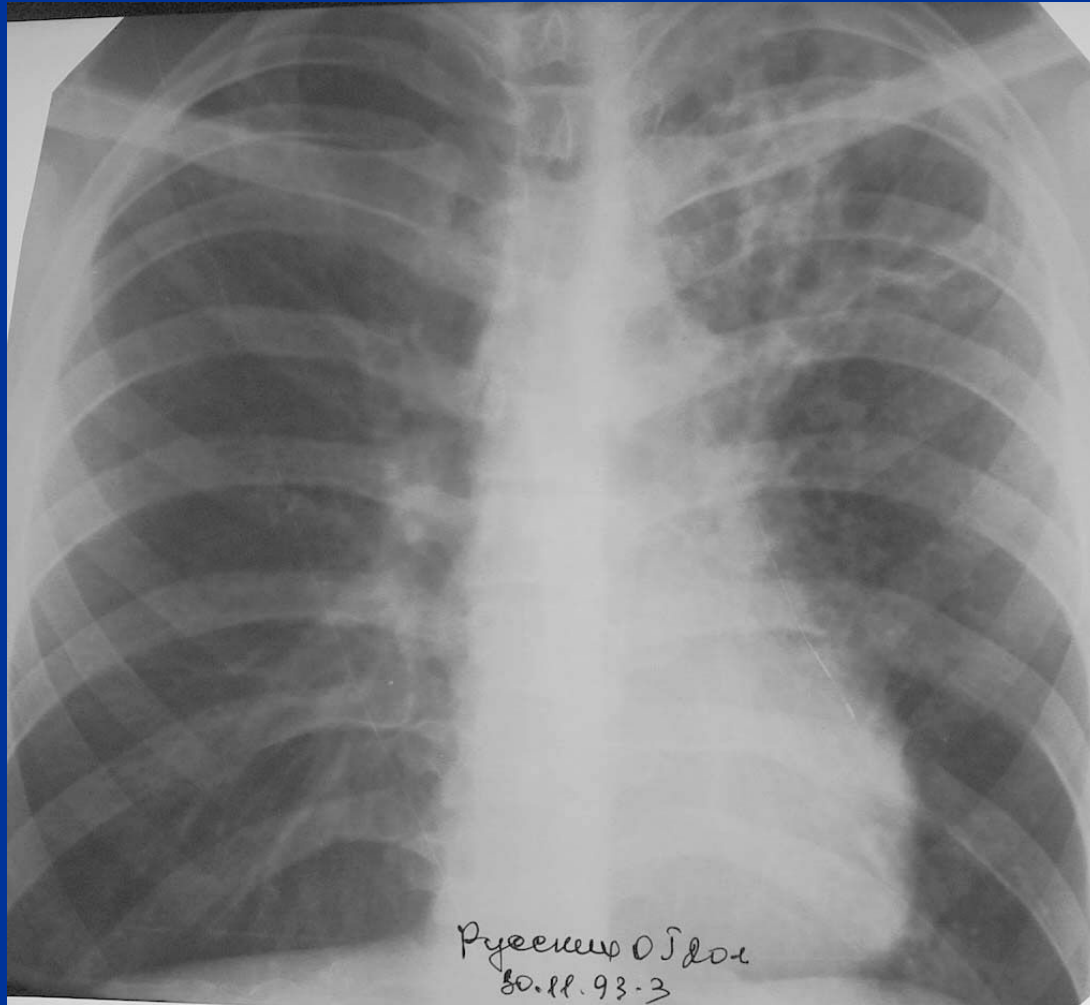
II. Ограниченное затенение



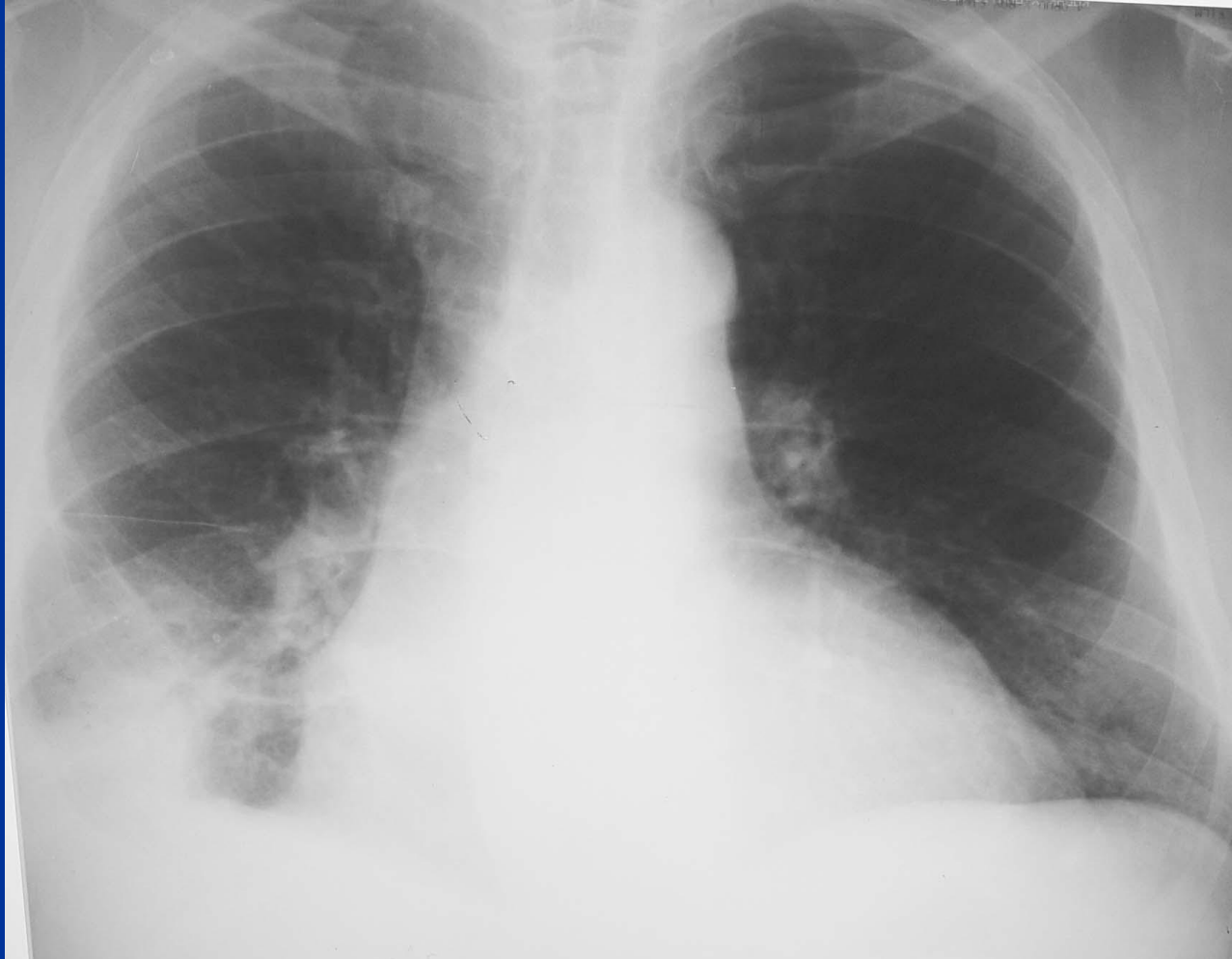II. Ограниченное затенение



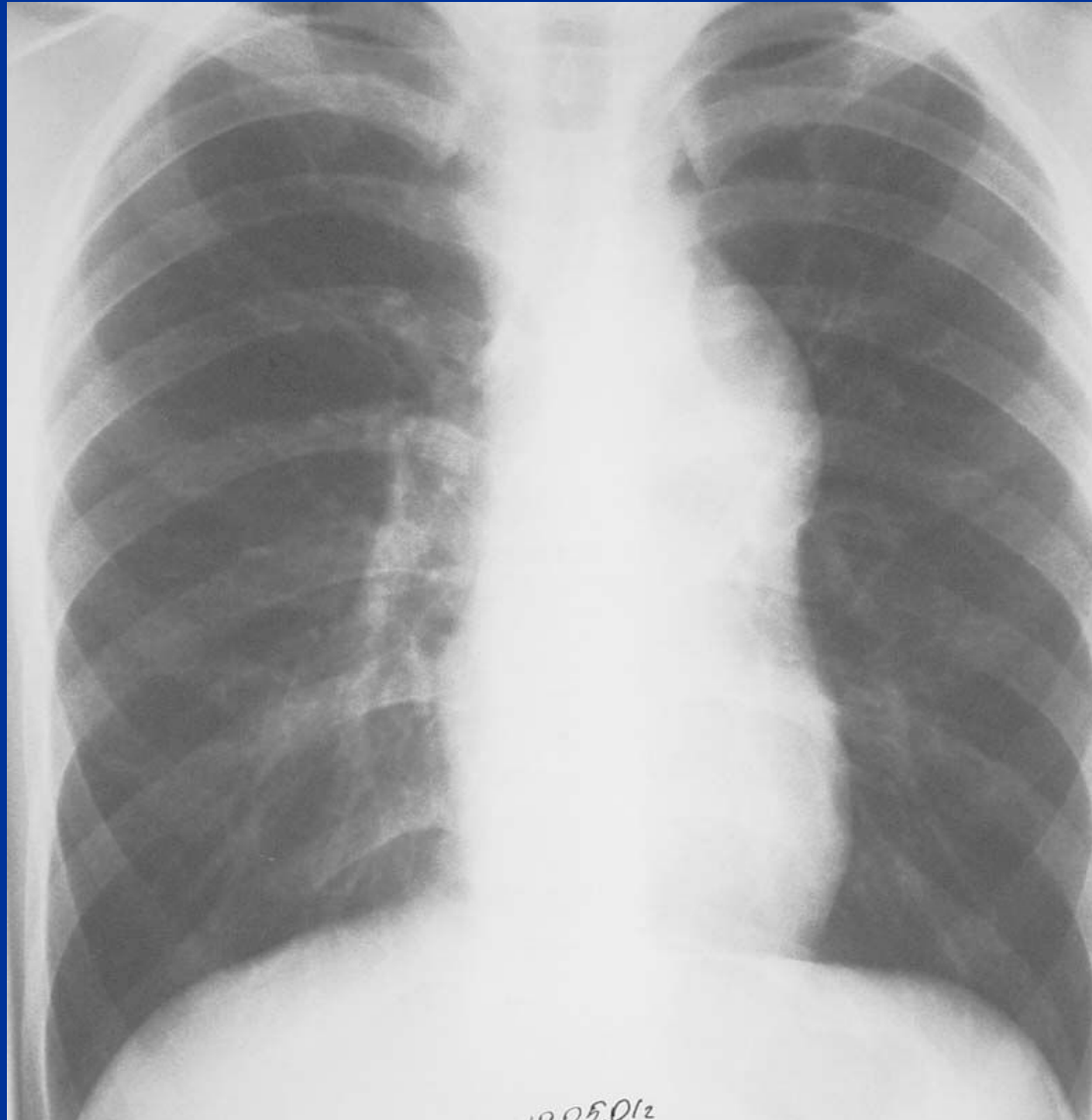
II. Ограниченное затенение



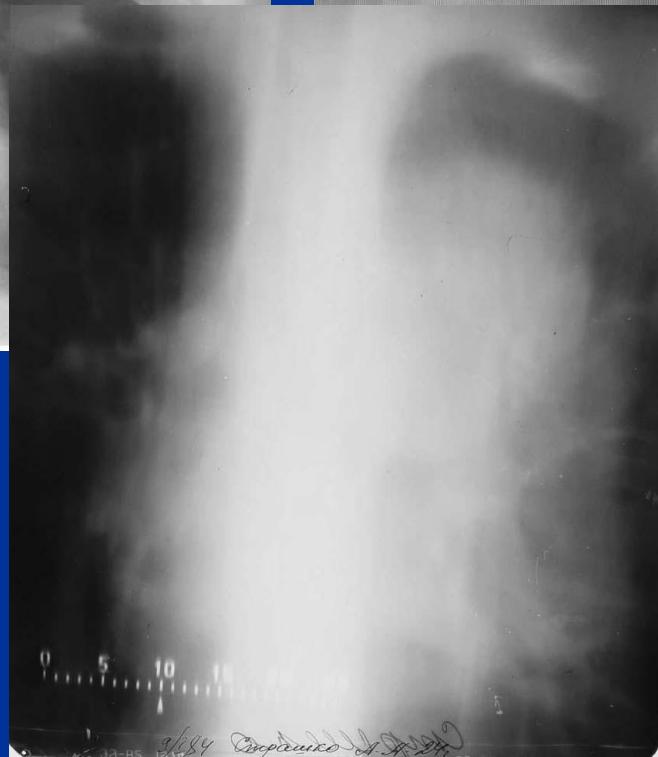
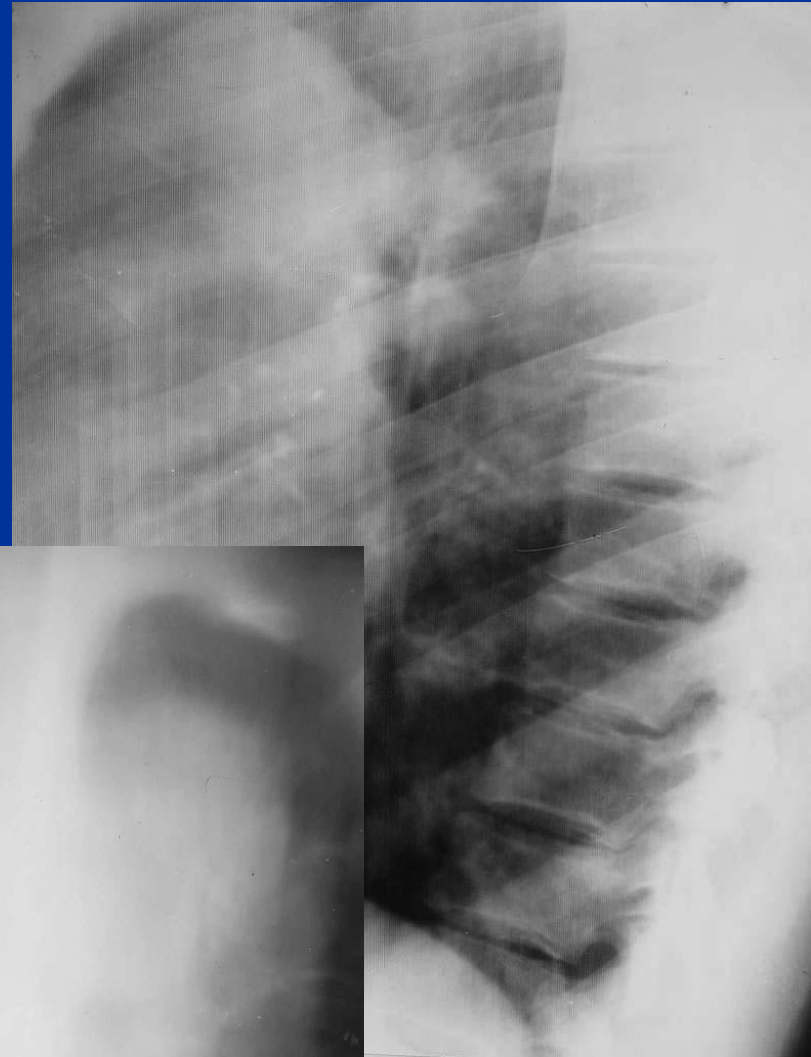
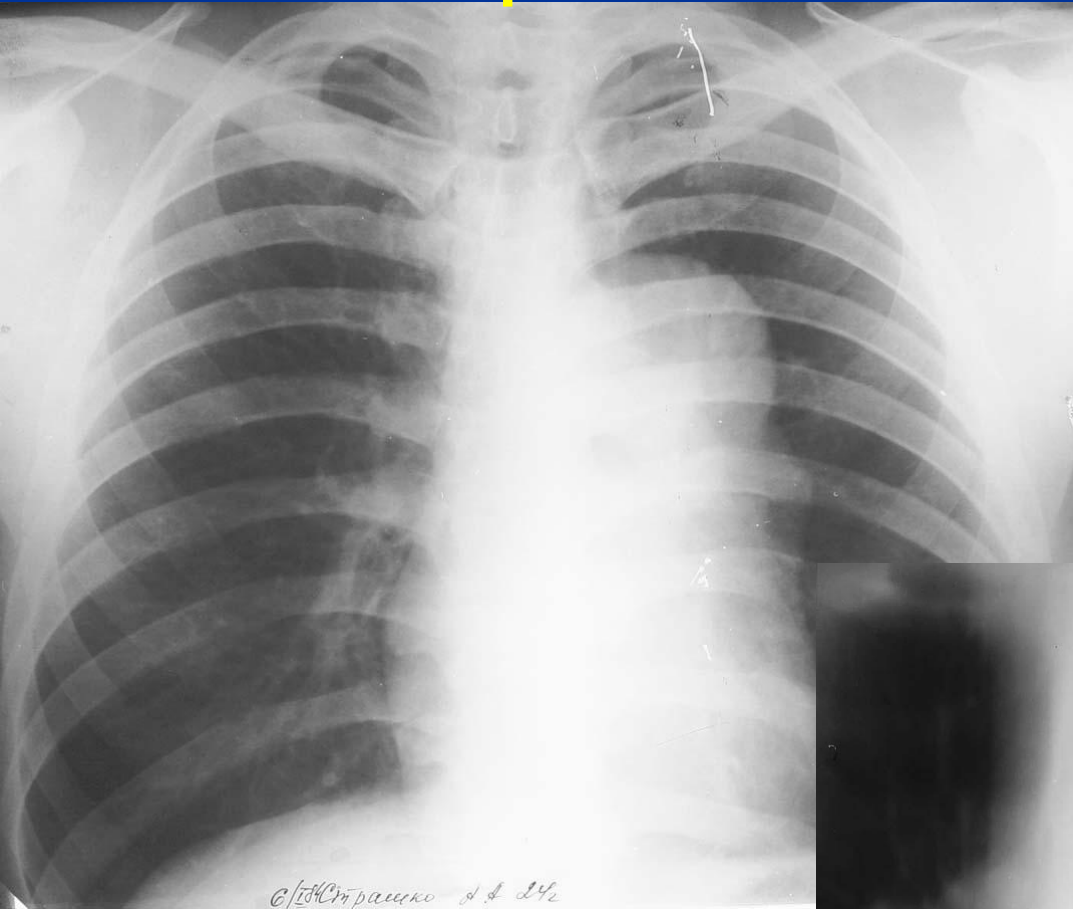
II. Ограниченное затенение



II. Ограниченное затенение



II. Ограниченное затенение



Дермоидная
КИСТА

III. Круглая тень

Внелегочные процессы,
дающие синдром круглой тени:

- Локализованные мезотелиомы плевры
- Диафрагмальные грыжи
- Опухоли ребер

III. Круглая тень -

ограниченное затенение, которое во всех проекциях сохраняет форму круга, полукруга, овала размерами более 1,5см

III. Круглая тень

Внутрилегочные процессы

- **Опухоли** (периферический рак, доброкачественные опухоли, метастазы)
- **Кисты** (эхинококковые, ретенционные, бронхиальные)
- **Туберкулез** (инфильтративный, туберкулома)
- **Аномалии** (артерио-венозная аневризма, секвестрация легких)
- **Абсцесс легкого**

III. Круглая тень

При проведении дифференциального диагноза необходимо учитывать:

- 1) Количество круглых теней
- 2) Контуры,
- 3) Структуру
- 4) Динамика Р-картины

III. Круглая тень

Одиночную тень могут давать любые заболевания

Наличие нескольких круглых теней
свойственно кистам, туберкулезу,
метастазам

Множественные круглые тени, как
правило, метастазы

III. Круглая тень

Четкие ровные контуры характерны для кист, доброкачественных опухолей, артерио-венозных аневризм

Нечеткие нечеткие контуры — для периферического рака, инфильтративного туберкулеза, абсцесса

Неровные, но четкие - свойственны туберкуломе, секвестрации легкого

III. Круглая тень

Диагностически значимыми особенностями структуры круглой тени является наличие обызвествлений и просветлений

Туберкулома характерны мелкие обызвествления в разных ее участках

Гамартома – центрально расположенные крупные кальцинаты

Эхинококковая киста – обызвествление ее хитиновой оболочки – кольцевидная тень

III. Круглая тень

Просветления встречаются при периферическом раке, абсцессе, инфильтративном туберкулезе, туберкуломе, секвестрации легких

Обызвествлений и просветлений, как правило, не бывает при доброкачественных опухолях, метастазах, ретенционных и бронхиальных кистах, артерио-венозных аневризмах

III. Круглая тень

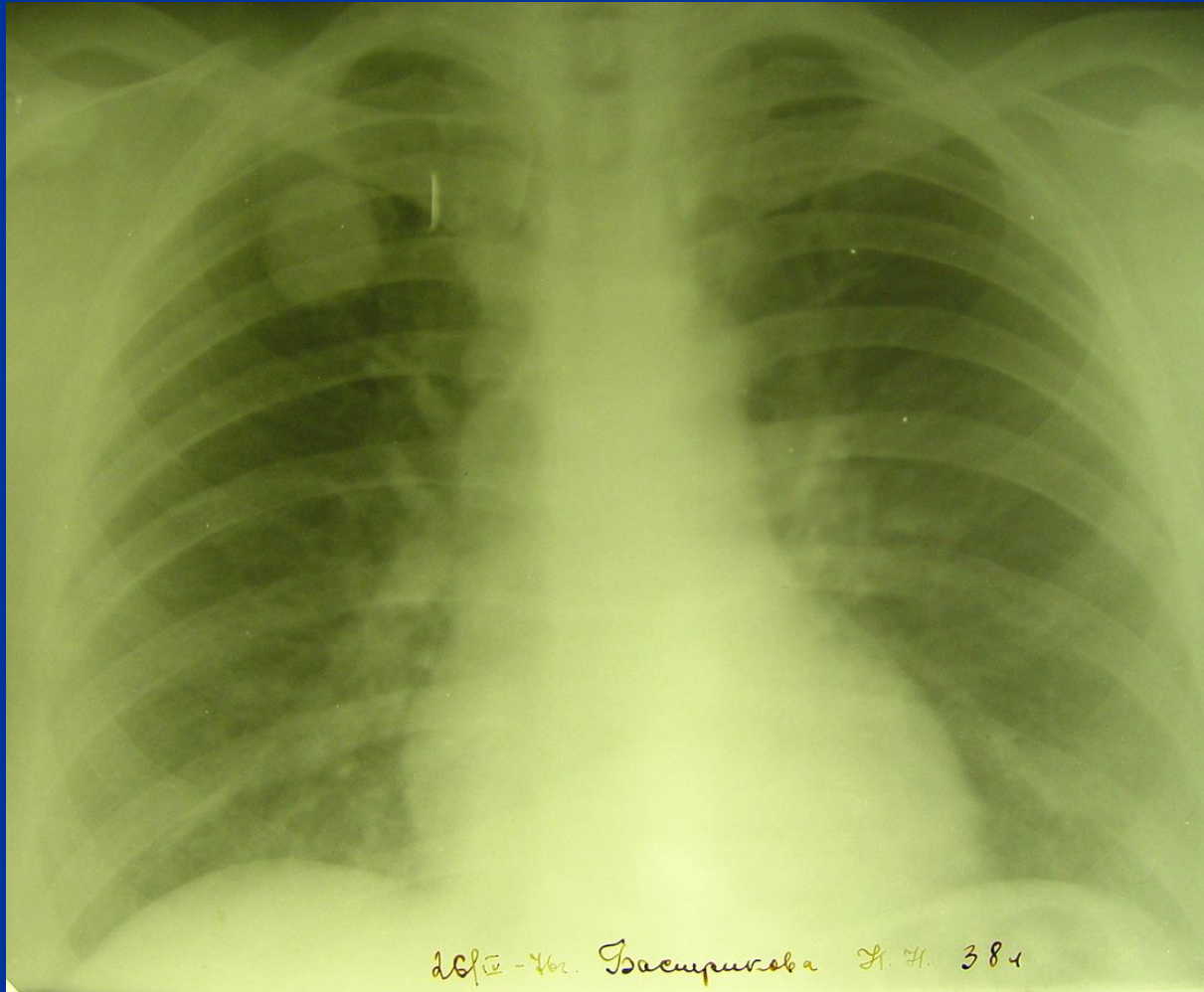
Обязательным моментом является сравнение данных настоящего Р-исследования с предыдущими

Стабильность теневой картина свойственна всем доброкачественным образованиям

Изменчивость – воспалительным процессам

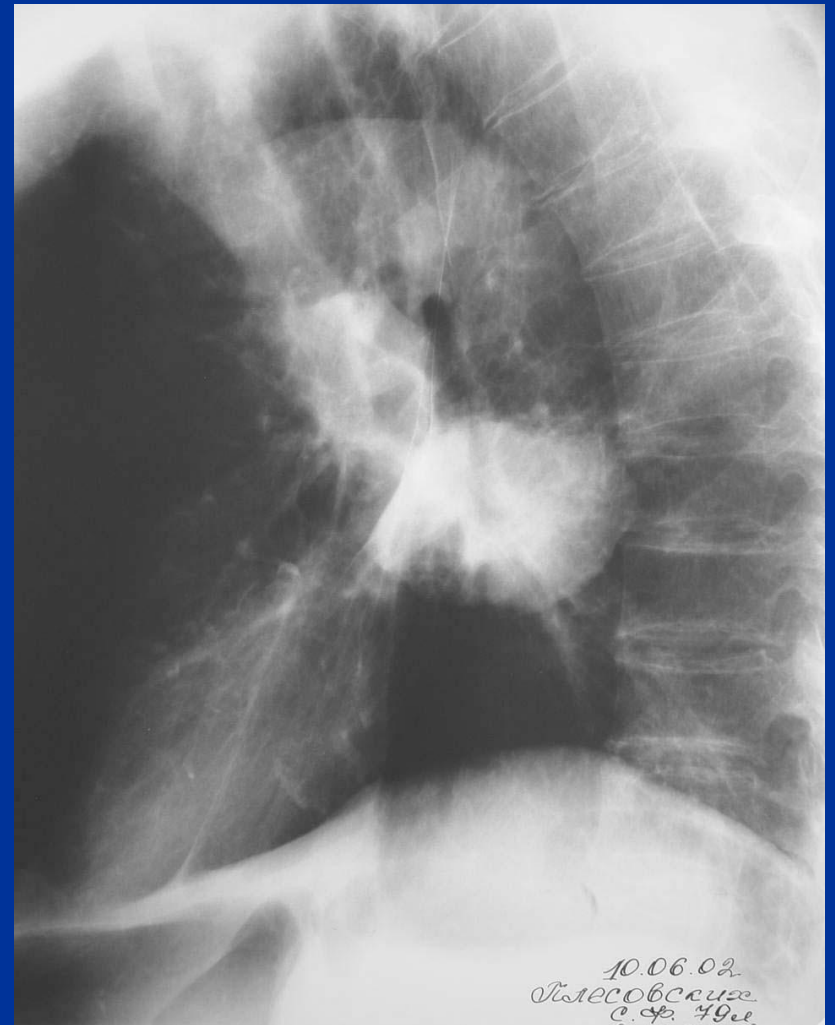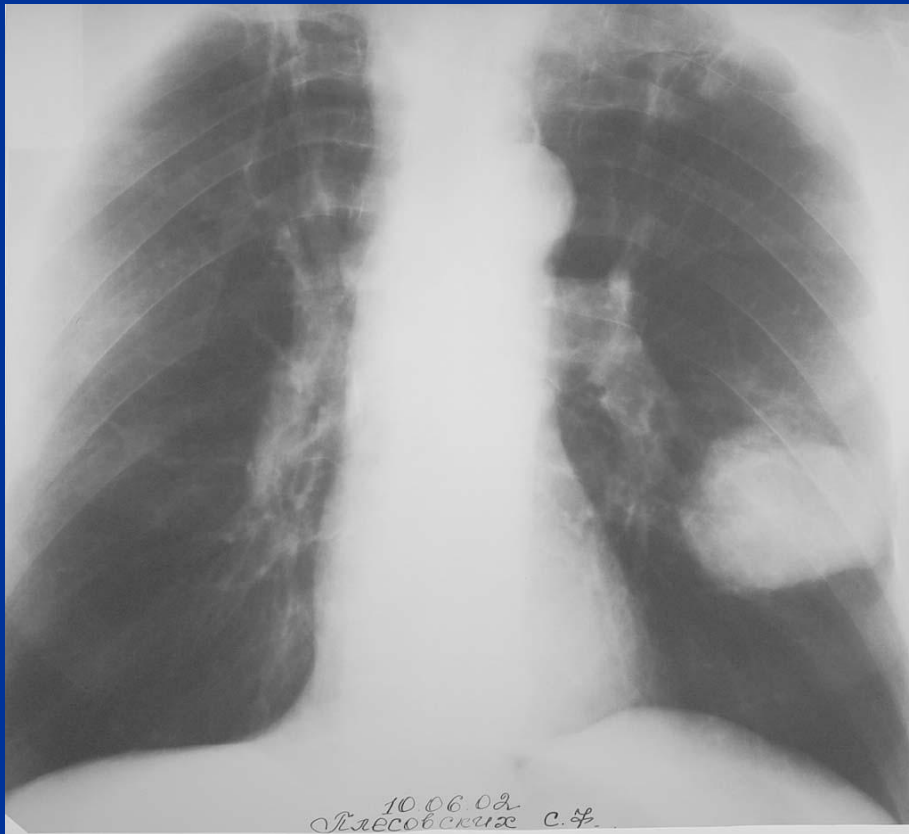Быстрое увеличение – злокачественным процессам

III. Круглая тень



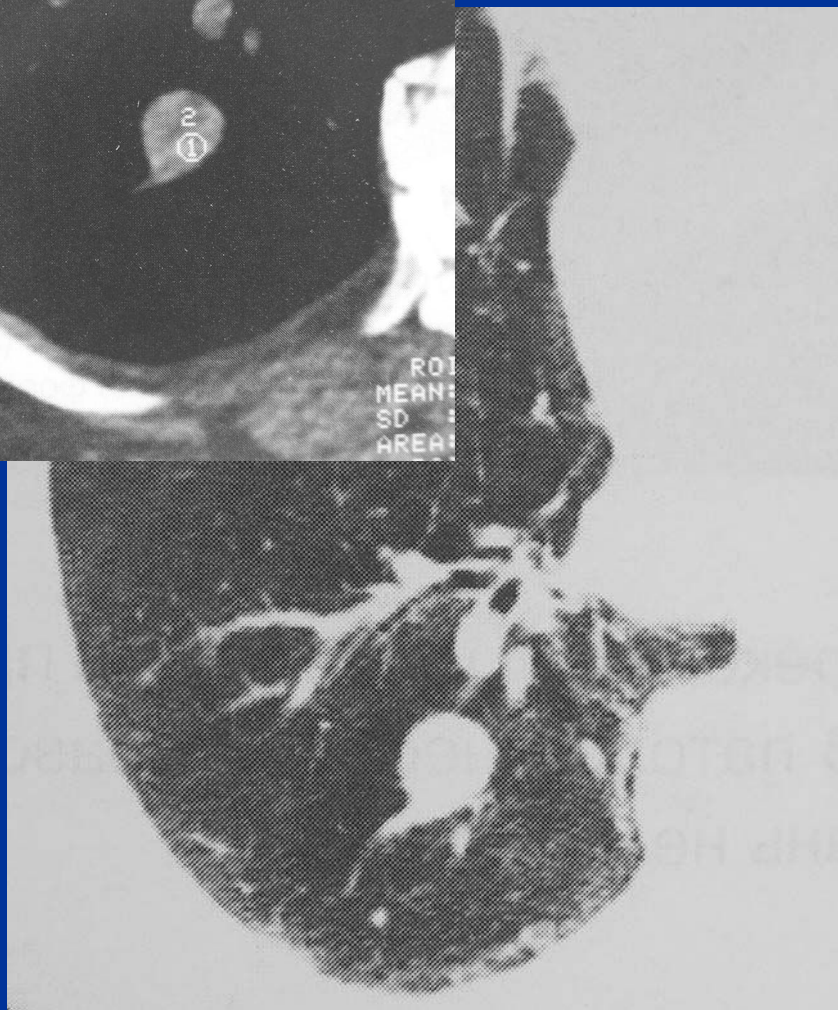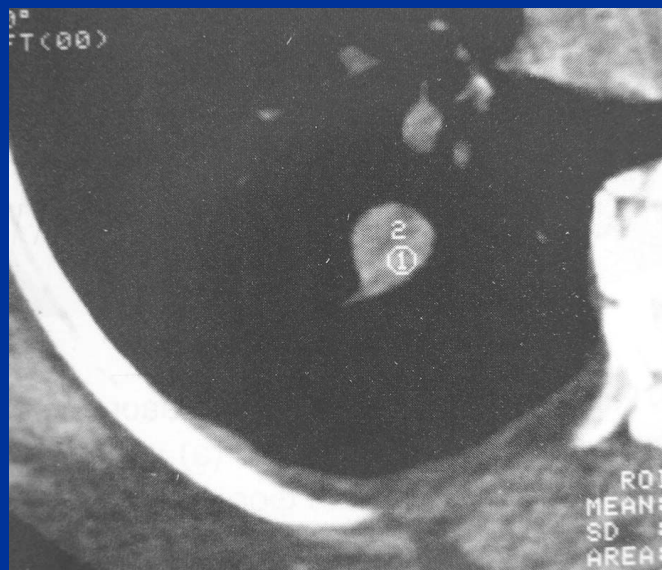Туберкулома

III. Круглая тень

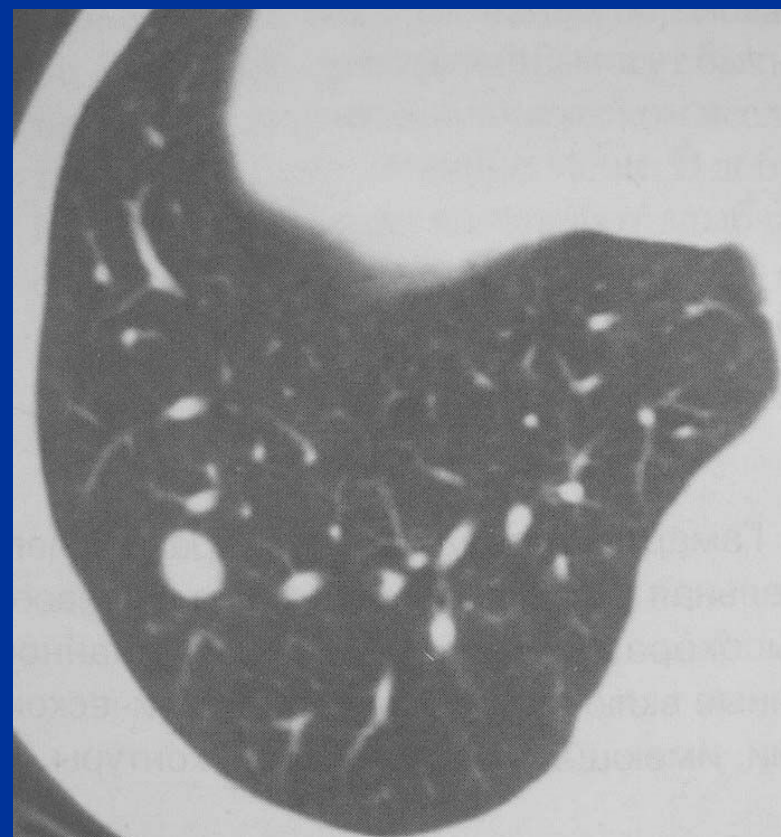


Периферический рак

III. Круглая тень

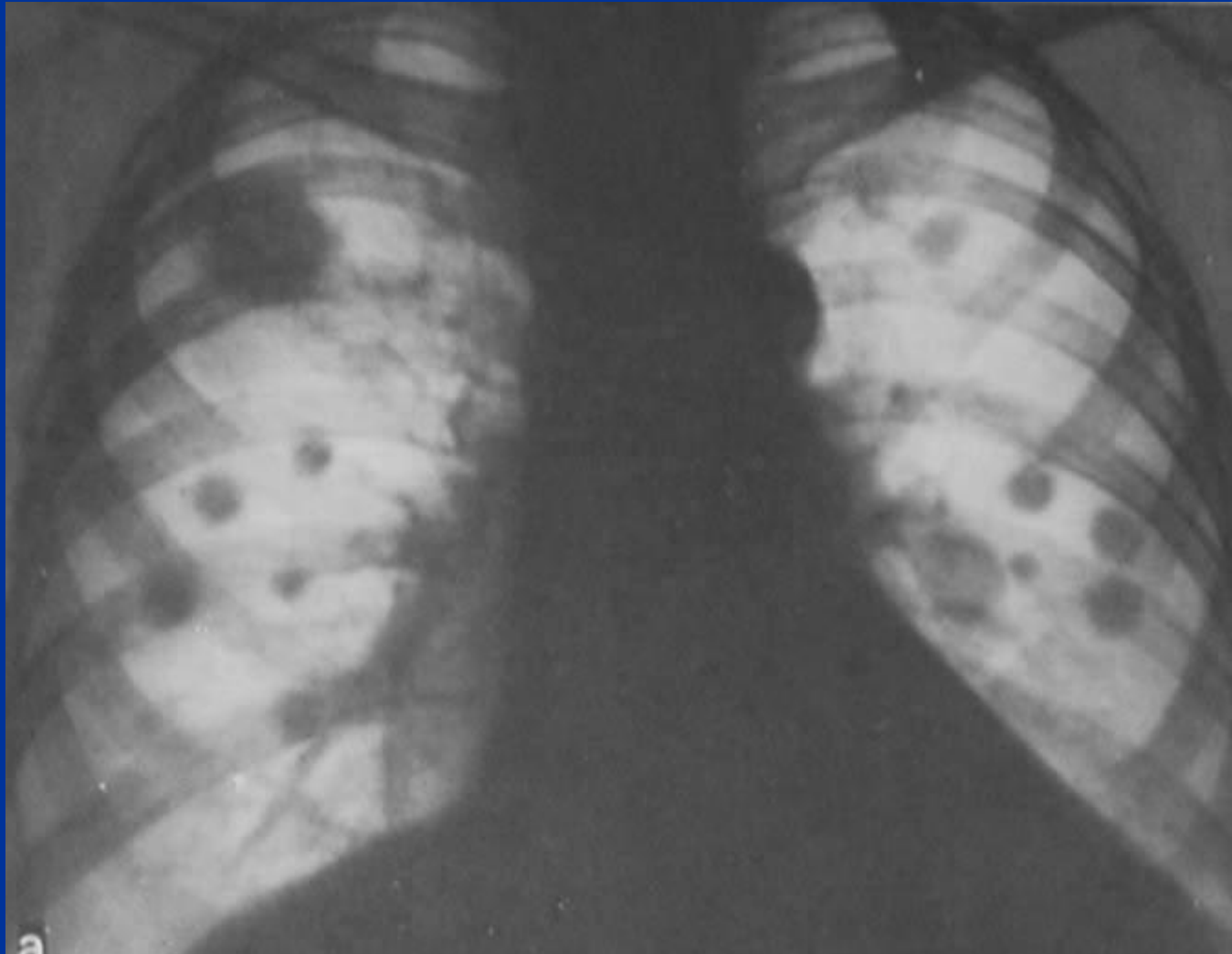


Гамартома



Гемангиома

III. Круглая тень



Метастазы опухоли почки

IV Очаги и ограниченные очаговые диссеминации

Очагами в рентгенологии называются округлые, полигональные или неправильной формы тени размером до 1,5см

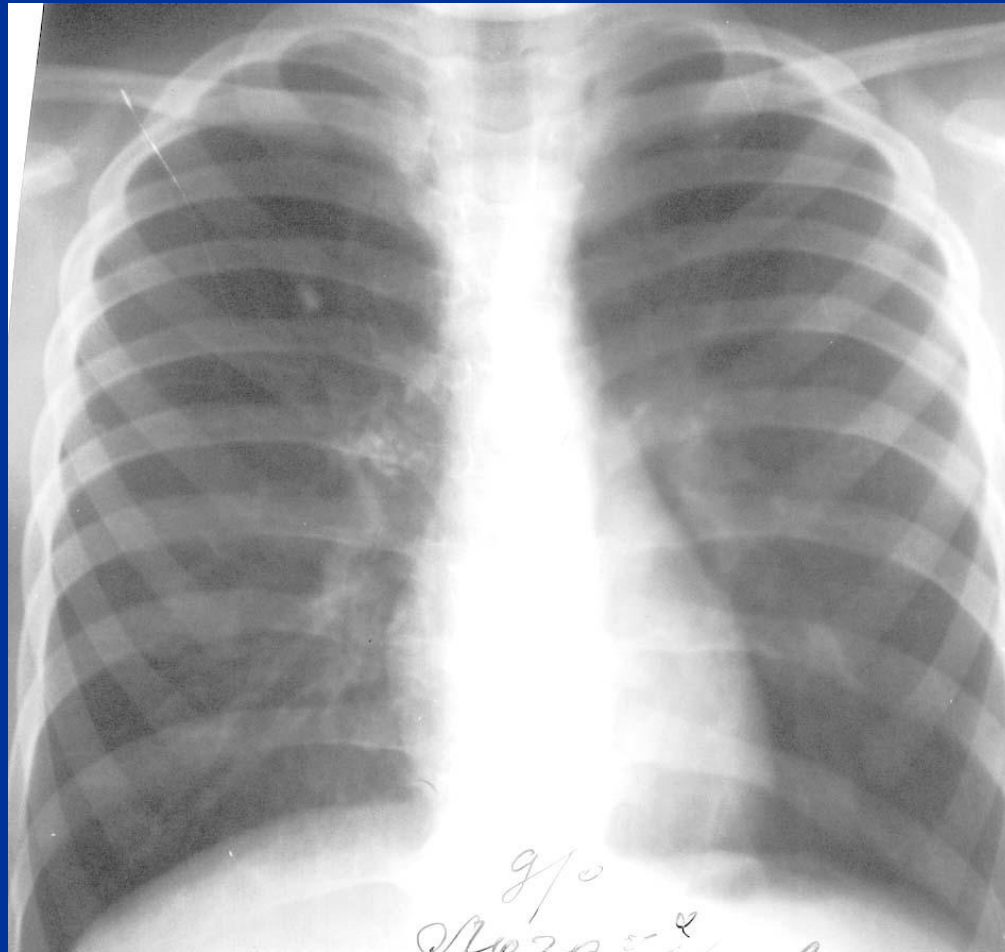
Группа очагов – несколько очагов, расположенных рядом друг с другом

Ограниченные диссеминации – множественные очаги в пределах не более двух сегментов

Наиболее часто этим синдромом
отображаются:

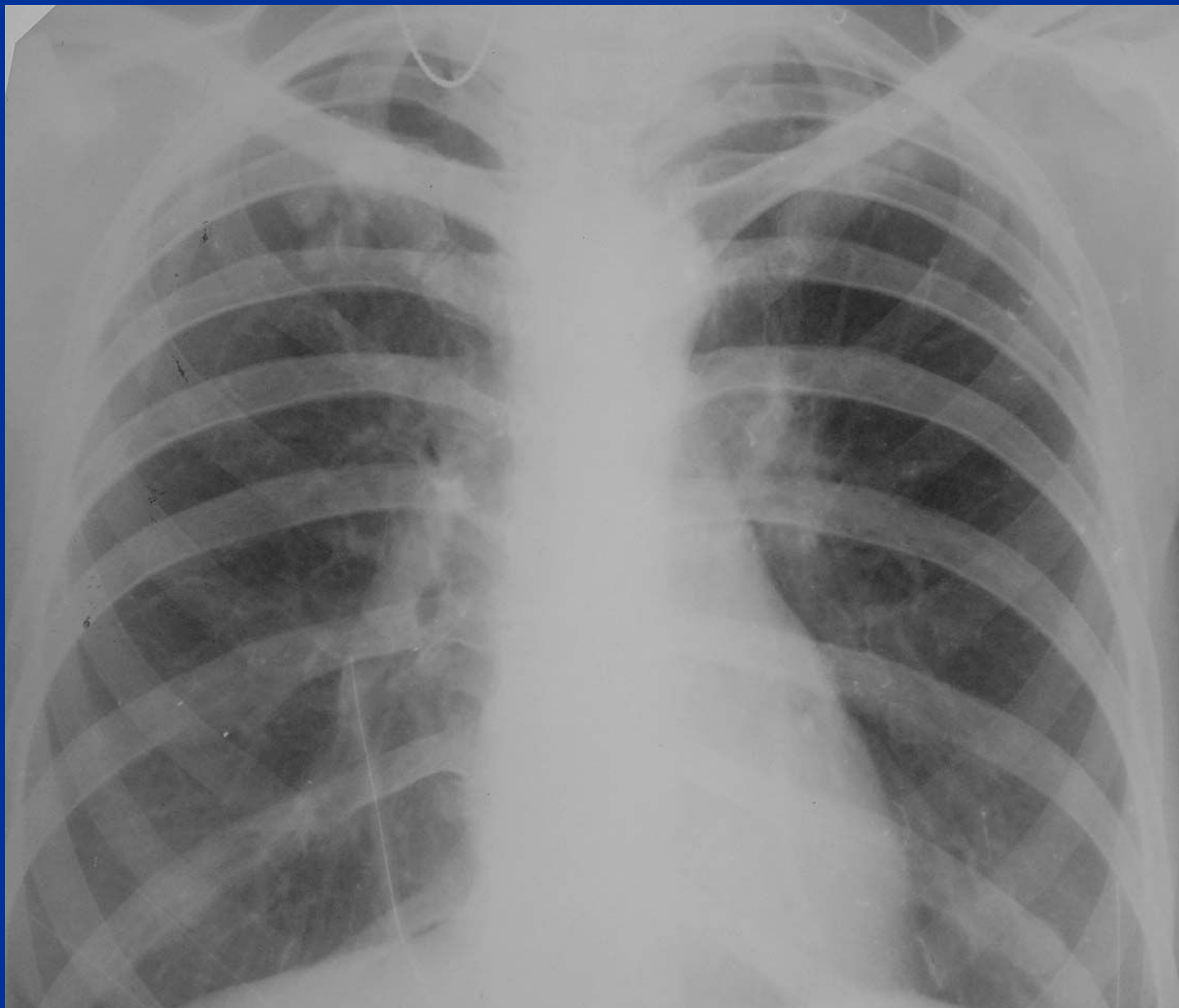
- Очаговый туберкулез
- Периферический рак
- Метастазы
- Дольковые ателектазы или начинающееся нарушение бронхиальной проходимости
- Вторичные пневмонии при аспирации пищевых масс, воды, крови

IV Очаги и ограниченные очаговые диссеминации

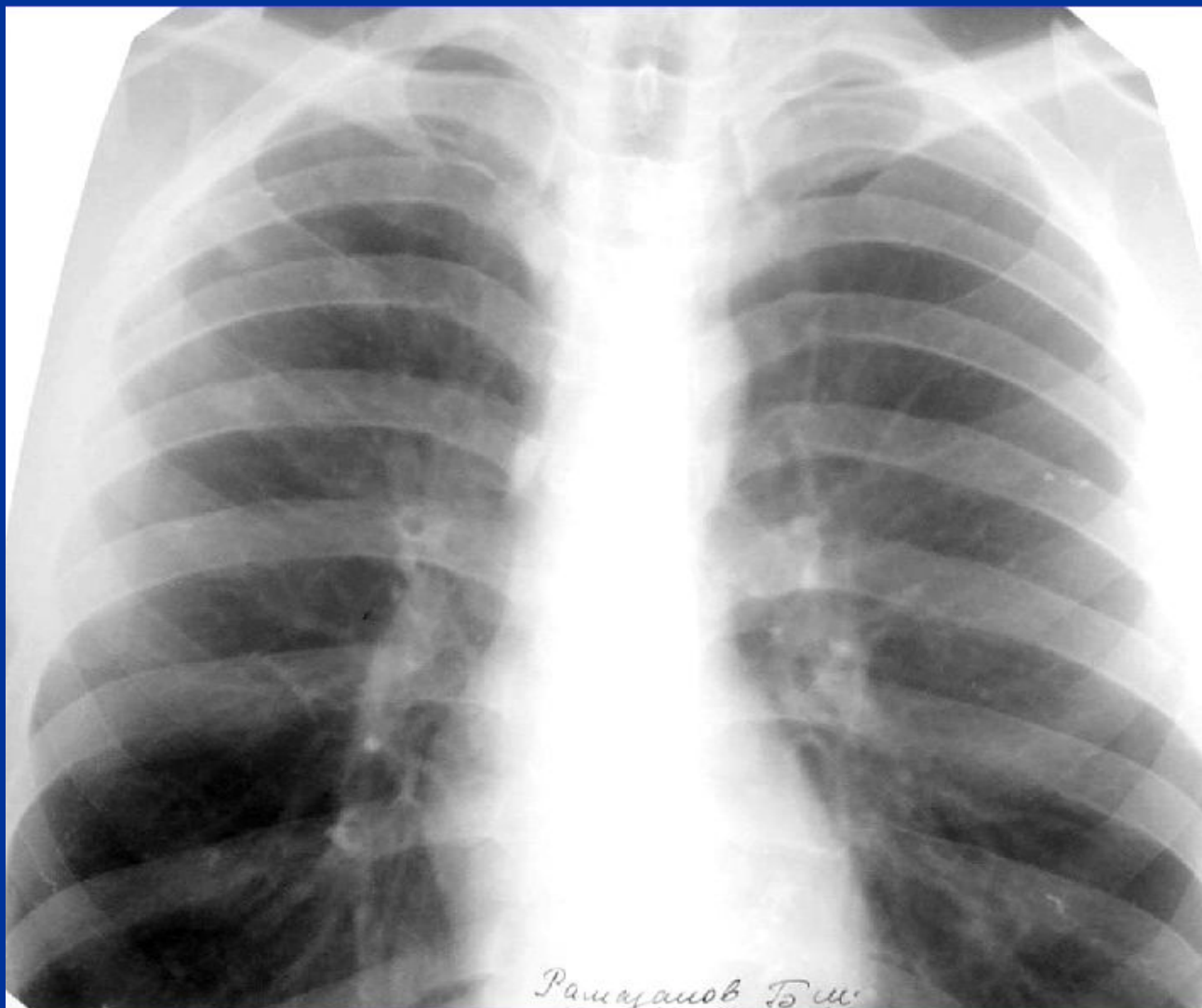


Очаговая тень в верхней доле правого легкого

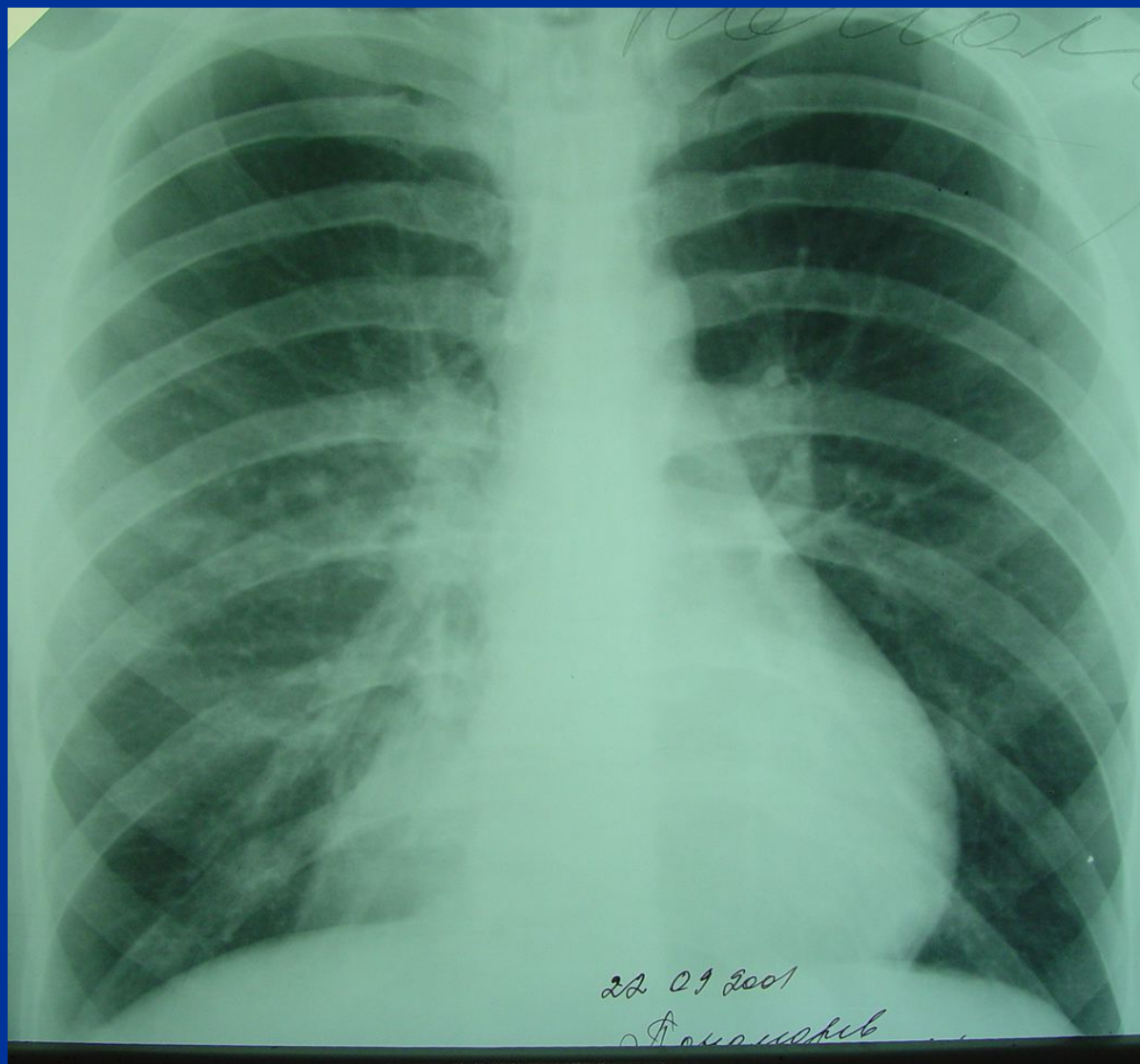
IV Очаги и ограниченные очаговые диссеминации



IV Очаги и ограниченные очаговые диссеминации



IV Очаги и ограниченные очаговые диссеминации



Заболевания, сопровождающиеся синдромом обширной очаговой диссеминацией:

- Диссеминированный туберкулез
- Саркоидоз
- Пневмокониоз
- Карциноматоз

При диф. диагностике следует учитывать преимущественную локализацию очагов, их размеры, динамику Р-картины, клинические проявления, профессиональный анамнез

V. Обширные очаговые диссеминации

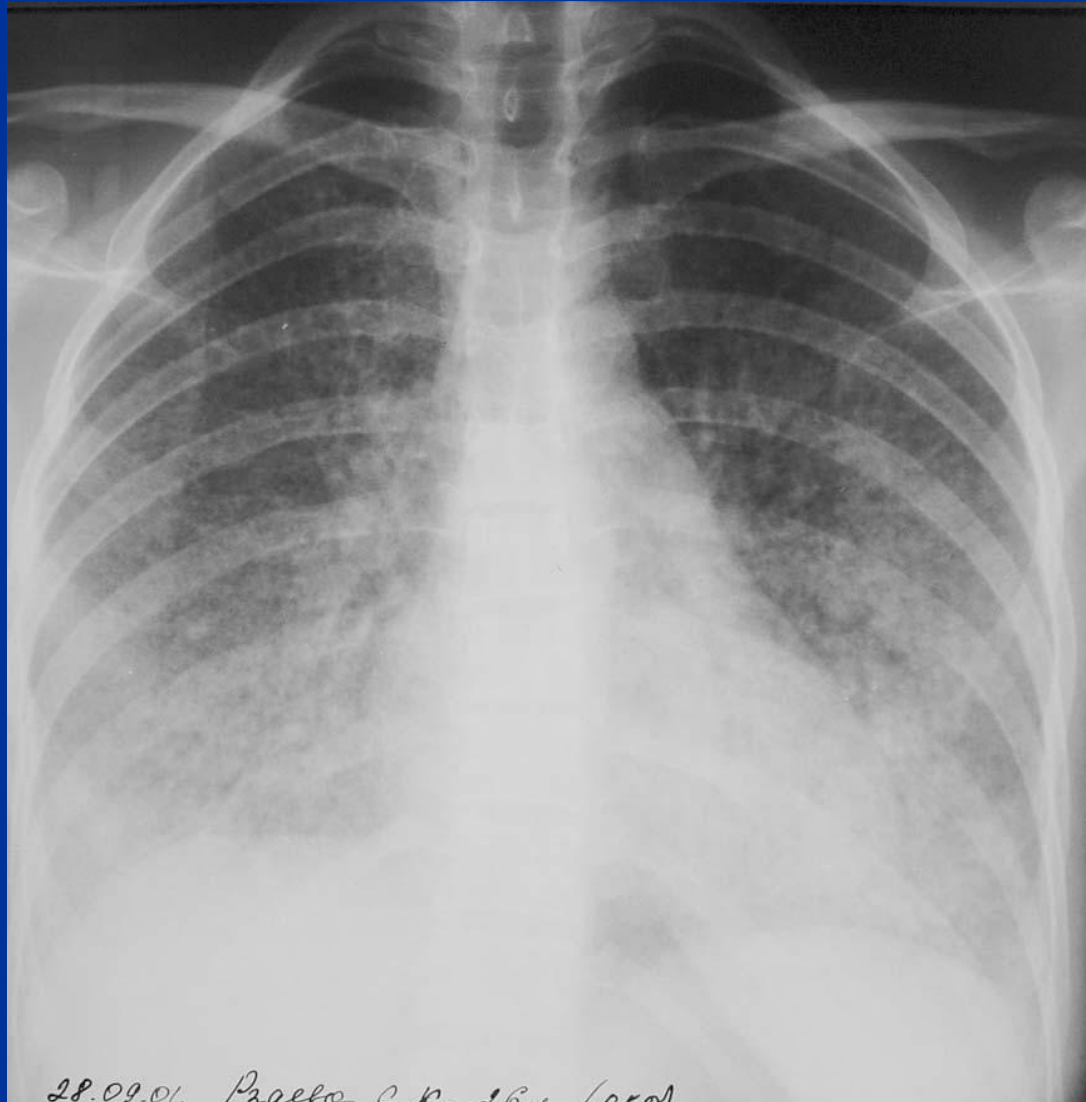
- поражения легких, протяженность которых превышает два сегмента

Поражение обоих легких называют **диффузной диссеминацией**

По величине различают 4 типа высыпаний:

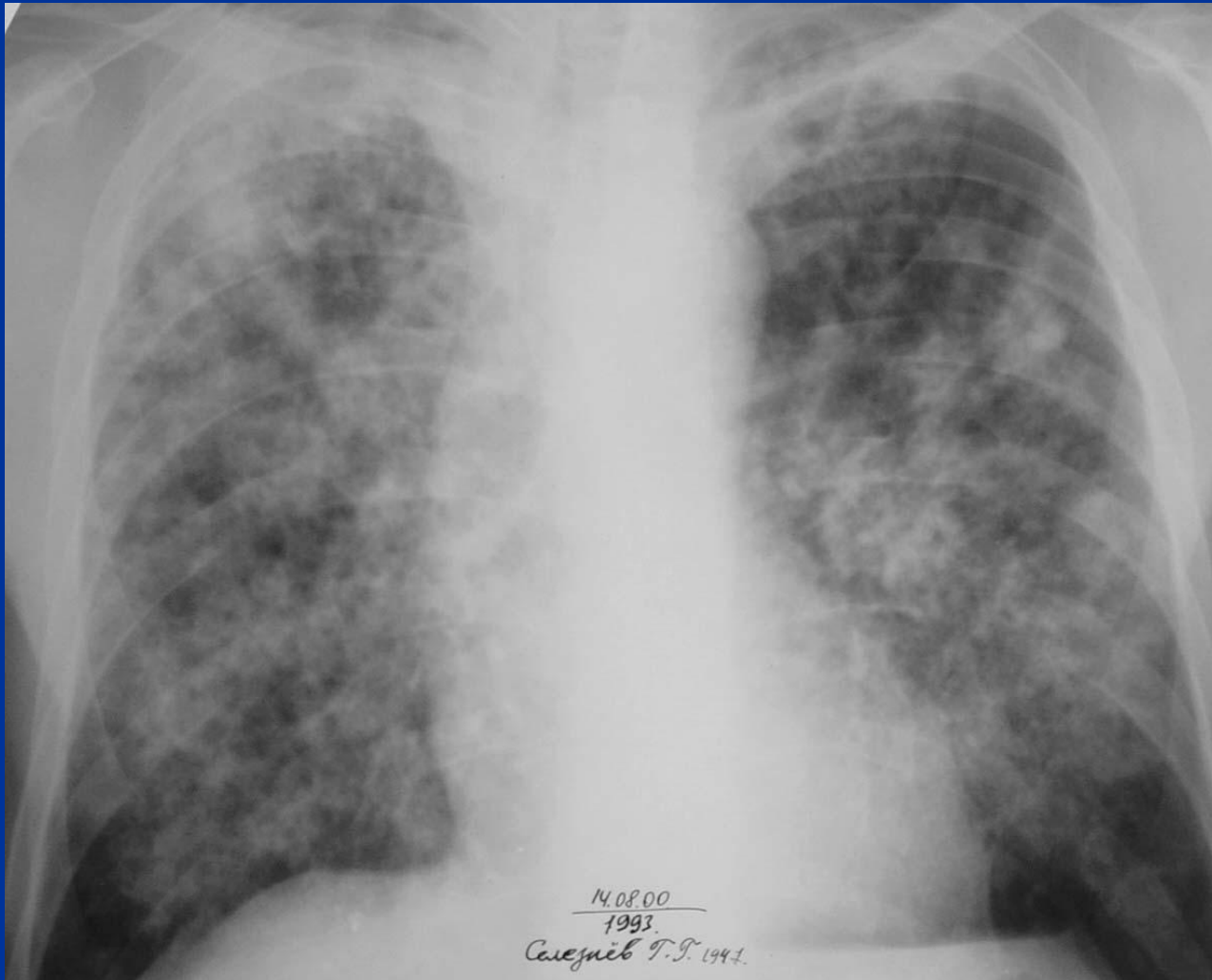
- Миллиарные размеры очагов до 2мм
- Мелкоочаговые – 3-4мм
- Среднеочаговые 5-8мм
- Крупноочаговые 9-15мм

V. Обширные очаговые диссеминации



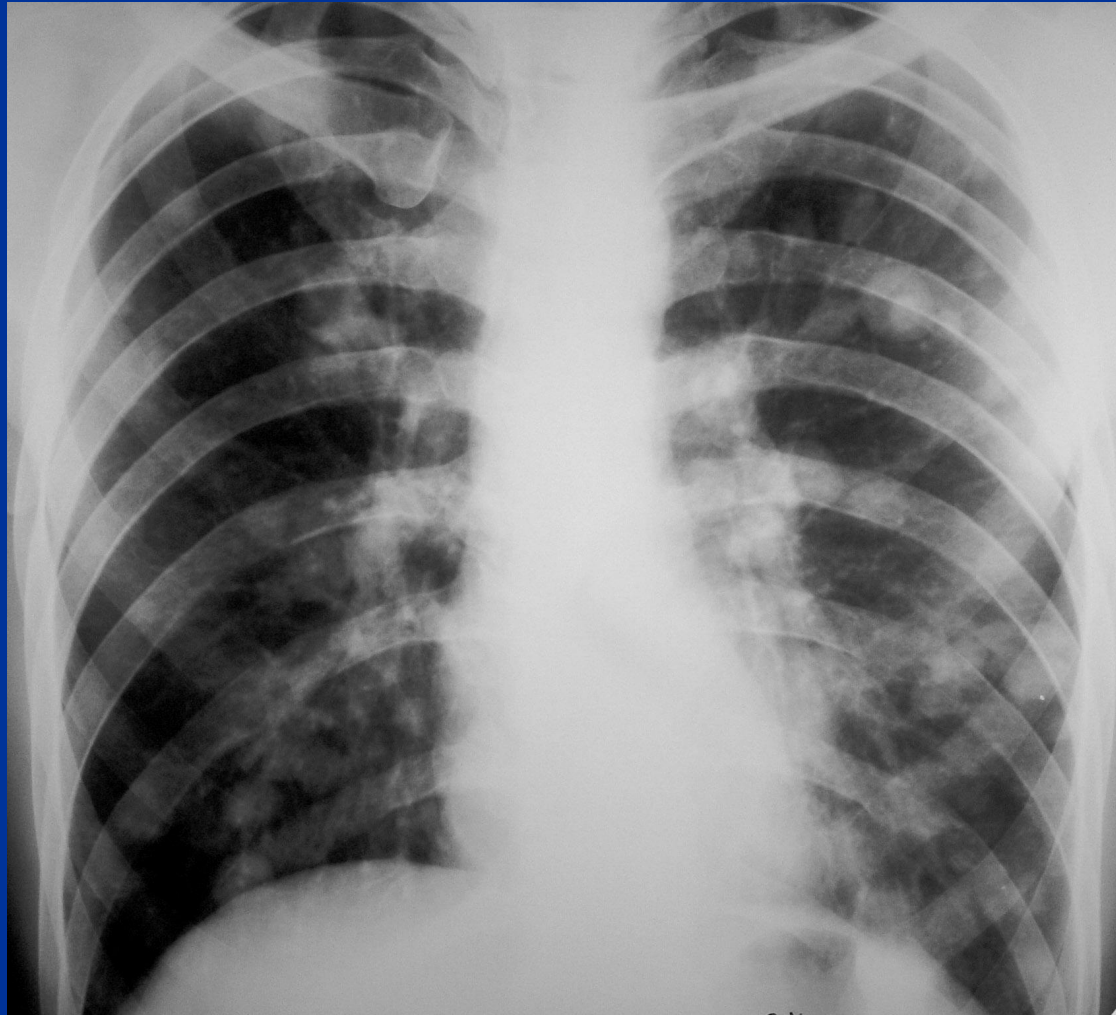
Мелкоочаговая диссеминация

V. Обширные очаговые диссеминации



Крупноочаговая диссеминация

V. Обширные очаговые диссеминации



VI. Воздушная полость

Скиалогически синдром воздушной полости имеет вид замкнутого кольца, сохраняющегося во всех проекциях

Процессы, сопровождающиеся картиной воздушной полости:

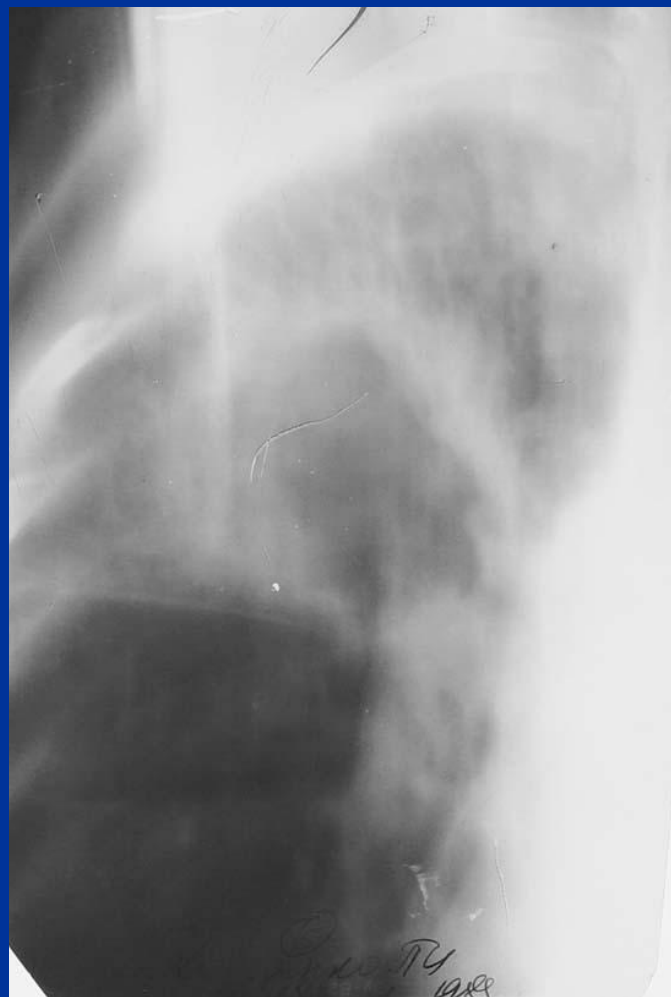
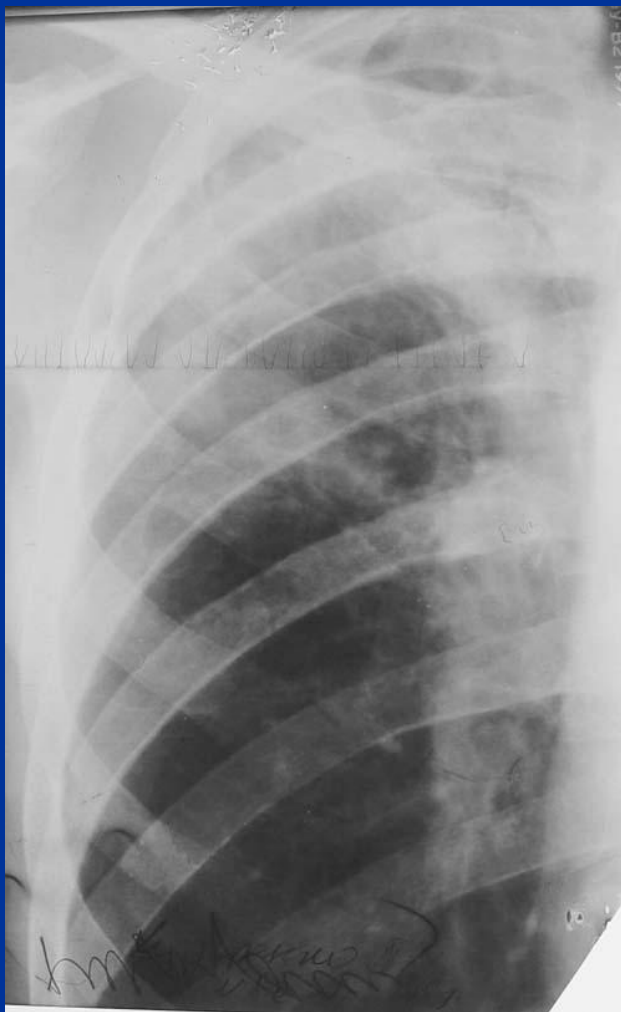
- Истинные и ложные кисты
- Кистозная гипоплазия
- Эмфизематозные буллы
- Абсцессы
- Деструктивные формы туберкулеза
- Полостная форма периферического рака, эхинококковая опорожнившаяся киста
- Аспергиллема

VI. Воздушная полость

Наиболее частые внелегочные процессы, сопровождающиеся картиной воздушной полости:

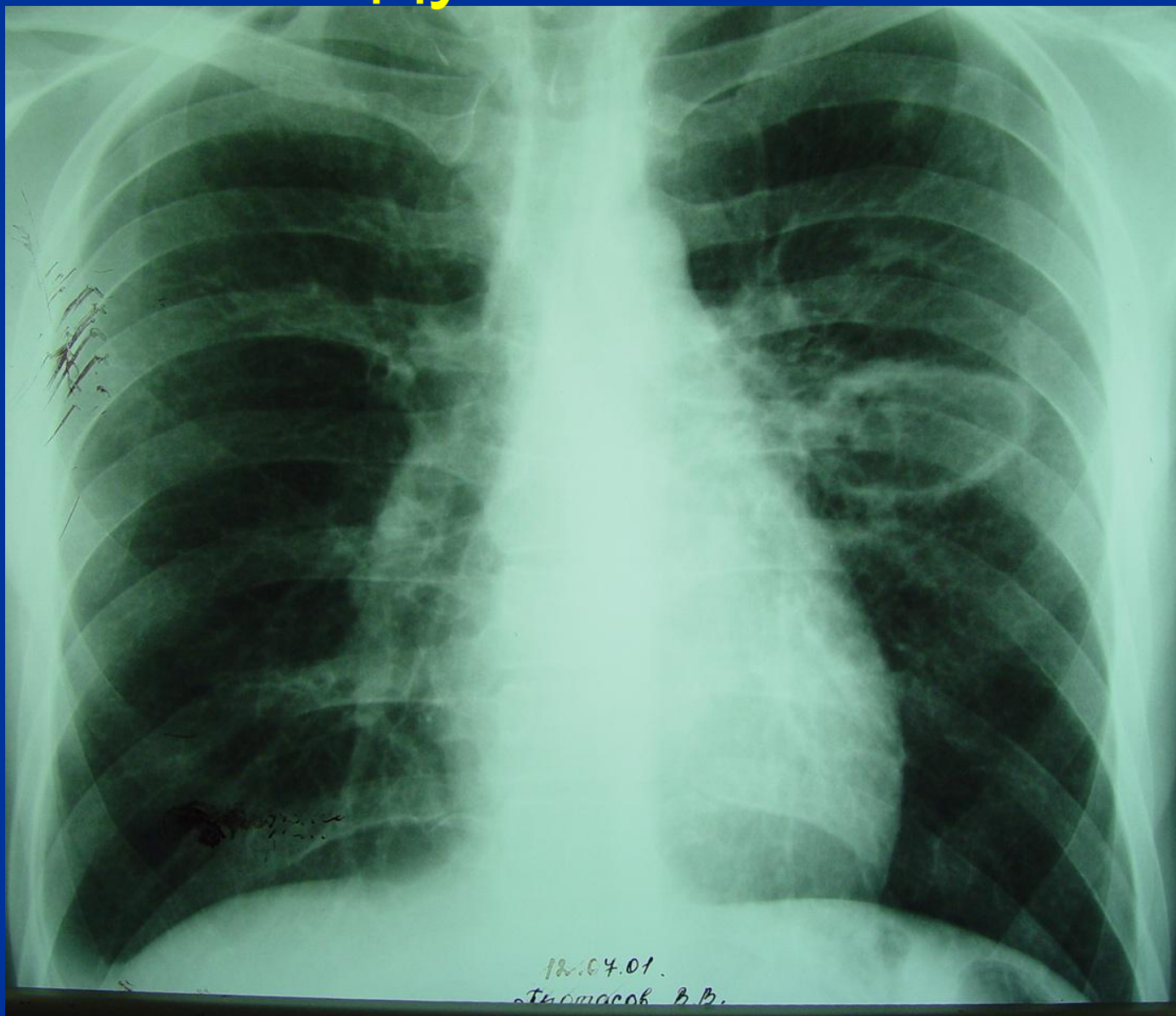
- **Ограниченный пневмоторакс (пиопневмоторакс)**
- **Диафрагмальные грыжи**
- **Состояние после пластики пищевода желудком или кишкой**

VI. Воздушная полость

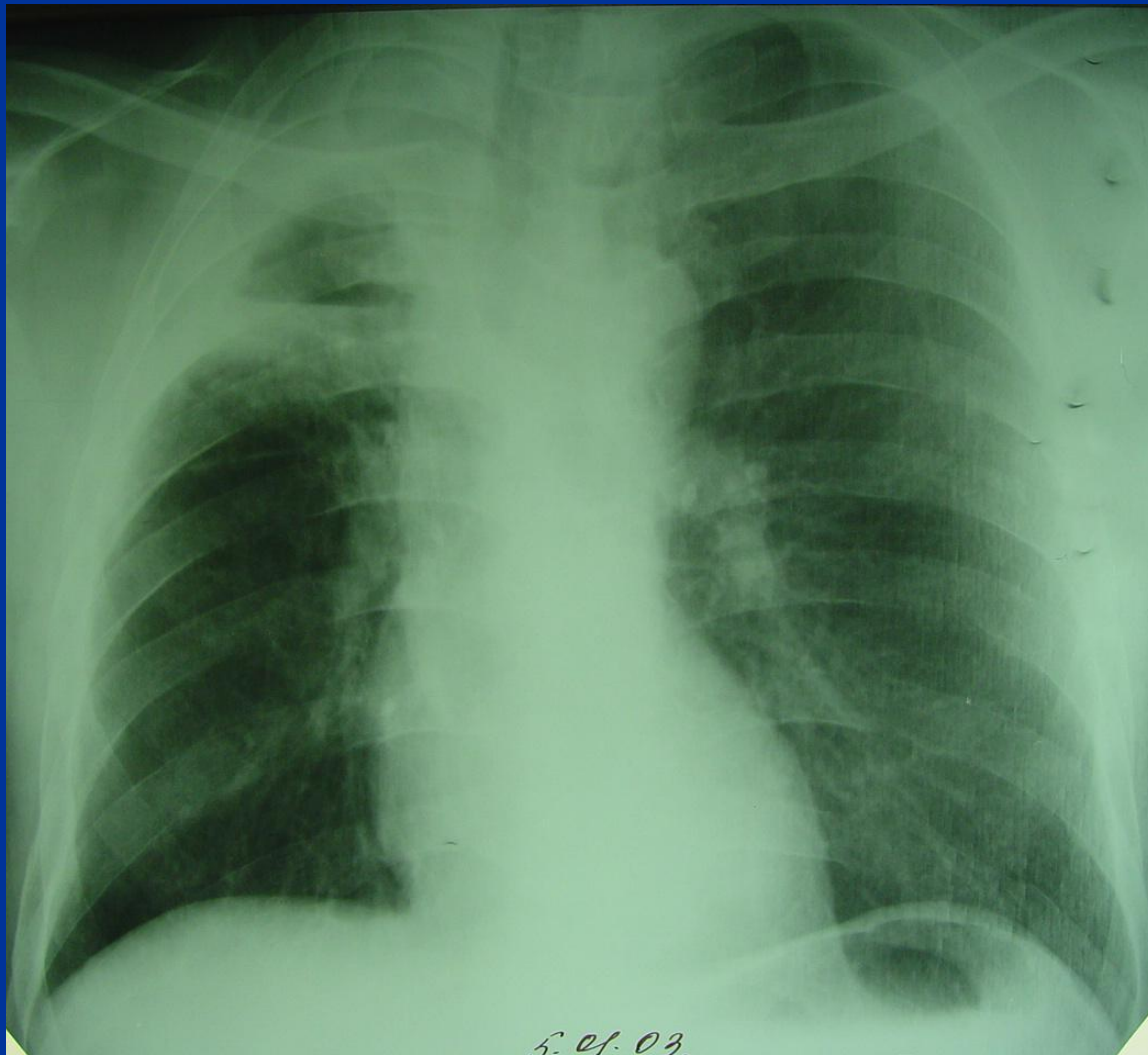


Периферический рак, полостная форма

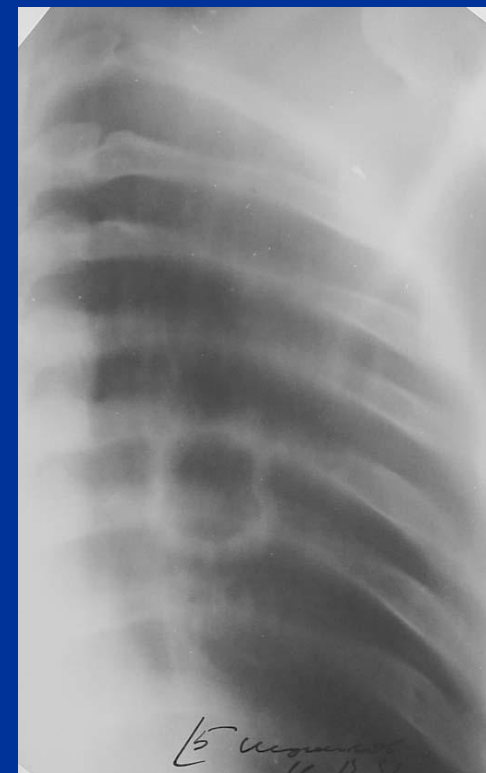
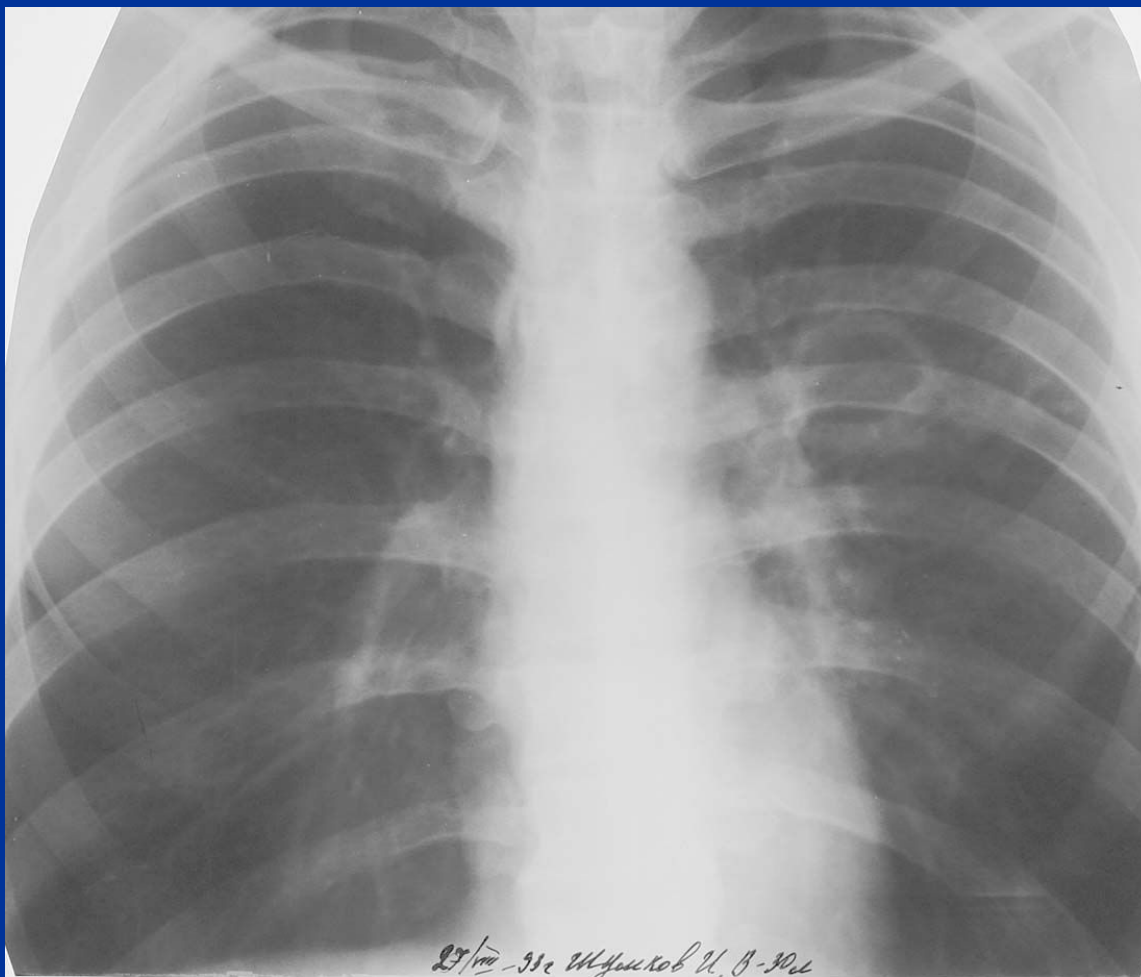
VI. Воздушная полость



VI. Воздушная полость



VI. Воздушная полость



VII. Обширное просветление

- повышение прозрачности обоих легочных полей, всего одного или большей части легочного поля, не ограниченное кольцевидной тенью

VII. Обширное просветление

Внутрилегочные патологические процессы

Целесообразно оценить их распространенность

- **Тотальное двухстороннее** (эмфизема легких, гиповолемия малого круга – врожденные пороки со стенозом легочной артерии- группа пороков Фалло)

VII. Обширное просветление

- **Тотальное одностороннее** (клапанные нарушения проходимости главного бронха, компенсаторное вздутие одного легкого при ателектазе или отсутствии другого, ТЕЛА главных ветвей ЛА)
- **Субтотальное одностороннее и двухстороннее** (клапанное нарушение проходимости главного бронха компенсаторное вздутие одного легкого при ателектазе или отсутствии другого, ТЕЛА главных ветвей ЛА)

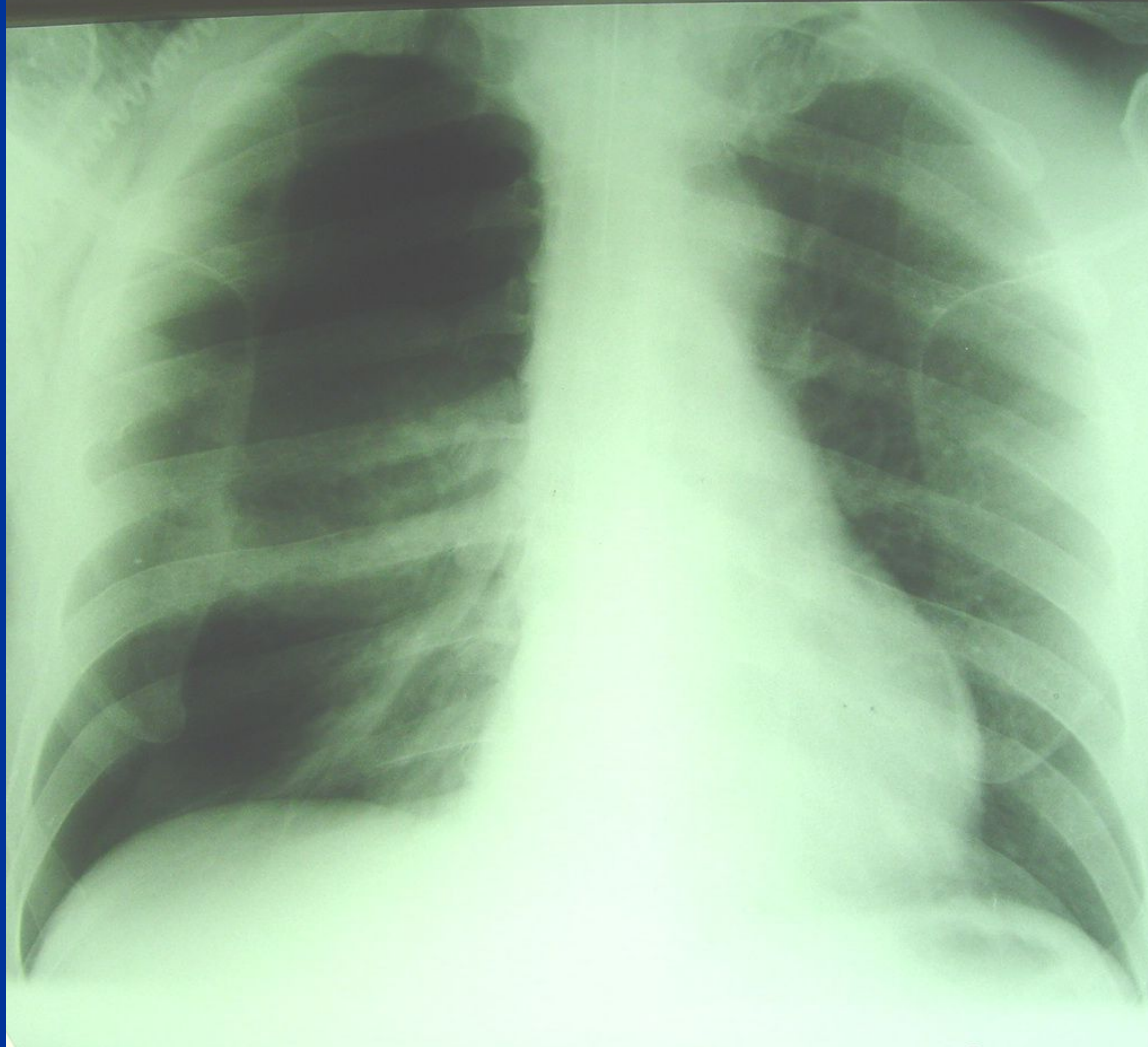
Внелегочный патологический процесс—

ТОТАЛЬНЫЙ ПНЕВМОТОРАКС, который характеризуется:

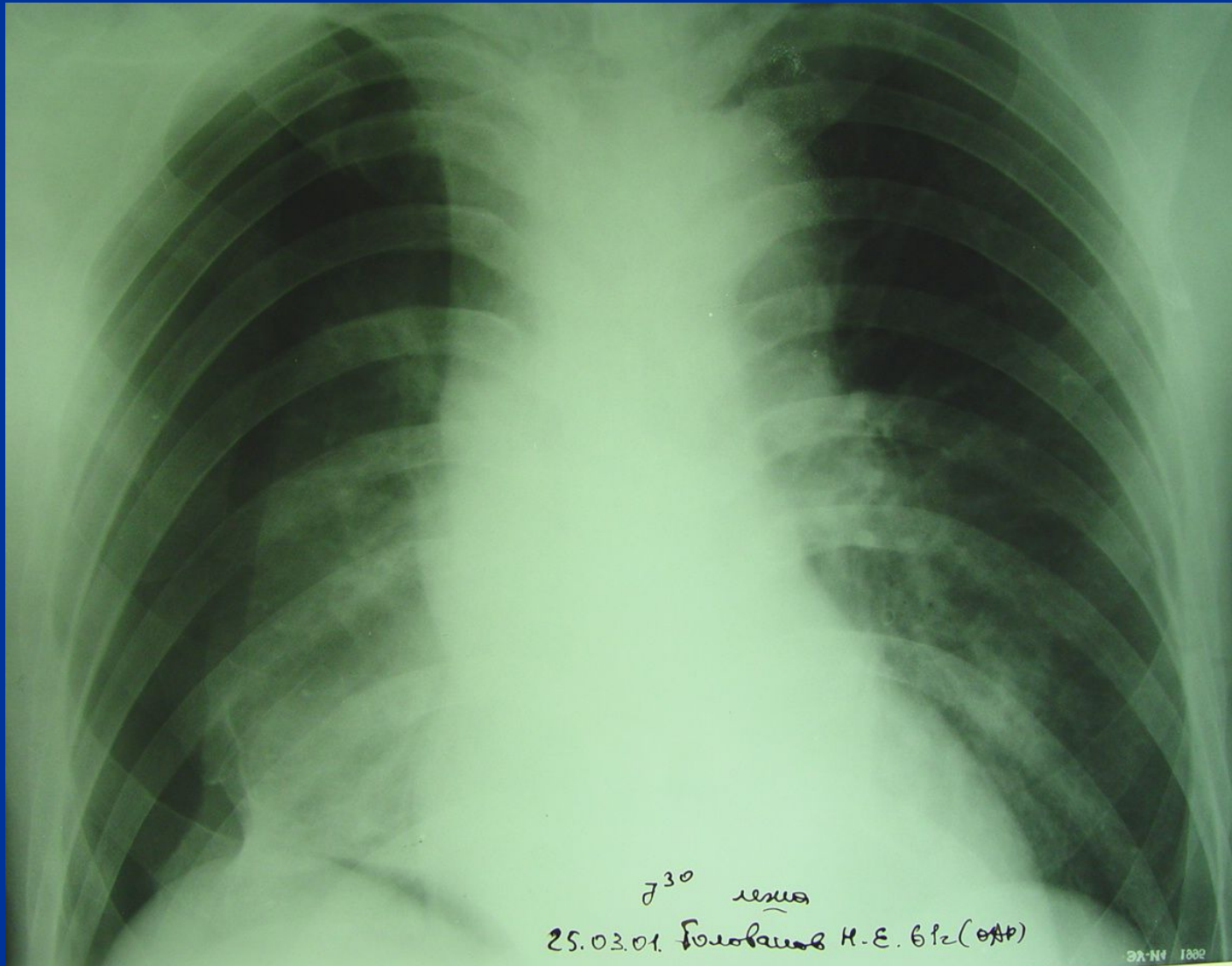
- Значительным просветлением периферической части гемиторакса
- Полным отсутствием в этой зоне легочного рисунка
- Пневматизация спавшегося легкого уменьшена
- Легкое уменьшено и смещено к корню, благодаря чему хорошо виден его латеральный контур (Картина более наглядна в фазе выдоха)

При напряженном пневмотораксе средостение смещается в противоположную сторону, а диафрагма ВНИЗ

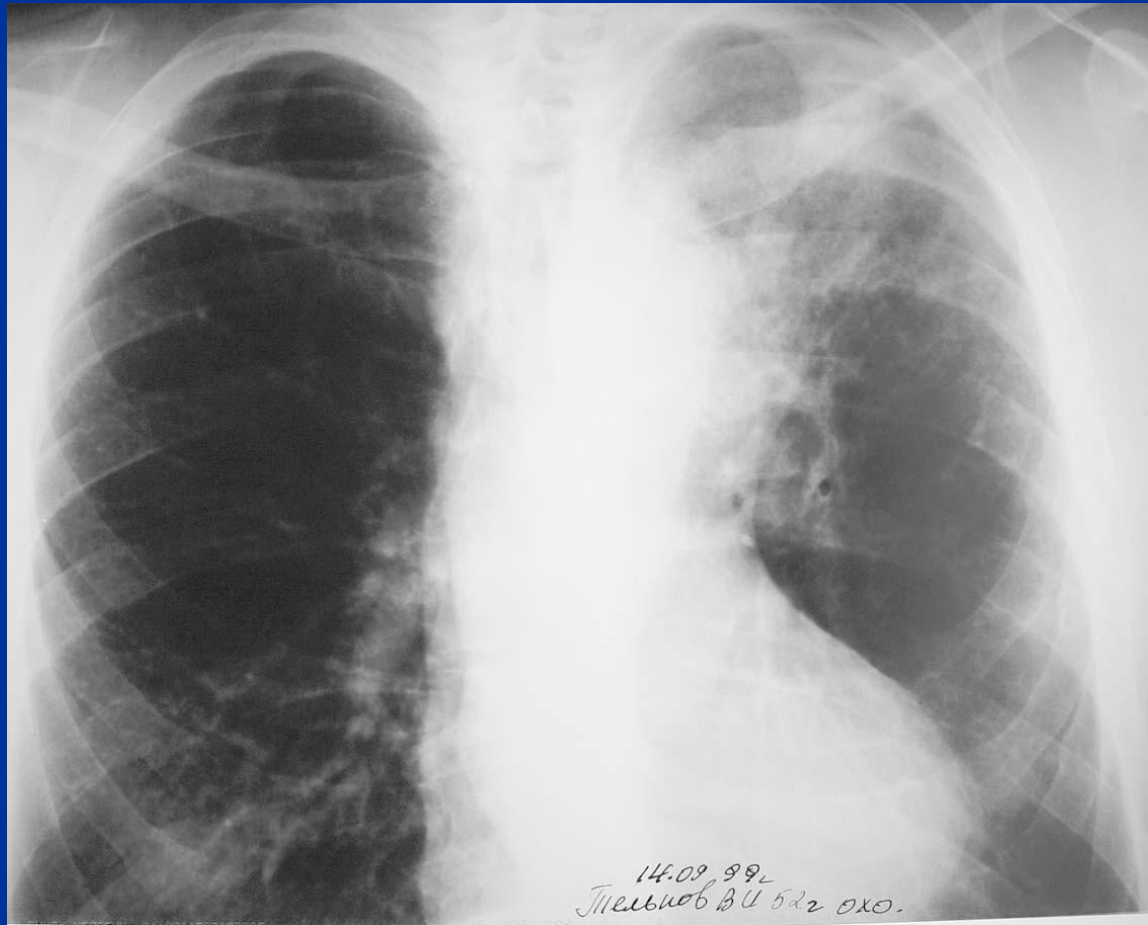
VII. Обширное просветление



VII. Обширное просветление



VII. Обширное просветление



VIII. Изменение легочного рисунка

Отклонение от рентгеновской картины нормального легочного рисунка

Три фактора:

- Нарушение кровообращения в малом круге
- Нарушение лимфооттока
- Фиброз межуточной ткани

Эти патологические состояния отражаются двумя радиологическими вариантами

изменения легочного рисунка: **усилением**
и обеднением

Усиление легочного рисунка
характеризуется увеличением колибра и
числа его элементов в единице площади
легочного поля

Обеднение – противоположное изменение

Деформация легочного рисунка
характеризуется изменением нормального
хода, формы и неровностью контуров его
элементов

Сетчатый вид деформации обусловлен
уплотнением междольковых перегородок,
ТЯЖИСТЫЙ – вследствие уплотнения
перибронхиальной и периваскулярной ткани

VIII. Изменение легочного рисунка

Тотальное двухстороннее усиление легочного рисунка может быть обусловлено:

- 1) **Артериальным полнокровием** легких при врожденных пороках (дефекты перегородок, открытый артериальный проток)
- 2) **Застойным полнокровием** (митральные пороки, сердечная недостаточность)
- 3) **Интерстициальным отеком** вследствие растройства обмена тканевой жидкостью различного генеза
- 4) **Лимфангитом** при блокаде внутригрудных л/у
- 5) **Диффузным интерстициальным фиброзом** при хр. бронхите, пневмокониозах, саркоидозе 2ст, коллагенозах, альвеолитах, лейомиоматозе

VIII. Изменение легочного рисунка

Тотальное одностороннее усиление легочного рисунка обусловлено:

- 1) Полнокровием одного легкого при ателектазе, циррозе или отсутствии второго
- 2) Агенезией главной ветви легочной артерии
- 3) Прорастанием главной ветви легочной артерии опухолью или сдавление ее аневризмой аорты

Ограниченное усиление легочного рисунка характерно для локальных пневмосклерозов, бронхоэктазий, гиповентиляции сегмента (доли)

VIII. Изменение легочного рисунка

Тотальное двухстороннее обеднение

легочного рисунка является следствием:

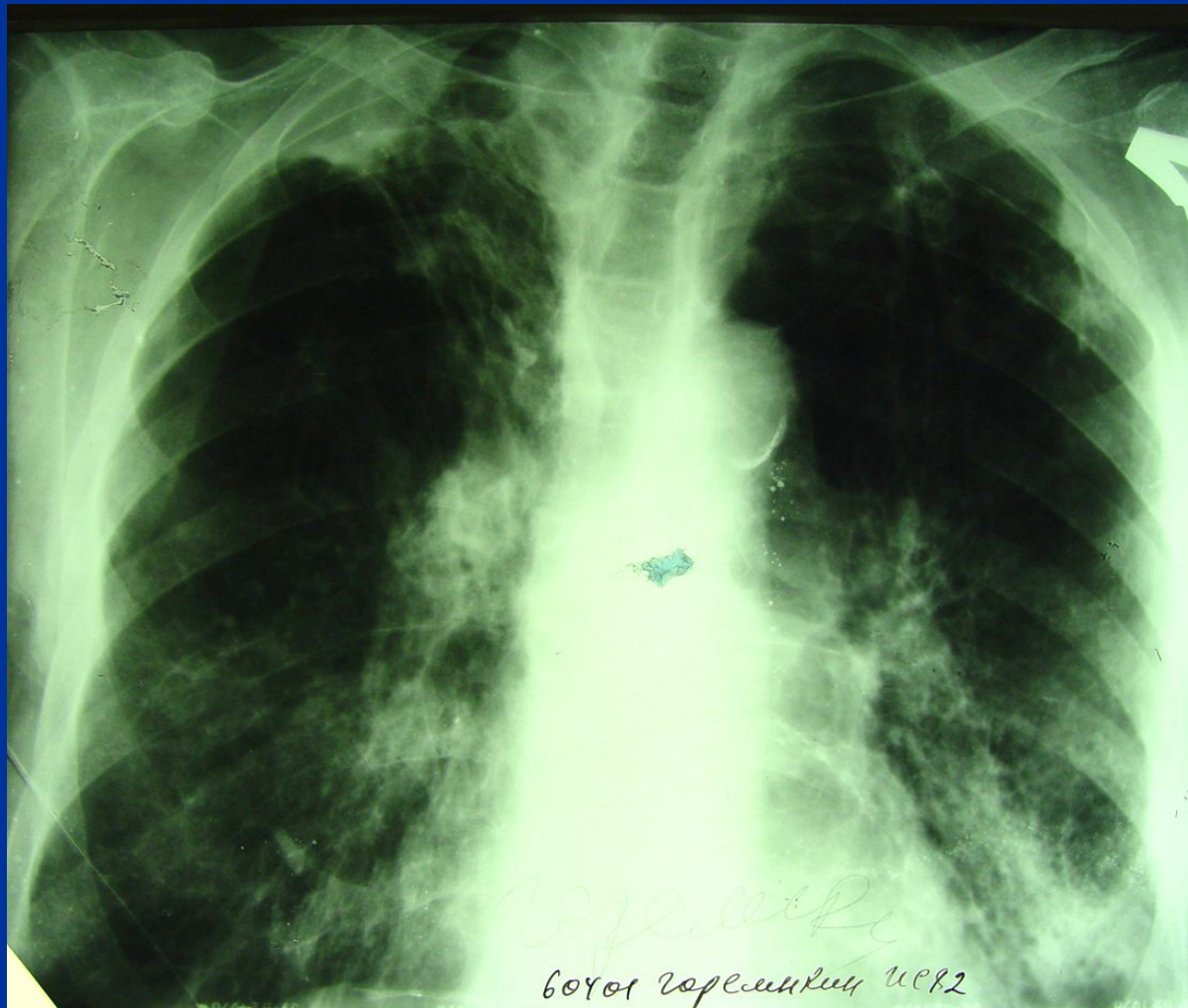
- 1) Гиповолемии малого круга кровообращения при врожденных пороках сердца со стенозом легочной артерии (изолированный стеноз, группа Фалло)
- 2) Высокой легочной гипертензии при митральном стенозе
- 3) Эмфиземы легких

VIII. Изменение легочного рисунка

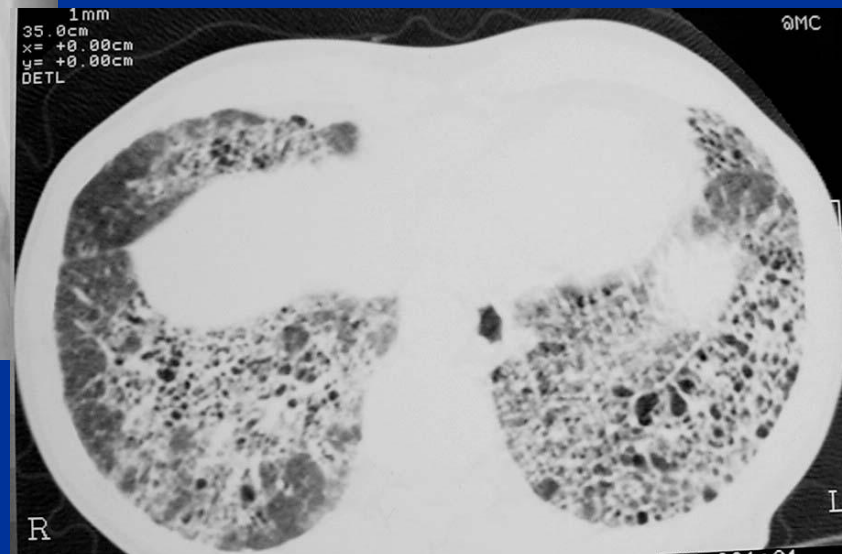
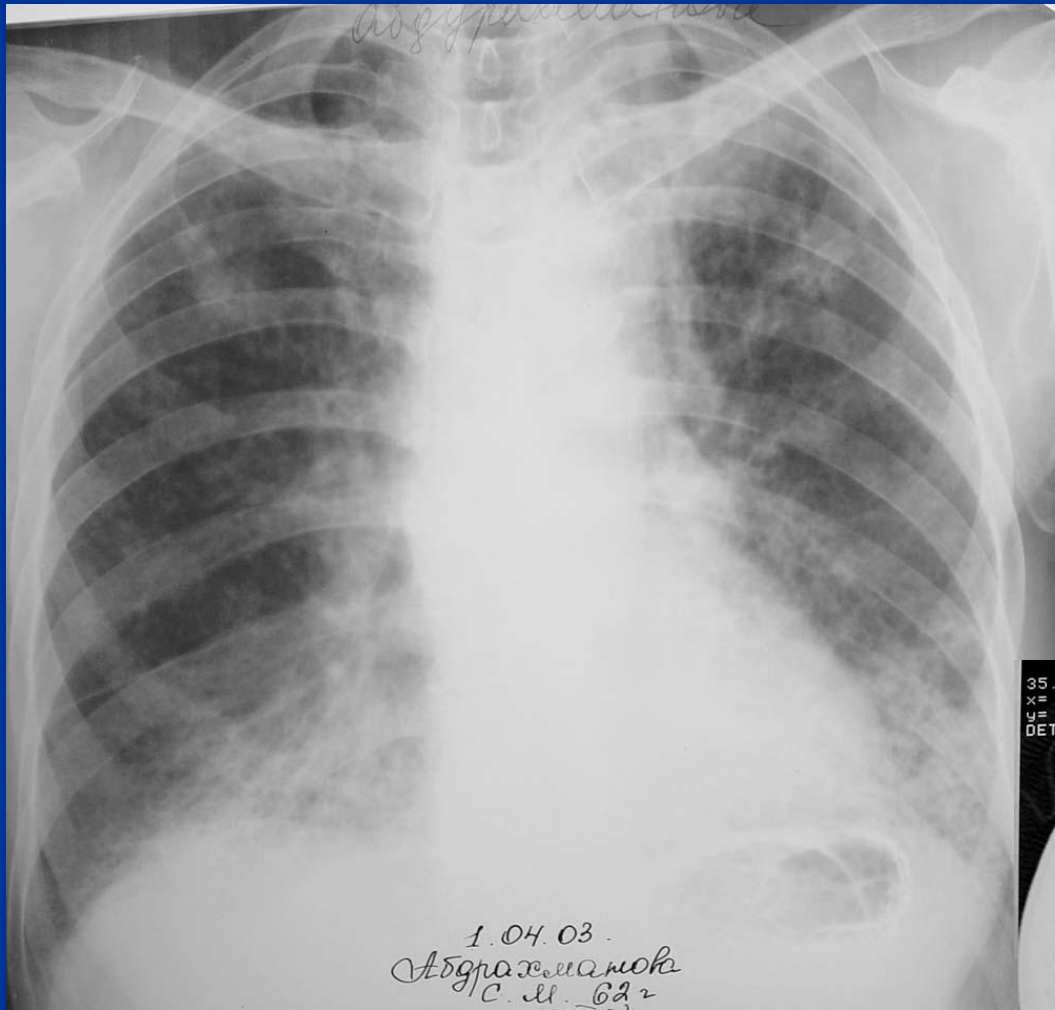Тотальное одностороннее обеднение легочного рисунка: ТЭЛА, агенезия главной ветви ЛА, ее сдавление опухолью, аневризмой аорты, клапанное нарушение проходимости главного бронха

Ограниченное обеднение легочного рисунка: ТЭ долевой артерии, врожденная лобарная эмфизема

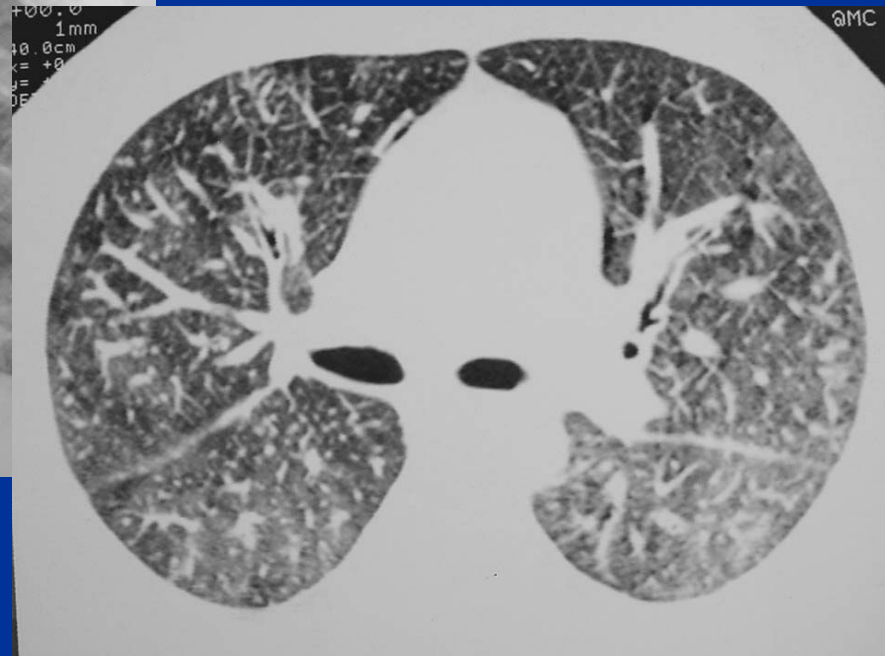
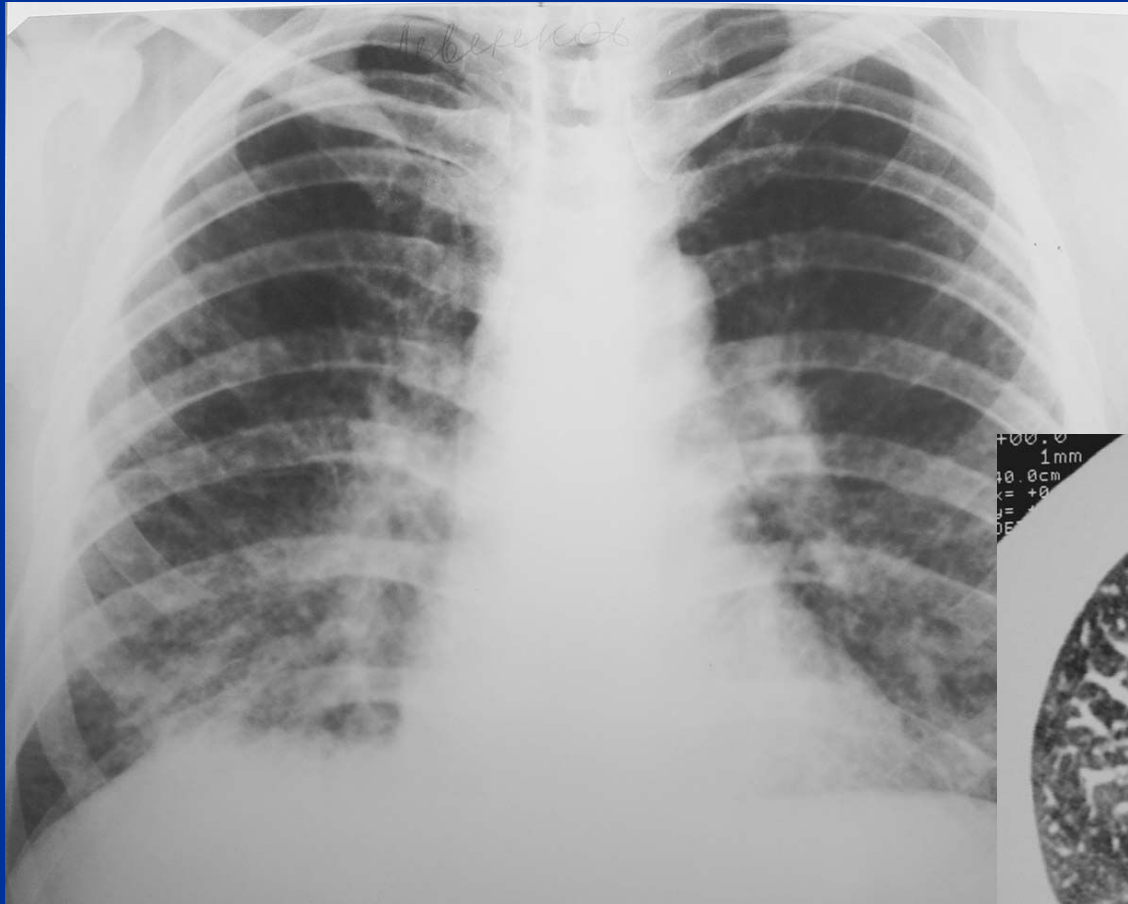VIII. Изменение легочного рисунка



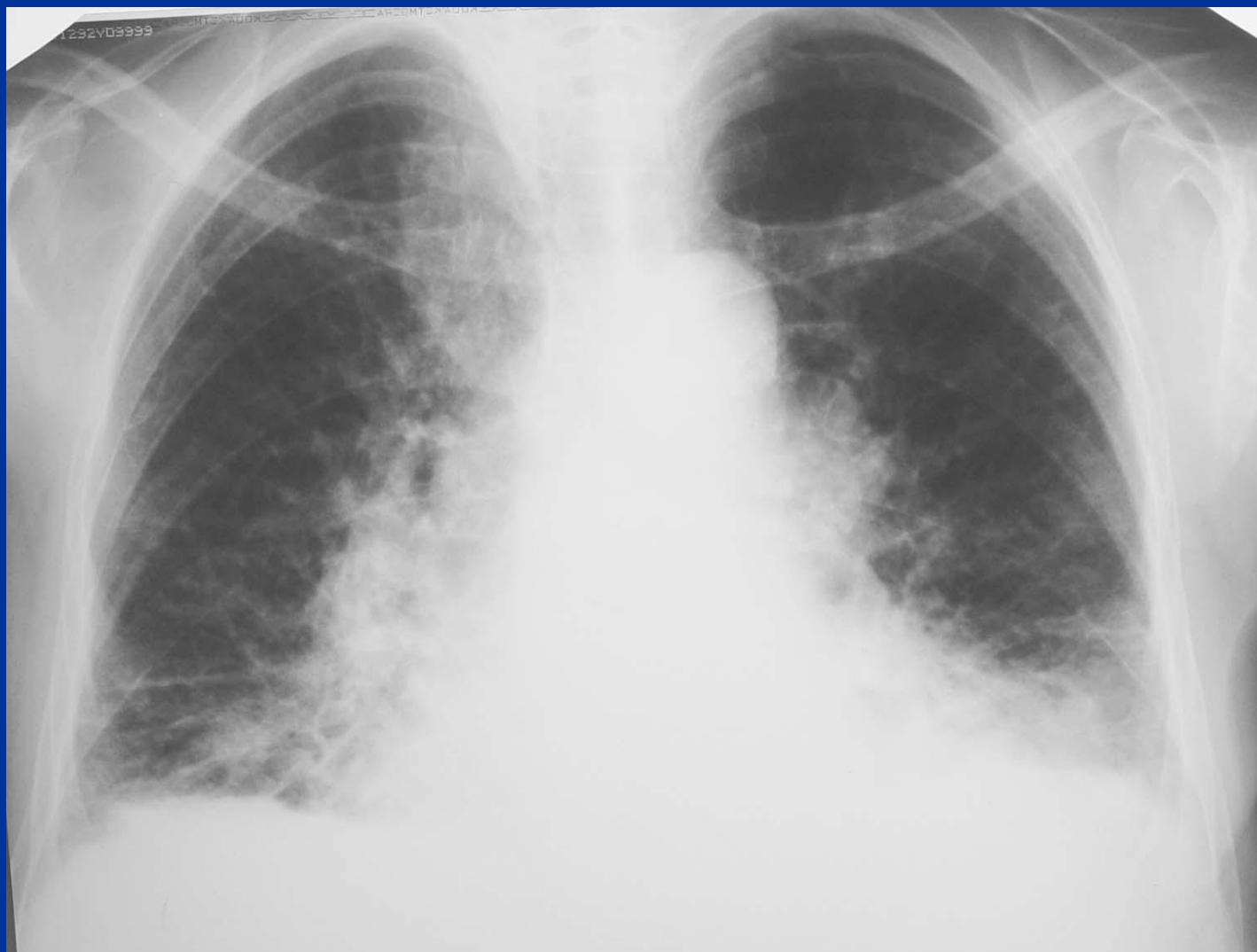VIII. Изменение легочного рисунка



VIII. Изменение легочного рисунка



VIII. Изменение легочного рисунка



IX. Изменение корней

К этому синдрому принято относить те случаи, когда изменение корней является единственным и основным в Р-картине

Морфологическая основа:

- 1) Лимфаденопатии
- 2) Патологическое изменение сосудов
- 3) Поражение бронхов
- 4) Растройства обмена тканевой жидкости
- 5) Склеротические процессы

IX. Изменение корней

Контуры корня могут быть различного вида:

- Полициклический контур характерен для увеличения группы л/у
- Бугристый – для центрального рака легкого
- Единичное локальное выбухание – для аневризмы легочной артерии или увеличением одного л/у
- Нечеткость контуров свойственна отеку
- Неровность контуров – фиброзу

IX. Изменение корней

Нужно помнить, что нечеткость и неровность корней, снижение их структурности на обзорных Р-граммах легких могут симулироваться проекционным наложением измененного легочного рисунка!

Расширение и деформация корней

происходят за счет увеличения л/узлов, расширения сосудов и развития новообразований

Узкие корни характерны для агенезии легочной артерии и гиповолемии малого круга кровообращения

Ухудшение структурности обусловлены отеком или фиброзом отдельных элементов корня. Значимое повышение плотности корня обусловлено обызвествлением л/у (туберкулез, силикотуберкулез)

IX. Изменение корней

«инфильтрация корня»?

1. Инфильтрация корня - это отек

2. Отек не клетчатки корня, а периваскулярной и перибронхиальной ткани, который развивается при расстройствах крово- и лимфообращения в легких

IX. Изменение корней

При дифференциации патологических изменений необходимо учитывать:

одно- или двухсторонние изменения

Одностороннее поражение характерно для туберкулезного бронхоаденита

Двухстороннее - для саркоидоза 1 ст.

При остальных заболеваниях возможно как одно- так и двухстороннее поражение

IX. Изменение корней

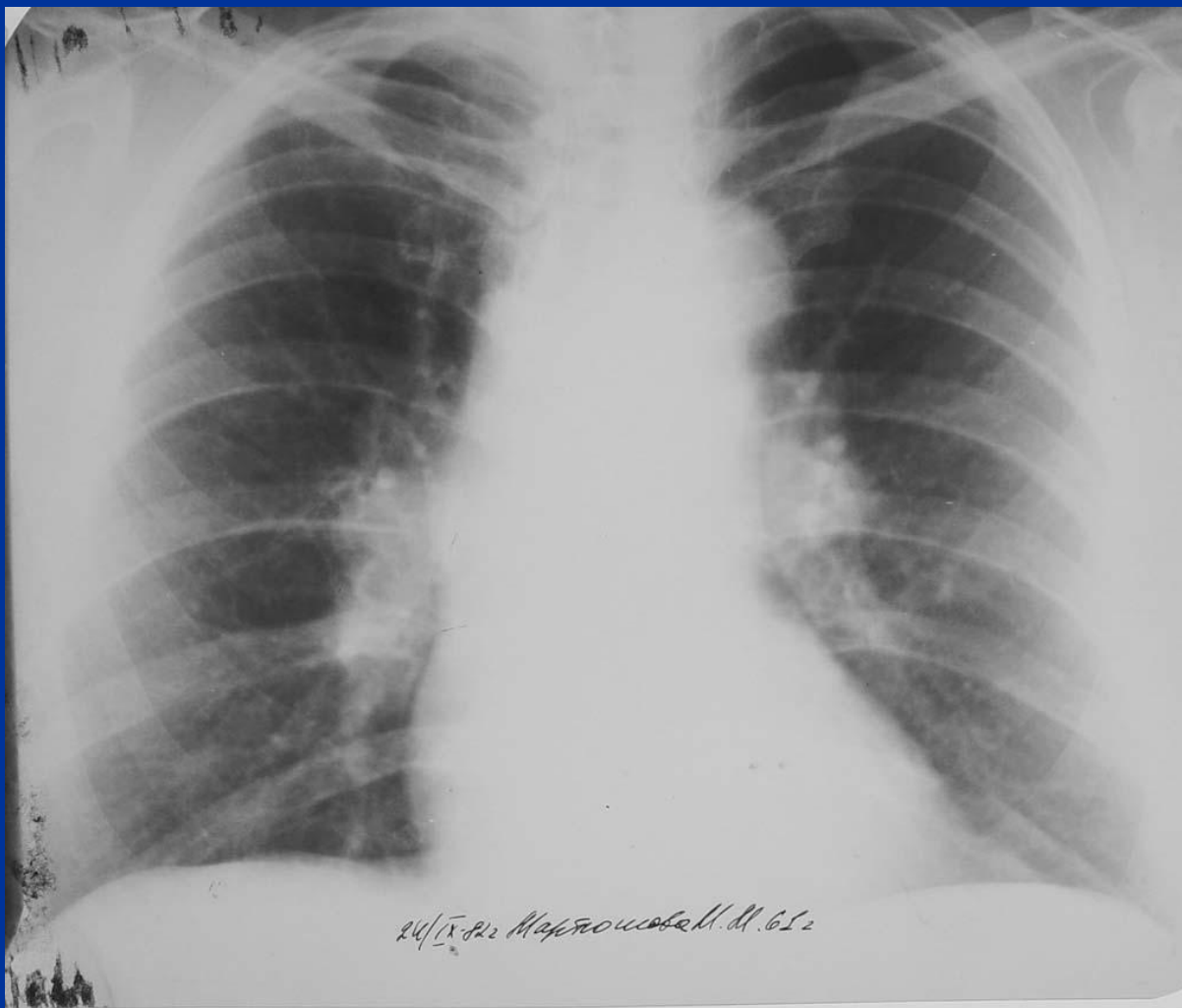
Изменения сосудов корней легких

- **Одностороннее локальное расширение** – аневризма ЛА
- **Одностороннее сужение** – агенезия ЛА
- **Двухстороннее расширение главных и долевого ветвей ЛА** – артериальная гиперволемиа при врожденных (дефекты перегородок, открытый артериальный проток) или митральный стеноз
- **Двухстороннее сужение корней легких** – артериальная гиповолемиа при врожд. пороках (изолированный стеноз, пороки группы Фалло)

IX. Изменение корней

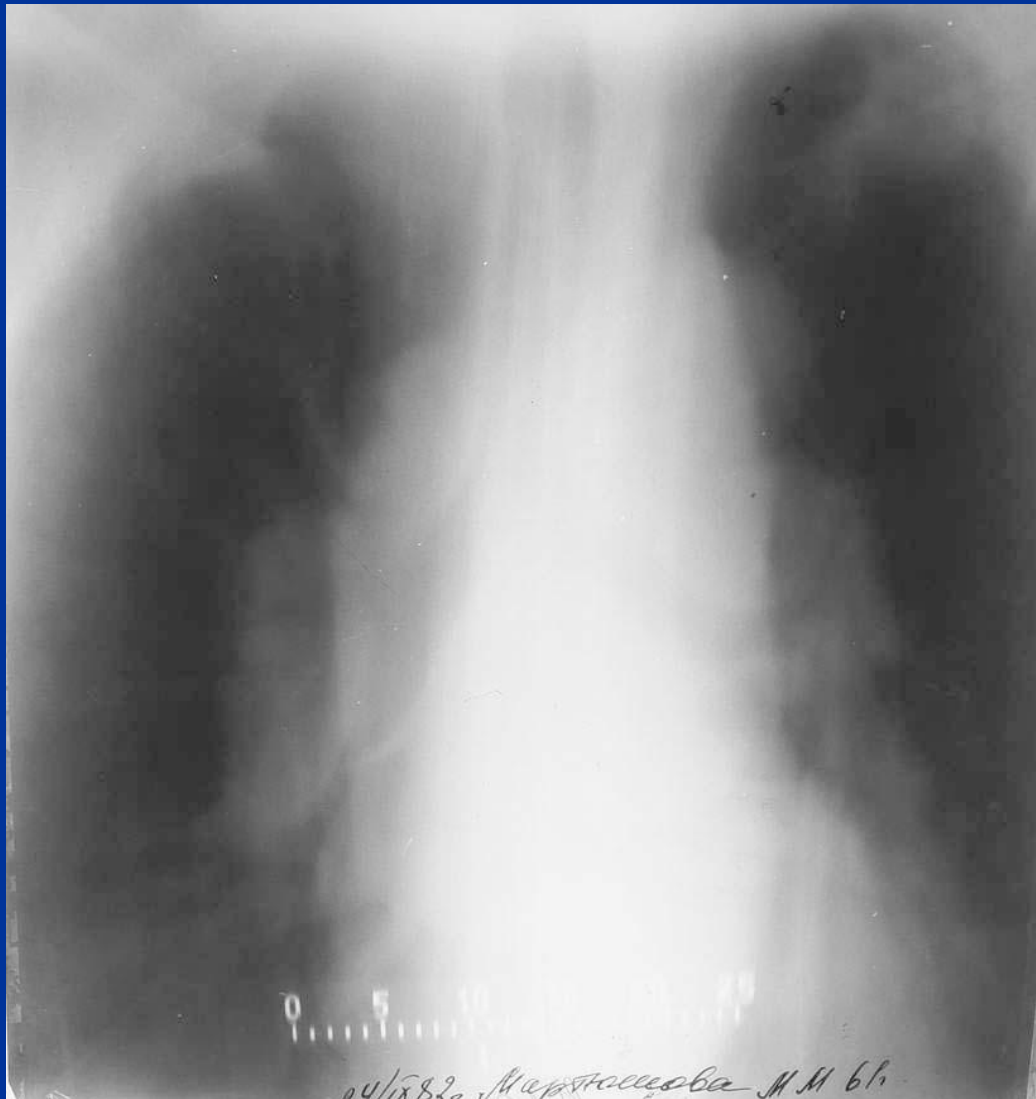Среди заболеваний бронхов синдромом изменения корней отображается только экзобронхиальный рак, дающий одностороннее расширение с бугристым контуром

IX. Изменение корней



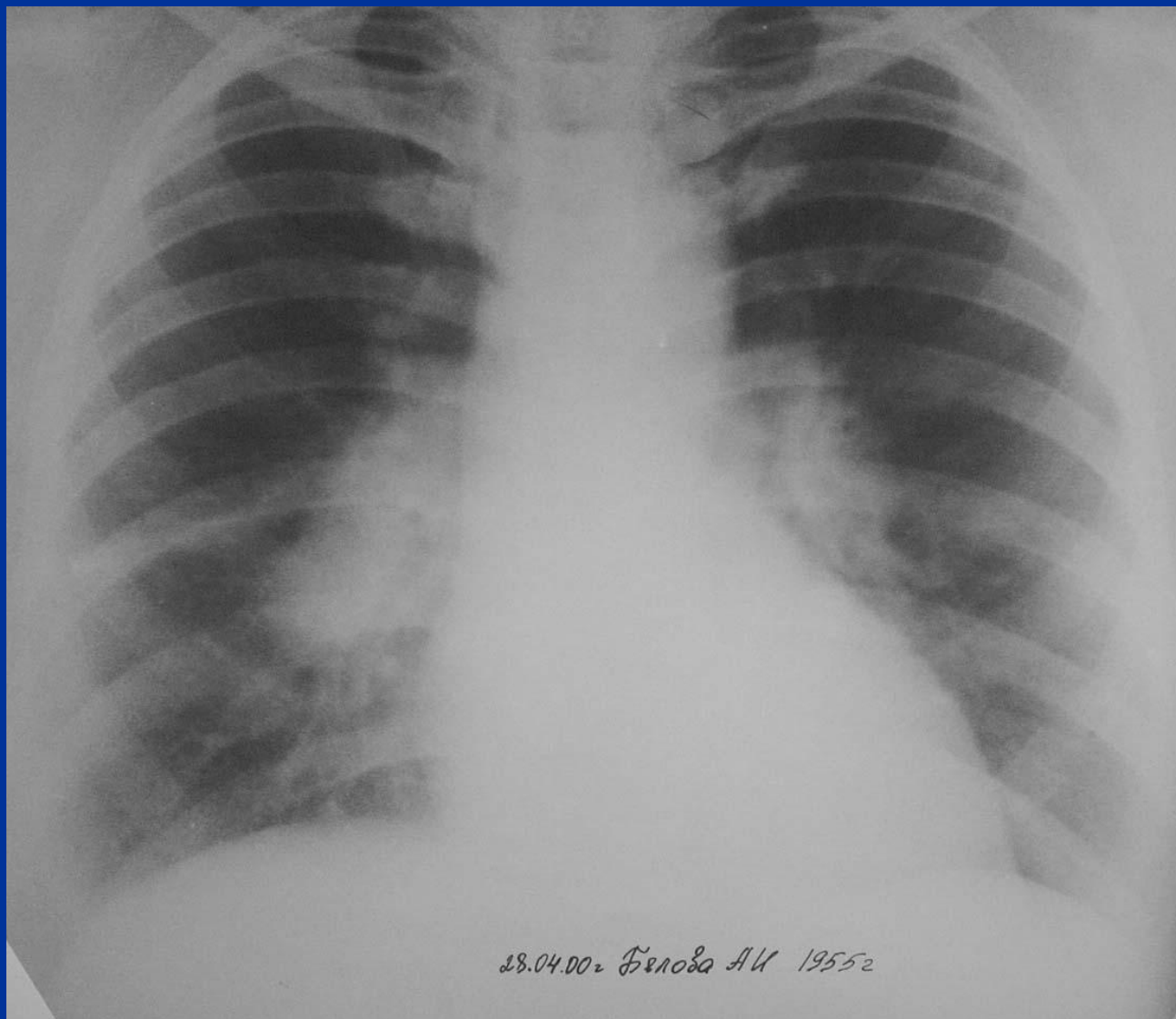
2-х стороннее расширение корней легких

IX. Изменение корней



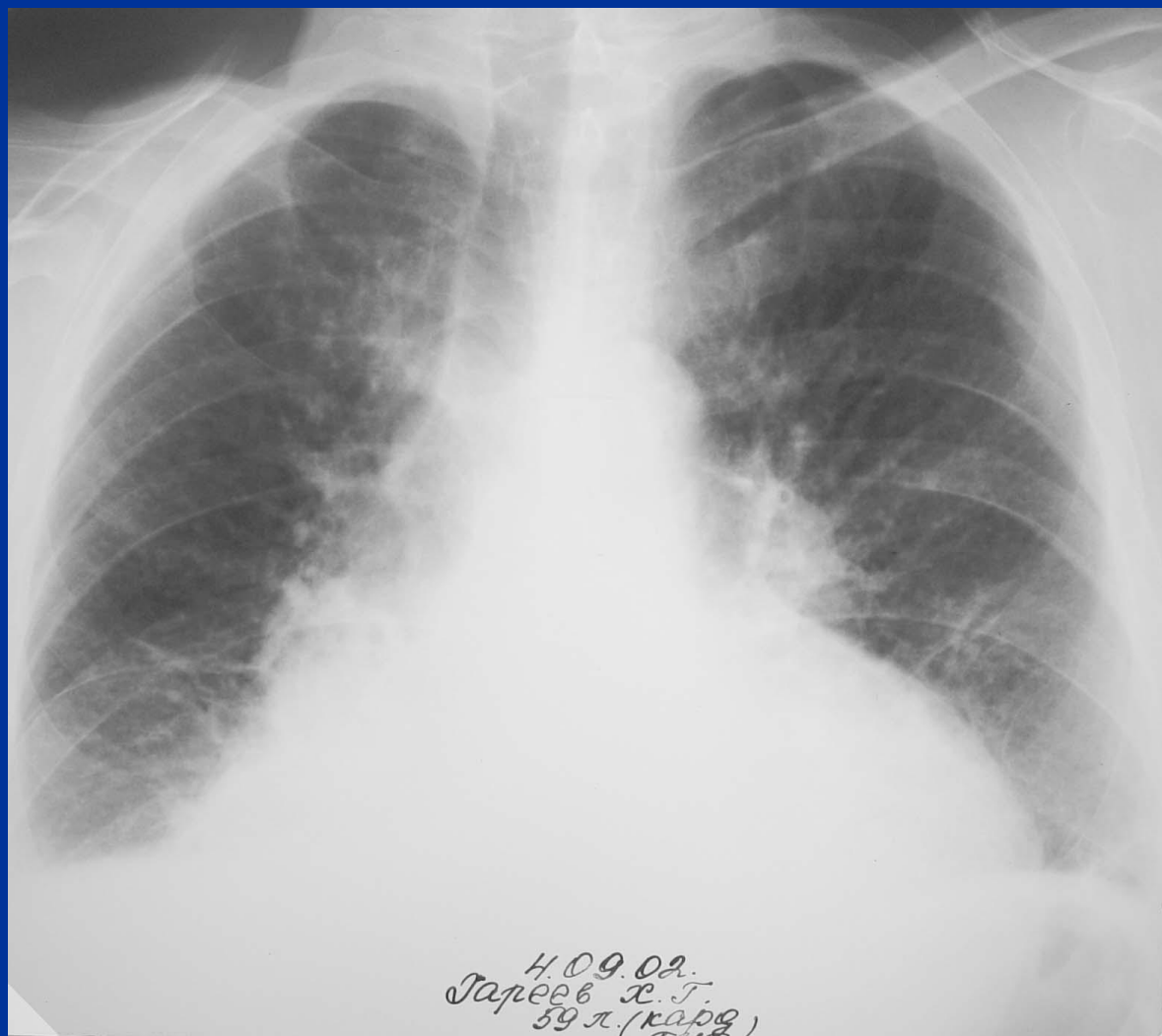
Тоже наблюдение , томограмма

IX. Изменение корней



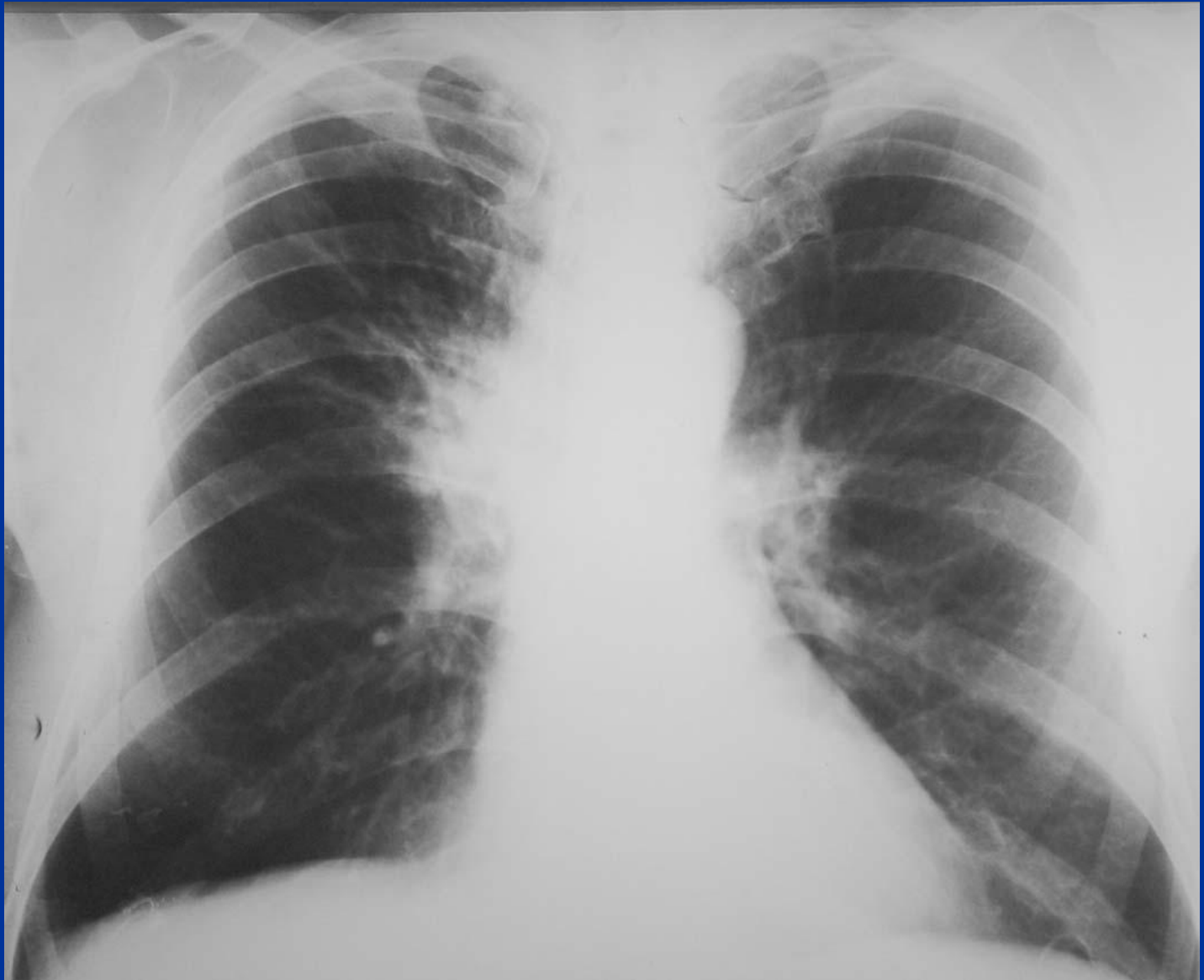2-х стороннее расширение корней легких

IX. Изменение корней

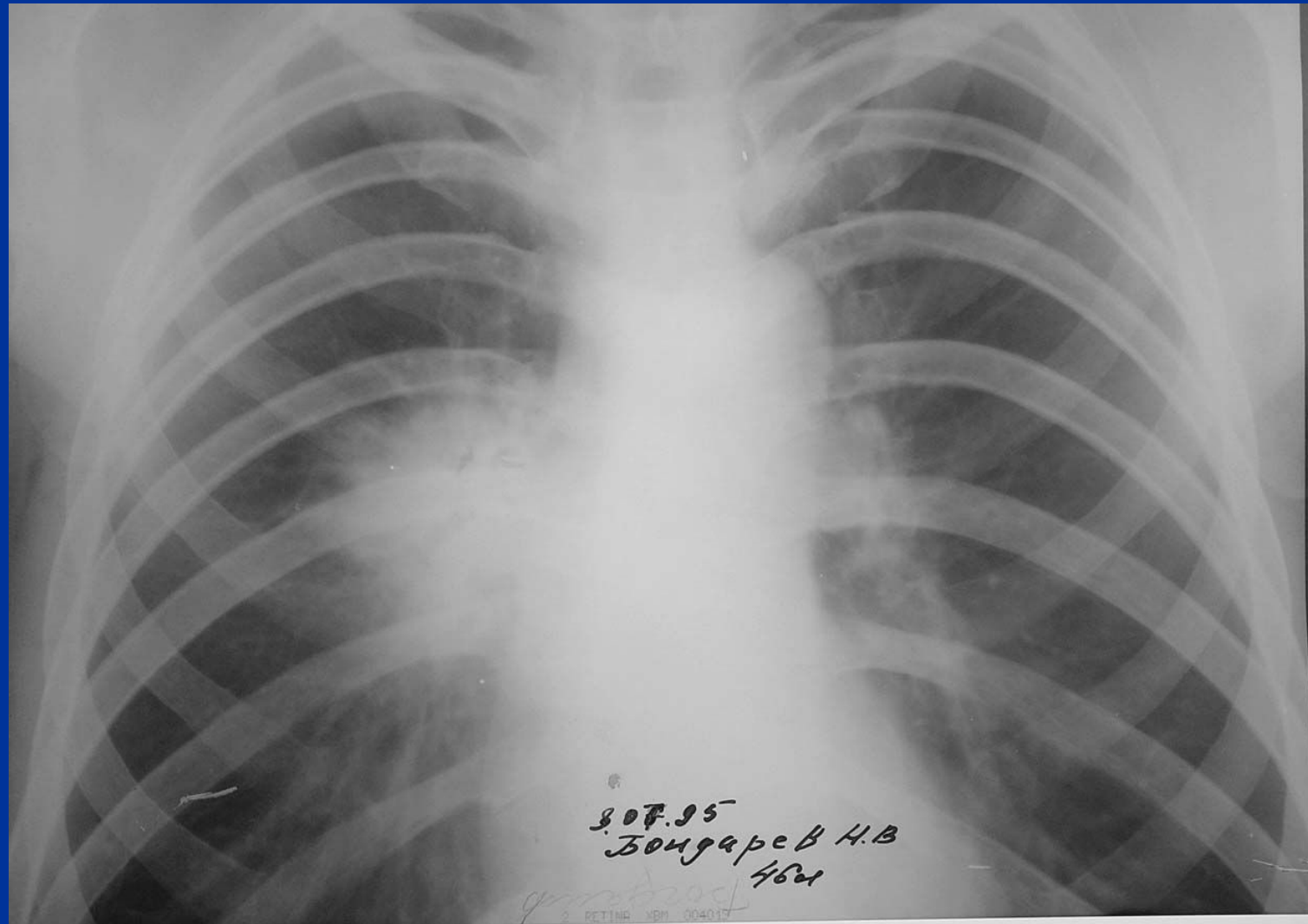


Расширение и инфильтрация корней

IX. Изменение корней



IX. Изменение корней



Одностороннее расширение правого корня с бугристым контуром

Синдромный подход к Р-диагностике заболеваний органов дыхания

- **ускоряет и облегчает распознавание** многочисленных процессов легких и плевры
- **является основой для выработки тактики** дальнейшего лучевого обследования

БЛАГОДАРЮ ЗА ВНИМАНИЕ