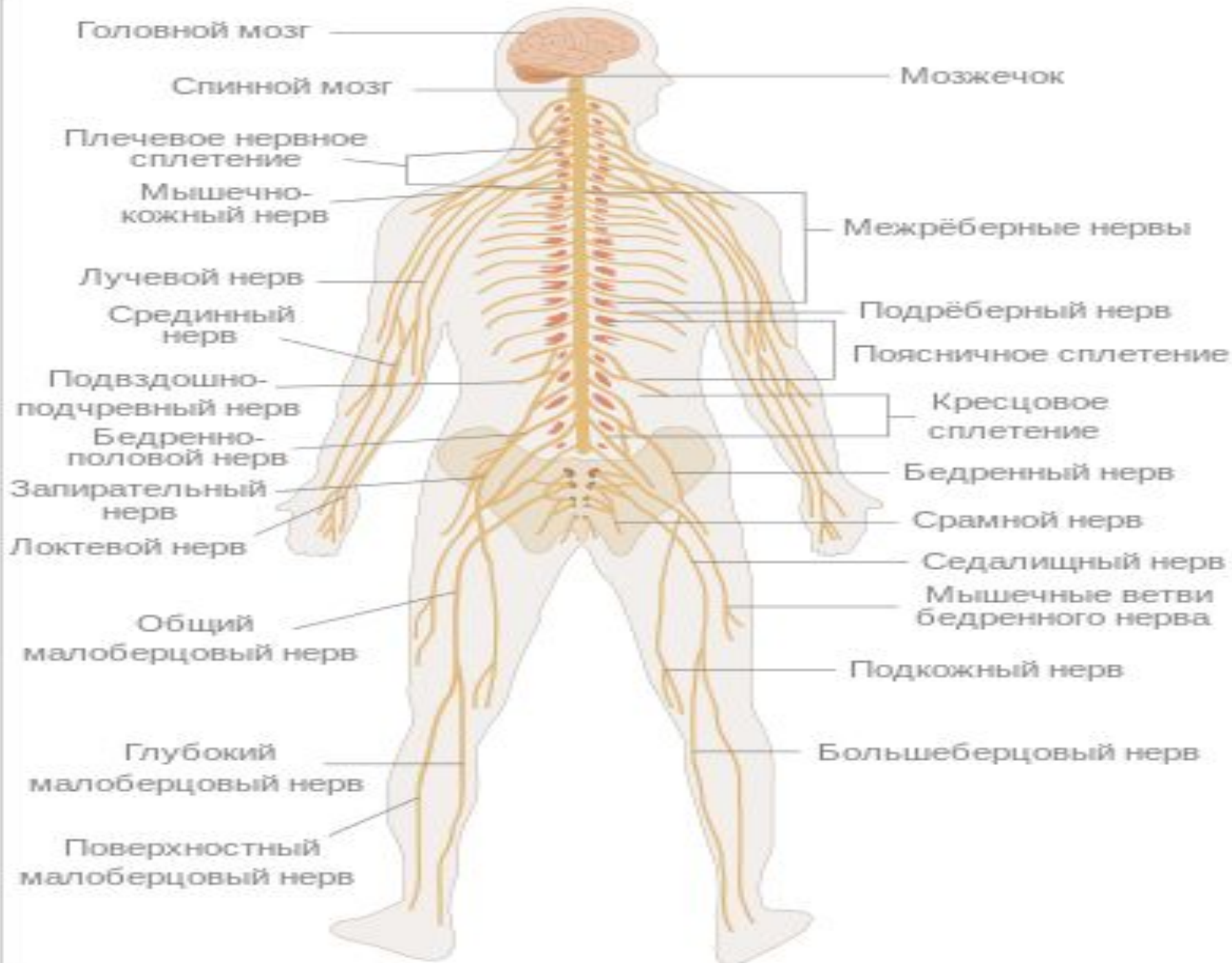


СПИННОЙ МОЗГ И СПИННОМОЗГОВЫЕ НЕРВЫ

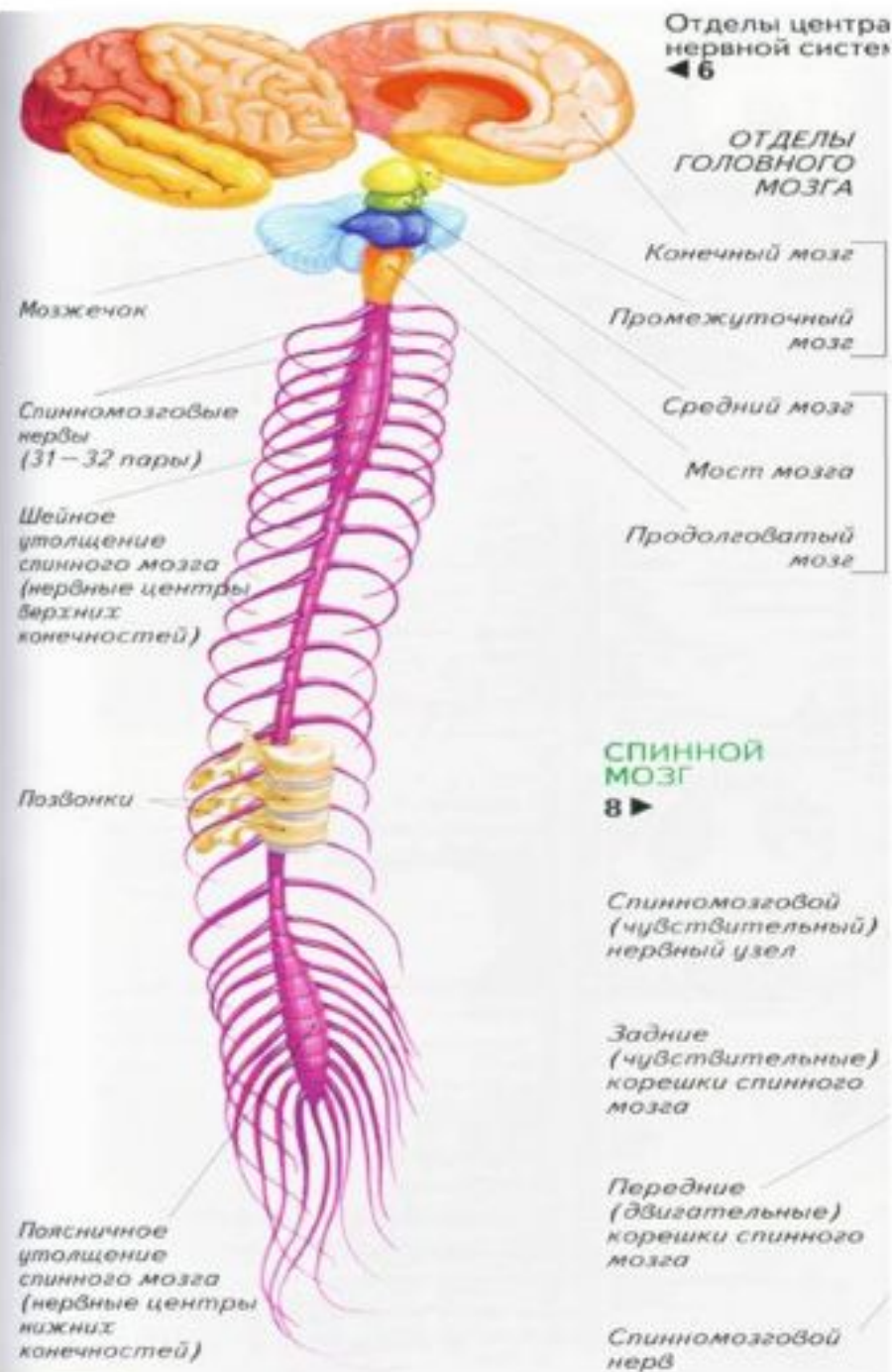
План лекции

- ▣ 1. Спинномозговые нервы

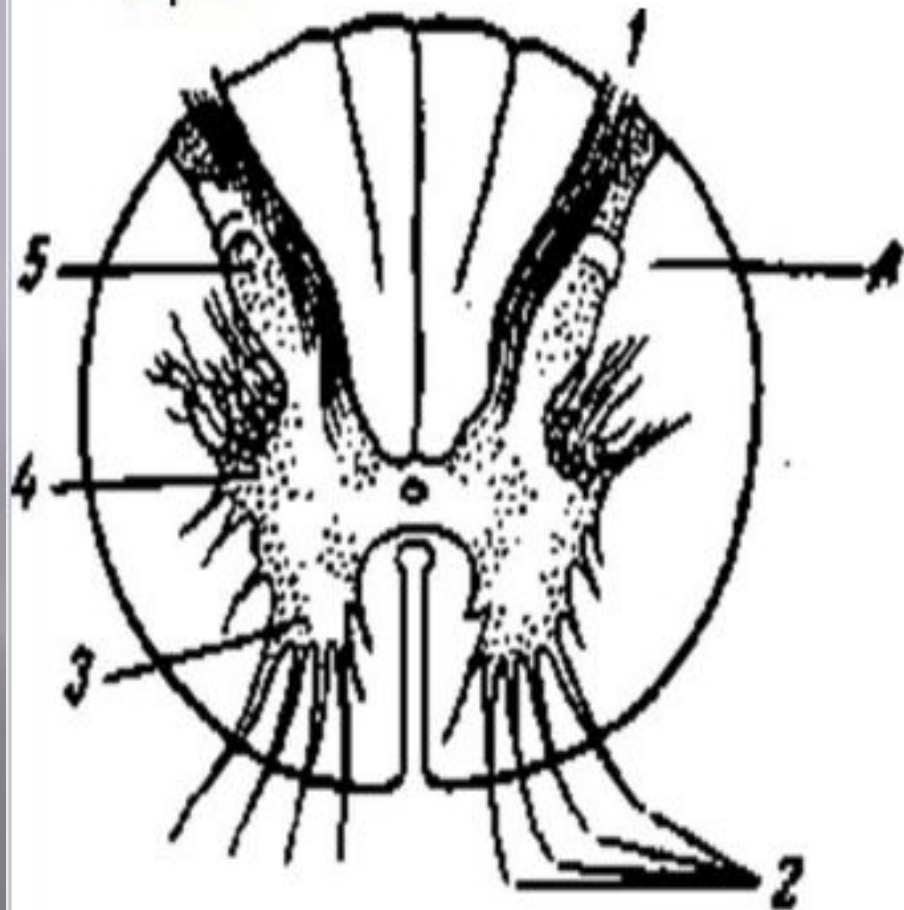


СПИННОЙ МОЗГ. СТРОЕНИЕ

■ Спинной мозг лежит в позвоночном канале представляет собой длинный тяж (его длина у взрослого человека около 45 см), несколько сплюснутый спереди назад. Вверху он переходит в продолговатый мозг, а внизу, на уровне I — II поясничных позвонков, заканчивается.



СПИННОЙ МОЗГ. СТРОЕНИЕ.



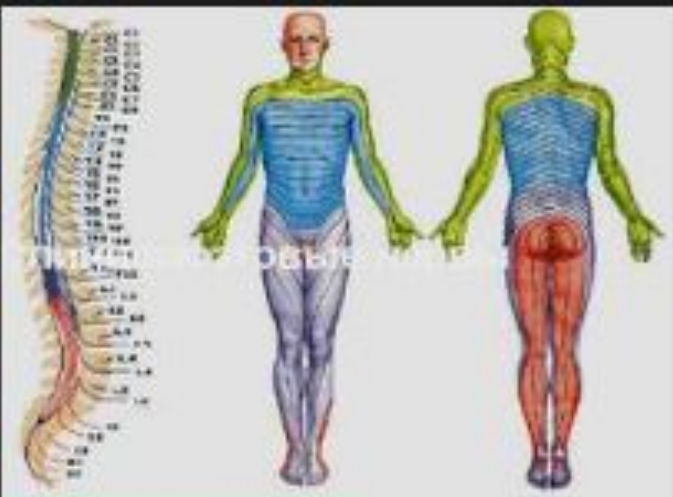
**Поперечный разрез
спинного мозга.**

- 1 — задние корешки;**
- 2 — передние корешки;**
- 3 — передний рог;**
- 4 — боковой рог;**
- 5 — задний рог;**
- 6 — белое вещество.**



Спинномозговые нервы (*nervus spinalis*)

- ✓ 31 пара.
- ✓ Образуются при слиянии передних и задних корешков, выходят через межпозвоночное отверстие.
- ✓ Короткие (около 1,5 см), выйдя из межпозвоночного отверстия разветвляются на три ветви.



Спинномозговые нервы (*nervus spinalis*)

Ветви:

Передние ветви

Ветви шейных, поясничных, крестцовых, копчиковых сегментов образуют сплетения. Ветви грудных нервов сохраняют упорядоченность, идут в межреберных промежутках и иннервируют кожу и мышцы передней и переднебоковой стенок туловища

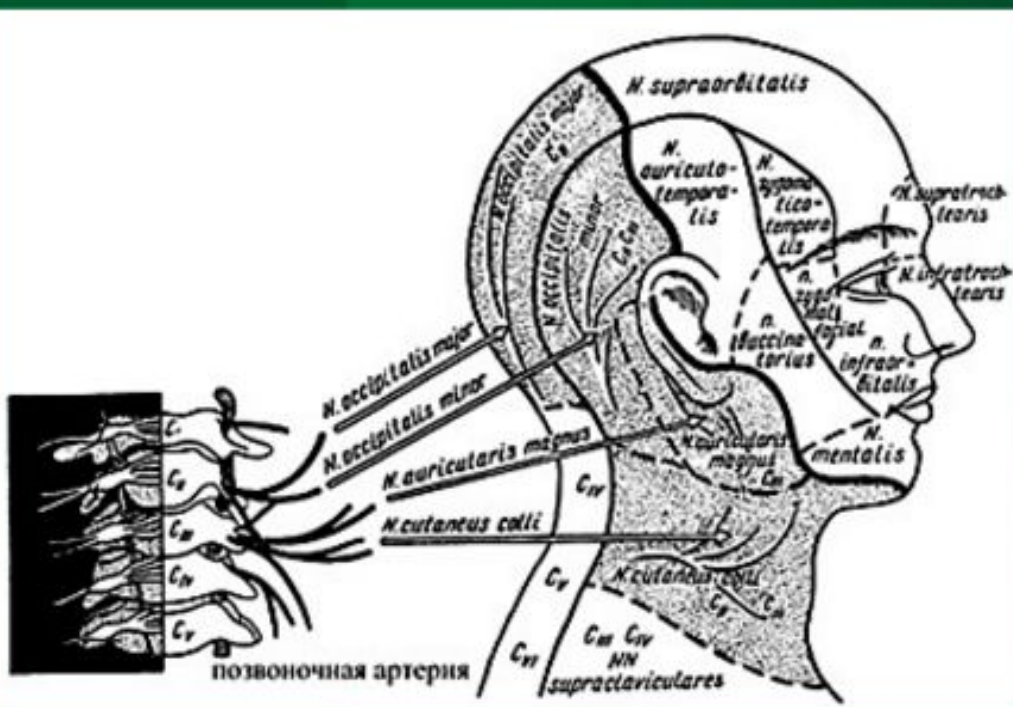
Оболочечные ветви

Иннервируют оболочки спинного мозга

Задние ветви

Проходят между поперечными отростками пары позвонков в область спины. Иннервируют кожу и глубокие мышцы спины (разгибатели туловища)

Шейное сплетение (*plexus cervicales*)



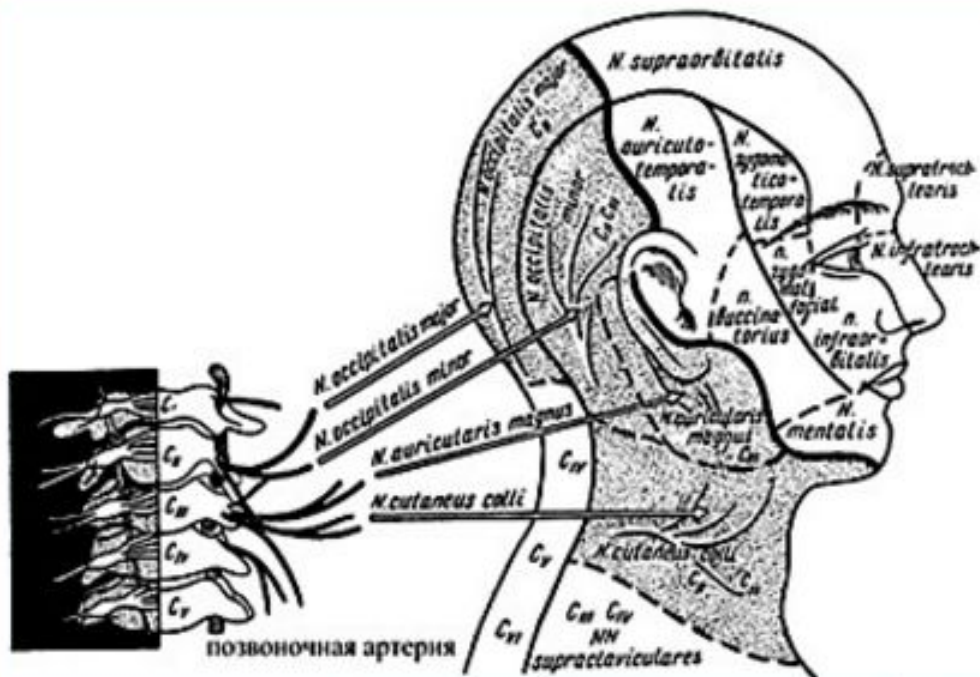
➤ Образовано передними ветвями 1-4 шейных СМН

➤ Пучки

- Чувствительные
- Двигательные
- Смешанные

Шейное сплетение

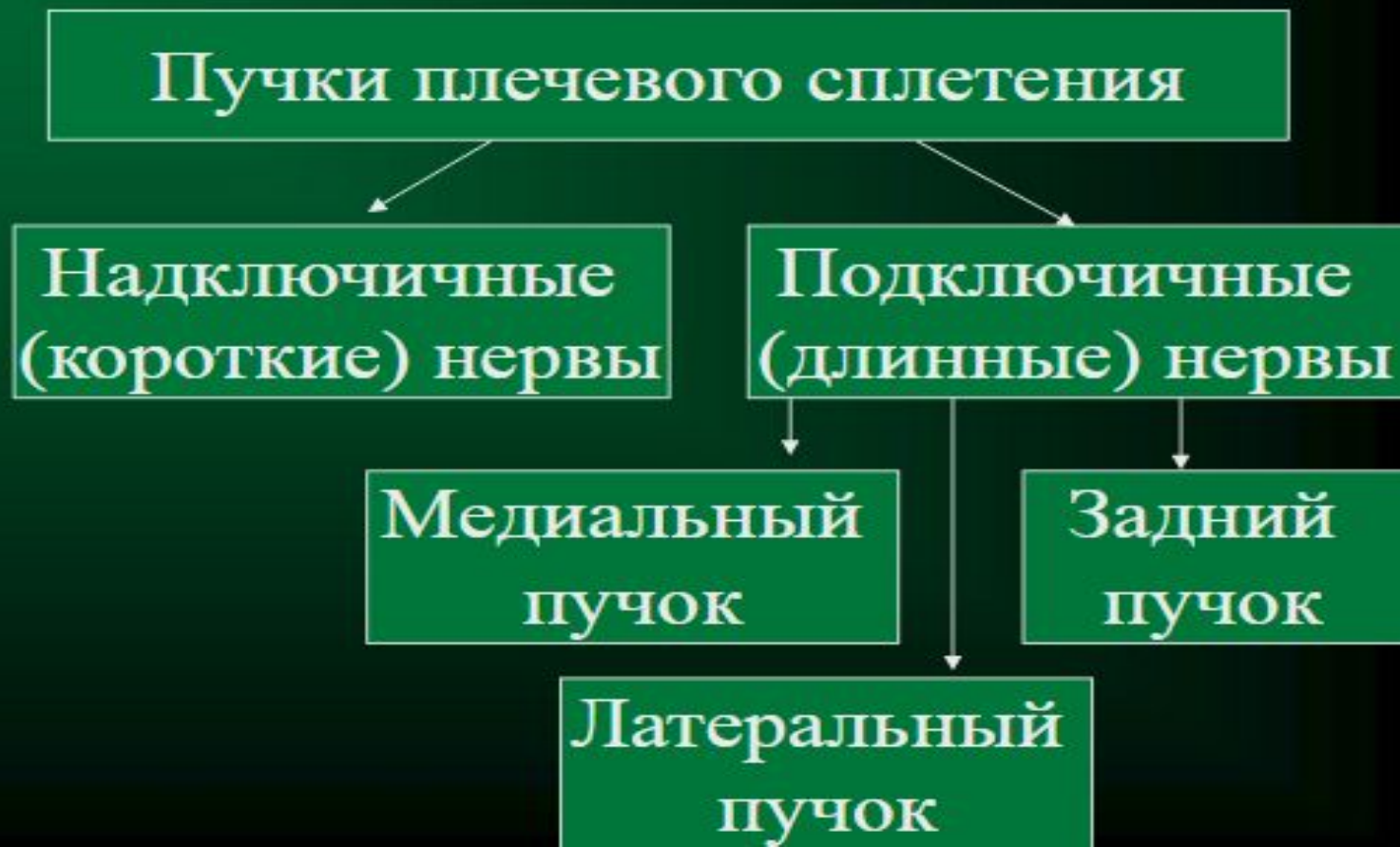Чувствительный пучок



Нервы	Область иннервации
Малый затылочный нерв	Кожа затылочной области
Большой ушной нерв	Ушная раковина, наружный слуховой проход
Поперечный нерв шеи	Кожа передней области шеи, чувствительная иннервация подкожной мышцы шеи
Надключичные нервы	Кожа боковой области шеи над ключицей и грудной стенки ниже ключицы

Плечевое сплетение (*plexus brachiales*)

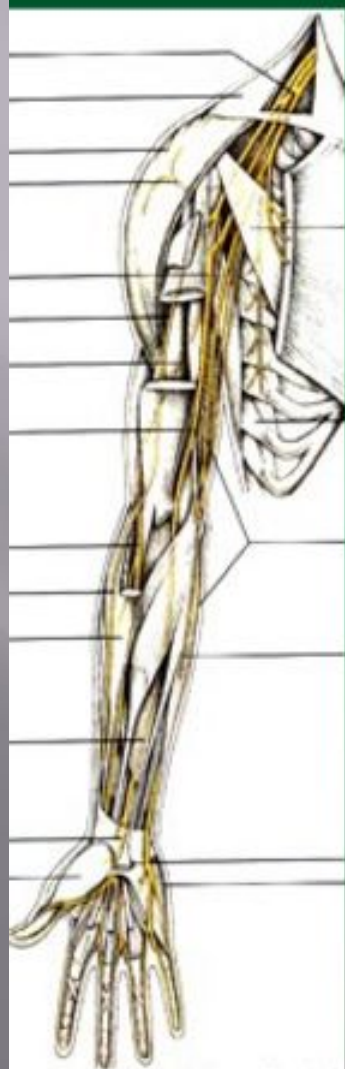- Образовано передними ветвями 5-8 шейных СМН



Плечевое сплетение

Подключичные (длинные) нервы.

Медиальный пучок



Медиальный кожный нерв плеча

Ч

Кожа медиальной поверхности плеча до локтевого сустава

Медиальный кожный нерв предплечья

Ч

Кожа локтевой стороны предплечья (медиальной) до лучезапястного сустава

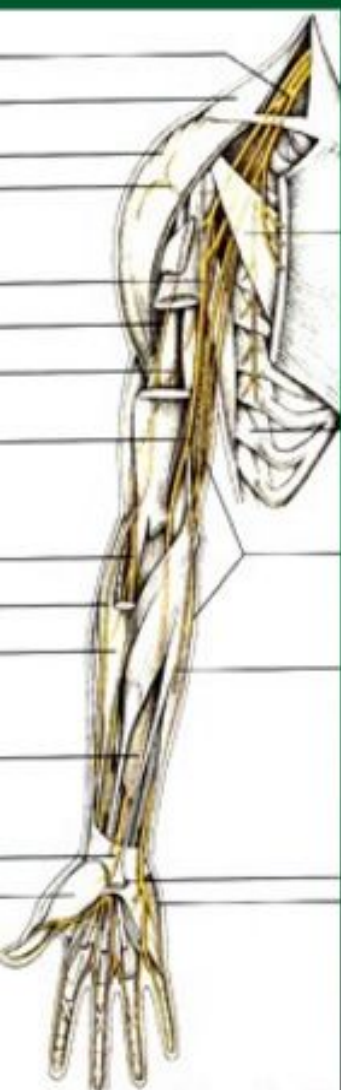Локтевой нерв

С

Мышцы: локтевой сгибатель запястья, глубокий сгибатель пальцев, мышцы возвышения мизинца, ладонный и тыльные межкостные, 3 и 4 червеобразные, приводящая большой палец, короткий сгибатель большого пальца
Кожа возвышения мизинца, локтевой стороны ладони, на тыльной поверхности кожа 5 и 4 пальцев и локтевой стороны 3 пальца.

Плечевое сплетение

Подключичные (длинные) нервы.
Латеральный пучок



Срединный нерв

С Мышцы: круглый пронатор, лучевой сгибатель запястья, длинная ладонная, поверхностный сгибатель пальцев, длинный сгибатель большого пальца, м. возвышения большого пальца, червеобразные 1 и 2.
Кожа области лучезапястного сустава (передняя поверхность), лучевой стороны ладони, 1,2,3 и 4 пальца

Мышечно-кожный нерв

С Мышцы: двуглавая плеча, клювовидно-плечевая, плечевая.
Капсула локтевого сустава
Кожа лучевой стороны предплечья, до возвышения большого пальца

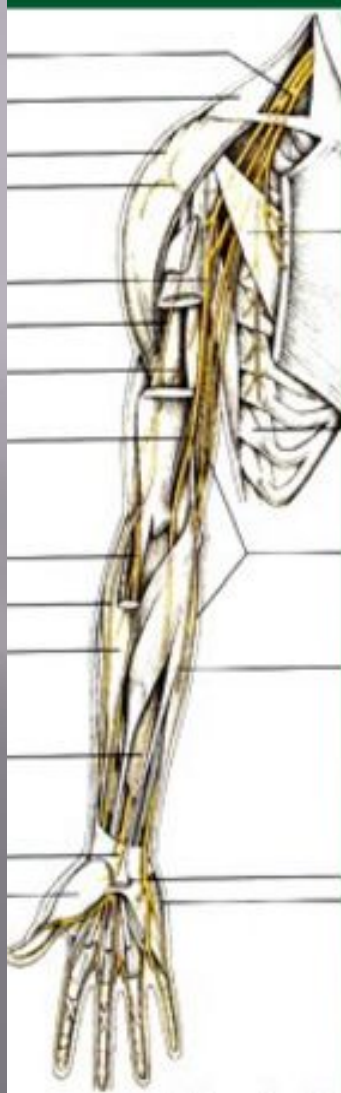Плечевое сплетение

Подключичные (длинные) нервы.
Задний пучок

Лучевой нерв

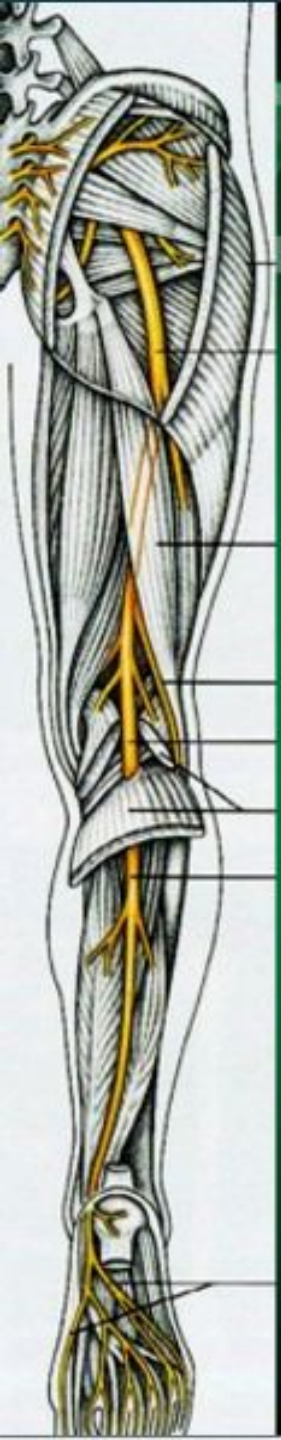
С

Кожа задней и заднелатеральной поверхности плеча
Кожа задней поверхности предплечья
Трехглавая и локтевая мышцы
Мышцы: плечелучевая, длинный лучевой разгибатель запястья, короткий лучевой разгибатель запястья, супинатор, мышцы разгибатели, мышцы возвышения большого пальца, разгибатель указательного пальца
Кожа тыльной и ладонной стороны 1-3 пальцев



Крестцовое сплетение

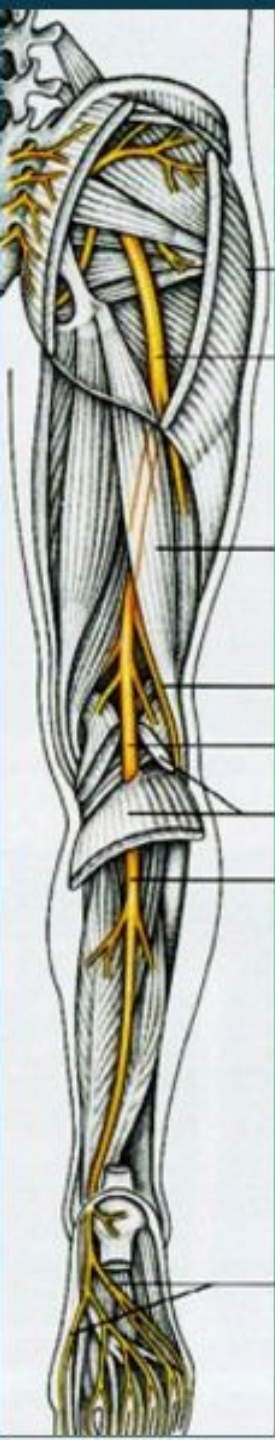
Короткие нервы



Нервы	Вид	Область иннервации
Внутренний запирающий нерв	Д	Мышцы: грушевидная, внутренняя запирающая, верхняя и нижняя близнецовые, квадратная бедра
Грушевидный нерв	Д	
Нерв квадратной мышцы бедра	Д	
Верхний ягодичный нерв	Д	Мышцы: средняя и малая ягодичные, напрягающая широкую фасцию бедра
Нижний ягодичный нерв	Д	Большая ягодичная мышца, капсула тазобедренного сустава
Половой нерв	С	Мышцы промежности, сфинктер мочеиспускательного канала. Кожа промежности в окружности заднего прохода, задняя поверхность мошонки (больших половых губ), спинки и головки полового члена

Крестцовое сплетение

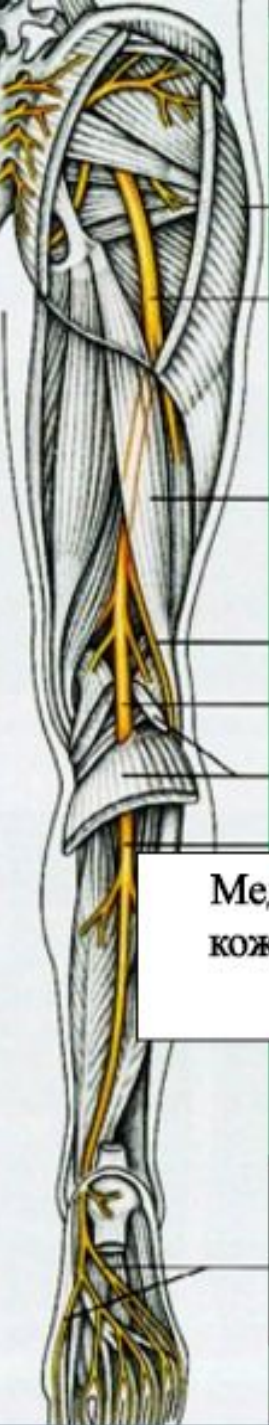
Длинные нервы



Нервы	Вид	Область иннервации
Задний кожный нерв бедра	Ч	Кожа ягодичной области, промежности, задней поверхности бедра, включая подколенную ямку
Седалищный нерв	С	Мышцы: полусухожильная, полуперепончатая, двуглавая бедра, задняя часть большой приводящей.

Крестцовое сплетение

Длинные нервы



Седалищный нерв

Мышечные ветви

Большеберцовый нерв

Общий малоберцовый нерв

Медиальный
кожный нерв
икры

Мышечные
ветви

Латеральный
кожный нерв
икры (голени)

Мышечные
ветви

Кожные
ветви

Медиальный
подошвенный
нерв

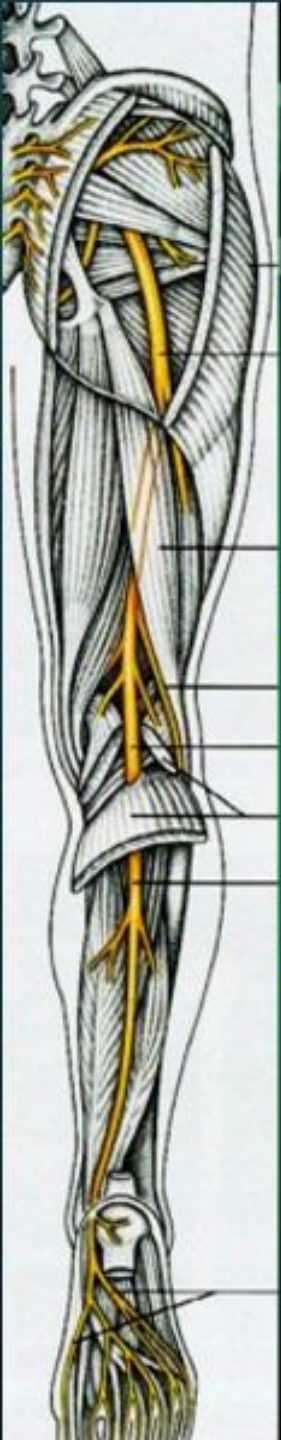Латеральный
подошвенный
нерв

Поверхностный
малоберцовый
нерв

Глубокий
малоберцовый
нерв

Крестцовое сплетение

Седалищный нерв (ветви)



Большеберцовый нерв

С

Мышцы: трехглавая голени, длинный сгибатель пальцев стопы, задняя большеберцовая, длинный сгибатель большого пальца стопы. Коленный и голеностопные суставы. Кожа задней медиальной поверхности голени, пятки.

Медиальный подошвенный нерв

С

Мышцы: короткий сгибатель пальцев, короткий сгибатель большого пальца стопы, м. отводящая большой палец стопы, 1-2 червеобразные. Кожа медиального края стопы, большого пальца, обращенных к друг другу сторон 1,2,3 и 4 пальцев стопы. Суставы стопы

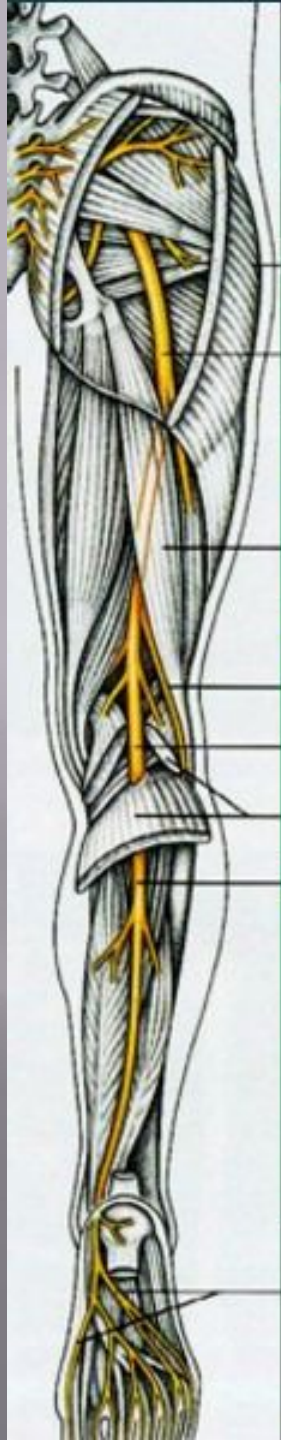
Латеральный подошвенный нерв

С

Мышцы: квадратная подошвы, короткий сгибатель большого пальца, отводящая мизинец стопы, короткий сгибатель мизинца стопы, приводящая большой палец стопы, 3 и 4 червеобразные. Кожа подошвы, подошвенной и латеральной поверхности 5 пальца, обращенных друг к другу сторон 4 и 5 пальцев стопы, суставы стопы.

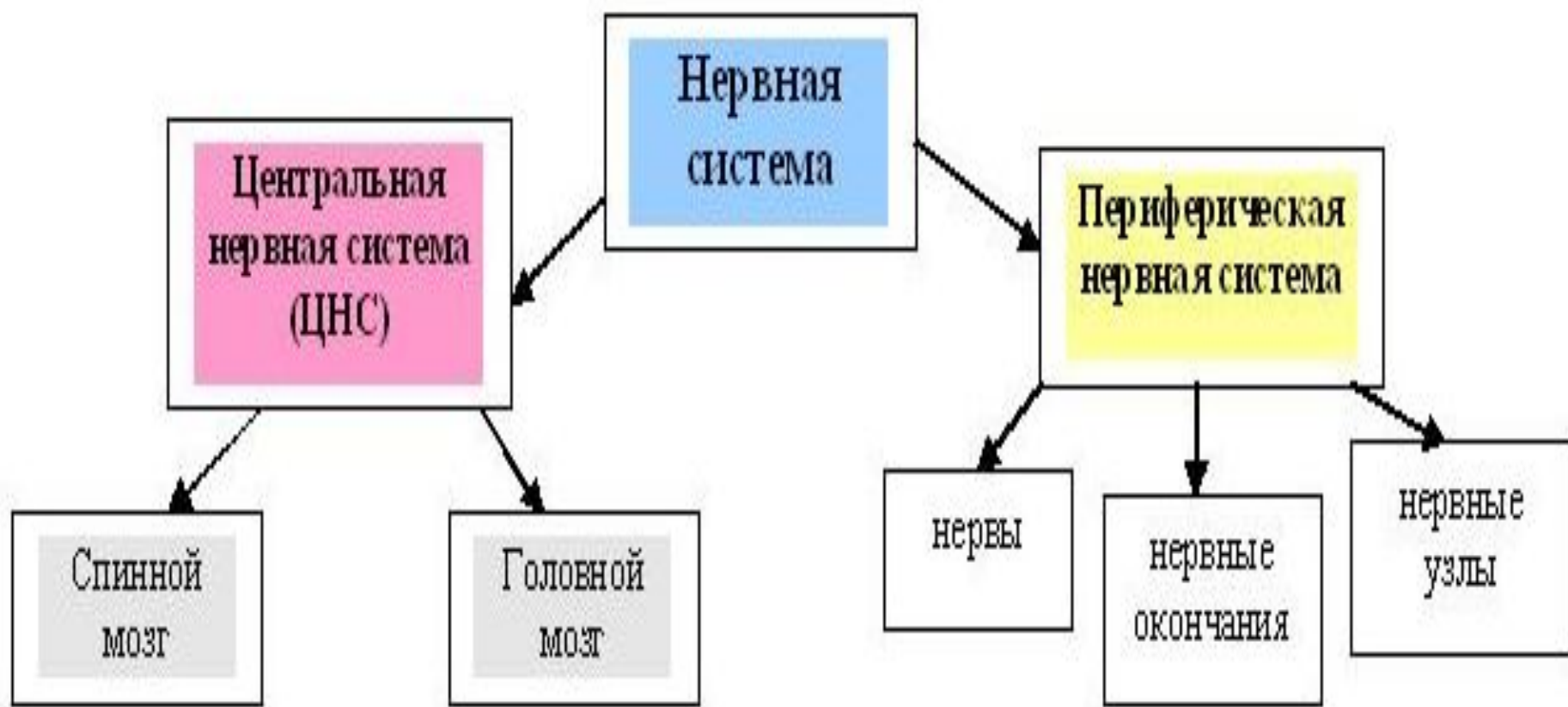Крестцовое сплетение

Седлищный нерв (ветви)



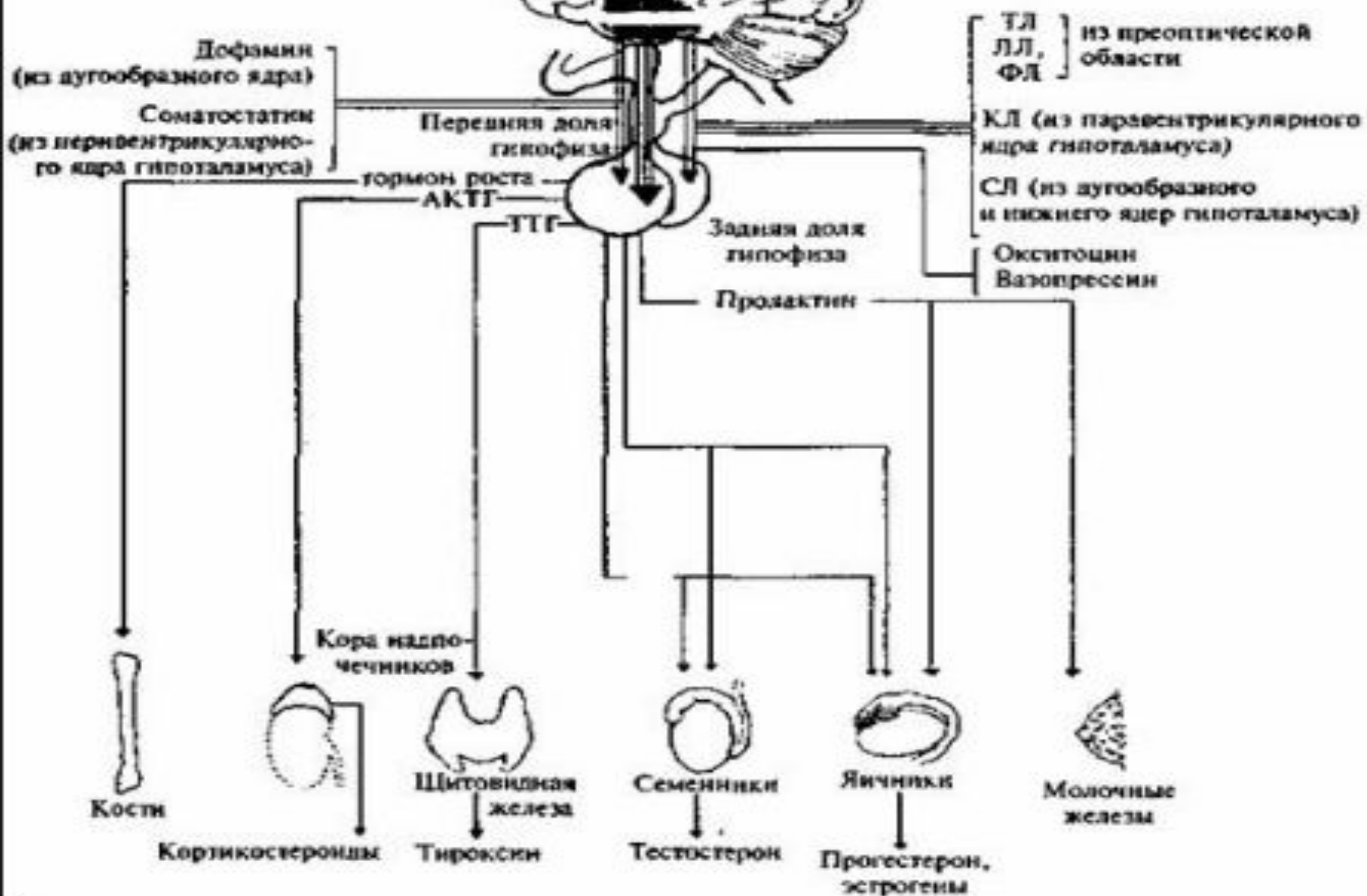
Общий малоберцовый нерв	С	Кожа латеральной поверхности голени и стопы, капсула коленного сустава, короткая головка двуглавой мышцы бедра
Поверхностный малоберцовый нерв	С	Мышцы: длинная и короткая малоберцовые. Кожа медиального края стопы, кожа медиальной стороны 1 пальца и обращенные друг к другу края 2-5 пальцев
Глубокий малоберцовый нерв	С	Мышцы: передняя большеберцовая, длинные разгибатели пальцев и большого пальца, короткие разгибатели пальцев, малоберцовые. Капсула голеностопного сустава. Кожа обращенных друг к другу поверхностей 1 и 2 пальцев.

Общее строение нервной системы человека



Тормозят секреторную функцию клеток-мишеней

Стимулируют секреторную функцию клеток-мишеней



Строение спинного мозга

СТРОЕНИЕ СПИННОГО МОЗГА

Продольная борозда

Центральный канал

Белое вещество

Серое вещество

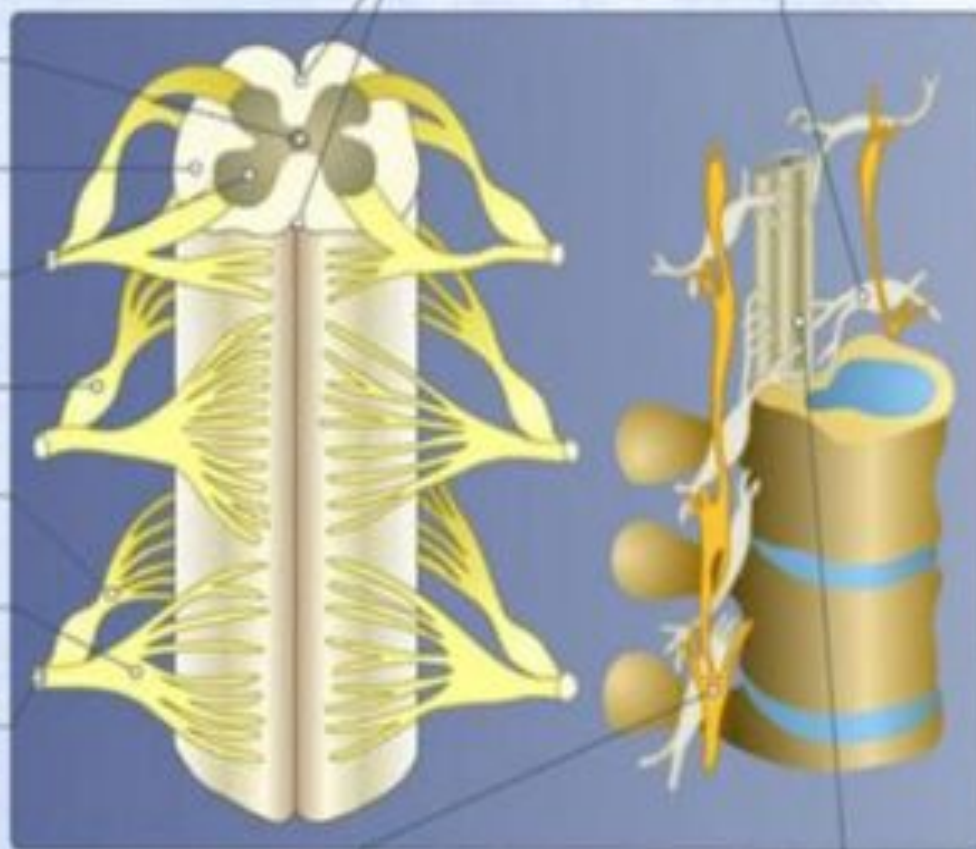
Спинно-мозговой узел

Задние корешки

Передние корешки

Спинно-мозговой нерв

Спинно-мозговые узлы



Узлы симпатической нервной системы

Спинной мозг