

Жүрек-тамыр жүйесі  
зақымдануларындағы өмірге  
қауіп кезін анықтау мен  
жедел жәрдем көрсету.

Ішкі аурулар кафедрасы

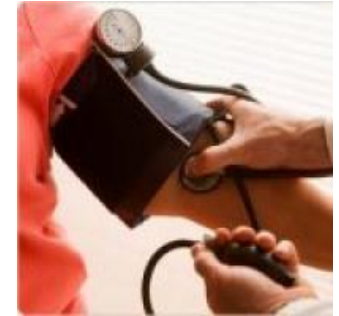Селгазина М.Б. м.ғ.к.

2015- 2016 ж.

# Дәріс жоспары

1. **Гипертониялық криз.** Анықтама. Өзектілігі. Диагностикасы. Криздердің жіктелуі. Жедел жәрдемі.
2. **Жіті коронарлық синдром.** Анықтама. Өзектілігі. Диагностикасы. Жедел жәрдемі.
3. **Жүрек ырғағының бұзылыстары.** Анықтама. Өзектілігі. Аритмияның негізгі түрлерін анықтау. Жедел жәрдемі.
4. **Жіті жүректік-тамырлық жетіспеушілік.** Анықтама. Өзектілігі. Диагностикасы. Жедел жәрдемі.

# Гипертониялық криз



**Гипертониялық криз** — гипертониялық ауру мен симптомды гипертензиялардың кенеттен өршуінен артериялық қысымның қатты артуымен және көптеген жалпылай (вегетациялық жүйке жүйесінің қозуы, гормондық және гуморалық өзгерістер) және ми қанайналымы мен жүрек-тамыр бұзылыстары басым байқалатын аумақтық симптомдармен сипатталатын клиникалық синдром.

Артериялық гипертензияға шалдыққан **әрбір 3-ші адамда** ауруханаға дейінгі этапта гипертониялық криз анықталады.

# Гипертониялық криздерді дамытатын себептер

- **Экзогенные:** психикалық-эмоциялық стресс, метеорологиялық әсерлер, тұзды тағамдар, физикалық күш түсу, гипотензиялық дәрілерді кенеттен тоқтату, гипотензиялық дәрілердің әсерінен АҚ төмендеуі кезіндегі мидың жіті ишемиясы; алкогольдік ішімдік-терді қабылдау, электролиттік өзгерістер (гипернатремия, гипокалемия).

# Гипертониялық криздерді дамытатын себептер

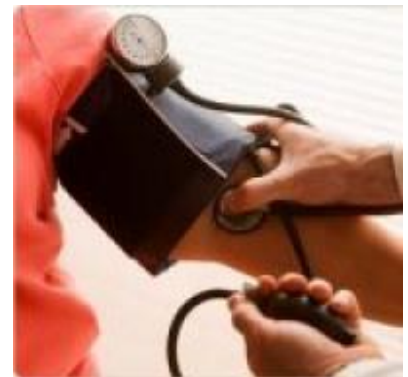- **Эндогенные:** климакс кезіндегі гормондық өзгерістер, ЖИА өршуі (жіті коронарлық синдром, жүректік демікпе, ми қанайналымының нашарлауы), простата аденомасы кезінде уродинамикалық бұзылыстар.

# ГК анықтау алгоритмі

- **Диагностикалық критерийлері:**
  - кенеттен басталуы (бірнеше минуттан бірнеше сағатқа дейін);
  - АҚ жоғары деңгейде болуына бейімділік;
  - шағымдары:
    - кардиялық (жүрек қағуы не ауырсынулары, ентігу);
    - церебралық (бас ауыруы, бас айналуы, жүрек айну, құсу, көру қабілетінің бұзылуы; мүмкін ошақты симптомдардың болуы, гемипарездер, тартылулар);
    - жалпы вегетациялық белгілер (тоңазу, діріл, дене қызуы, тершеңдік, т.б.).

# ГК түрлері

- АҚ кенеттен және өте жоғары көтерілуі нысаналық ағзалардың жіті зақымдануларын тудырады: жүрек-тамыр жүйесі, ми, бүйрек, көз. Бұл жағдайды асқынған ГК деп есептеу қажет.



# ГК түрлері

## I типтегі ГК

- Қатты тамыр соғысы бар бас ауыруынан басталады, мазасыздық, қозулық, ашуланғыштық. Көру қабілетінің бұзылыстары өте тән: торланулар, көз алдының қараюы. Дене қызуын сезу, басына қан құйылуы сезімі, тершендік, аяқ-қолының мұздауы, дірілдеуі. Жүрек шаншулары, ентігу, ауа жетпеу сезімі, жүрек қағуы не тоқтап қалу сезімі. Тері жабыны қызарған, ылғалды.
- Көбінесе систолалық АҚ басым көтерілуі, жүрек тондарының күшеюі, әсіресе қолқада 2-ші тонның акценті, гипертермия, аздаған гипергликемия, геморрагиялық бөртпелердің пайда болуы тән.
- Нысаналық ағзалардың зақымданулары сирек сондықтан ГК осы типі асқынусыз сипат



# ГК түрлері

## ГК II типі

- Мидың зақымдану белгілері басым болады: бас ауыруы мен ауырлауы, әлсіздік, құлағының шуылы, есінің тұмандануы, бас айналуы, ұйқысыздық, жүрек айнуы, құсу, кейде сандырақтау. Көруі мен естуі бұзылады. Ошақты неврологиялық белгілер, ангинозды ауырсынулар, демігу, ендігу, өкпесінде ылғалды сырылдар анықталады.
- ГК осы типіне диастолалық АҚ басым көтерілуі тән. Пульсі баяулайды, не өзгермейді.
- Нысаналық ағзалардың зақымданулары өте тән, сондықтан ГК осы типінде асқынулар 1-2% дамиды. Көбінесе гипертониялық ауруды тиімсіз емдеу себеп болады. Алайда, 20% артық жиілікте симптомды гипертензиялар себепкер болады.

# Асқынған ГК

**Асқынулар көбінесе ГК 2-ші типінде кездеседі:**

- **Церебралық тип** – ми артериялары мен артериолдарының гипертониясымен және ми веналарының гипотониясымен сипатталады; клиникасы бас ауыруы мен ошақты неврологиялық белгілерімен сипатталады: (мидың жіті ісінуі, гипертониялық энцефалопатия; ми қанайналымының жіті бұзылыстары – гемorragиялық не ишемиялық инсульт).
- **Жіті гипертониялық энцефалопатия** – мидың ісінуі мен тамыр-ішілік агрегация бұзылыстарымен болатын ми тамырларының дистониясымен көрінеді.
- **Кардиялық тип** – жіті коронарлық с/м (51%); егде адамдарда – сол қарыншалық жіті жетіспеушілік, үдемелі стенокардия, миокард инфаркты, аритмиялар, қолқаның жыртылмалы аневризмасы.

# ГК емі

- Төсектік режим, қолайлы психологиялық орта, (диета № 10, 10а).
- Жиі қолданылатын дәрілер: клонидин (ОЖЖ), нифедипин (Са<sup>+</sup> антагонисті), diazoxid, натрий нитропруссиді (ваз/дилат.), каптоприл (ИАПФ), лабеталол (β-адр/бл).

Осы дәрілерді қолданудың қажеттілік және қарсы көрсеткіштері, өзара комбинация жасау секілді ерекшеліктері бар.

АҚ баяу төмендету қажет.

# ЖІТІ КОРОНАРЛЫҚ СИНДРОМ

ЖКС – миокардтың жіті инфаркты немесе тұрақсыз стенокардиясы дамығанын білдіретін жүректің ишемиялық ауруының клиникалық белгілері немесе симптомдарының жиынтығы.

## *ЖКС түрлері:*

- Тұрақсыз стенокардия
- Миокардтың ST сегментінің көтерілуінсіз инфаркты
- Миокардтың ST сегментінің көтерілуі бар инфаркты
- Гисс шоғыры сол аяқшасының жіті дамыған блокадасы

# **ЖКС миокардтың жіті ишемиясы салдарынан дамыған симптомдардан құралады:**

**1. ST сегментінің көтерілуінсіз түрінде:**

- тұрақсыз стенокардия
- миокардтың Q-толқынсыз инфаркты (ұсақ ошақты)
- миокардтың Q-толқынды инфаркты (ірі ошақты)

**2. ST сегментінің көтерілуі бар түрінде:**

- миокардтың Q-толқынсыз инфаркты (ұсақ ошақты)
- миокардтың Q-толқынды инфаркты (ірі ошақты)

# **ЖКС даму механизмі**

**Ең жиі кездесетіні –  
тромбозбен асқынған атеросклероздық  
қатпа:  
коронар артериясындағы  
атеросклероздық қатпаның үзілуінен  
тромбтың дамуы және  
коронароспазмның күшеюі.**

## ЖКС клиникалық көрінісі:

- тыныш кезде ангинозды ауырсынудың **СОЗЫЛЫҢҚЫ ұстамасы**
- алғаш дамыған **спонтанды стенокардия** (28-30 күн арасында ауыр күш түсу не тыныш кездегі стенокардия)
- **үдемелі стенокардия** (емі тиімсіз, ауырсынудың басылмауы)
- МИ кейін **ерте дамыған** стенокардия (2 - 14 күннен соң)
- **Принцметал**дың вазоспазмдық стенокардиясы

## ЖКС атипиялық түрлері:

1. тыныш кезде кеудедегі әртүрлі сипаттағы ауырсынулар
2. эпигастрийдегі ауырсынулар
3. асқорытудың жіті бұзылыстары
4. плевралық ауырсынуға ұқсастық
5. үдемелі ентігу

# МИ клиникалық көрінісі

- Ауырсыну қарқындылығының күшеюі не ерекше болуы
- Ауырсыну ұзақтығының 30 минуттан артуы
- Ауырсынудың нитроглицеринге басылмауы
- Ауырсыну аумағының ұлғаюы
- Ауырсыну таралуының кеңеюі
- Басқа шағымдардың жаңадан қосылуы



# МИ кезіндегі ЭКГ белгілері

- ST сегментінің жылжуы
- Дерттік Q тісшесінің пайда болуы
- Коронарлық T тісшесінің дамуы
- R тісшесі амплитудасының төмендеуі

## **ЖКС емдеу тактикасы:**

- ауырсынуды тойтару
- миокардтың жіті инфарктының алдын алу
- жіті коронарлық өлімнің алдын алу

## **ЖКС емінің стратегиялық міндеттері:**

- Коронарлық қанайналымын тұрақтандыру
- Аурудың морфологиялық өзгерістерін жою (зақымдалған атеросклероздық қатпа)

## ЖКС емі:

- Тромбты еріту (тромболизис)
- Антиишемиялық дәрілер  
(адр/блокаторлар,  
Са<sup>+2</sup> антагонистері,  
нитраттар)
- Антитромбиндер (гепарин)
- Антитромбоциттік агенттер (аспирин)
- Гиполипидемиялық дәрілер
- Статиндер
- ААФИ (ИАПФ)
- Коронарлық реваскуляризация

**Аритмия** — миокардтың негізгі функциясының бұзылыстары: **автоматизм** (синусты бради- не тахикардия), **қозғыштық** (экстрасистолия), **өткізгіштік** (АВ-блокадалар), жүрек соғысының қалыпты **жиілігі мен реттілігі**; жүрекшелер мен қарыншалар **белсендірілуі** арасындағы байланысы мен реттілігі.

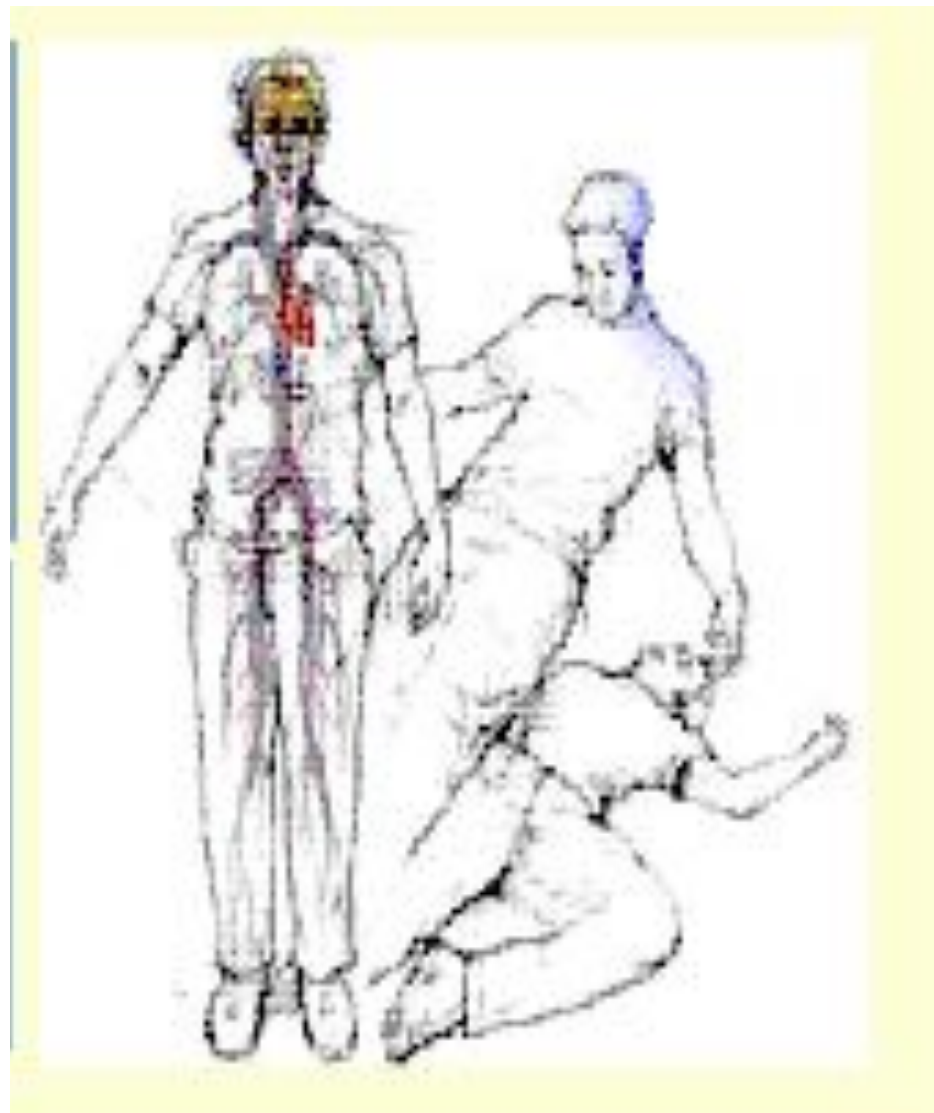## Аритмиялар аурулардың синдромы ретінде

| Аурулардың аттары                     | Син Тахи | Син Бр | Экс/сист | Қар Тахи | СПТ | Пар Тах | Жүр Фибр | АВ блокада ІІ дәр |
|---------------------------------------|----------|--------|----------|----------|-----|---------|----------|-------------------|
| <b>Миокард инф</b>                    | +++      | +      | +++      | ++       | +++ | +       | ++       | +                 |
| <b>Кардиосклероз</b>                  | (++)     | (+)    | (++)     | (+)      | (+) | (-)     | +++      | (+)               |
| <b>Митралды стеноз</b>                | (++)     | (-)    | (++)     | (-)      | (-) | (-)     | +++      | (-)               |
| <b>Миокардит</b>                      | (++)     | (-)    | +++      | (-)      | (-) | (-)     | (-)      | (++)              |
| <b>Тиреотоксикоз</b>                  | (+++)    | (-)    | (++)     | (+)      | (-) | (-)     | +++      | (-)               |
| <b>Алкогольдік миокардо-дистрофия</b> | (++)     | (-)    | +++      | (-)      | (-) | (-)     | +++      | (+)               |
| <b>НЦД</b>                            | +++      | -      | +++      | (+)      | (-) | (-)     | (-)      | (-)               |

(+++) — жиі; (++) — сирек емес; (+) — сирек; (-) — кездеспейді

# Аритмиялардың клиникалық белгілері

- Жүрек қағуы
- Жүректің тулауы  
(қатты қағуы)
- Бас айналуы
- Есінен танулар
- МАС ұстамалары
- Тахикардия
- Брадикардия
- «Толық» аритмия



## **Болжамдық маңыздылығына сәйкес қарыншалық аритмиялардың жіктелуі (J. Bigger, 1983):**

- **өмірге қауіпсіз** – жүректің органикалық зақымданулары жоқ кездегі және гемодинамиканы бұзбайтын экстрасистолалар мен қарыншалық дербес тұрақсыз тахикардия;
- **қауіпті болуы мүмкін** – жүректің органикалық зақымданулары бар, бірақ гемодинамиканы бұзбайтын қарыншалық тахикардиялар;
- **өмірге қауіпті** – гемодинамиканы бұзатын және тұрақты қарыншалық тахикардиялар, қарыншалық экстрасистола-лардың 3-4-5 класстары (Лаун бойынша),  $QRS > 0,16$  сек артық ұзаруы, қарыншалық фибрилляция;

**Пароксизмдік ҚТ: ЖЖЖ > 120/мин**  
**(тұрақты ұзақтығы > 30 сек)**

- Р тісшесі жоқ, Т тішелері айқын анықталмайды;
- QRS кешені ырғақты, деформацияға ұшыраған, кеңейген;
- ЖЖЖ минутына > 130 артық;
- жүректің осі солға ығысқан: QRS < -90° до 180°;
- барлық тіркемелерде конкордантты тішелер  
(R оң нәтижелі) не теріс нәтижелі (QS не Qr V<sub>1-6</sub>);
- қарыншалық комплекстің бірдей пішінде болуы;

**Нақты диагностикалық белгісі - АВ диссоциацияның болуы (қарыншалық QRS жиі ырғағы мен қалыпты жүрекшелік Р ырғағының ажырауы (яғни Р тісшесі QRS комплексінен сирек анықталады))**



# Пароксизмдік, түйінді ПТ басу (гемодинамика тұрақты; QRS қысылған)

**Рефлекторлық вагустік сынама - ↓ эффект болмаса**

**Аденозин (АТФ) 6—12 мг венаға, 30 сек ішінде - ↓ эффект (-)**

**(рефлект. сынаманы қайталау); 2-3 мин соң қайта аденозин - ↓ эффект (-)**

**Верапамил 5—10 мг венаға, 2-3 мин ішінде немесе**

**дилтиазем (0,25 мг/кг) - ↓ эффект**

**(рефл. сынаманы қайталау)**

**Верапамил венаға қайтадан, 5 мг. ↓ эффект (-)**

**20-30 мин кейін верапамилді қайталау. ↓ эффект (-)**

**(рефл. сынаманы қайталау) ↓ эффект (-)**

**Новокаинамид - 20 мин 1,0 мл венаға (10-15 мг/кг, до 17 мг/кг), ↓ эффект (-) не түйінді ПТ қайталанса**

**ЭИТ (синхронды сыртқы кардиоверсия)**

**Егер гемодинамиканың айқын бұзылыстары болса (тахикардия >160/мин), коллапс, өкпе шемені, ангинозды ауырсыну, есінен тану), онда бірден осыны жасайды.**

## Экстрасистолаларды емдеу қағидалары:

- жоюға болатын себептерін реттеу – психоэмоциялық стресс; кофе, қою шай, алкоголь; шылым шегу; кейбір дәрілер (психостимуляция, диуретиктер, гормонды контрацептивтер);
- гипертиреозды жою ( $T_{3-4}$ )
- ЖИА, миокардитті, миокардодистрофияны емдеу
- анемияны емдеу
- жүрек ақауларын анықтау мен коррекция жасау
- артериялық гипертония, холестерин – анықтау, емдеу
- "спортсменнің жүрегі«, жүректің жарақаттануы – анықтау, емдеу
- генетикалық детерминациялық аурулар (ОҚ аритмогенді дисплазиясы) не каналопатиялар (туа біткен ұзарған QT синдромы)

## Жүрекшелер фибрилляциясының түрлері:

- **пароксизмді** - 7 күннен артық, Синус түйінінің әлсіздігі, WPW, алкоголь, тиреотоксикоз
- **персистенциялы** – тұрақты (7 күннен аз), митралды стеноз, жүректің туа біткен ақаулары
- **алғаш дамыған** – пароксизмді не персистенциялы түрінде болуы мүмкін
- **тұрақты**- электрлік не фармакологиялық кардиоверсияға көнбейді.

# Жүректің жіті жетіспеушілігі

ЖЖЖ – жүрек функциясы бұзылыстарына тән симптомдардың (жүрек лақтырысының әлсіреуі, тіндегі жеткіліксіз перфузия, өкпелік гипертензия, тіндердегі тоқырау) тез дамуымен сипатталатын клиникалық синдром.

Жүректің жіті жетіспеушілігі көбінесе сол қарыншалық болады және **жүрек демікпесі**, **өкпе шемені** немесе **кардиогенді шок** түрінде көрініс береді.

# ЖЖЖ. Клиникалық варианттары

- Жүректің жіті декомпенсациялық жетіспеушілігі
- Гипертониялық ЖЖЖ (гипертониялық криз бен өкпе шеменінің қосылуы)
- Өкпе шемені
- Кардиогенді шок
- Жүректің жоғарғы лақтырысы кезіндегі ЖЖЖ
- Жүректің оң қарыншалық ЖЖ

# ЖЖЖ себептері

- **Жүректің сүлелі жетіспеушілігінің декомпенсациясы**
- **ЖИА өршуі (ЖКС)**
- **Миокардтың ірі ошақты ишемиясы бар МИ не тұрақсыз стенокардия**
- **МИ механикалық асқынулары**
- **Оң қарыншалық миокард инфаркты**
- **Гипертониялық криз**
- **Жіті дамыған аритмия**
- **Жүрек қақпақшаларының ауыр ақаулары**
- **Ауыр ағымдағы жіті миокардит**
- **Жүрек тампонадасы**
- **Қолқаның жыртылуы**

# Анықтау алгоритмі


- Инспираторлық еңтігу
- Ортопноэ
- Чейн-Стокс тынысы
- Ылғалды сырылдар
- Синусты тахикардия
- Цианоз, акроцианоз
- Шоқырақты ырғақ
- Альтернациялық пульс
- Перифериялық ісінулер, гепатомегалия, асцит
- Гидроторакс

# ЖЖЖ алғашқы емі

- **оксигенотерапия**
- **вазодилатация (нитроглицерин, нитропруссид)**
- **диурезді күшейту**
- **морфин**
- **қажеттілігіне қарай инфузиялық ем**
- **негізгі себебін жою емі**
- **жүрек катетеризациясы**
- **ИАПФ, адр/блокаторлар**



Ситуациялық есеп №1  
Шұғыл терапия  
(кардиология)

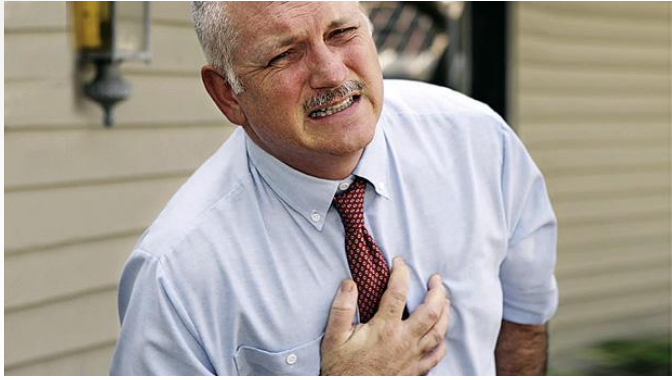


Сіз – жедел жәрдемнің  
кардиологиялық  
бригадасының дәрігерісіз.  
Диспетчерге науқастың  
туысынан қоңырау түсті –  
68 жастағы ер адам кеуде  
артындағы интенсивті  
ауырсынуға, кенет  
әлсіздікке, бас айналуға,  
қорқыныш сезіміне, ентігуге  
шағымданады.

Қоңырау шалған адамға  
қандай сұрақ қоясыз?



- Ұстама басталғаннан қанша уақыт өтті?
- Ұстаманы не шақырды?
- Жағдайының қазіргі уақытта нашарлауына қандай симптом әсер етті?



- Ұстама шамамен 4 сағат бұрын физикалық күш түскеннен кейін пайда болды, науқас бірден физикалық күш түсіруді тоқтатты, бірақ кеуде артындағы күйдіріп ауырсыну басылған жоқ. Ауырсыну сол иыққа беріледі. Кейіннен шамалы ендігу, өршімелі әлсіздік, бас айналу қосылды.

Қоңырау шалған адамға  
қандай кеңес беру қажет?



- Науқастың басын көтеріп горизонтальды жатуына көмектесіңіз.
- Жылы және тыныш жатуын қадағалаңыз
- Ұстама 15 минуттан артық уақытқа созылса, науқасқа 160-325мг аспирин шайнауға беріңіз.
- Науқас қабылдайтын дәрілерді, бұрын түсірілген ЭКГ пленкаларын тауып, жедел жәрдем қызметкеріне көрсетіңіз.
- Су және тағам бермеңіз.
- Науқасты қараусыз қалдырмаңыз.

10 минуттан  
кейін шақыруда  
(вызовта):

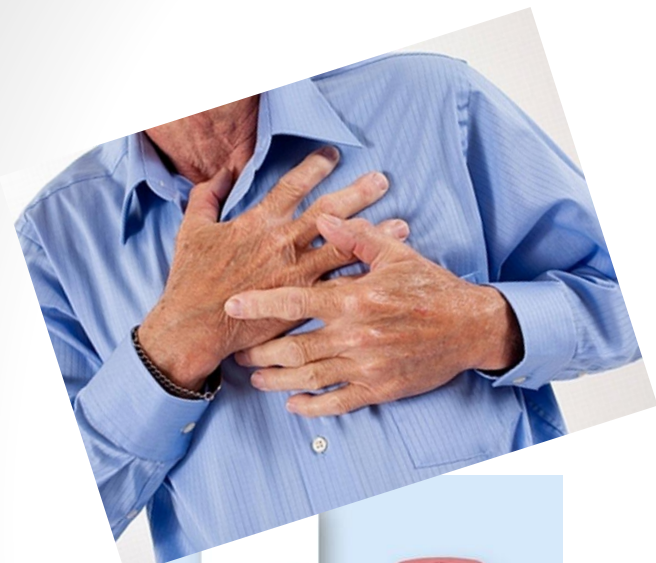Анамнезінде ең  
алдымен нені  
білуіміз керек?





- Жедел жәрдем келгенше науқас қандай дәрі қабылдап үлгерді? Оның әсері?
- Осындай ұстамалар бұрын болды ма?
- Ұстаманың әдеттегі ұзақтығы?
- Немен тоқтатылды?
- Науқаста бұрын миокард инфаркты болды ма? (болса қашан?)
- Науқаста қант диабеті бар ма?

# Анамнезі



- Жедел жәрдем келгенше науқас изокет спрейін тіл астына 2 рет 5 минуттық интервалмен қабылдаған, көмектеспеді.
- Туысқанының айтуы бойынша науқас күш түсу стенокардиясымен бірнеше жыл ауырады, ұстама кезінде изокет спрейін қолданады, әдетте әсері 3 минуттан кейін байқалатын.
- Миокард инфаркты болған жоқ.
- Қант диабетімен ауырмайды.

Объективті қараған кезде  
қандай мәлімет алуыңыз  
мүмкін?

# Объективті статус:

- Науқастың жағдайы ауыр, бәсең, сөйлей алмайды.
- Тері жабындылары бозғылт, «мраморлы» тері суреті, суық жабысқақ тер. Қолы және аяғы суық,  $t^{\circ} - 36.1 \text{ C}$ .
- Теріасты май қабаты шамалы дамыған.
- Өкпесінде везикулярлы тыныс, сырыл жоқ.
- Пульсы жіп тәрізді, 122 рет\мин
- АҚ 60\40 мм.с.с
- Жүрек тондары тұйық.
- Олигоурия



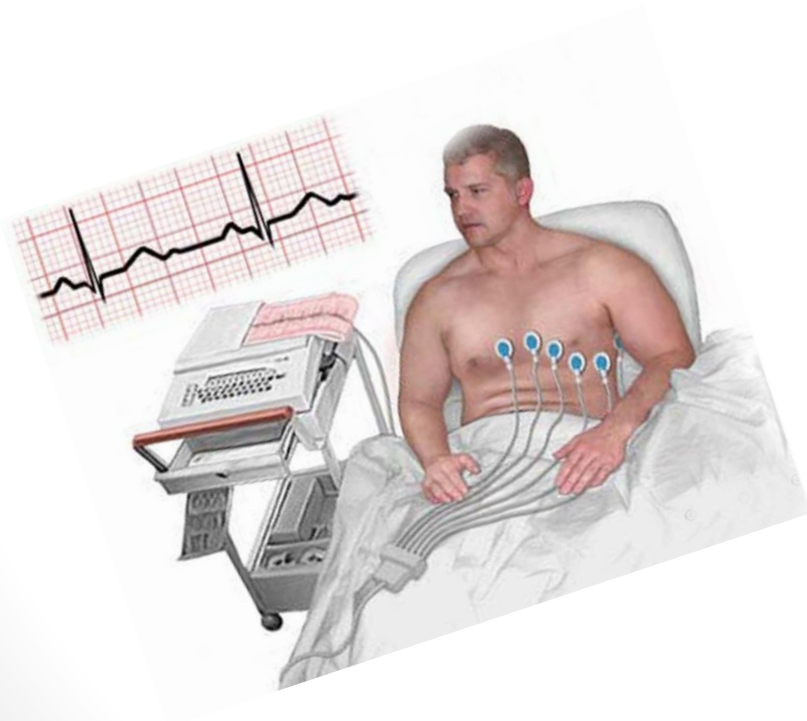
Науқаста қандай  
синдромдарды  
байқадыңыз?



- Ауырсыну синдромы: интенсивті кеуде артындағы ауырсыну, сол иыққа беріледі, тыныс алумен, денесін қозғалтумен байланыссыз.
- Шок: АҚ кенет төмендеуі  $< 90/60$ , пульстық қысым 20мм.с.б., төмен, тахикардия, суық жабысқақ тер, бозару, «мраморлы» тері, аяқ-қолының суық болуы, жіп тәрізді пульс, жүрек тондарының тұйықталуы, олигоурия.

Диагнозын анықтау үшін  
госпитализацияға дейінгі  
этапта қандай тексерулер  
жүргізу қажет?

- ЭКГ
- Тропониндік тест





# Тексеру нәтижелері:

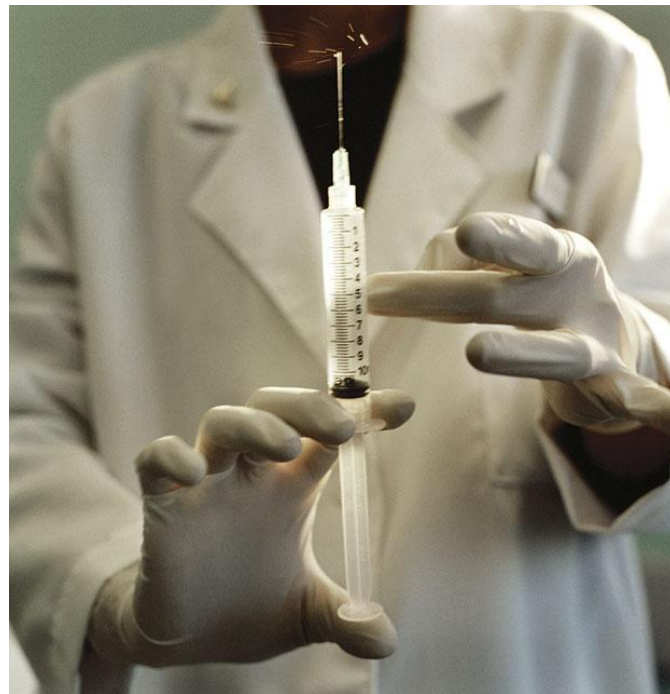- ЭКГ: II, III, aVI, V<sub>3-6</sub> тіркемелерінде ST жоғарылауы. Сол жақ тіркемелерде R тісшесінің вольтажының төмендеуі.
- Тропониндік тест оң.

# Сіздің диагнозыңыз?



Ds: ЖИА. Сол жақ қарыншаның алдыңғы қабырғалық және бүйірлік қабырғасының жедел миокард инфаркты, II дәрежедегі кардиогенді шокпен асқынған

# Госпитализацияға дейінгі этапта жүргізілетін шұғыл көмек?



- Науқасты аяғын аздап көтеріп горизонтальды жағдайда жатқызу (егер сол қарыншалық жетіспеушілік көріністері болмаса)
- Оксигенотерапия: мұрын катетері арқылы ылғалдандырылған оттегімен 4-6 л/мин жылдамдықпен ингаляция жасау.
- Нейролептанальгезия, наркотикалық анальгетиктер: Фентанил 0.05% 2-3мл немесе Морфин 1% 1мл немесе Промедол 2% 2мл 20мл 0.9% S.NaCl ерітіндісінде араластырып к/т бөлшектеп 4-6мл-ден ауырсыну басылғанша енгізу
- Антиагреганттар: Ацетилсалицил қышқылы 160-325мг шайнау
- Фибринолизистік терапия: Стрептодеказа 3млн ФБ + 20мл 0.9% S.NaCl к/т: Альтеплаза (Актилизе) 10мг к/т болюсті, кейін тағы 90мг к/т тамшылатып 3 сағат бойы!
- Гепарин 10-15мың бірлік к\т;
- Қысымды жоғарылату үшін вазопрессорлар: Допамин 4% 5мл (200мг)+S.NaCl 0.9% 200мл к/т баяу немесе Добутамин 500мг+ 5% глюкоза ерітіндісі 400мг к/т тамшылатып 8-10 тамшы/мин
- ЦҚК (ОЦК) көлемін жоғарылату (к/т тез 200-400мл 0.9% S.NaCl ерітіндісін 10 минут бойы)
- АҚҚ, ЖСЖ, ЭКГ бақылау.

Сіздің арықарайғы іс  
әрекетіңіз?

## Кардиохирургиялық (кардиологиялық) бөлімге госпитализациялау

- Науқасты горизонтальды жатқызып  
носилкада тасымалдайды

