


Лекция № 3

«Наследственные и врожденные заболевания новорожденных: причины возникновения, клинические проявления, прогноз, сестринский процесс. Неонатальный скрининг.»

Врожденные и наследственные заболевания новорожденных

Понятия «врожденный» и
«наследственный» не идентичны.

ВРОЖДЕННЫЙ  НАСЛЕДСТВЕННЫЙ



Не каждое «врожденное» является «наследственным». Врожденная патология может возникнуть в критические периоды эмбриогенеза под действием внешнесредовых тератогенных факторов (физических, химических, биологических и др.) — эмбрио- и фетопатии. При этом поражение генома отсутствует.

Наследственное заболевание как результат действия мутантного гена может проявиться не только с рождения, а порой много времени спустя.

Факторами риска рождения детей с пороками развития различного генеза считаются:

- возраст беременной больше 36 лет,
- предшествующие рождения детей с пороками развития,
- самопроизвольные аборты,
- кровнородственный брак,
- соматические и гинекологические заболевания матери,
- осложненное течение беременности (угроза прерывания беременности, недоношенность, переношенность, тазовое предлежание, мало- и многоводие).

Классификация наследственных болезней

- Генетические заболевания. Возникают как результат повреждения ДНК на уровне гена. К таким заболеваниям относятся, например, болезнь Ниманна—Пика, фенилкетонурия.
- Хромосомные заболевания. Болезни, связанные с аномалией количества хромосом или абберрациями хромосом. Примерами хромосомных заболеваний являются синдром Дауна, синдром Клайнфельтера, синдром Патау.
- Заболевания с наследственной предрасположенностью (гипертония, сахарный диабет, ревматизм, шизофрения, ишемическая болезнь сердца).

ФЕНИЛКЕТОНУРИЯ

Фенилкетонурия - это заболевание связанное с нарушением обмена аминокислот и приводящее к поражению центральной нервной системы. Заболевание несколько чаще встречается у девочек. У здоровых родителей, являющихся гетерозиготными носителями мутантного гена нередко рождаются больные дети.



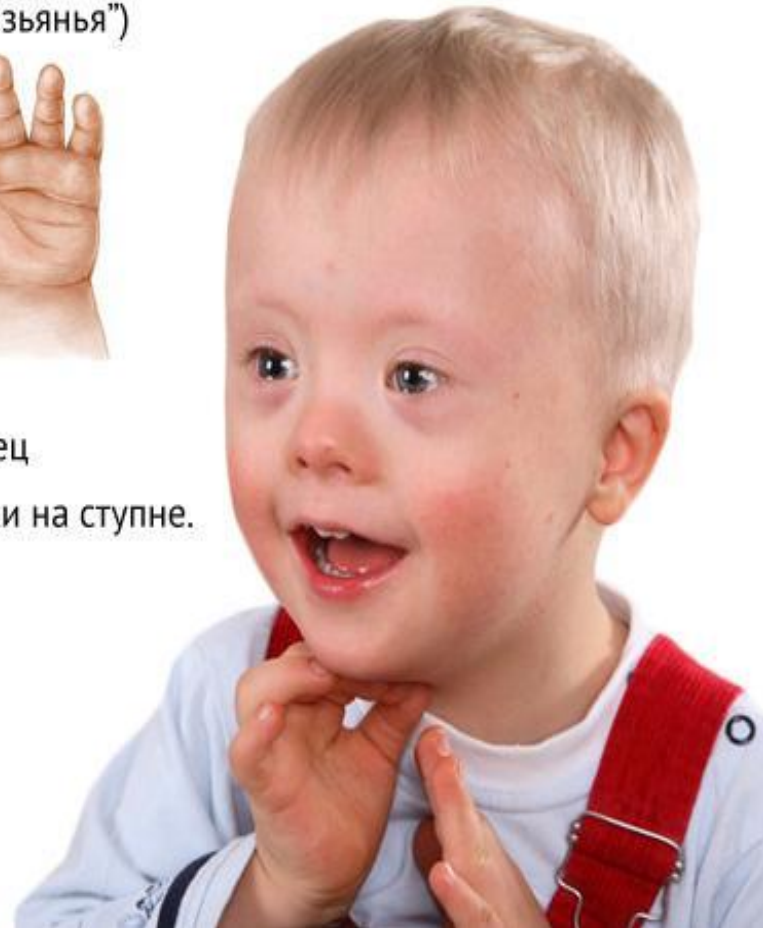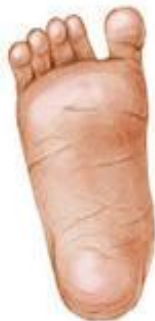Синдром Дауна

Приплюснутый нос и лицо,
приподнятые вверх
скошенные глаза.

Одиночная складка на ладони ("обезьянья")
укороченный пятый палец,
повернутый внутрь.



Далеко отставленный большой палец
и развитые кожные складки на ступне.



Врожденные пороки развития

Дефект развития

Проявления

Лечение

Грыжи

Выхождение внутренних органов или глубоких тканей из полостей, обычно занимаемых ими, под кожу или в межмышечную клетчатку без нарушения целостности покровов.

Массаж, в случае его неэффективности - хирургическое лечение.

Врожденный вывих и врожденная дисплазия тазобедренного сустава

Врожденная дисплазия тазобедренного сустава - недоразвитие тканей тазобедренного сустава, отсутствие соответствия между суставными поверхностями - состояние, предшествующее вывиху тазобедренного сустава.

При дисплазии - применение различных ортезов (приспособлений для отведения бедер) у детей до года.
При вывихе - вправление, наложение специальных ортезов в первые месяцы жизни.
При безрезультатности такого лечения - хирургическая операция.

Незаращение верхней губы (заячья губа)

Несращение боковых частей верхней губы с ее средней частью. Может быть односторонним и двусторонним. Затрудняет сосание.

Хирургическая операция в первые месяцы жизни.

Незаращение неба (волчья пасть)

Незаращение верхней челюсти и твердого неба, в результате чего получается расщелина, соединяющая полости рта и носа. Вызывает нарушение питания (попадание пищи в дыхательное горло, в полость носа), дыхания и речи. Часто сочетается с расщелиной в верхней губе.

Хирургическая операция и протезирование; диспансерное наблюдение (смена лечебных аппаратов) до 16 лет.

Полидактилия

Полидактилия - многопалость, наличие лишних пальцев на кисти или стопе. Наиболее частый из врожденных пороков развития; чаще всего встречается в форме шестипалости, обычно на одной конечности.

Хирургическое лечение.

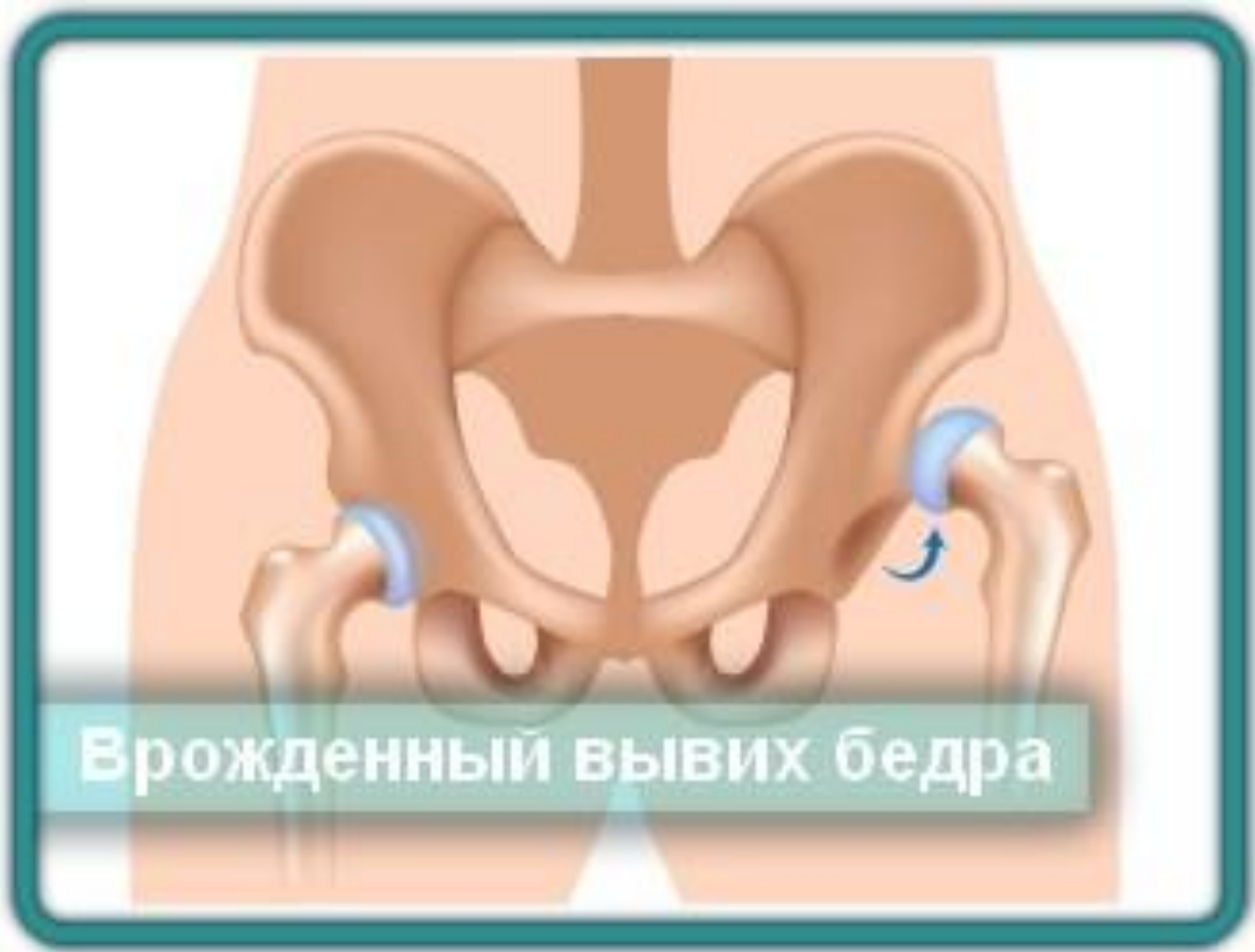Врожденный порок сердца

Неправильное внутриутробное формирование перегородки сердца (например, незаращение межпредсердной или межжелудочковой перегородки) либо сохранение после рождения особенностей внутриутробного кровообращения (например, открытый боталлов проток)

При незначительных дефектах межжелудочковой перегородки по мере роста сердца относительный размер отверстия уменьшается - вплоть до полного спонтанного закрытия. В других случаях - хирургическое лечение.

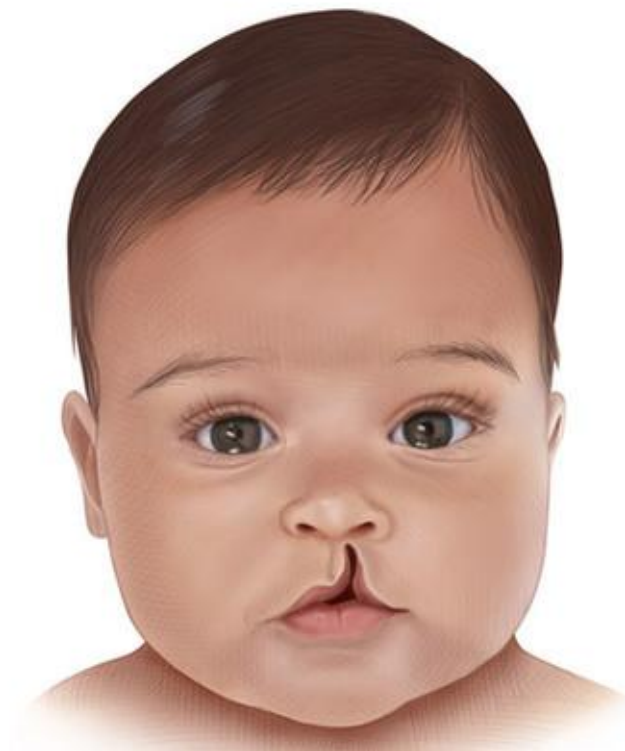Врожденный вывих бедра

- Врожденный вывих бедра является тяжелым врожденным дефектом. Данное заболевание встречается у девочек в 5–10 раз чаще, чем у мальчиков. Двустороннее поражение встречается в 1,5–2 раза реже одностороннего.
- Многочисленные современные исследования показали, что в основе врожденного вывиха бедра лежит дисплазия (т. е. нарушение нормального развития элементов тазобедренного сустава) в период внутриутробного развития. Эти первичные нарушения вызывают вторичные - недоразвитие костей таза, полное разобщение суставных поверхностей, головка бедра выходит из суставной впадины и уходит в сторону и вверх, замедление окостенения (оссификации) костных элементов сустава и др.



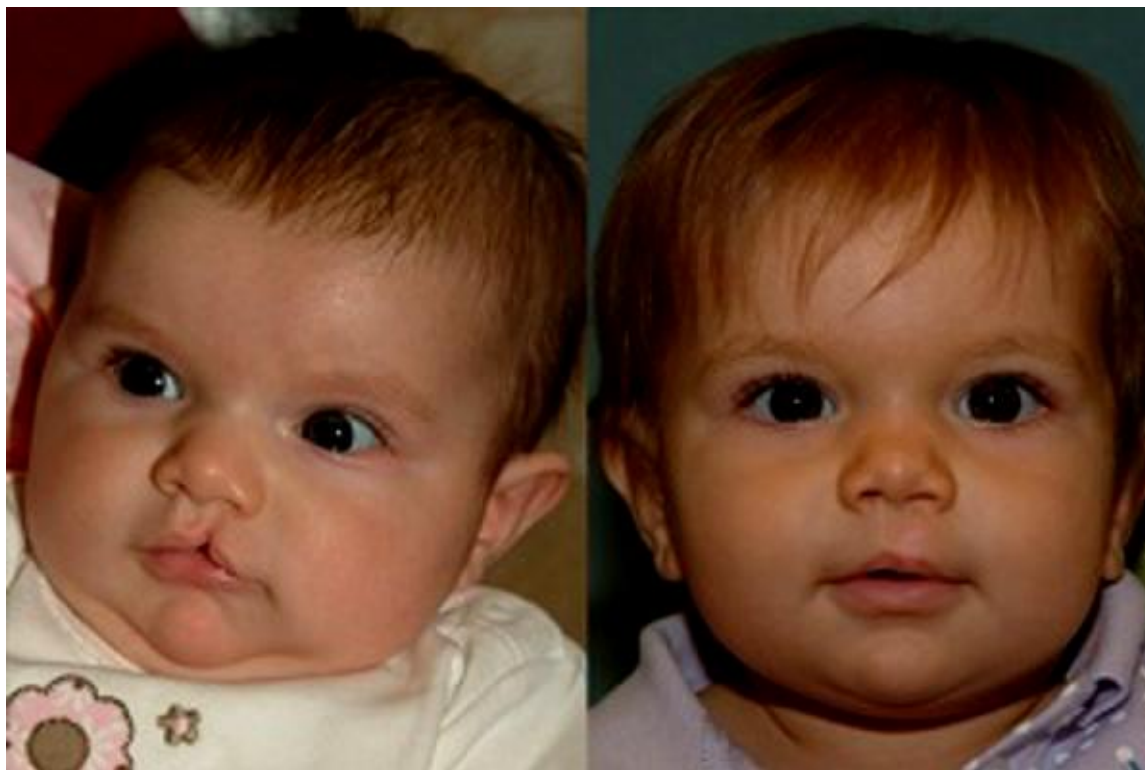Врожденный вывих бедра

Заячья губа

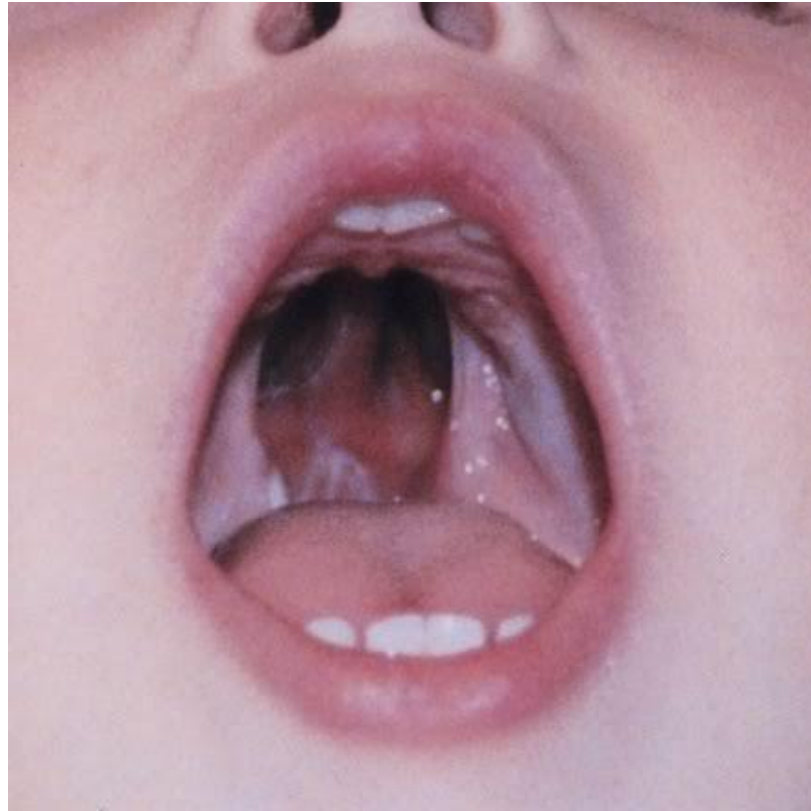

Оперативное лечение

До После

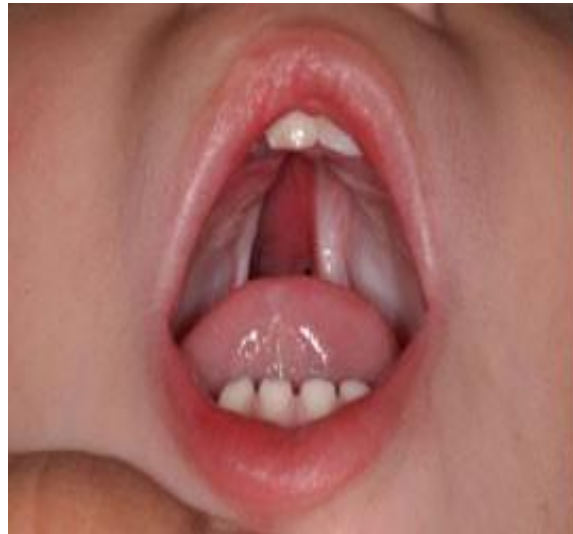

Волчья пасть

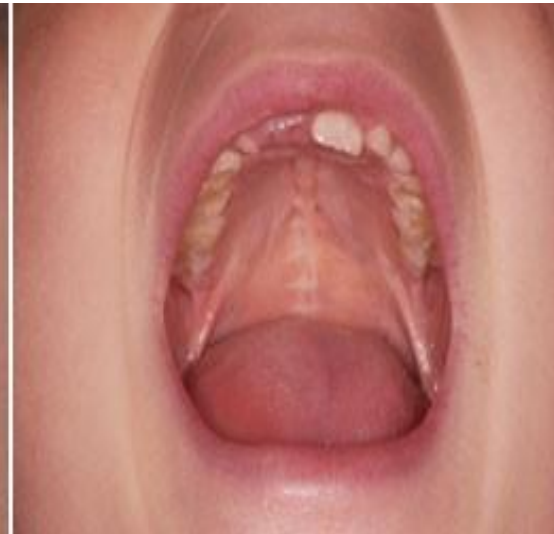

Оперативное лечение

До



После

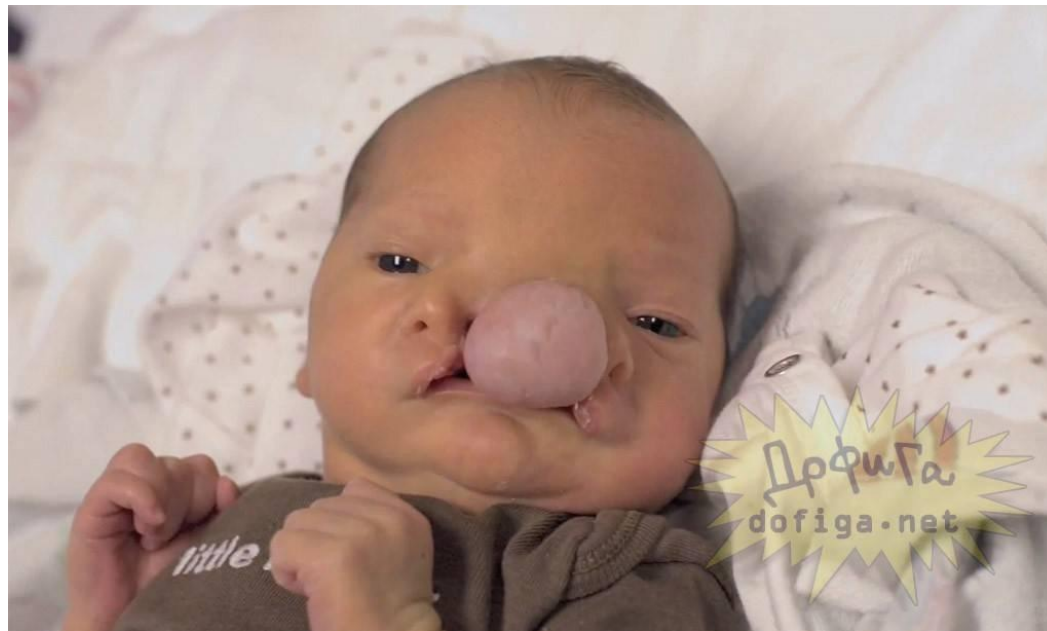

Полидактилия



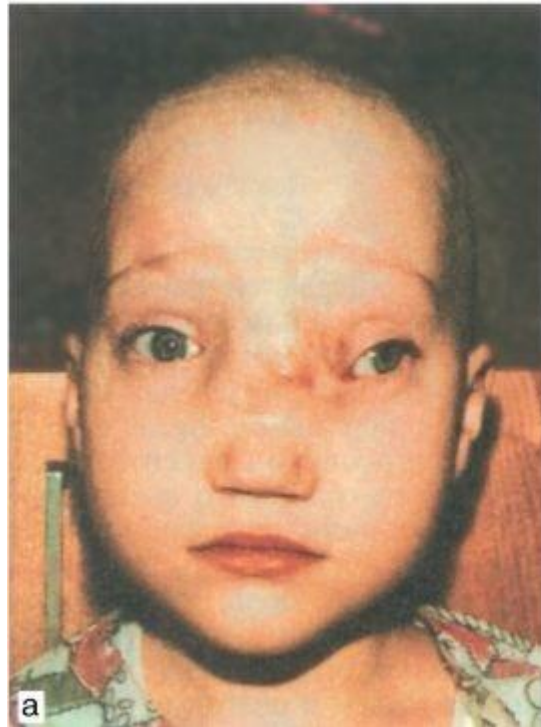
Пороки развития головы, лица, шея, спинного мозга.

- **Черепно-мозговые грыжи** – выпячивание содержимого черепа через костные дефекты. Клинические симптомы характерны. Ребёнок рождается с грыжевым выпячиванием в области переносицы, на затылке или в полости носа. Лечение оперативное.

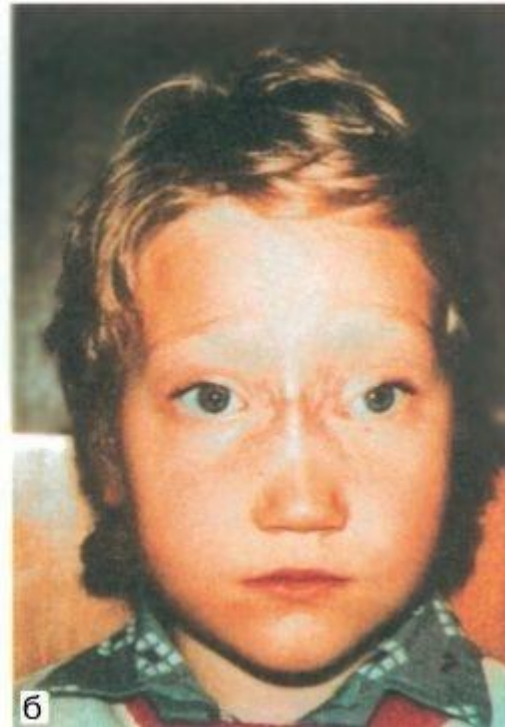

Оперативное лечение

До

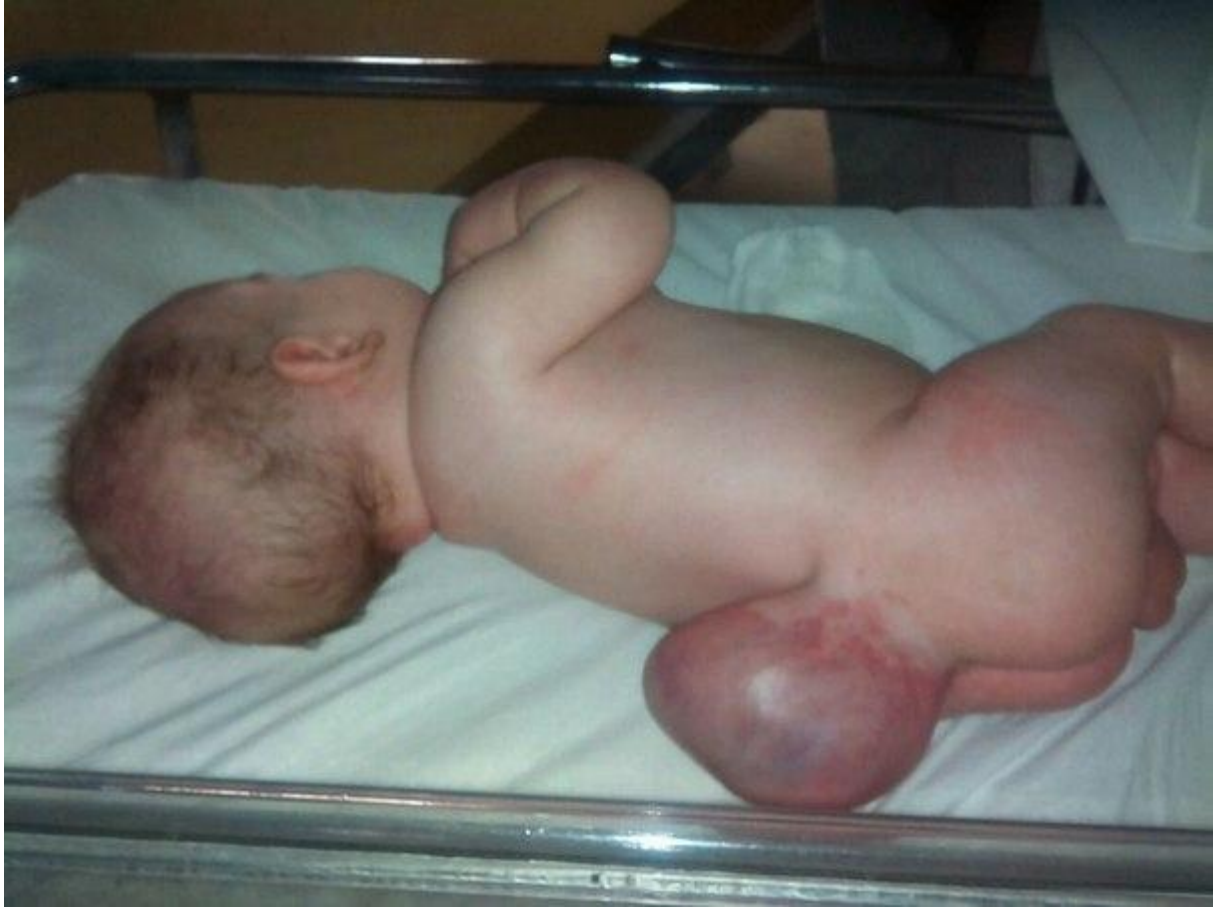

После




- **Короткая уздечка языка** - нередко встречающийся порок, при котором складка слизистой оболочки идёт от кончика языка ко дну полости рта и альвеолярному отростку нижней челюсти. Короткая уздечка нарушает подвижность языка, дети плохо сосут, в дальнейшем возможны нарушения чёткости речи и деформация нижней челюсти. Лечение оперативное (рассечение уздечки).

- **Спинномозговые грыжи** - выпячивание элементов спинного мозга через дефекты дужек позвонков. Обычно такое выпячивание располагается в пояснично-крестцовом отделе позвоночника. Ребёнок рождается с опухолевидным образованием, покрытым неизменённой или истончённой кожей. При вовлечении в процесс спинного мозга появляются парезы и параличи нижних конечностей, нарушения функции сфинктеров мочевого пузыря и прямой кишки. Лечение оперативное.



Пороки развития лёгких


Долевая эмфизема - порок развития, который характеризуется яркими клиническими проявлениями: выраженной одышкой с втяжением участков передней поверхности грудной клетки, цианозом, свистящим дыханием, асимметричным увеличением размеров грудной клетки и её отставанием при дыхании. Над изменённой долей лёгкого отмечается перкуторный звук I тимпанического оттенка. Средостение и сердце смещены в противоположную сторону. Лечение оперативное.



Гипоплазия лёгкого - аномалия, заключающаяся в недоразвитии легочной ткани. Больная сторона отстаёт при дыхании, средостение смещено в противоположную сторону. Нередко клинические проявления возникают при присоединении воспалительного процесса. Лечение в основном хирургическое.

Пороки развития пищевода.

- Атрезия пищевода часто сочетается с нижним трахео-пищеводным свищом. Клиническая картина характерна. Обычно через 2-3 часа после рождения ребёнка верхний слепой отрезок пищевода и носоглотка переполняются слизью, вследствие чего у ребёнка появляются обильные пенистые выделения изо рта. Часть слизи аспирируется, возникают приступы цианоза. Диагноз уточняется при катетеризации пищевода. Если верхний отрезок пищевода сообщается с трахеей, то в клинической картине будут преобладать нарушения дыхания, так как содержимое верхнего отрезка пищевода попадает через свищ в трахею.




Лечение оперативное в первые часы жизни ребёнка. При кардиоспазме основными симптомами являются рвота и упорные срыгивания тотчас после кормления. Диагноз устанавливают при рентгенологическом исследовании пищевода. Лечение консервативное. Кормление ребёнка в вертикальном положении позволяет уменьшить забрасывание содержимого желудка в пищевод. В дальнейшем при созревании нервных структур стенки пищевода и восстановлении его функции ребёнок выздоравливает.

Пороки развития диафрагмы


Диафрагмальные грыжи - дефекты развития диафрагмы с последующим перемещением органов брюшной полости в грудную. При истинных грыжах диафрагмы ущемления грыжевого содержимого, как правило, не происходит. В периоде новорожденности эти грыжи являются чаще случайными находками при рентгенологическом исследовании. Лечение оперативное в возрасте 1-3 лет.

Врожденные пороки ЖКТ


Врождённая непроходимость желудочно-кишечного тракта. Стенозы и атрезия являются наиболее частыми пороками развития кишечной трубки. В 95% случаев они находятся в области двенадцатиперстной и тонкой кишок и создают картину высокой кишечной непроходимости. Второй группой причин врождённой непроходимости являются пороки развития стенки желудка и кишки.



Одним из наиболее частых пороков стенки пилорического отдела желудка, вызывающих картину непроходимости, является **пилоростеноз**. При этом пороке отмечается утолщение пилорической мышцы и аномальное развитие или отсутствие нервных узлов в стенке привратника. Сегмент с нарушением иннервации не перистальтирует и становится препятствием для прохождения кишечного содержимого.




Первые симптомы заболевания обычно возникают на второй или третьей неделе жизни в виде частых, упорных срыгиваний. Постепенно срыгивания становятся всё более обильными и переходят в характерную рвоту «фонтаном». Состояние ребёнка быстро ухудшается. При осмотре особое внимание надо обращать на живот. Для пилоростеноза характерен симптом «песочных часов» за счёт глубокой перистальтики перерастянутого желудка. Решающее значение в диагностике принадлежит рентгенографии желудка.



Типичным пороком развития стенки толстой кишки, обуславливающим картину полной или частичной непроходимости, является **болезнь Гиршпрунга**. В основе заболевания лежит порок развития преимущественно парасимпатических нервных элементов толстой кишки. Неправильно развитый сегмент теряет способность перистальтировать и становится препятствием для прохождения кишечного содержимого.

Пороки развития ано-ректальной области. Большинство этих пороков характеризуется отчётливыми внешними проявлениями. Преобладающими симптомами являются изменения в формировании органов промежности, отсутствие анального отверстия, неправильное его положение, наличие свищей в области промежности и т.д. Большое значение в диагностике этих видов аномалий имеет рентгенологическое исследование (явления низкой кишечной непроходимости).



Среди пороков ано-ректальной области наиболее часто встречаются атрезии заднего прохода и прямой кишки без свищей. Наличие этих видов аномалий является показанием к срочному хирургическому вмешательству, которое необходимо проводить в первые часы жизни ребёнка.


Пороки развития желчевыводящих протоков и желчного пузыря.

У новорожденных чаще всего встречаются атрезия и аплазия желчных ходов. Ребёнок рождается с желтушным окрашиванием кожных покровов и склер. Нередко желтуха развивается в первые дни после рождения. Стул обесцвечен, моча имеет цвет тёмного пива. Типично прогрессирующее нарастание желтухи, постепенно увеличиваются размеры печени и селезёнки, в крови находят значительное повышение уровня прямого билирубина.

Пороки развития органов мочеполовой системы.


Уретероцеле – одна из наиболее частых аномалий данной системы.

Характеризуется кистоподобным расширением мочеточника с выпячиванием его в просвет мочевого пузыря. Вызывает нарушение пассажа мочи. Частое осложнение уретероцеле – образование в нем камня.




Экстрофия мочевого пузыря – отсутствие передней стенки мочевого пузыря и соответствующей ей части передней брюшной стенки. Встречается у 1 из 30-50 тыс. новорожденных. Моча постоянно изливается наружу, что ведет к мацерации, изъязвлению кожи. Слизистая гиперемирована, легко кровоточит. Лечение оперативное в первые месяцы жизни.

- Эписпадия - сравнительно редкое заболевание (1 из 50 тыс. новорожденных), оно характеризуется расщеплением уретры на всём протяжении. Лечение оперативное.



Среди аномалий наружных половых органов девочек заслуживает внимания атрезия вульвы и девственной плевы. При этом пороке вход во влагалище закрыт девственной плевой, не имеющей отверстия. При скоплении выделений между половыми губами обнаруживают припухлость, флюктуирующую при пальпации. Лечение оперативное.



Среди аномалий наружных гениталий мальчиков чаще всего встречается фимоз - сужение головки крайней плоти. При выраженном фимозе показано оперативное лечение - обрезание крайней плоти. Однако в большинстве случаев бывает достаточно разделить пуговчатым зондом склейки и вывести головку полового члена.

Методы определения наследственных болезней

Генетика человека изучает особенности наследования генетических признаков в зависимости от генотипа человека и факторов внешней среды. Несмотря на трудности в исследованиях, генетика человека сегодня изучена гораздо лучше генетики других организмов.

Ученые выделяют следующие методы определения наследственности и генетических заболеваний.

- Генеалогический (генетический) метод основывается на изучении родословной человека. Данный метод помогает выявить особенности наследования нормальных и патологических признаков организма человека.
- Близнецовый метод – изучение близнецов для выявления влияния наследственности и внешней среды на развитие болезней. Основа данного метода — различия между однояйцевыми и разнояйцевыми близнецами, обусловленные разными факторами.


- Цитогенетический метод. Основой данного метода является исследование структуры хромосом у здоровых и больных людей.
- Биохимический метод. При помощи этого метода ученые исследуют особенности обмена веществ человека (множество наследственных заболеваний непосредственно связаны с нарушением обмена веществ).
- Иммуногенетический метод. Данный метод позволяет ставить диагноз при врожденных иммунодефицитных патологиях.
- Метод дерматоглифики – изучение папиллярных узоров ладоней и стоп. Дерматоглифические узоры остаются неизменными на протяжении всей жизни человека. Дерматоглифический анализ используется для диагностики некоторых геномных и хромосомных мутаций.

Профилактика наследственных болезней

Наиболее эффективным и распространенным методом профилактики наследственных болезней является медико-генетическое консультирование, которое позволяет предупредить появление в семье больного ребенка. Прежде всего это касается тяжелых пороков развития и наследственных болезней.


Неонатальный скрининг

Неонатальный скрининг (син. скрининг новорожденных, от англ. to screen - просеивать) - медицинская диагностическая технология сплошного лабораторного обследования всех новорожденных на некоторые заболевания обмена веществ, призванная обеспечить своевременное выявление и начало лечения больных детей с целью предотвращения их инвалидизации.



С помощью неонатального скрининга в настоящее время можно выявить несколько заболеваний обмена веществ, которые без максимально раннего после рождения начала лечения обрекают ребенка на инвалидность вследствие тяжелого поражения центральной нервной системы.

В России реализуются программы неонатального скрининга: фенилкетонурии, врожденного гипотироза, муковисцидоза, галактоземии, адреногенитального синдрома.




Для неонатального скрининга выбраны именно те заболевания, которые отвечают определенным критериям. Во-первых, и фенилкетонурия, и врожденный гипотиреоз без своевременного начала лечения однозначно приводят ребенка к глубокой инвалидности. Во-вторых, для предотвращения инвалидизации ребенка вследствие этих болезней имеются эффективные методы лечения. В-третьих, эти заболевания встречаются не так уж редко - их частота выше, чем 1 на 10000 новорожденных. И наконец, для фенилкетонурии и врожденного гипотироза разработаны точные биохимические методы лабораторной доклинической диагностики, т.е. еще до возникновения внешних, клинических проявлений заболевания.


Программа неонатального скрининга болезней обмена веществ включает в себя несколько этапов.

На первом этапе еще в родильном доме на 3-5-й день жизни у всех новорожденных производится взятие крови для исследования и доставка ее в специализированную лабораторию. Кровь у малыша обычно берется из пяточки и наносится на специальный бумажный тест-бланк, на котором имеются графы, куда записывается информация о ребенке: фамилия матери, домашний адрес семьи, дата и номер родов, название родовспомогательного учреждения и т.д. Такой тест-бланк с высушенными пятнышками крови пересылается по почте в специальную биохимическую лабораторию - такие лаборатории в России обычно располагаются на базе медико-генетических консультаций и центров.


- **Второй этап** неонатального скрининга представляет собой лабораторное исследование всех поступивших в лабораторию образцов крови новорожденных. Из пятен крови одного и того же тест-бланка проводится обследование ребенка и на фенилкетонурию, и на врожденный гипотироз. Только в первом случае в крови определяется концентрация фенилаланина, а во втором - тиротропного гормона. Если концентрация этих веществ в пределах нормы, то на этом обследование завершается, а информация о нормальных результатах тестирования никуда не передается. В случае же превышения нормальных показателей, родителям ребенка, по адресу, указанному на тест-бланке, высылается письмо с просьбой обеспечить повторное, уточняющее исследование крови малыша.



Получение родителями такого письма вовсе не означает, что их ребенок болен, поскольку в большинстве случаев при повторном тестировании образца крови обнаруживаются нормальные результаты. Однако отнестись к такому извещению из лаборатории неонатального скрининга необходимо с предельной ответственностью, т.к. может случиться так, что дальнейшее здоровье ребенка и благополучие семьи может во многом зависеть от своевременности и четкости выполнения всех инструкций по уточняющему обследованию ребенка.



Если при уточняющем обследовании повторно обнаружено превышение концентрации фенилаланина или тиреотропного гормона в крови ребенка, то это с очень большой вероятностью указывает на наличие соответственно либо фенилкетонурии, либо врожденного гипотироза. В первом случае родители с ребенком срочно вызываются на прием к врачу-генетику, где в процессе медико-генетического консультирования уточняется диагноз заболевания и назначается лечение. Во втором случае, поскольку врожденный гипотиреоз чаще всего не имеет наследственной природы, родители информируются о необходимости срочно доставить ребенка к врачу-эндокринологу для уточнения диагноза и назначения соответствующей терапии. Неонатальный скрининг фенилкетонурии и врожденного гипотироза является, по сути дела, единственным шансом для сохранения интеллекта больных этими заболеваниями детей.



Успех в осуществлении скрининга во многом определяется вниманием и ответственностью родителей, готовностью к сотрудничеству с врачом во имя благополучия своего ребенка. Родители должны знать главное: благоприятный прогноз для умственного развития ребенка, страдающего фенилкетонурией или врожденным гипотирозом, возможен только в том случае, если адекватное лечение начато в первые месяцы его жизни.

Спасибо за внимание!

