



С.Д.АСФЕНДИЯРОВ АТЫНДАҒЫ ҚАЗАҚ ҰЛТТЫҚ МЕДИЦИНА УНИВЕРСИТЕТІ

*Тақырыбы: Жедел аппендецит
салыстырмалы диагностикасы*

Орындаған: Мухамеджан Ә.Н

ЖМ-11-03-1к

Тексерген: Муканов М.У

*Кіріспе

* Аппендицит-соқыр ішектің айқын морфологиялық өзгерістерімен, деструкциясымен, кейде іріңді перитониттің дамуын туындататын жедел хирургиялық полиэтиологиялы ауру.

* Негізгі бөлім:

16ғ. Ғалым Парс алғаш рет құрт тәрізді өсіндіні сипаттап, оң мықын аймағындағы іріңдікті ашуды ұсынған.

1884ж. Р.Фитц «аппендицит» терминін енгізген

Алғашқы операциялар:

- ✓ 1884ж неміс хирургі Кренлейн;
- ✓ 1890ж Троянов;

*Статистика:

- ✓ жиілігі- 150-200 адамның біреуі;
- ✓ Соңғы 10 жылда ауру 2-3есе жоғары;
- ✓ Әйелдерде жиі (1:1,5есе);
- ✓ 20-40 жас аралығында жиі кездеседі;
- ✓ Хирургиялық науқастардың 25-30 процентін құрап жатыр;

Белгілері	Жедел аппендецит	Жедел холецистит	Жедел панкреатит
Ауру сезімі(типі, локализациясы, иррадиациясы)	Оң жақ мықын аймағы. Жиі интенсивті, Иррадиациясыз;	Оң қабырға. Жиі н/е ұстама тәрізді, тұйық. Оң жауырынға, оң иыққа, бел бөліміне;	Эпигастрий аймағы, сол қабырға, кейде оң қабырға. Тұйық, интенсивті, белдеме тәрізді. Кеуде қуысының сол жақ бөлігі (кейде оң жақ), иық, іштің төменгі бөлігі;
Анамнезінде	Жедел басталуы. Әсер етуші факторлар жоқ.	Жедел басталуы. Әсер етуші факторлар (ішімдік, майлы, ащы тағам)	Жедел басталуы. Әсер етуші факторлар (ішімдік, нәруызды, майлы, ащы тағам, өт жолының паталогиясы)
Жүрек айну/ құсудың сипаты	Бір реттік, кейде екі реттік	Көп реттік, өт қалдықтарымен	Көп реттік, науқасқа жеңілдік алып келмейтін

Нәжісі	Жүрмеуі, кейде сұйық.	Жүрмеуі.	Жүрмеуі, кейде сұйық.
Беткей пальпация	Оң мықын аймағындағы ауру сезімі ж/е бұлшық еттің қатаюы.	Оң қабырға аймағындағы ауру сезімі ж/е бұлшық еттің қатаюы.	Іштің кебуі, эпигастрий, кіндік жоғарғы бөлігіндегі бұлшық еттердің орташа қатаюы.
Жалпы клиникалық көрінісі	Жалпы әлсіздік, субфебрильді дене қызуы, тахикардия, тілі ылғалды.	Жалпы әлсіздік, температура 38-39°C, тахикардия, кейде склераның ж/е терінің сарғаюы	Әлсіздік, дене қызуының жоғарылауы, қалтырау, тахикардия, артериальды гипотензия
Симптомдары	Кохер-Волкович, Ровзинг, Раздольский, Ситковский, Бартмье-Михельсон, Образцов, Воскресенский, Щеткин-Блюмберг	Мюсси-Георгиевский, Греков-Ортнер, Кер, Мерфи, Щеткин-Блюмберг	Керте, Мейо-Робсон, Куллен, Гобье-Блайс, Легерлоф

* Лабораторлы зерттеу қорытындылары бойынша:

Жалпы қан анализі	Лейкоцитоз, лейкоцитарлы формуланың солға жылжуы;	Лейкоцитоз, лейкоцитарлы формуланың солға жылжуы;	Лейкоцитоз, лейкоцитарлы формуланың солға жылжуы; Лимфопения, Эозинопения, СОЭ 60мм/сағ
БХА	<u>-----</u>	Гипербилирубинемия, Сілтілік фосфотаза, АлАТ, АсАТ жоғарылауы;	Гипергликемия, гипокальциемия, гиперамлаземия, эластаза, СФ, АлАТ, АсАТ жоғарылауы;
ЖЗА	Деструктивті өзгеріс кезінде зәрде белок, цилиндрлер анықталады;	Белоктың, цилиндрдің, зритроциттердің, өт пигменттерінің болуы;	Белоктың, цилиндрдің, амилазаның болуы;

*** Аспаптық зерттеу қорытындылары бойынша:**

<p>Құрсақ қуысын рентгендік шолу</p>	<p>Ішек өтімсіздігінен ажыратуда ғана нәтижелі;</p>	<p>Ішек өтімсіздігінен ж/е АІЖ жарасының перфорациясынан ажыратуда ғана нәтижелі;</p>	<p>Көлденең жиек ішектің кебуі, оң плевральды аймаққа жылжуы, өкпенің базальды бөлігінң ателектазы;</p>
<p>Құрсақ қуысының УДЗ</p>	<p>Аппендикстің қалыңдауы, сұйықтықтың анықталуы;</p>	<p>Өт қабы ұлғайған, қабырғалары қалыңдаған, екі еселеген контурдың байда болуы;</p>	<p>Эхогенділігінің жоғарылауы, көлемінің өзгеруі;</p>

*Жаңалық:

Цифрлы стетоскоп- I-Score 200

Кореяның Dong Jin Medical Co компаниясының өнімі.

- ✓ Дыбысты тембрін жоғарлатуда 6 кезкеңге бөлінеді;
- ✓ Температура 10-40 градус;
- ✓ 1 батареямен жұмыс істеу уақыты 100 сағат;
- ✓ Салмағы-70грамм;
- ✓ Көлемі 47/89/30мм;



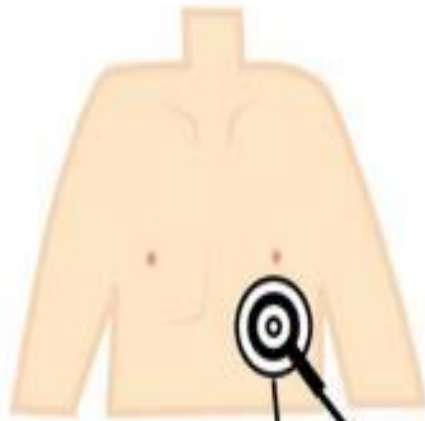Ерекшеліктері:

- ✓ Стетоскопты жылдам қосуға арналған кнопкасы бар;
- ✓ Сыртқы орта дыбысын шектейтін интеллектуальды жүйеден тұрады;
- ✓ Резонансты қалыптастырады;
- ✓ Наушниктері жұмсақ материалдан жасалған;
- ✓ 20 есеге дейін дыбысты естілуін жоғарылатады;
- ✓ Киім сыртынан қойып тыңдауға да мүмкіндік береді;
- ✓ Филітрі 3 режимде жұмыс атқаруға мүмкіндік береді:
 - төменгі дыбыстар- жүрек шулары 20-500Гц;
 - жоғарғы дыбыстар-өкпе шулары 100-1500Гц;
 - кең қуысты- асқазан ж/е басқа мүшелердің шулары 20-1500Гц;

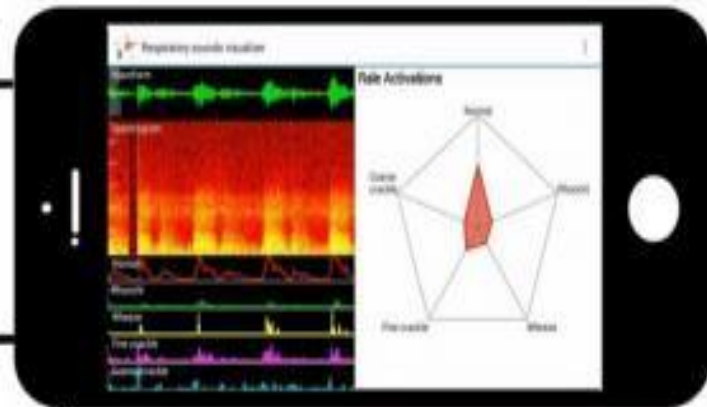
Жапондық Фукусима ж/е Хиросима университетінің ғалымдары жаңа цифрлы стетоскоп жасап шығарған. Олар өкпе шуларын талдайтын компьютерлік программа ойлап тапқан; Шиничиро Ошимо басшылығымен дәрігерлерге 878 адамдағы өкпе шуларын естуге мүмкіндік беріп, шулардың сипаттамасын жазуды ұсынған;



Electronic Stethoscope and Respiratory Sounds Visualizer



1. Electronic Stethoscope records lung sounds



2. Respiratory Sounds Visualizer computer program categorizes lung sounds



3. Headphones or Speakers for listening to recorded lung sounds

*Қолданылған әдебиеттер:

- ✓ «Внутренние болезни»-Виноградов А.В;
2001 год.
- ✓ KazMedic.kz
- ✓ Медицинский портал Infomedical
- ✓ EurekAlert-New electronic stethoscope and
computer program diagnose lung conditions;