


**Пульс терапия
глюкокортикостероидами в
офтальмологии**

TERRA
OPHTHALMICA

Врач-офтальмолог
Коршунов Денис
Викторович



Высокие дозы кортикостероидов или “пульс” терапия были впервые использованы для лечения реакции отторжения после трансплантации почки в 1973 году

Woods JE, Anderson CF, DeWeerd JH et al. High-dosage intravenously administered methylprednisolone in renal transplantation: a preliminary report. JAMA 1973; 223: 896-899.

Пульс терапия подразумевает введение высокой дозы препарата в прерывистом режиме для усиления терапевтического эффекта и уменьшения побочных эффектов.

Пульс терапия глюкокортикостероидами произвольно определена как введение свыше 250 мг преднизолона или его эквивалента в сутки в течение одного или более дней.

Buttgereit F, da Silva JA, Boers M, Burmester GR, Cutolo M, Jacobs J *et al.* Standardised nomenclature for glucocorticoid dosages and glucocorticoid treatment regimens: current questions and tentative answers in rheumatology.

AnnRheum Dis 2002; 61: 718-722.

**Задача пульс терапии - быстрая и высокая
эффективность, а также снижение
потребности в долгосрочном использовании
стероидов.**

**Пульс терапия имеет положительное
соотношение риск/польза и показывает
значительную эффективность в
краткосрочном контроле воспаления.**

**Хотя пульс -терапия может обеспечить
улучшение течения воспалительного
заболевания, она не может оказывать
долгосрочный эффект.**

Когда кортикостероиды назначают в качестве пульс терапии, достигается более быстрый и глубокий противовоспалительный эффект.

Токсичность в сравнении с обычными дозами пероральной терапии низкая.

Парадокс заключается в том, что высокие дозы стероидов используются для достижения «**steroidsparing**» эффекта (стероидсберегающего эффекта, т.е. развития меньшего количества побочных явлений терапии).

Novak E, Stubbs SS, Seekman CC, Hearnon MS. Effects of a single large intravenous dose of methylprednisolone sodium succinate. *Clin Pharmacol Ther* 1970; 11 : 711-717.

Miura M, Ohki H, Yoshida S, Ueda H, Sugaya A, Satoh M et al. Adverse effects of methylprednisolone pulse therapy in refractory Kawasaki disease. *Arch Dis Child* 2005; 90 : 1096-1097.

Steroids

(препараты используемые для пульс терапии)

Prednisone

Prednisolone

Hydrocortisone

Methylprednisolone (Medrol)

Dexamethasone (Decadron)

Triamcinolone IM

IV methylprednisolone (Solu-Medrol)

Equivalent Doses of Commonly Used Corticosteroid Medications

| Corticosteroid Drug | Approximate Equivalent Dose |
|---------------------|-----------------------------|
| Prednisone | 5 mg |
| Prednisolone | 5 mg |
| Methylprednisolone | 4 mg |
| Dexamethasone | 0.75 mg |

Метилпреднизолон взрослым вводят в среднем в дозе 1 - 2 гр.

**Детям - в дозе 20-30мг/кг (500-1000 мг/м²), не более 1гр.
Дексаметазон назначают в дозе 4-5 мг/кг (100-200 мг/м²).**

Первоначально продолжительность инфузии составляет от 10 до 20 минут. Однако быстрое введение связано с повышенным риском нарушения гемодинамики, поэтому введение препарата в течение 1-3 часов является более предпочтительным.

Препарат растворяют в 150-200 мл 5% декстрозы и вводят внутривенно медленно в течение 2-3 часов. Повторяют пульсы с интервалом 24-48 часов, то есть, ежедневно или через день, обычно в течение трех или шести суток.

Впоследствии назначают преднизолон перорально.

Protocol for High Dose Intravenous "Pulse" Steroids Administration

Доза препарата: метилпреднизолон (20-30 мг/кг) или дексаметазон (4-5 мг/кг).

Способ применения: кортикостероиды растворяют в 150-200 мл 5% декстрозы и вводится внутривенно медленно в течение 2-3 часов.

Меры предосторожности:

А. Перед началом терапии.

У пациента не должно быть каких-либо системных инфекций (септических состояний).

Легкие заболевания верхних дыхательных путей, желудочно-кишечного тракта или кожные инфекции не являются противопоказанием к терапии.

Контроль артериального давления.

Провести полный анализ крови с лейкоцитарной формулой и оценить уровень глюкозы, мочевины, креатинина, натрия и калия в крови.

Б. Во время и после терапии.

Строгий контроль частоты сердечных сокращений, частоты дыхания и артериального давления каждые 15-30 минут.

Если есть подозрение на появление аритмии, введение препарата прекращают; ЭКГ, определение уровня натрия, калия, кальция и магния и устранение выявленных нарушений.

Тщательный скрининг для оценки возникновения или обострения инфекций.

Оценка содержания в крови сахара и электролитов каждый день.

Сравнение эффективности дексаметазона и метилпреднизолона

Согласно результатам проспективных исследований, в которых сравнивали эффективность внутривенного введения метилпреднизолона и дексаметазона.

Оба вещества являются одинаково эффективными при неврите зрительного нерва, травматической оптической нейропатии, острой реакции отторжения эндотелиального трансплантата после пересадки роговицы, рассеянном склерозе и стероидрезистентном нефротическом синдроме.

Сравнение эффективности внутривенного введения дексаметазона и метилпреднизолона у 21 больных с невритом зрительного нерва не показали никаких существенных различий между двумя группами с точки зрения цветового зрения, контрастной чувствительности и результатов определения полей зрения на 90 день после терапии.

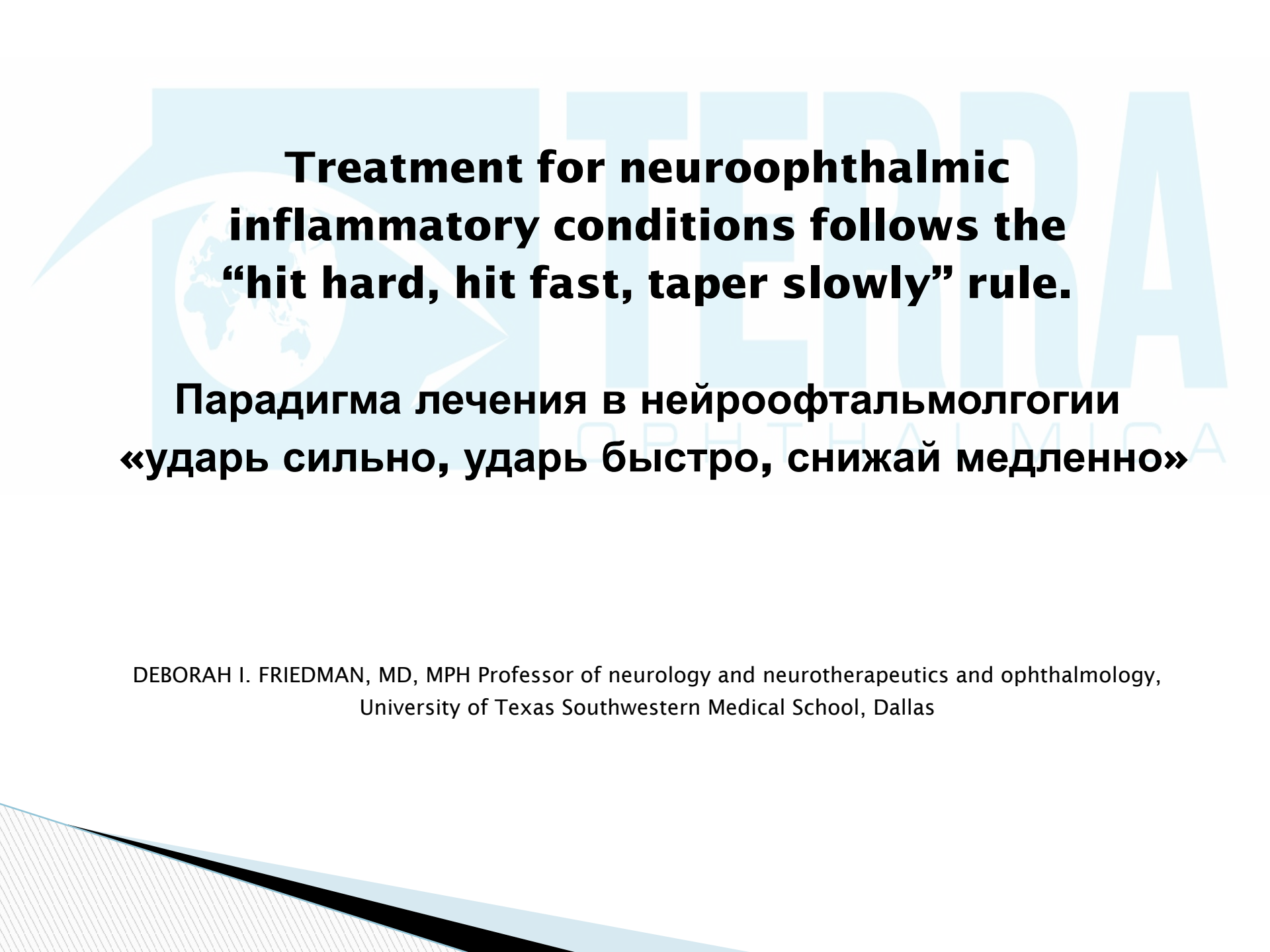
Hari P, Bagga A, Mantan M. Short term efficacy of intravenous dexamethasone and methylprednisolone therapy in steroid resistant nephrotic syndrome. *Indian Pediatrics* 2004; 41: 993-1000.

Sharada B, Kumar A, Kakker R, Adya CM, Pande I, Uppal SS et al. Intravenous dexamethasone pulse therapy in diffuse systemic sclerosis. A randomized placebocontrolled study. *Rheumatol Int* 1994; 14: 91-94.

La Mantia, Eoli M, Milanese C, Salmaggi A, Dufour A, Torri V. Double-blind trial of dexamethasone versus methylprednisolone in multiple sclerosis acute relapses. *Eur Neurol* 1994; 34 : 199-203.

Menon V, Mehrotra A, Saxena R, Jaffery NF. Comparative evaluation of megadose methylprednisolone with dexamethasone for treatment of primary typical optic neuritis. *Indian J Ophthalmol* 2007; 55: 355-359.

| System | Commonly indicated in | Infrequently used in |
|---------------------|---|---|
| Ophthalmic diseases | <p data-bbox="741 375 987 411">Optic neuritis</p> <p data-bbox="614 476 1112 512">Uveitis in multiple sclerosis</p> <p data-bbox="627 578 1097 614">Corneal allograft rejection</p> <p data-bbox="575 679 1149 715">Thyroid-Associated Orbitopathy</p> <p data-bbox="575 781 1149 868">Arteritic Anterior Ischemic Optic Neuropathy</p> <p data-bbox="589 933 1136 969">Idiopathic orbital inflammation</p> <p data-bbox="755 1035 969 1110">Serpiginous choroiditis</p> | <p data-bbox="1267 375 1725 411">Traumatic optic neuropathy</p> <p data-bbox="1238 476 1754 512">Vogt-Koyanagi-Harada disease</p> <p data-bbox="1267 578 1725 665">Posterior segment uveitis in Behçet's disease</p> <p data-bbox="1431 731 1561 766">Scleritis</p> |



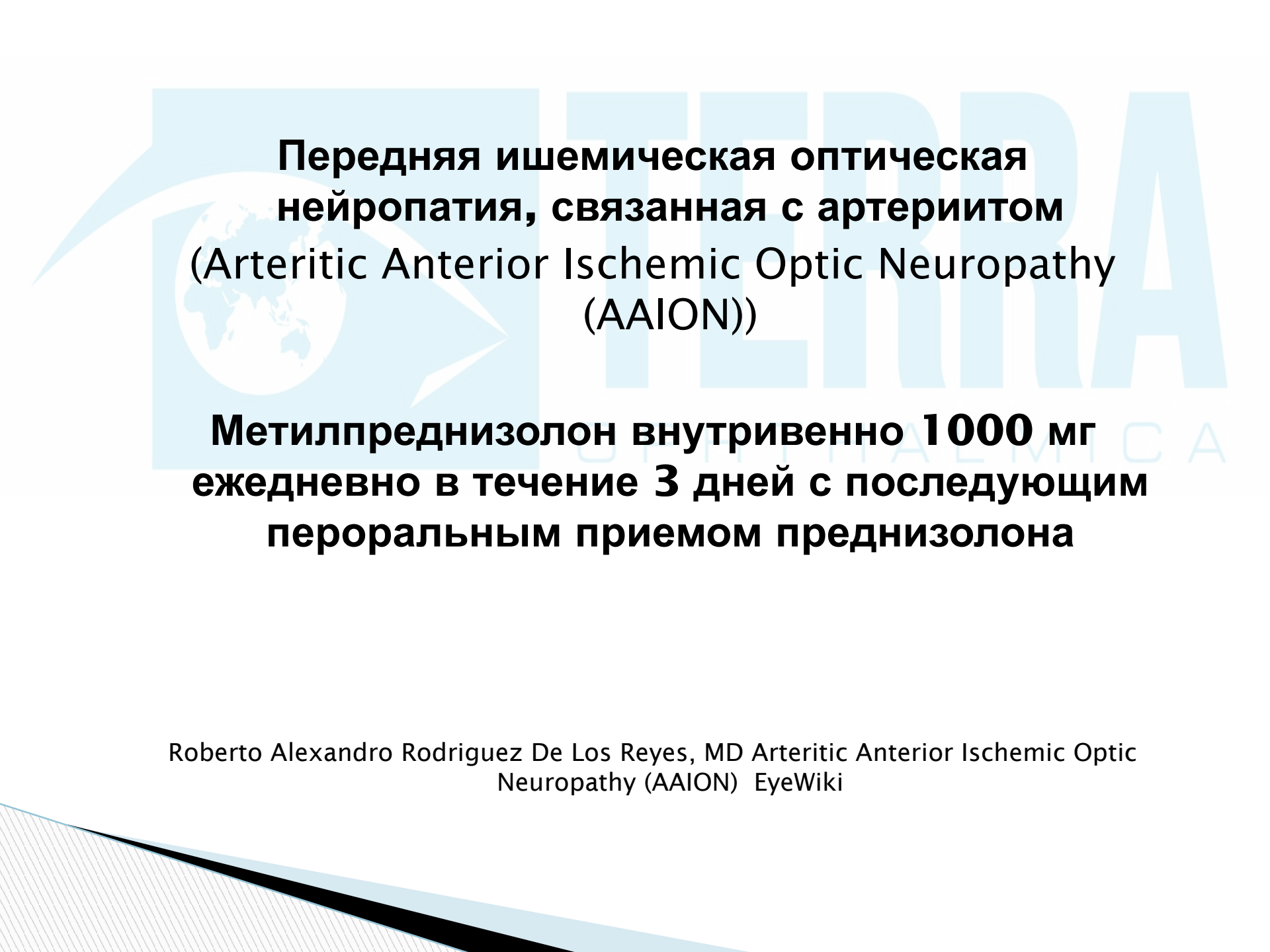
**Treatment for neuroophthalmic
inflammatory conditions follows the
“hit hard, hit fast, taper slowly” rule.**

**Парадигма лечения в нейроофтальмологии
«ударь сильно, ударь быстро, снижай медленно»**

DEBORAH I. FRIEDMAN, MD, MPH Professor of neurology and neurotherapeutics and ophthalmology,
University of Texas Southwestern Medical School, Dallas

Неврит зрительного нерва (Optic neuritis)

Метилпреднизолон внутривенно 1000 мг ежедневно для взрослых или 30 мг/кг/сут. в течение 3 дней для детей, с последующим 15-дневным пероральным приемом преднизолона: 1 мг/кг в течение 10 дней, 0,2–0,3 мг/кг в 11-й день, 0,1–0,15 мг/кг на 12-й день, пропускаем 13-й день и по 0,1–0,15 мг/кг в 14-й и 15-й дни.



**Передняя ишемическая оптическая
нейропатия, связанная с артериитом
(Arteritic Anterior Ischemic Optic Neuropathy
(AAION))**

**Метилпреднизолон внутривенно 1 000 мг
ежедневно в течение 3 дней с последующим
пероральным приемом преднизолона**

Roberto Alejandro Rodriguez De Los Reyes, MD Arteritic Anterior Ischemic Optic
Neuropathy (AAION) EyeWiki

Травматическая оптическая нейропатия (Traumatic Optic Neuropathy)

**Умеренная доза (60-100 мг преднизолона
внутрь), высокая доза (1 грамм
метилпреднизолона в сутки внутривенно),
или мега-дозы (30 мг/кг нагрузочной дозы
внутривенно methylprednisone, затем 5,4
мг/кг/ч за 24 часа)***

*согласно последним клиническим исследованиям существует высокий риск серьезных системных осложнений угрожающих жизни пациента.

Traumatic Optic Neuropathy Medscape, 2016 Author: Ryan S Jackson, MD.

Синдром Vogt-Koyanagi-Harada (Vogt-Koyanagi-Harada Disease)

В тяжелых случаях возможно внутривенное введение метилпреднизолона (до 1 г/день) в течение 3 дней перед началом перорального применения преднизолона.

Vogt-Koyanagi-Harada Disease, Medscape 2016 Author: R Christopher Walton, MD.

Эндокринная офтальмопатия (Thyroid-Associated Orbitopathy)

В тяжелых случаях возможно внутривенное введение метилпреднизолона (до 5 г/день) в течение 3 дней перед началом перорального применения преднизолона в сочетании с другими видами лечения.

Thyroid-Associated Orbitopathy Medscape Sep 30, 2016

Author: Edsel Ing, MD, FRCSC.



Болезнь Бехчета (Behcet's Disease)

Возможно внутривенное введение метилпреднизолона (до 1 г/день) в течение 3 дней с переходом на преднизолон внутрь.

E Toker, H Kazokog̃lu, N Acar. High dose intravenous steroid therapy for severe posterior segment uveitis in Behçet's disease. Br J Ophthalmol 2002;86:521-523

Таким образом, высокие дозы глюкокортикостероидов применяют при различных воспалительных и аутоиммунных заболеваниях, потому что в совокупности они менее токсичны, чем при более низких количественных дозировках.

Метилпреднизолон и дексаметазон показывают одинаковую эффективность в большинстве случаев.

Пульс терапия связана со значительными побочными эффектами, включая обострение гипертонической болезни, инфекции, нарушение электролитного обмена, развитие сахарного диабета, повреждение слизистой ЖКТ и поведенческие аффекты.

NB Всегда необходим адекватный мониторинг состояния пациента при использовании глюкокортикостероидов.

В основе обзора

- ▣ Aditi Sinha and Arvind Bagga. Pulse Steroid Therapy. *Division of Nephrology, Department of Pediatrics, All India Institute of Medical Sciences New Delhi, India*. Indian J Pediatr 2008; 75 (10): 1057-1066
- ▣ Abelson MB, Butrus S. Corticosteroids in ophthalmic practice. Chapter 23. In: Albert DM et al., eds. *Albert & Jakobiec's Principles and Practice of Ophthalmology*, 3rd ed. Philadelphia: Saunders Elsevier; 2008.
- ▣ EyeWiki & Medscape