



# Острый коронарный синдром

Выполнил: Габдышакиров Н:  
Проверила:

Термин «острый коронарный синдром» был предложен новозеландским клиницистом White в 1996–1997 г., чтобы показать трудности диагностики и точного прогнозирования течения острых ишемий миокарда, непосредственно угрожающих жизни больного. В широкой клинической практике его стали применять лишь в самом конце XX в. В 1998 г. Всемирной федерацией кардиологии в Каннах (Франция) было проведено первое международное совещание по этому вопросу.

- ▣ **Острый коронарный синдром (ОКС)** — совокупность патологических реакций организма, возникающий при развитии, инфаркта миокарда с подъёмом сегмента ST, инфаркта миокарда без подъёма сегмента ST или нестабильной стенокардии.
- ▣ Термин ОКС был введён, поскольку начальные проявления и некоторые принципы лечения вышеуказанных заболеваний часто схожи. Использование данного термина в клинической практике позволяет облегчить диагностику, и как следствие ускорить оказание медицинской помощи на до госпитальном этапе и сразу после поступления больного в стационар.
- ▣ Острый коронарный синдром-это временный диагноз, необходимый для уточнения формы заболевания, тактики лечения. Период за который должен быть выставлен окончательный клинический диагноз не должен превышать 24 часа.

- Инфаркт миокарда
- Стенокардия
- ТЭЛА
- Расслаивающаяся аневризма аорты
- Перикардит

- Легочные (плеврит, пневмоторакс, рак легкого)
- Желудочно-кишечные (прободная язва, эзофагит, печеночная колика)
- Костно-суставные (остеохондроз грудного отдела позвоночника, артрит, межреберная невралгия)

Коронарные причины, возникновения болей

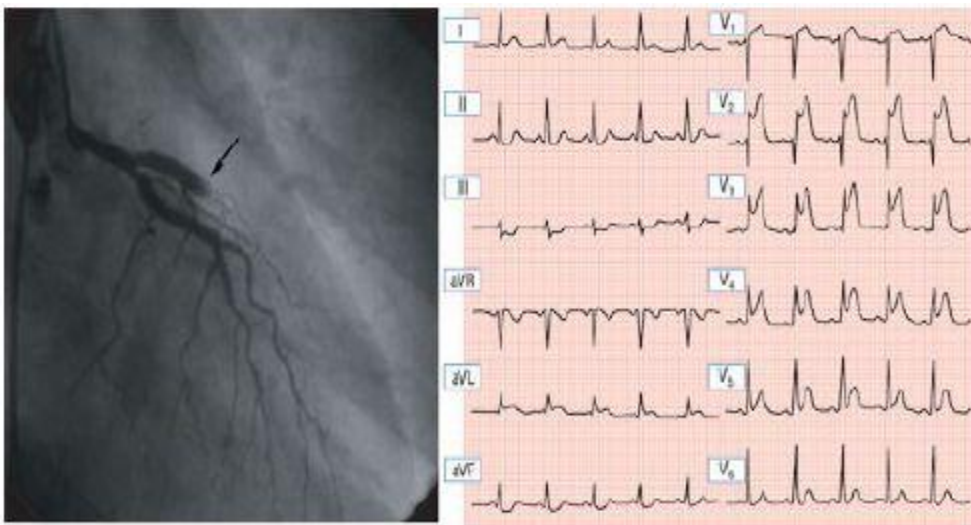
Некоронарные причины

# Классификация:

## ОКС без подъема сегмента ST

Нестабильная стенокардия

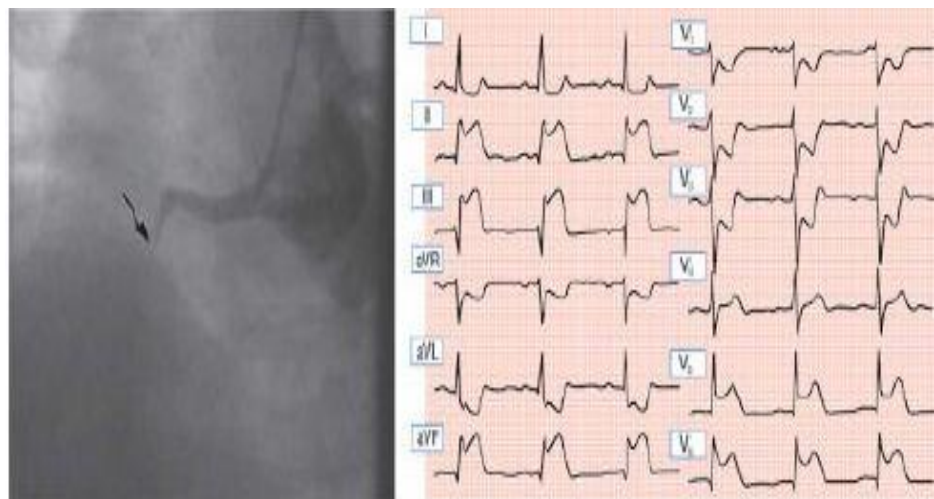
- Мелкоочаговый инфаркт миокарда



Передний острый ИМ: окклюзированная левая передняя нисходящая венечная артерия, подъем сегмента ST


## ОКС с подъемом сегмента ST

- Крупноочаговый инфаркт миокарда



Нижний острый ИМ: окклюзированная правая венечная артерия, подъем сегмента ST в отведениях II, III и aVF; ST угнетение от V1 до V4.

# Основные вопросы при диагностике острого коронарного синдрома

- Связан ли болевой синдром с коронарной недостаточностью?
  - Действительно ли имеются признаки дестабилизации течения стенокардии?
  - Имеется ли повреждение миокарда?
- 

□ *Клиническим проявлением стенокардии являются интенсивные за грудинные боли, сжимающего характера, возникающие после физической нагрузки или эмоционального напряжения и уменьшающиеся менее чем через 5 минут после отдыха или использования нитроглицерина.*



Клиническое проявление стенокардии

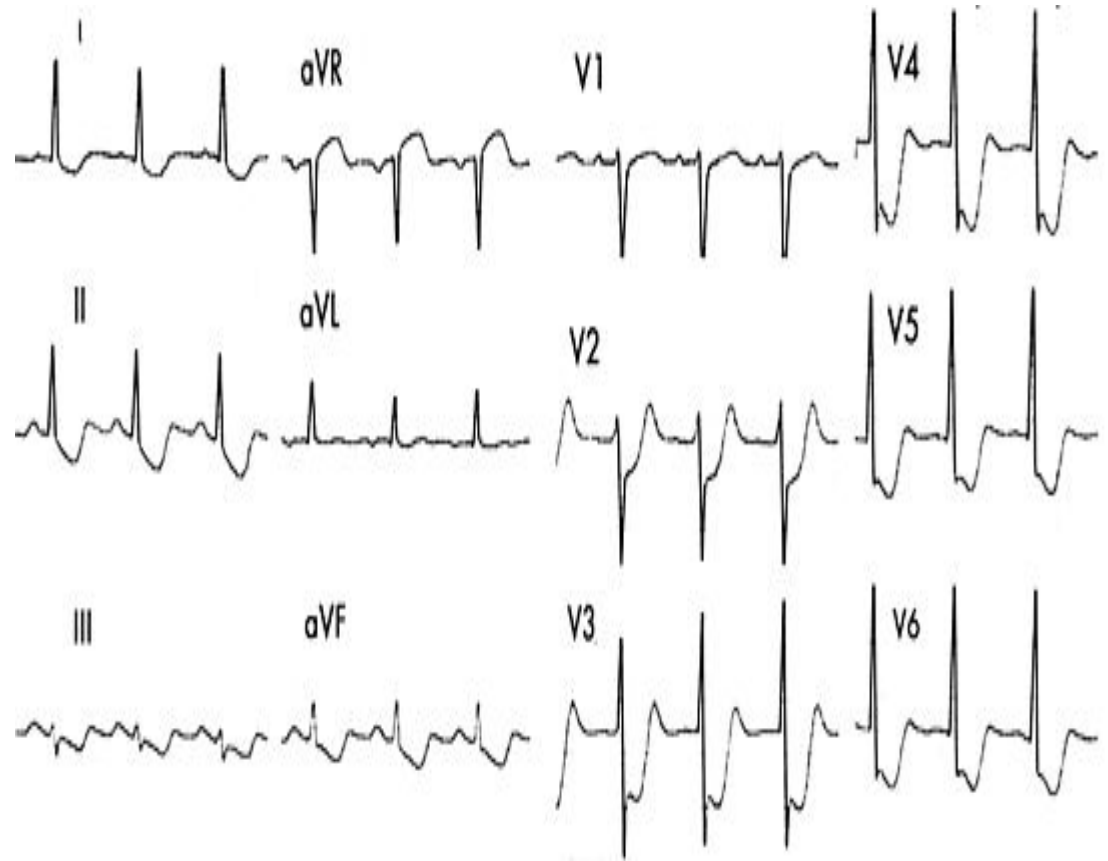
- *Острая или кинжальная боль, возникающая во время дыхания или кашля*
- *Чувство дискомфорта в средней или нижней части живота*
- *Боль в области верхушки, появляющаяся при пальпации*
- *Боль, возникающая при движении грудной клетки или рук*
- *Постоянная боль, длящаяся в течение многих часов*
- *Очень короткие эпизоды боли, которые длятся несколько секунд и меньше*
- *Боль, иррадиирующая в нижнюю часть тела*

Симптомы, не характерные для ишемии миокарда

# ОКС без подъема сегмента ST

*Причины:*

- *Нестабильная стенокардия*
- впервые возникшая*
- прогрессирующая*
- постинфарктная*
- вариантная*
- Принциметала*
- *Мелкоочаговый инфаркт миокарда*



- ▣ *Непродолжительный характер боли, купируемый нитратами*
- ▣ *Зубец T уплощен или отрицателен в отведениях с основным зубцом R*
- ▣ *ЭКГ в норме*
- ▣ *Маркеры повреждения в норме*

- ▣ *Боли, длящиеся более 30 мин, плохо купируемые нитратами*
- ▣ *Определение содержания сердечных тропонинов  $Tn I$  дважды, через 6-12 часов*
- ▣ *Критерий некроза — повышение тропонина по крайней мере в одной из проб*
- ▣ *ЭКГ признаки (Разнообразные патологические изменения зубца T (чаще отрицательный симметричный и заостренный коронарный зубец T))*

Стенокардия

Мелкоочаговый ИМ



# Стратификация риска при ОКС без $\uparrow$ ST

Острый риск неблагоприятных исходов при ОКС без  $\uparrow$ ST  
(оценивается при поступлении и наблюдении в ближайшие 6-12 ч)

## Высокий

- возобновляющаяся стенокардия
- динамические смещения сегмента ST (чем распространеннее, тем хуже прогноз)
- ранняя постинфарктная стенокардия
- $\uparrow$  сердечные тропонины (чем выше, тем хуже прогноз)
- сахарный диабет
- нестабильность гемодинамики
- серьезные аритмии


## Низкий

- за время наблюдения ишемия не возобновляется
- нет депрессий сегмента ST
- не  $\uparrow$  маркеры некроза миокарда
- нормальный уровень сердечного тропонина при двукратном определении с интервалом минимум в 6 часов

*Решение о необходимости и экстренности проведения коронарографии у пациентов с острым коронарным синдромом без подъема сегмента ST определяется после проведения стратификации риска по шкале **GRACE**. В момент поступления в стационар у пациента с острым коронарным синдромом без подъема сегмента ST при помощи данной шкалы оценивается риск развития ближайших (в процессе госпитального лечения) негативных сердечно-сосудистых исходов (смерть, инфаркт миокарда) при условии выбора консервативной стратегии лечения.*

# Лечение ОКС без подъема ST

## *ГЛАВНЫЕ ЦЕЛИ:*

- Восстановление или улучшение кровотока в пораженной артерии*
  - Уменьшение или устранение симптомов*
  - Предотвращение осложнений*
- 

# Алгоритм лечения

## *Догоспитальный этап*

- Снятие ЭКГ, исключение ИМ*
- Купирование болевого симптома (при недостаточном эффекте нитратов, вводят наркотические анальгетики в/в морфин 2 мг, каждые 5 мин, максимальная доза 8мг)*
- Антикоагулянтная терапия (гепарин 12-15 ЕД/кг/час начальная доза подкожно)*
- Дезагрегантная терапия (аспирин в начальной дозе 160-325 мг)*
- В-блокаторы (пропранолол 0,5-1 мг в/в )*

## *Госпитальный этап*

- Всех пациентов с ОКС необходимо наблюдать в условиях блока интенсивной терапии как минимум 8 часов*
- В течение 1 суток необходимо проведение КАГ и реваскуляризация миокарда, если это невозможно проводят медикаментозную терапию*
- Обеспечить постельный режим и полный покой*
- Обезболивание-нитроглицерин, при неэффективности-морфин в/в с учетом дозы введенной до госпитализации*
- Мониторинг ЭКГ*
- Гепарин под контролем коагулограммы*
- При наличии признаков дыхательной недостаточности-кислород*
- Наблюдение за пациентом, если не наблюдается ухудшение состояние переводят в кардиологическое отделение, где проводится дальнейшее лечение*

## *Госпитальный этап*

- Пациент продолжает прием аспирином, в-блокаторами, при необходимости нитратами, подключают гиполипидемические средства (статины), кардиопротекторы.*
- Постоянный контроль ЭКГ, коагулограммы, АД*
- При сохранение постоянных приступов стенокардии, недостаточности кровообращения, нарушений ритма- необходимо проведение хирургического лечения.*

Клиническая симптоматика ОКС

Физикальное исследование  
ЭКГ  
Взятие проб крови

Стойкий подъем ST  
или «новая» блокада  
левой ножки пучка Гиса

Тромболизис или КБА

Медикаментозное лечение

Нет стойкого подъема ST

Ацетилсалициловая кислота  
Гепарин (НФГ или НМГ)  
Нитраты  
 $\beta$ -блокаторы

Оценка  
непосредственного риска

Низкий

Ацетилсалициловая  
кислота  
Нитраты  
 $\beta$ -блокаторы

Стресс-тест

Отрицательный  
(ишемии нет)

Положительный  
(ишемия есть)

Коронарография  
КБА или КШ

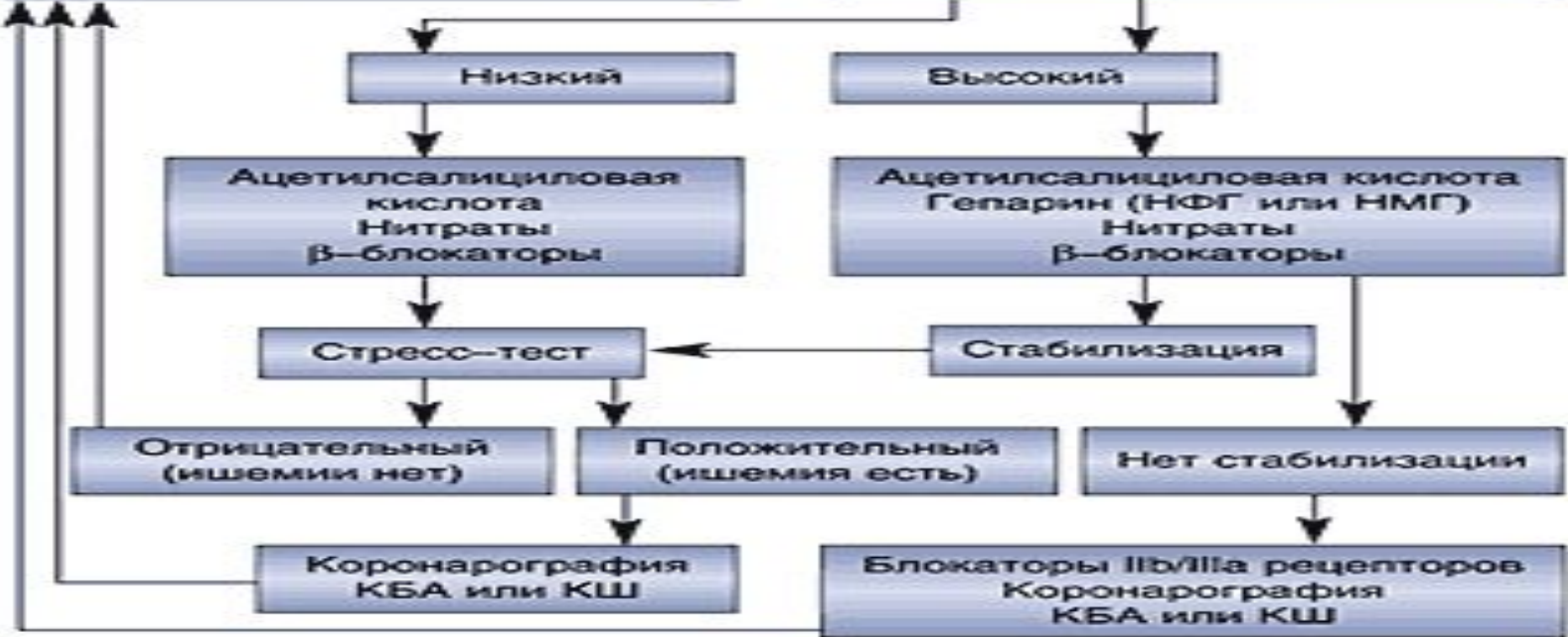
Высокий

Ацетилсалициловая кислота  
Гепарин (НФГ или НМГ)  
Нитраты  
 $\beta$ -блокаторы

Стабилизация

Нет стабилизации

Блокаторы IIb/IIIa рецепторов  
Коронарография  
КБА или КШ



# ОКС с подъемом сегмента ST

любая группа клинических признаков или симптомов, позволяющих подозревать острый инфаркт миокарда (ОИМ)

## Основные диагностические критерии ИМ:

- Типичная клиническая картина (ангинозный приступ, длящийся более 30 мин, не купирующийся нитроглицерином, иррадирующая боль )
- Данные ЭКГ
- Биомаркеры некроза миокарда



# Догоспитальное лечение

- Снять ЭКГ
- Полный покой
- Обезболивание: вводят наркотические анальгетики в/в морфин 2 мг, каждые 5 мин, максимальная доза 8мг)
- Антикоагулянтная терапия (гепарин 12-15 ЕД/кг/час начальная доза подкожно)
- Дезагрегантная терапия (аспирин в начальной дозе 160-325 мг)
- В-блокаторы (пропранолол 0,5-1 мг в/в )
- Ингибиторы АПФ при сердечной недостаточности (каптоприл 50мг в/в)
- Нитраты инфузионно в течение 24 часов при
  - сердечно недостаточности
  - гипертензии
  - обширном переднем инфаркте
  - сохранении ишемии миокарда

**Нитраты противопоказаны при брадикардии, при заднедиафрагмальном ИМ, при АД 90 мм.рт.ст.**

# Лечение на стационарном этапе

- Мониторинг ЭКГ
- Строгий постельный режим в течение 24-48 часов
- Обезболивание морфин 2-4 мг + 10 мл NaCl в/в
- Тромболитическая терапия стрептокиназа 1500000 Ед +100мл NaCl в/в
- Антикоагулянтная аспирин, если не давали до этого

Об эффективности тромболитической терапии свидетельствует снижение сегмента ST на 50% от исходного уровня до начала терапии –признак реинфузии.

# Список литературы

- 1) *Верткин А.Л., Талибов О.Б. Острый коронарный синдром // Неотложная терапия. 2004. - N 5-6. - С. 46-58.*
- 2) *Лечение острого коронарного синдрома без стойких подъемов сегмента ST на ЭКГ. Российские рекомендации // Приложение к журналу «Кардиология» N 10/ 2001/ - 24 с.*
- 3) *Шалаев С.В. Догоспитальная диагностика и лечение острых коронарных синдромов // Consilium medicum. 2002. - Т. 4. - N 3. - С. 144-148.*