

**С.Ж.АСФЕНДИЯРОВ АТЫНДАҒЫ
ҚАЗАҚ ҰЛТТЫҚ МЕДИЦИНА УНИВЕРСИТЕТІ**



**КАЗАХСКИЙ НАЦИОНАЛЬНЫЙ МЕДИЦИНСКИЙ
УНИВЕРСИТЕТ ИМЕНИ С.Д.АСФЕНДИЯРОВА**

***СУСТАВНОЙ
СИНДРОМ В
ПРАКТИКЕ ВОП.
БОЛЕЗНЬ РЕЙТЕРА.***

Подготовил: Габдышакиров Н.

СУСТАВНОЙ СИНДРОМ

- это клинический симптомокомплекс, обусловленный поражением анатомических структур суставов при различных заболеваниях. При проведении дифференциального диагноза суставного синдрома необходима определённая последовательность.

План диагностического поиска

- Поражены ли суставы или околосуставные ткани?
- Определить характер поражения суставов: воспалительный или невоспалительный?
- Острое это или хроническое поражение?
- Сколько суставов поражено, и какие?
- Есть ли деформации суставов?
- Характер внесуставных проявлений.

- местные признаки воспаления (припухлость, гипертермия, гиперемия)
- боль и ограничение подвижности при активных и пассивных движениях;
- деформации и блокада сустава, крепитация;

Клинические проявления поражения суставов

- боль возникает при активных, а не пассивных движениях;
- точечная или локальная болезненность при пальпации;
- ограниченная припухлость;
- отсутствие местных признаков воспаления;
- Ограничение пассивных движений (активные - ограничиваются избирательно).

Клинические проявления поражения околоуставных тканей

ПРИЗНАКАМИ ВОСПАЛИТЕЛЬНОГО ПОРАЖЕНИЯ СУСТАВОВ ЯВЛЯЮТСЯ:

- длительная утренняя скованность (больше 1 часа), провоцируемая продолжительным отдыхом (проходит после двигательной активности и приёма противовоспалительных препаратов);
- местные признаки воспаления;
- общие признаки воспаления (утомляемость, лихорадка, похудание);
- увеличение СОЭ и СРБ

Воспалительные поражения суставов бывают следующего происхождения:

- инфекционные;
- кристаллические (подагра, псевдоподагра);
- иммунные (ревматоидный артрит, системная красная волчанка, системная склеродермия);
- реактивные (ревматическая атака и синдром Рейтера).

НЕВОСПАЛИТЕЛЬНОГО ПОРАЖЕНИЯ СУСТАВОВ:

- скованность появляется после короткого отдыха, длится меньше часа (20 мин), усиливается при физической активности;
- боль не сопровождается местными, общими и лабораторными признаками воспаления;
- отсутствие синовита (низкая эффективность противовоспалительных препаратов);
- костная крепитация и образование остеофитов.
- **Невоспалительные заболевания:**
 - травмы;
 - дегенеративные изменения (деформирующий остеоартроз);
 - гиперпластические процессы (доброкачественная гигантоклеточная синовиома).
- **Острое воспаление суставов.** О нём следует думать, если: заболевание длится менее шести недель (по Тинсли Р. Харрисону); имеется полное обратное развитие симптомов.

- В круг дифференциального диагноза при остром воспалении суставов входят следующие заболевания: инфекционный артрит, подагра, псевдоподагра, синдром Рейтера, ревматическая лихорадка, начало ревматоидного артрита.
- **Хроническое воспаление суставов:**
- продолжительность заболевания более шести недель;
- суставной синдром характеризуется длительно текущим, прогрессирующим артритом.
- При хроническом воспалении суставов следует иметь в виду: ревматоидный артрит, остеоартроз, псориатический артрит, подагру, синдром Рейтера.

ВАЖНО УЧИТЫВАТЬ ПАТОГНОМОНИЧНОСТЬ ЛОКАЛИЗАЦИИ ПОРАЖЕНИЯ СУСТАВОВ:

- острый моноартрит первого плюснефалангового сустава требует исключения подагры;
- артрит крестцово-подвздошного сочленения (анкилозирующий спондилоартрит или др. серонегативные артриты);
- хронический моноартрит коленного сустава - требует исключения туберкулёзного поражения.

ДЛЯ ПРАВИЛЬНОЙ ПОСТАНОВКИ ДИАГНОЗА СТОИТ ВСЕГДА АНАЛИЗИРОВАТЬ ДЕБЮТЫ АРТРИТА.

- острый моноартрит (септические поражения, синовиты, микрокристаллические артриты);
- мигрирующий артрит (ревматизм, гонококковый артрит);
- интермиттирующий артрит - вспышки артрита после продолжительного периода ремиссии подагра (спондилит, псориатический артрит, артриты, связанные с кишечной инфекцией);

МЕТОДЫ ОБСЛЕДОВАНИЯ ПРИ ПОРАЖЕНИИ СУСТАВОВ :

- Анамнез (употребление молока, мяса, рыбы, не подвергнутых достаточной термической обработке, длительно хранящихся сырых овощей).
- Исследование объективного статуса.
- Лабораторные методы.
- Рентгенография суставов, КТ, МРТ.
- Артроскопия с биопсией синовиальной оболочки.
- Биопсия узелков с микроскопией.
- Исследование синовиального выпота.

БОЛЕЗНЬ РЕЙТЕРА (СИНДРОМ РЕЙТЕРА, УРЕТРООКУЛОСИНОВИАЛЬНЫЙ СИНДРОМ)

- - **воспалительный процесс**, развивающийся в большинстве случаев в тесной хронологической связи с инфекциями мочеполового тракта или кишечника, и проявляющийся классической триадой:
- **уретритом**
- **конъюнктивитом**
- **артритом.**

- Болеют чаще всего молодые мужчины (20-40 лет), перенесшие уретрит.
- Женщины, дети и пожилые люди заболевают значительно реже и, как правило, после энтероколита.
- Наиболее частый возбудитель - хламидии.

Суставной синдром:

- полиартрит (65%),
- олигоартрит (29%),
- моноартрит (6%).
- Начало заболевания - острое или подострое. Поражаются суставы нижних конечностей. Суставы верхних конечностей поражаются редко.

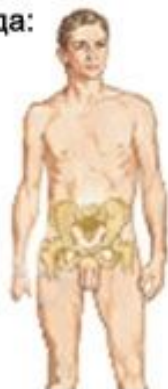Клинические проявления синдрома Рейтера и других реактивных артритов

Классическая триада:

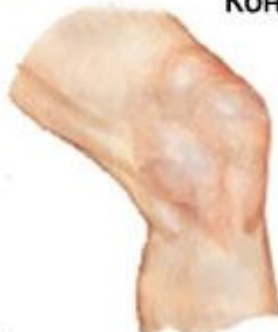Конъюнктивит

Артрит (обычно ассиметричное множественное поражение суставов)

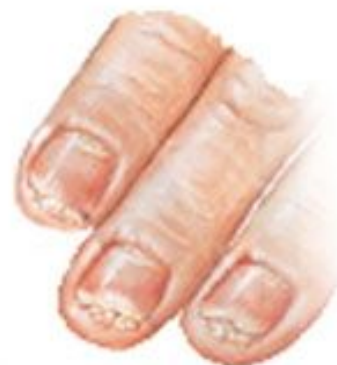Уретрит



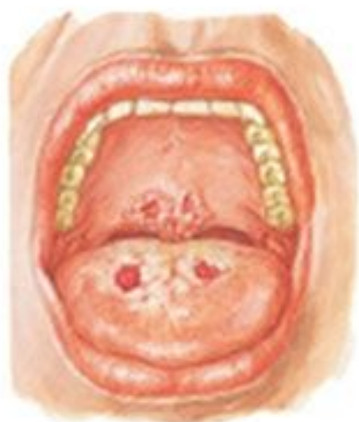
Конъюнктивит



Поражение суставов напоминает ранние стадии ревматоидного артрита

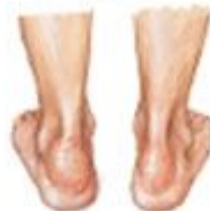
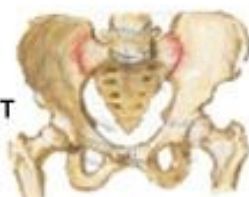
Подногтевой кератит

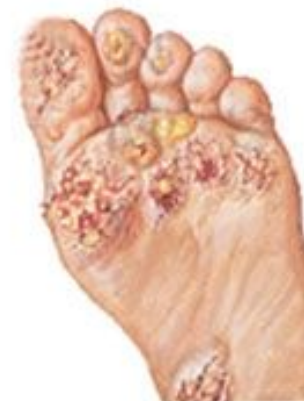

Эрозия мягкого неба и языка

Сакроилеит



Ахиллобурсит, эритема, припухлость, болезненность



Кератодермия и пустулезные изменения на подошвах

АРТРИТ ПРИ БОЛЕЗНИ РЕЙТЕРА

- всегда асимметричный с частым вовлечением суставов большого пальца стоп, имитирующим псевдоподагрический приступ;
- часты артриты межфаланговых суставов стоп с диффузным их припуханием в виде сосисок;
- характерен односторонний сакроилеит;
- очень характерны тендиты и бурситы (ахиллобурситы, подпяточные бурситы, периоститы пяточных бугров - «рыхлые пяточные шпоры»)

ДИАГНОСТИЧЕСКИЕ КРИТЕРИИ БОЛЕЗНИ РЕЙТЕРА

1. Асимметричное поражение коленных, голеностопных, мелких суставов стоп и крестцово-подвздошного сочленения.
2. Уретрит, цистит, простатит.
3. Конъюнктивит.
4. Поверхностные эрозии языка.

- **Общеклинические анализы** при синдроме Рейтера выявляют гипохромную анемию, рост СОЭ и лейкоцитоз крови. В пробах мочи (трехстаканной, по Аддису-Каковскому и Нечипоренко) определяется лейкоцитурия.
- **Изменения биохимии крови** при синдроме Рейтера характеризуются повышением α_2 - и β -глобулинов, фибрина, сиаловых кислот, серомукоиды; наличием С-реактивного протеина, отрицательной пробой на ревматоидный фактор.
- В диагностике синдрома Рейтера широко используется метод обнаружения ДНК возбудителя в биоматериале (ПЦР). В крови хламидийные и др. антитела выявляются с помощью серологических реакций - ИФА, РСК, РНГА. **Специфическим признаком синдрома Рейтера является носительство антигена HLA 27.**

ДИАГНОСТИКА

Пункция сустава:

- ⦿ воспалительные изменения - рыхлость муцинового сгустка, лейкоцитоз ($10-50 \times 10^9 / \text{л}$), нейтрофилез свыше 70%, наличие цитофагоцитирующих макрофагов, хламидийных антител и антигенов,
- ⦿ повышенная активность компонента
- ⦿ РФ не выявляется

Рентгенологически:

- ⦿ признаки несимметричного параартикулярного остеопороза,
- ⦿ уменьшения размеров суставных щелей, эрозивной деструкции костей стоп,
- ⦿ наличия пяточных шпор и шпор пястных костей, тел позвонков .

Примеры формулировки диагноза

- **Болезнь Рейтера, урогенитальная форма, полиартрит, односторонний сакроилеит, конъюнктивит, уретрит, кератодерма, острое течение, активность II ст.ФНС I ст.**
- **Болезнь Рейтера, энтероколитическая форма, полиартрит, бурсит, конъюнктивит, энтероколит, затяжное течение, акт. I ст.ФНС II ст.**

- **Болезнь Рейтера** лечат назначением антибактериальных препаратов, в первую очередь макролидов в возрастной дозировке, продолжительность приёма 2 месяца.
- НПВС
- Цитостатики
- Глюкокортикостероиды- внутрисуставно. При тяжёлом течении реактивного артрита (кардит, ириит, лихорадка, потеря массы тела) назначают системные глюкокортикоиды.
- Синдром Рейтера нередко имеет длительное течение, плохо поддается лечению. В 50 % случаев отмечаются повторы, а в 25 % — заболевание приобретает хроническое течение.