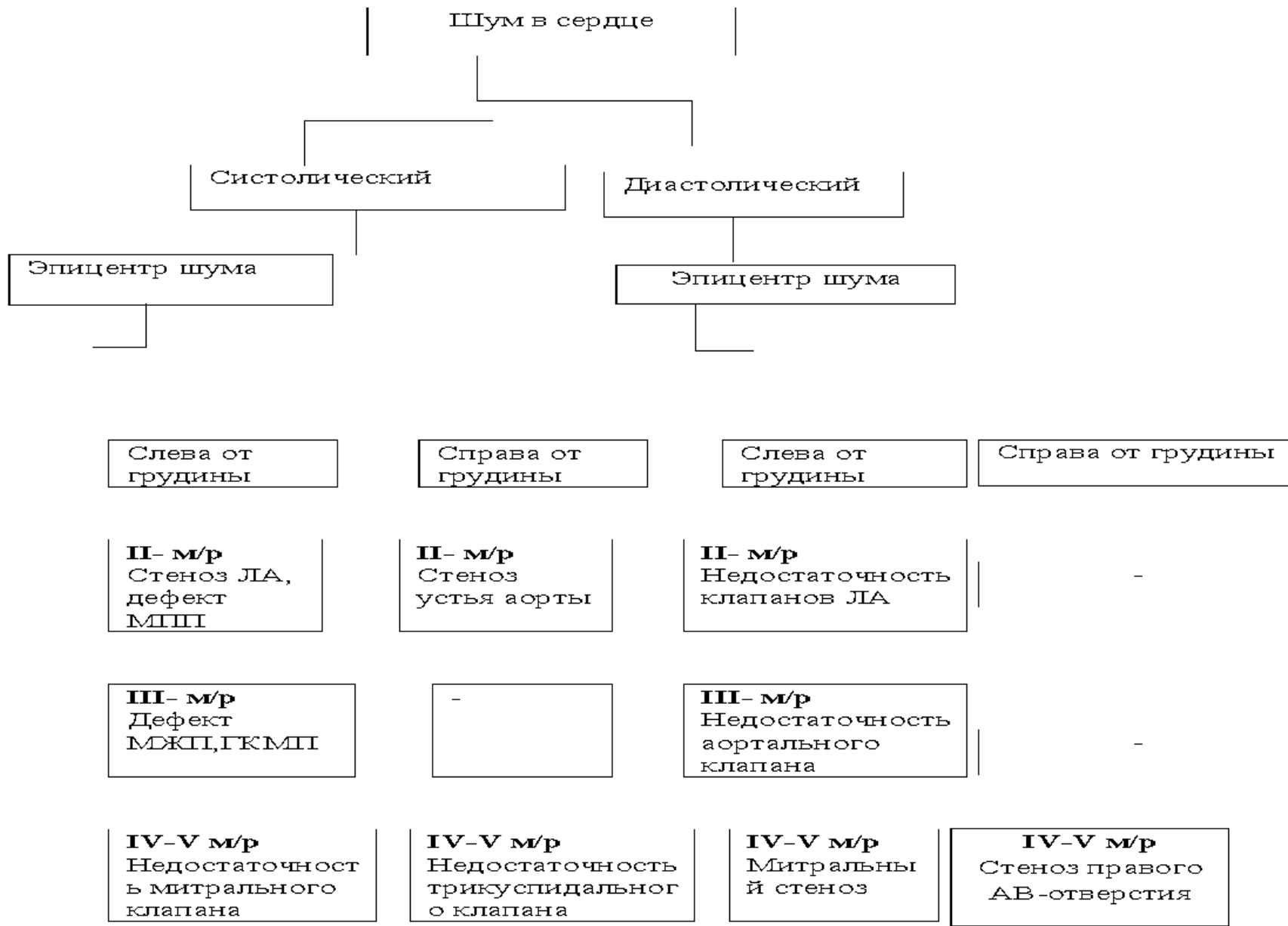


**Дифференциальная
диагностика
сердечных шумов**



Дифференциальная диагностика систолического шума

Диагноз	Клинико-диагностические данные	Подтверждение диагноза
Атеросклероз аорты	Систолический шум на основании сердца, практически голосистолический, II тон не ослаблен	Часто очень пожилые больные, Эхо-КГ
Стеноз устья аорты	Грубый систолический шум во 2-м межреберье справа от грудины, проводящийся на каротиды, расщепление I тона (РII, АII,) головокружения, синкопе. На ЭКГ: признаки ГЛЖ	Анамнез, Эхо-КГ, катетеризация сердца
Стеноз легочной артерии	Грубый систолический шум во 2-м межреберье слева от грудины, расщепление II тона (РII, АII,)	Эхо-КГ, рентгенография органов грудной клетки, катетеризация сердца

Диагноз	Клинико-диагностические данные	Подтверждение диагноза
<p>Недостаточность митрального клапана</p>	<p>Ослабление I тона на верхушке, различной громкости пансистолический шум на верхушке, проводящийся в подмышечную область, систолическое дрожание на верхушке, смещение верхушечного толчка влево. На ЭКГ: перегрузка ЛП, гипертрофия ЛЖ</p>	<p>Эхо-КГ, рентгенография органов грудной клетки, катетеризация сердца</p>
<p>Недостаточность трикуспидального клапана</p>	<p>Ослабление I тона, систолический шум в 4-м межреберье справа от грудины, усиливающийся на вдохе. На ЭКГ: перегрузка правых отделов</p>	<p>Эхо-КГ, катетеризация сердца</p>
<p>Дефект межпредсердной перегородки</p>	<p>Грубый систолический шум во 2-м межреберье слева от грудины расщепление II тона. На ЭКГ: неполная БПНПГ</p>	<p>Эхо-КГ, рентгенография органов грудной клетки, катетеризация сердца</p>

Диагноз	Клинико-диагностические данные	Подтверждение диагноза
Дефект межжелудочковой перегородки	Громкий пансистолический шум в точке Боткина при большом дефекте, диастолический шум во 2-м межреберье слева от грудины (шум Грехема -Стилла), акцент II тона над легочной артерией	Эхо-КГ, рентгенография органов грудной клетки, катетеризация сердца
ГКМП с обструкцией выходного тракта	Громкий позднесистолический шум во 2-3-м межреберье, усиливающийся при нагрузке и проведении пробы Вальсальвы. Шум не проводится на сосуды шеи	Эхо-КГ, катетеризация сердца
Гиперкинетический синдром	Функциональные систолические в различных точках	Анамнез, ЭКГ, Эхо-КГ

Дифференциально-диагностические приемы

Дефект	Вдох	Стоя	Приседание
Недостаточность митрального клапана	=	= или ↓ ↓	↑
Стеноз устья аорты	=	↓ ↓	↑
Дефект межжелудочковой перегородки	=	=	= или ↑ ↑
ГКМП с обструкцией выходного тракта	=	↑ ↑ ↑	↓ ↓ ↓
Недостаточность трикуспидального клапана	↑ ↑ ↑	↓	↑

Дифференциальная диагностика диастолического шума

Диагноз	Клинико-диагностические данные	Подтверждение диагноза
Недостаточность аортального клапана	Дующий убывающий диастолический шум с максимумом в точке Боткина, при выраженной аортальной недостаточности -тихий позднедиастолический шум (шум Флинта) на верхушке сердца, двойной тон Траубе и систолодиастолический шум на бедренных артериях (шум Виноградова - Дюзорье)	Анамнез, осмотр (пульсация каротид, симптом Мюссе, пульс быстрый и высокий). На ЭКГ признаки ГЛЖ. Эхо-КГ, рентгенография органов грудной клетки, катетеризация сердца
Недостаточность клапанов легочной артерии	Выслушивается тихий диастолический шум во 2-м межреберье слева от грудины. На ЭКГ: признаки гипертрофии ПЖ	ЭКГ, Эхо-КГ, катетеризация сердца

Дифференциальная диагностика диастолического шума

Диагноз	Клинико-диагностические данные	Подтверждение диагноза
Митральный стеноз (стеноз левого АВ-отверстия)	Убывающий, выслушивающийся во время всей диастолы или пресистолический диастолический шум на верхушке. Ритм «перепела» - своеобразный трехчленный ритм (усиление I тона+ щелчок открытия митрального клапана +II тон) выслушивается тем лучше, чем выраженнее стеноз	Анамнез (ревматизм в анамнезе), осмотр (<i>facies mitralis</i>), ЭКГ («правый тип»), гипертрофия ПЖ, часто фибрилляция предсердий), Эхо-КГ (см. рис.7.5, 7.6), рентгенография органов грудной клетки, катетеризация сердца
Стеноз правого АВ-отверстия	Слабый диастолический шум в 4-м.межреберье справа от грудины, тон открытия трикуспидального клапана	Эхо-КГ, катетеризация сердца

Дифференциальная диагностика систолодиастолического шума

Диагноз	Клинико-диагностические данные	Подтверждение диагноза
Инфекционный эндокардит	Разной интенсивности систолический и \ или диастолический шум (признаки недостаточности митрального или аортального клапана), картина сепсиса (инфекционный эндокардит) или ревматической лихорадки (<i>Endocarditic lenta</i>)	Клиника, Эхо-КГ (трансторакальная и чреспищеводная, см.рис.7.18), посевы крови
Открытый артериальный (боталлов) проток	Грубый систолодиастолический шум во 2-м межреберье слева, усиливающийся на высоте вдоха, уменьшающийся при натуживании	Эхо-КГ (см.рис.7.10), катетеризация сердца
Болезнь Ослера - артериовенозные фистулы в легких	Систолодиастолический шум над легочными полями	Осмотр (центральный цианоз), легочная ангиография

Дифференциальная диагностика систолодиастолического шума

Диагноз	Клинико-диагностические данные	Подтверждение диагноза
Аортопульмональный шунт	Чаще только систолический шум, однако при большом отверстии между аортой и легочным стволом – систолодиастолический шум	Эхо-КГ, катетеризация сердца
Перикардит	Громкий (царапающий, хрустящий, скребущий) шум трения перикарда, выслушивающийся и в систолу, и в диастолу на всей поверхности сердца, не связанный с тонами сердца	Часто боли в области сердца, усиливающиеся при дыхании. ЭКГ, Эхо-КГ