



Кафедра офтальмологии с курсом ИДПО БГМУ
Научно-медицинская ассоциация «Оптимедсервис»

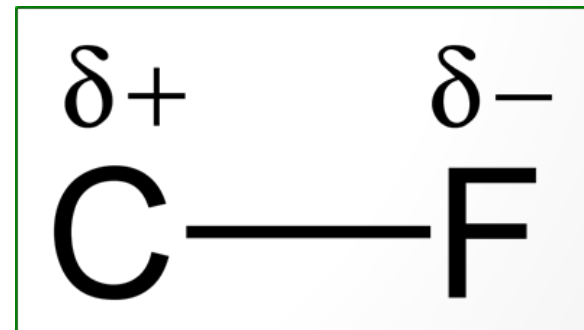
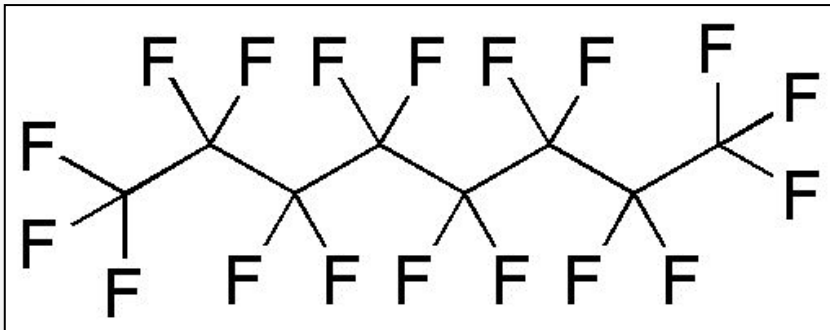
Экспериментальная апробация отечественного перфторорганического соединения на основе перфтор-1,3-диметилциклогексана

Азнабаев Б.М., Мухамадеев Т.Р., Арсланов Г.М.

Актуальность

Перфторорганические соединения (ПФОС)

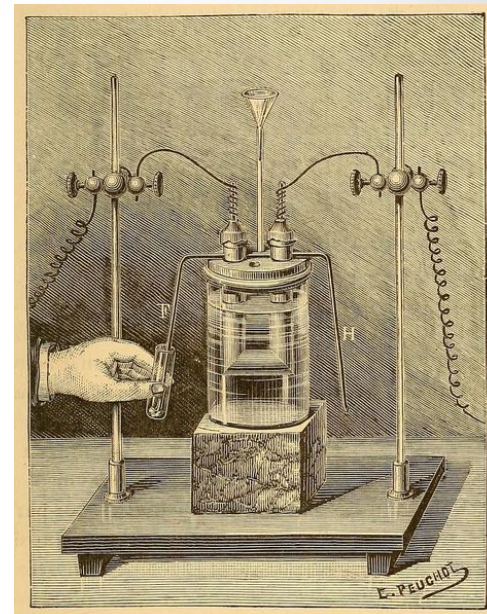
- соединения с сильной полярной ковалентной связью между атомами углерода и фтора
- могут быть получены только в результате химического синтеза *



Актуальность

Перфторорганические соединения (ПФОС)

- первые попытки синтезировать ПФОС были предприняты еще в конце XIX века *
- впервые были синтезированы в 1937 г. американскими химиками J. Simons и L. Block **
 - первый патент – в 1941 г. ***
- в первой половине XX века использовались в качестве охлаждающих и гидравлических жидкостей



аппарат для
синтеза ПФОС
Анри Муассана,
1887

Moissan H., 1890; Swarts F., 1892; Midgley T., 1930 *
Simons J.H., Block L.P., 1937 **
Plunkett R.J., 1941 ***

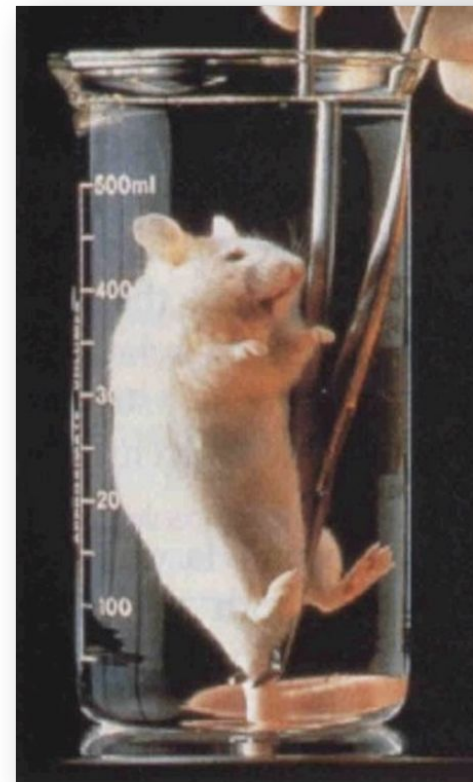
Актуальность

Перфторорганические соединения (ПФОС)

в медицине ПФОС впервые применены в качестве «заменителей» крови

в 60-е гг. XX в. *Kylstra J.*, *Clark L.C.* и *Gollan F.* – независимо друг от друга проводят эксперименты на собаках и мышах *

выявлено, что ПФОС обладают кислородной ёмкостью и способны переносить кислород в ткани



Актуальность

Перфторорганические соединения (ПФОС)

- ✓ 1982 г. – первое экспериментальное применение ПФОС в роли «заместителей» стекловидного тела *
- ✓ 1984 г. – успешная репозиция отслоенной сетчатки кролика **
- ✓ 1987 г. – успешная репозиция отслоенной сетчатки у пациентов с пролиферативной витреоретинопатией и гигантским разрывом сетчатки ***

Haidt S.J. et al., 1982 *

Zimmerman N.J., Faris D., 1984 **

Chang S., 1987 ***

Актуальность

Перфторорганические соединения (ПФОС)

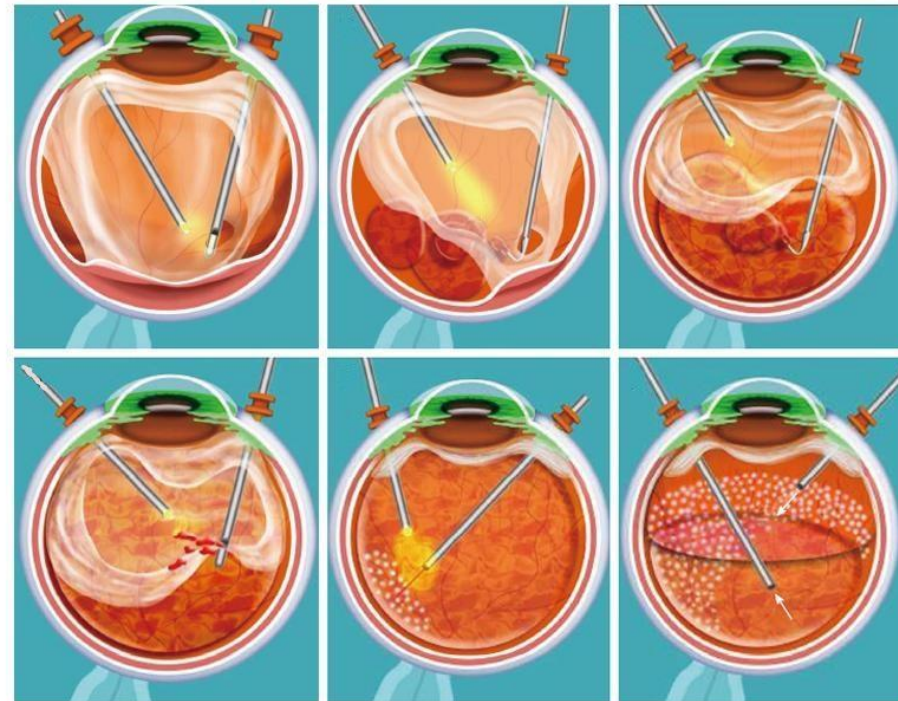
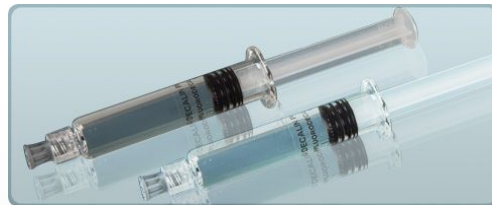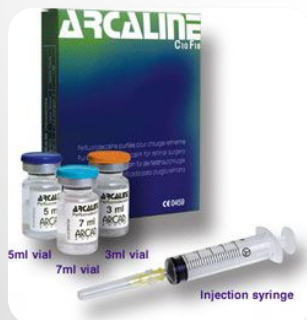на сегодняшний день широко используются в витреоретинальной хирургии, что связано с их физико-химическими свойствами *



Актуальность

Перфторорганические соединения (ПФОС)

- ✓ ВЫСОКИЙ УДЕЛЬНЫЙ ВЕС
- ✓ НИЗКАЯ ВЯЗКОСТЬ
- ✓ ПРОЗРАЧНОСТЬ
- ✓ ВЫСОКОЕ ЗНАЧЕНИЕ ПОВЕРХНОСТНОГО НАТЯЖЕНИЯ

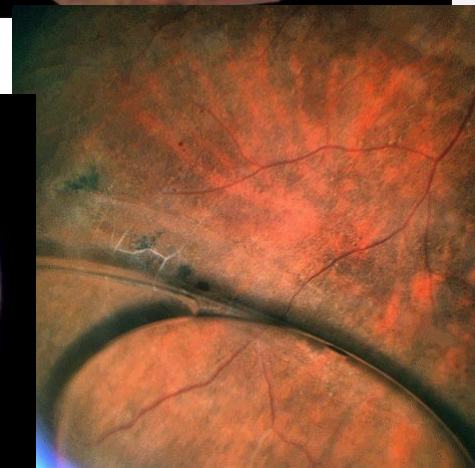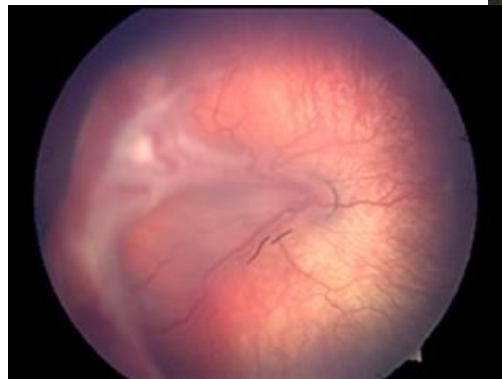
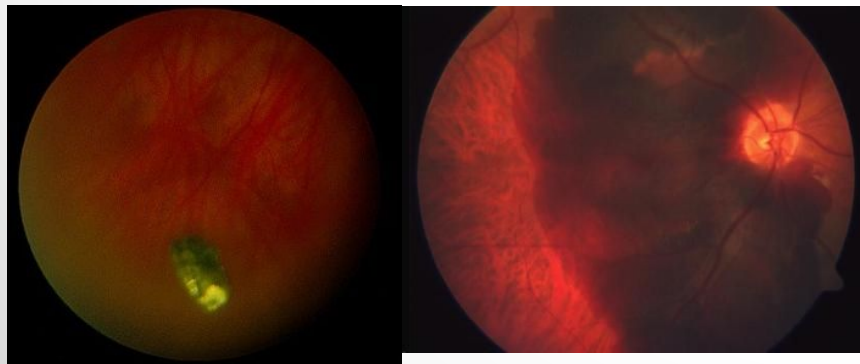
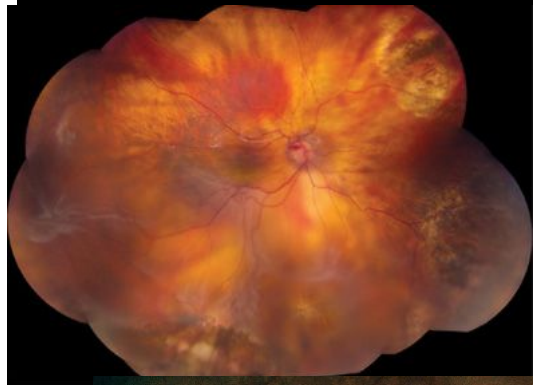

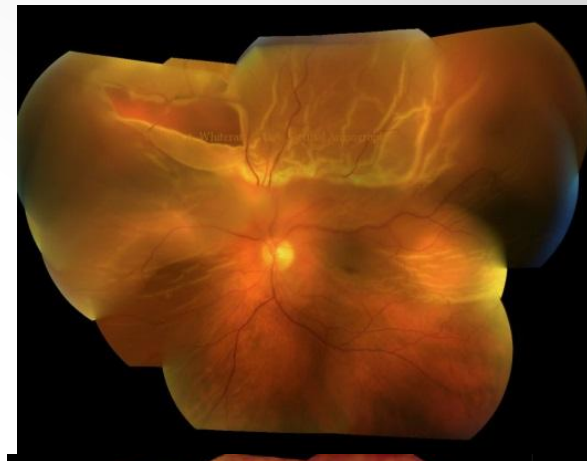
Arevalo J. et al., 2014

Актуальность

Показания к применению ПФОС:

- отслойка сетчатки, осложненная гигантскими разрывами, пролиферативной витреоретинопатией
- пролиферативная диабетическая ретинопатия
- вывих хрусталика/ИОЛ в стекловидное тело
- проникающие ранения с ВГИТ
- супрахориоидальное кровоизлияние
- ретинопатия недоношенных



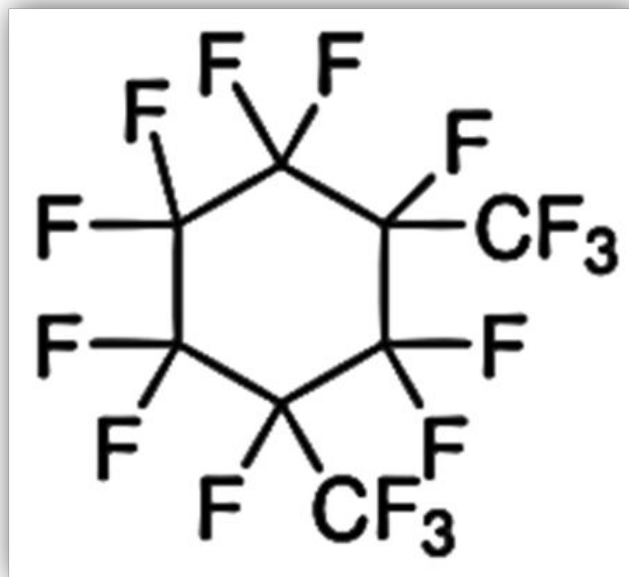
Актуально?

Степень токсического действия ПФОС – ?

Строго интраоперационное использование
или возможность послеоперационной интравитреальной
тампонады – ?

Если тампонада возможна, то каков безопасный ее
срок – ?

Актуальность



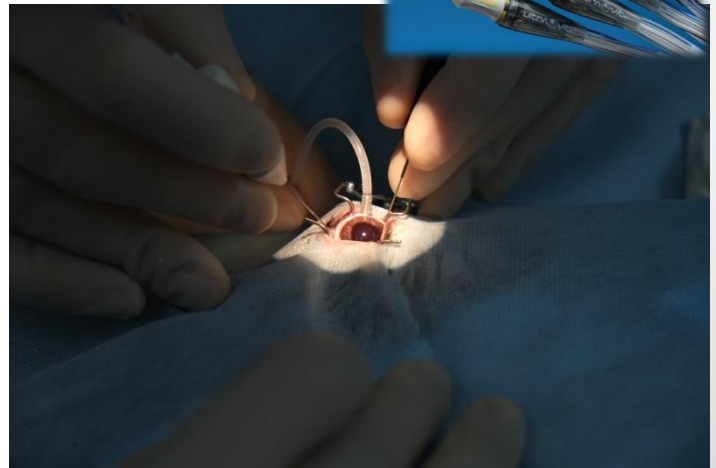
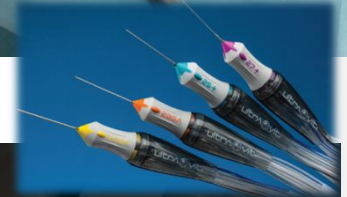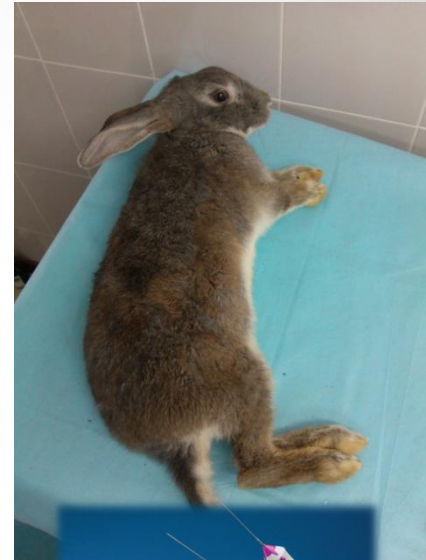ПФОС на основе отечественного субстрата
перфтор-1,3-диметилциклогексан (карбогал) *

Цель

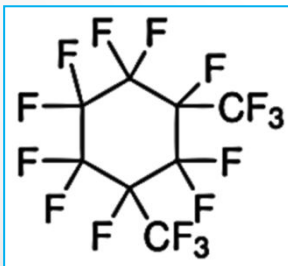
изучить гистологические и функциональные изменения сетчатки глаз кроликов при различных сроках тампонады полости стекловидного тела **перфтор-1,3-диметилциклогексаном** и определить безопасный срок тампонады

Материал

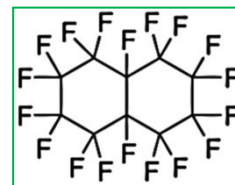
- ✓ 12 глаз кроликов породы Шиншилла
- ✓ экспериментальная 25G витрэктомия с тампонадой полости стекловидного тела ПФОС:
экспериментальная группа: перфтор-1,3-диметилциклогексан
контрольная группа: перфтордекалин
- ✓ выведение из эксперимента – 5, 14 и 30 сутки



C_8F_{16}



$C_{10}F_{18}$



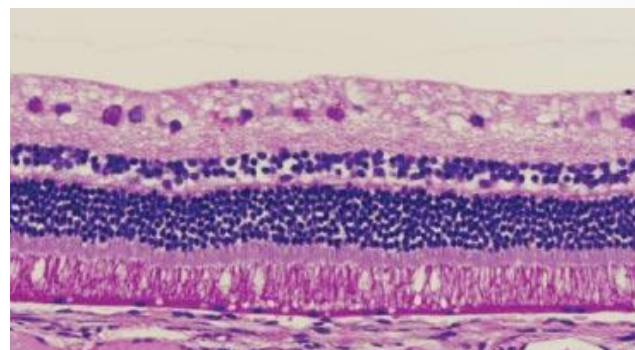
Методы

изучение гистологической структуры сетчатки кроликов на 5, 14 и 30 сутки после экспериментальной операции и тампонады ПФОС

Световая микроскопия



LSM 5 PASCAL (Carl Zeiss)

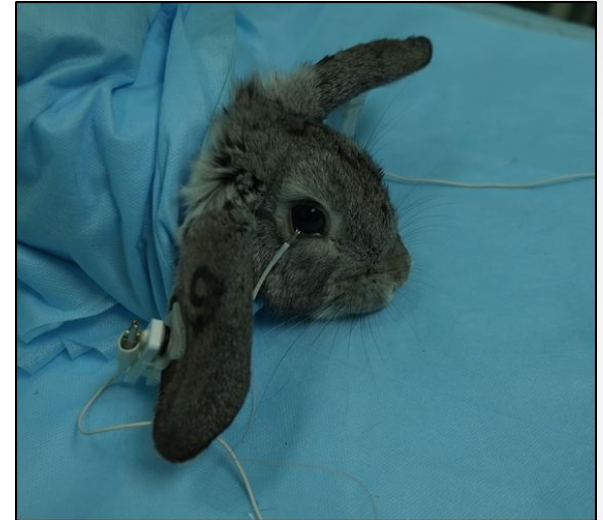

*сетчатка кролика в норме **

Методы

Электроретинография:

- до и на 5, 14, 30 сутки после операции
- медикаментозный мидриаз перед исследованием
- активный электрод – на нижнем веке, референтный и заземляющий – на ушах
- условия стимуляции и регистрации соответствовали стандарту **ISCEV** *
- производились 3 последовательные регистрации, при анализе использовали усредненную запись

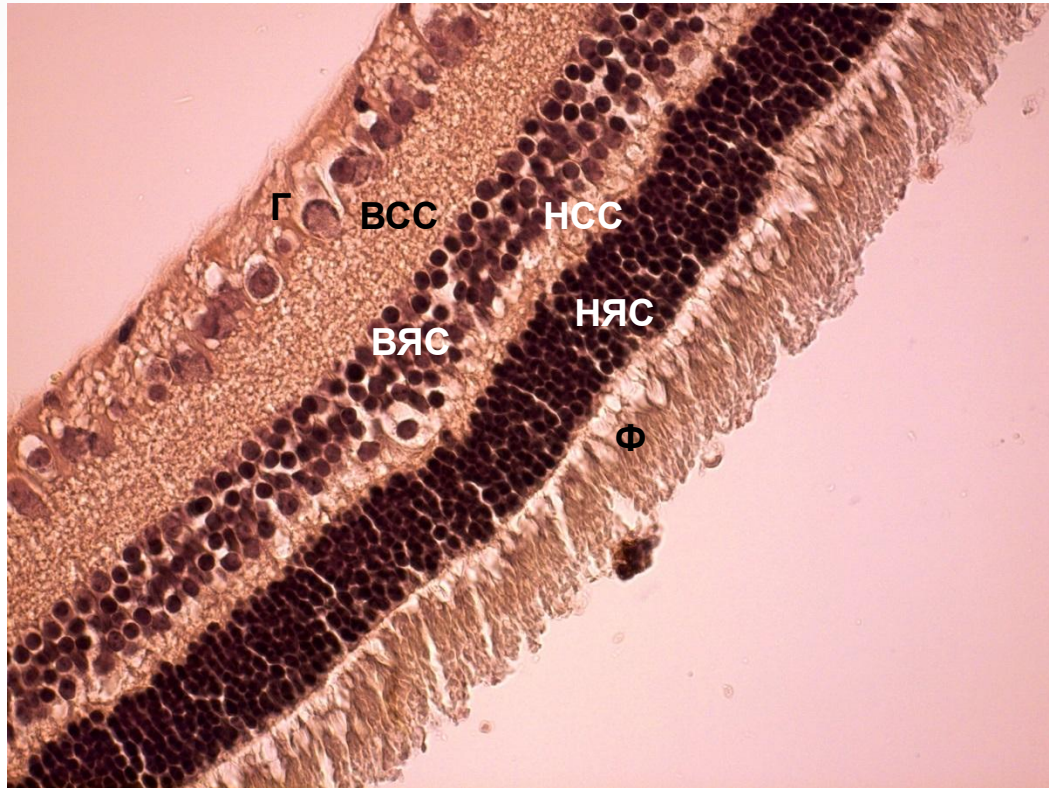


положение электродов у кролика во время ЭРГ-исследования



Нейро-ЭРГ (Иваново)

Результаты

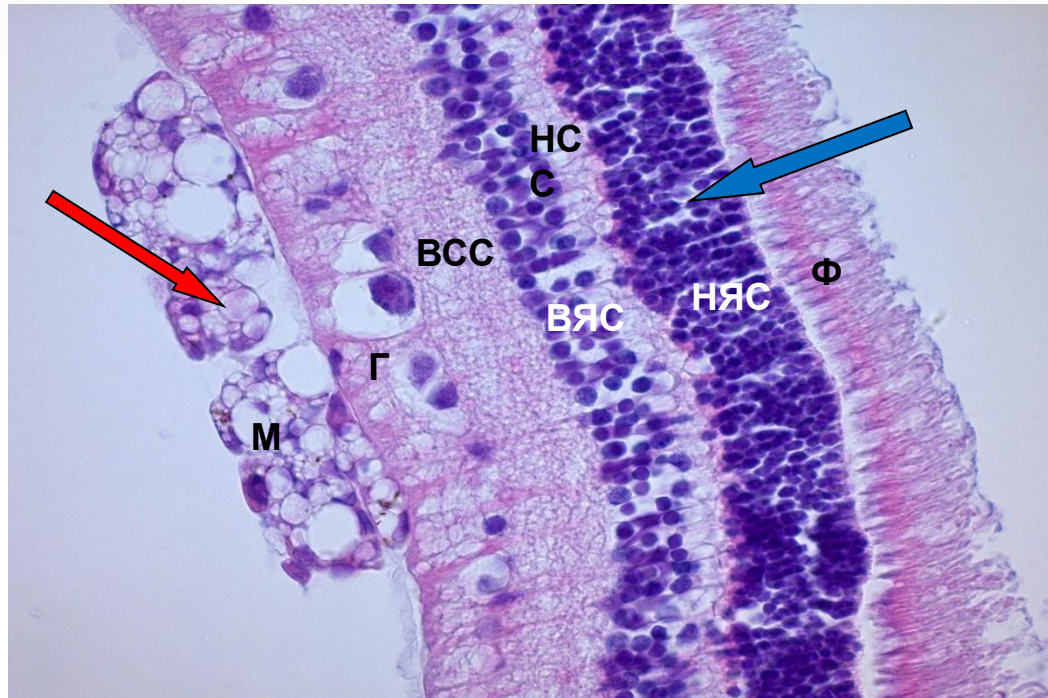


Структура сетчатки интактного глаза кролика (в норме)

Г – ганглионарный слой клеток; **ВСС** – внутренний сетчатый слой; **ВЯС** – внутренний ядерный слой; **НСС** – наружный сетчатый слой; **НЯС** – наружный ядерный слой; **Ф** – слой фоторецепторов

окраска по Ван Гизону, увел. Х400

Результаты



Структура сетчатки глаза кролика через 30 суток после введения перфтор-1,3-диметилциклогексана

Пенистые масляные образования (**красная стрелка**); **М** – макрофаги; **Г** – ганглионарный слой клеток;
ВСС – внутренний сетчатый слой; **ВЯС** – внутренний ядерный слой; **НС** – наружный сетчатый слой;
НЯС – наружный ядерный слой; начавшаяся гидропическая дистрофия нейронов НЯС (**синяя стрелка**);
Ф – слой фоторецепторов

окраска гематоксилином и эозином, увел. X400.

Результаты

- ✓ полученные гистологические изменения могут считаться обратимыми *
- ✓ полученные результаты были отличны от данных зарубежных авторов, которые при тампонаде полости стекловидного тела кроликов перфтордекалином (от 4 до 21 суток) обнаруживали необратимые повреждения сетчатки **

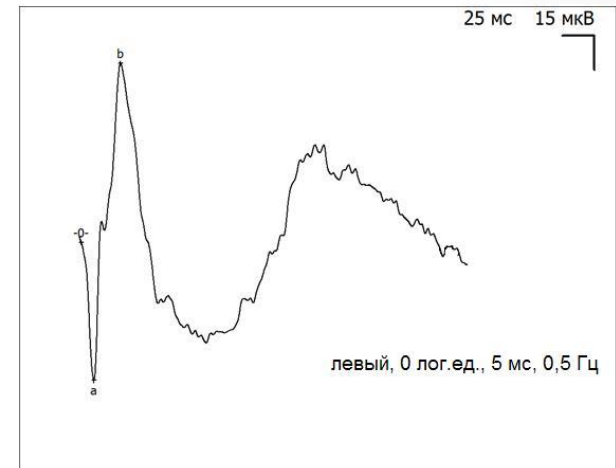
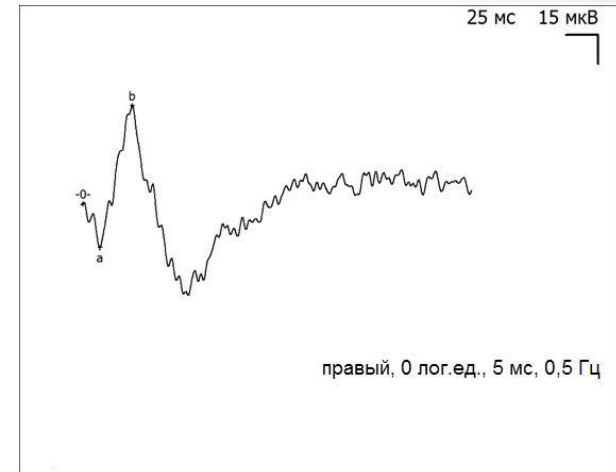
Результаты

Усредненные амплитудно-временные показатели компонентов ЭРГ в различные сроки эксперимента

Амплитуда волн ЭРГ (мкВ)	Исходно	5 сутки	14 сутки	30 сутки
<i>Эксперимент</i>				
a-волна	29	19	15	20
b-волна	122	69	72	70
<i>Контроль</i>				
a-волна	30	41	40	58
b-волна	120	118	127	156
<i>Процентное отношение амплитуды a // b волн ЭРГ экспериментального глаза к контролю</i>				
	100 // 100	46 // 58	38 // 56	34 // 45

Результаты

- зафиксировано снижение а- и b-волн ЭРГ, не зависящее от типа ПФОС
- а-волна составила **34-46 %** от исходного уровня, b-волна – **45-58 %**
- подобное соотношение оставалось стабильным в ходе всего наблюдения



пример записи ЭРГ экспериментального глаза (наверху) и контрольного глаза (внизу) через 30 дней после операции и тампонады ПФОС

Обсуждение

- ✓ снижение амплитуды основных компонентов ЭРГ не связано с повреждением нейрорецепторных и глиальных элементов сетчатки
- ✓ морфологические изменения сетчатки в ходе всего эксперимента нарастали, параметры ЭРГ оставались стабильными, что не согласуется с морфологической картиной
- ✓ исходя из классических представлений о механизмах генерации ЭРГ *, следовало бы ожидать более сильное угнетение b-волны
- ✓ снижение амплитуды ЭРГ в эксперименте на глазах кроликов, помимо ухудшения электрической активности сетчатки, может быть вызвано рядом других, экстраретинальных факторов

Обсуждение

- ✓ изменение кровоснабжения глаза после витрэктомии, которое выражается в снижении кровотока внутренних слоев сетчатки и хориоидального кровотока *
- ✓ возможно транзиторное снижение амплитуд а- и в-волн после витрэктомии с интравитреальной тампонадой **
- ✓ прочие факторы, приводящие к временному снижению а- и в-волны – температура и состав вводимых веществ, вид и уровень наркоза, повышенное или пониженное ВГД, различия кроликов по возрасту и размерам глаза ***
- ✓ вклад в транзиторное снижение амплитуды волн может вносить электрическая задержка сигнала, если исходить из того, что ПФОС – сильный диэлектрик ****

Сдобникова С.В. и др., 2012 *

Meredith T.A., 1985; Frumar K.D. et al., 1985; Arima M. et al., 1997; Matsumoto C.S., 1997-98 **


Юсупов Р.Г., Кошелев Д.И., 2004; Montezuma S.R. et al., 2004 ***

Sparrow J.R. et al., 1993; Lemal D.M., 2004 ****

Выводы

- ✓ тампонада полости стекловидного тела перфтор-1,3-диметилциклогексаном в эксперименте вызывает сопоставимые с перфтордекалином обратимые гистологические изменения сетчатки и может считаться безопасной для сетчатки глаз кроликов в срок до 14 суток
- ✓ вызываемое снижение амплитуд а- и b-волн ЭРГ на 5 сутки после экспериментального вмешательства не зависит от типа ПФОС и остается стабильным в течение всего наблюдения
- ✓ предполагается, что снижение амплитуд волн не было связано с прямым токсическим действием на сетчатку кроликов в исследуемые сроки, а определено изменением электрического контура в результате операции и другими, более рутинными причинами
- ✓ актуально проведение клинических исследований для оценки возможности использования отечественного ПФОС на основе перфтор-1,3-диметилциклогексана в качестве временного интраокулярного импланта у пациентов с хирургической патологией заднего сегмента глаза

СПАСИБО ЗА ВНИМАНИЕ!



Квадраты А и В – одного цвета! 😊