

Вступительная лекция.



Борсук Д.П.
курс лучевой диагностики Гомельского
государственного медуниверситета
2019

american Heart Association X

AMERICAN Heart Association. life is why™

LOCAL INFO LANGUAGES CAREERS VOLUNTEER DONATE

Search

HEALTHY LIVING CONDITIONS CAREGIVER PROFESSIONAL RESEARCH EDUCATOR CPR & ECC SHOP CAUSES ADVOCATE GIVING MEDIA

AMERICAN HEART MONTH

President Lyndon B. Johnson declared the first American Heart Month in 1964. Ever since, February has been dedicated to cardiovascular health.

NATION GOES RED
America goes red to shine a spotlight on heart disease and stroke in women.

HUFFINGTON POST
CVS Pharmacy president calls for empowering women to know their numbers to help reduce heart disease.

HEARTY HUMOR
"So, why did you unfriend me on Facebook?" - Hearty Humor by Johnny Hawkins

News **VIEW ALL**

- Sugar is bad, but people can't stop eating it
- PAD survivor: Wear red shoes for me, will ya?
- U.S. high schoolers abandoning sugary sodas
- Mother's pregnancy diet affects baby long-term
- CPR sooner is better for drowning victims
- Overeating during sports can be a problem
- Why are young, fit dying from heart disease?
- Pain meds may raise heart attack risk
- La salud de las válvulas cardíacas
- La rutina de ejercicio puede ser corta

Information and opinions presented in the news section do not always represent the views of the American Heart Association.

FEBRUARY AMERICAN HEART MONTH

Shop at ShopHeart.org and know that every purchase supports the fight to end heart disease

Американская кардиологическая ассоциация (АНА) — некоммерческая организация в США, спонсирующая медицинские исследования в области кардиологии, образовательные проекты о здоровом образе жизни и способствующая надлежащей медицинской помощи в целях снижения инвалидности и смертности, вызванных кардиологическими болезнями. Первоначально была создана в Нью-Йорке в 1924 году как Ассоциация по профилактике и облегчению сердечных заболеваний, но в настоящее время ее штаб-квартира находится в Далласе, штат Техас. Американская кардиологическая ассоциация является национальным добровольным агентством здравоохранения. Ассоциация известна публикацией руководств по сердечно-сосудистым заболеваниям и профилактике, а в 2014 году были выпущены первые рекомендации по профилактике инсультов у женщин. Проводит кампании в сфере общественных услуг, начиная с 1970-х годов, мероприятия по сбору средств. В 1994 году опубликовала исследование, которое показало, что Американская кардиологическая ассоциация заняла пятое место в списке «самых популярных благотворительных / некоммерческих организаций в Америке». Ассоциация была включена в список 22 крупнейших благотворительных организаций Forbes в 2018 году. Миссия организации, обновленная в 2018 году, заключается в том, чтобы «быть неослабевающей силой для более долгой и здоровой жизни».

Симптомы сердечного приступа и инсульта

доброволец

Пожертвовать сейчас

Здоровый образ жизни Темы Здоровья Профессионалы Улечься Насчет нас CPR Найдите свой местный офис

Американская Ассоциация Сердца

Основана 26 февраля 1924 г.

Место нахождения:
7272 Гринвилл Авеню
Даллас, Техас 75231-4596

Американская Ассоциация Сердца

Жить долгой и здоровой жизнью без сердечно-сосудистых заболеваний


ПОЖЕРТВОВАТЬ СЕЙЧАС >

Поиск ex: blood pressure

Поиск

Contact Us Address

7272
Greenville Ave.
Dallas, TX 75231
CustomerService
1-800-AHA-USA-1
1-800-242-8721
1-888-474-VIVE



ACC/AHA 2006 Guidelines for the Management of Patients With Valvular Heart Disease

- Пациенты с клапанными пороками сердца – это очень важная и большая категория пациентов, которая требует подчас сложных диагностических процедур и длительного лечения.
- В течение последних двух десятилетий (от момента выхода рекомендаций) основные достижения произошли как в неинвазивной, так и в инвазивной диагностике, а также в хирургическом лечении клапанных пороков сердца. Эти достижения заключались в значительном уточнении диагностики болезни и в качестве отбора пациентов для хирургического лечения. А также в относительном увеличении катетерных инвазивных вмешательств против медикаментозного лечения и в увеличении выживания пациентов с клапанными пороками сердца

Shop Guidelines

American Heart Association

SPECIALTIES SOCIETIES BUNDLE

- American Academy of Allergy, Asthma and Immunology
- American Academy of Child and Adolescent Psychiatry
- American Academy of Neurology
- American Academy of Ophthalmology
- American Academy of Otolaryngology-Head and Neck Surgeons
- American Academy of Sleep Medicine
- American Association for the Study of Liver Diseases
- American College of Allergy, Asthma and Immunology
- American College of Cardiology Foundation
- American College of Physicians
- American College of Rheumatology
- American Diabetes Association
- American Gastroenterological Association
- American Geriatrics Society



Acute Ischemic Stroke GUIDELINES Pocket Card

APPROVED BY
American Heart Association
American Stroke Association

DIGITAL \$8.99

PRINT \$15.95



Atrial Fibrillation GUIDELINES Pocket Card

APPROVED BY
American College of Cardiology Foundation
American Heart Association

DIGITAL \$8.99

PRINT \$15.95



Cardiovascular Risk Assessment GUIDELINES Pocket Card

APPROVED BY
American College of Cardiology Foundation
American Heart Association

DIGITAL \$6.99

PRINT \$9.95



Cholesterol GUIDELINES Pocket Card

APPROVED BY
American College of Cardiology Foundation

DIGITAL \$8.99

PRINT \$12.95



Valvular Heart Disease

Consultants:

Rick A. Nishimura, MD, MACC, FAHA
Co-Chair
Professor of Medicine
Division of Cardiovascular Disease
Mayo Clinic

Catherine M. Otto, MD, FACC, FAHA
Co-Chair
Professor of Medicine
Division of Cardiology
University of Washington

Key Points

Evaluation

Disease States

GuidelineCentral.com*

Рекомендации 2014г.

Table of Contents

Page

2	Key Points	
2	The Heart Valve Team	
3	Evaluation	
3	Progression of VHD	
4	Initial Diagnostic Testing	
5	Disease States	
5	Rheumatic Fever	
6	Aortic Stenosis	
12	Aortic Regurgitation	
16	Bicuspid Aortic Valve and Aortopathy	
17	Mitral Stenosis	
22	Mitral Regurgitation	
30	TV Disease	
34	Tricuspid Stenosis	
35	Pulmonic Valve Disease	
36	Prosthetic Valves	
42	Infectious Endocarditis	
48	Pregnancy and VHD	
53	Surgical Considerations in Patients With CAD	
56	COR and LOE	
58	Abbreviations	



AMERICAN
COLLEGE of
CARDIOLOGY



American
Heart
Association®

life is why™

Valvular Heart Disease

Consultants:

Rick A. Nishimura, MD, MACC, FAHA
Co-Chair
Professor of Medicine
Division of Cardiovascular Disease
Mayo Clinic

Catherine M. Otto, MD, FACC, FAHA
Co-Chair
Professor of Medicine
Division of Cardiology
University of Washington

American College of Cardiology
www.acc.org

The American Heart Association
<http://professional.heart.org>

Full-text guidelines available in both *JACC* and *Circulation*

Классификация положений рекомендаций с учетом обоснованности и доказанности.

Степень обоснованности применения вмешательства:

Класс I. Существуют доказательства и/или общее соглашение, что процедура или метод лечения полезны и эффективны.

Класс II. Имеются противоречивые данные и/или мнения экспертов о полезности/ эффективности вмешательства

Класс IIa. Больше доказательств или мнений в пользу вмешательства.

Класс IIb. Целесообразность вмешательства не очевидна.

Класс III. Существуют доказательства и/или общее соглашение, что процедура или метод лечения не полезны, не эффективны и в некоторых случаях могут быть опасными.

Классификация положений рекомендаций с учетом весомости и доказанности.

Степень надежности доказательств, лежащих в основе рекомендаций:

Уровень доказанности А (наивысший) – данные получены во многих рандомизированных клинических исследованиях.

Уровень доказанности В (промежуточный) – данные получены в ограниченном количестве рандомизированных исследований, нерандомизированных исследованиях или регистрах, предназначенных для наблюдения.

Уровень доказанности С (низкий) – рекомендации основываются преимущественно на соглашении экспертов.

Содержание документа

- Руководство рассматривает общие проблемы диагностики и лечения пациентов с шумами в области сердца, профилактики и лечения инфекционного эндокардита, наблюдения и лечения приобретенных пороков сердца при беременности, диагностики и лечения пациентов с ИБС.
- Руководство посвящено в основном клапанным порокам сердца у взрослых и, отдельно, клапанным порокам у подростков и детей.
- Диагноз и лечение детей с врожденными пороками сердца не рассматриваются в данном руководстве.
- Это руководство повторяет некоторые положения других руководств АСС/АНА, в частности руководства о радионуклидных исследованиях , [руководства по эхокардиографии](#) , руководства по чрескожной коронаропластике .

Оценка пациента с сердечным шумом

Введение

Аускультация сердца остается наиболее широко используемым методом диагностики клапанных пороков сердца. Шумы сердца возникают вследствие 3 главных факторов:

- высокая скорость кровотока через нормальные или измененные отверстия
- поток крови через суженное или деформированное отверстие в расширенную камеру сердца
- регургитация крови (возвратный поток) через некомпетентный клапан.

Часто, имеет место более чем 1 из этих факторов

NOTA BENE!

Note!

На заметку!

- Шум в сердце может не иметь никакого патологического значения или может быть важным ключом к диагностике приобретенных, врожденных, или других структурных отклонений сердца.

Большинство систолических сердечных шумов не связано с заболеванием сердца.

- Довольно часто шумы связаны с физиологическим увеличением скорости кровотока.
- В тоже время, шум в сердце может являться ключом к диагнозу скрытой сердечной болезни (например, клапанный стеноз устья аорты). В этом случае показаны различные неинвазивные или инвазивные исследования сердца для установления диагноза и организации наблюдения и лечения.
- Эхокардиография особенно полезна в этом отношении, как обсуждено в “ACC/AHA/ASE 2003 ”

Диастолические шумы почти всегда являются патологическими и требуют дальнейшей диагностической оценки, также как и шумы, не связанные непосредственно с фазой сердечного цикла. К последним, в частности, относятся "невинные" венозные и дыхательные шумы.

Классификация сердечных шумов

Традиционный метод оценки сердечного шума при аускультации основан на следующих характеристиках шума:
временная связь с фазами сердечного цикла, конфигурация может быть: crescendo, decrescendo, crescendo-decrescendo (ромбовидный), плато.

точка выслушивания

иррадиация,

высота (частота),

интенсивность (степень от **1** до **6**)

продолжительность.

Время начала и прекращения патологического сердечного шума зависит от градиента давления между сообщающимися камерами сердца.

Классификация сердечных шумов приведена в Таблице.

Таблица. Классификация сердечных шумов

1. Систолические шумы

- a. Голосистолические (пансистолические) шумы
- b. Среднесистолические (систолическое изгнание) шумы
- c. Ранние систолические шумы
- d. Средне-поздние систолические шумы

2. Диастолические шумы

- a. Ранние высокочастотные диастолические шумы
- b. Среднедиастолические шумы
- c. Пресистолические шумы

3. Непрерывные (систолюдиастолические) шумы



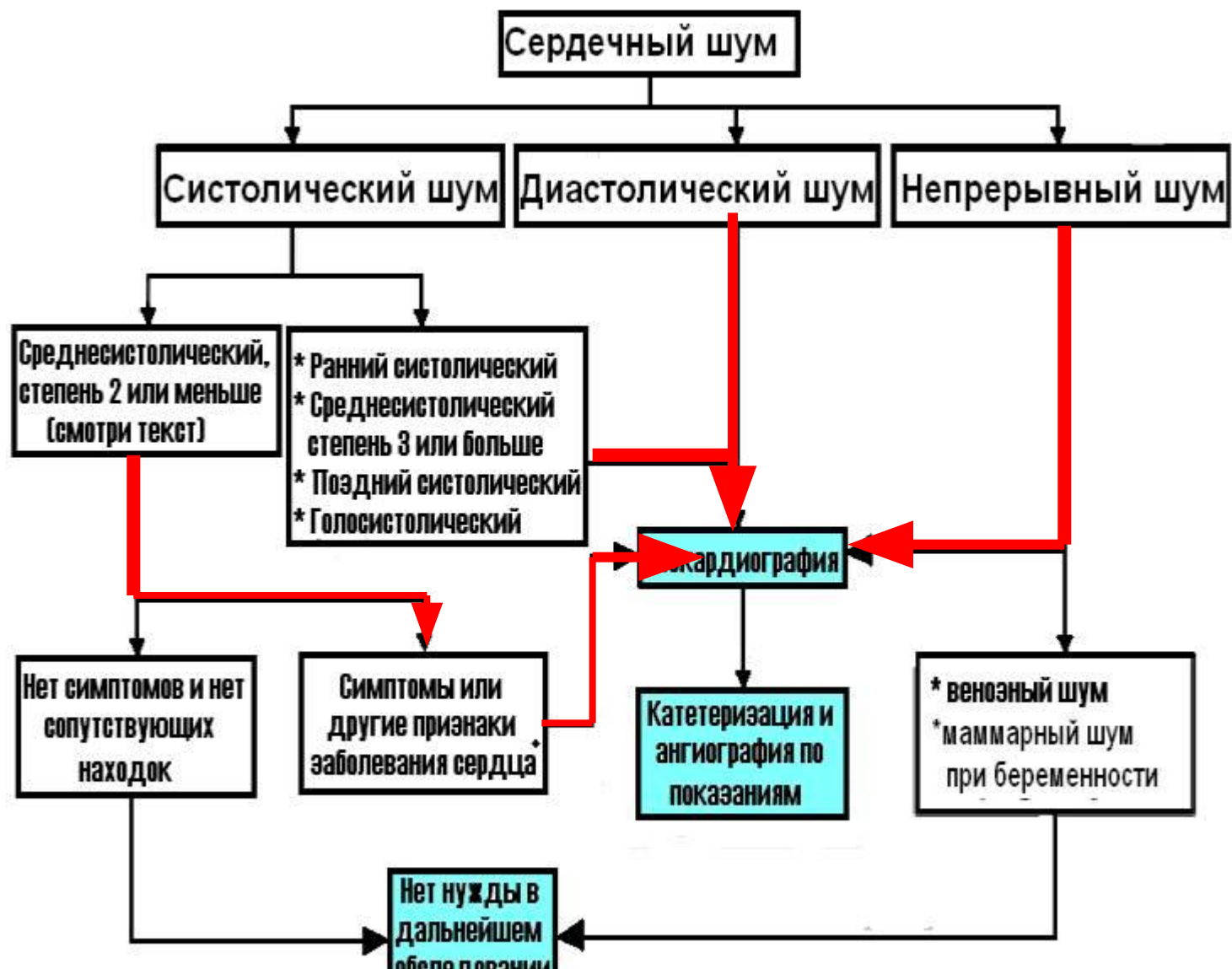

Рис . Алгоритм оценки сердечных шумов. *Эхокардиография показана, если есть патологические изменения на рентгенограмме органов грудной клетки или на ЭКГ.

Дополнительные симптомы

- Диагностически важным у пациента с сердечным шумом является наличие или отсутствие других симптомов.
- Например: **обморок**, **стенокардия** или **сердечная недостаточность** у пациента со среднесистолическим шумом приводят обычно к более строгому диагностическому подходу, чем у пациента с подобным шумом без этих симптомов

Дополнительные симптомы

- Для того, что бы подтвердить или исключить значительный стеноз устья аорты показана эхокардиография.
- Тромбоэмболия в анамнезе требует более тщательного обследования.
- Эхокардиография показана пациентам с сердечными шумами и клиническими данными, позволяющими предположить эндокардит.
- Наоборот, много бессимптомных детей и подростков со среднесистолическим шумом степени **2-6**, но без других признаков сердечных заболеваний не нуждаются в дообследовании после сбора анамнеза и осмотра.
- Требуется внимания большая группа бессимптомных пожилых пациентов, многие с системной гипертензией, у которых выслушивается среднесистолический шум обычно степени **1-2**, **связанный со склерозированными створками аортального клапана, кровотоком в изогнутых уплотненных магистральных сосудах или комбинацией этих причин**. Эти шумы надо отличать от таких же, вызванных более **существенными утолщением и кальцификацией клапана и снижением экскурсии створок в результате умеренной или высокой степени клапанного стеноза устья аорты**. Отсутствие гипертрофии ЛЖ на электрокардиограмме (ЭКГ) может быть достаточно убедительно, но часто требуется эхокардиография.
- **Склероз аорты может проявляться локализованными участками повышенной эхогенности, утолщением створок без ограничения их подвижности и максимальной скоростью кровотока меньше, чем 2.0 метра в секунду.**
- Выявление склероза аортального клапана может привести к более активной профилактике коронарной болезни сердца. У пациентов со стенозом устья аорты трудно оценить серьезность болезни, базируясь только на аускультации сердца.

Эхокардиография

Класс I

1. Эхокардиография рекомендуется бессимптомным пациентам с диастолическими шумами, непрерывными шумами, голосистолическими шумами, поздними систолическими шумами, шумами, сопровождающимися щелчками изгнания, или шумами, иррадиирующими в шею или спину. **(Уровень доказанности: C)**
2. Эхокардиография рекомендуется пациентам с сердечными шумами и признаками сердечной недостаточности, ишемии миокарда или инфаркта, обморока, тромбоэмболии, инфекционного эндокардита или другого клинически выявленного органического заболевания сердца. **(Уровень доказанности: C)**
3. Эхокардиография рекомендуется бессимптомным пациентам с систолическим шумом с максимумом в середине систолы и со степенью 3 или больше. **(Уровень доказанности: C)**

Класс IIa

1. Эхокардиография может быть полезной для оценки бессимптомных пациентов с шумами, которые сопровождаются объективными симптомами или с шумами, сопровождающимися патологической ЭКГ или измененной рентгенограммой органов грудной клетки. **(Уровень доказанности: C)**
2. Эхокардиография может быть полезной для пациентов с симптомами сердечного заболевания и/или признаками вероятно несердечного происхождения, но у кого сердечное заболевание не может быть исключено. **(Уровень доказанности: C)**

Класс III

Эхокардиография не рекомендуется пациентам со среднесистолическим шумом степени 2 и ниже, оцениваемым как невинный или функциональный опытным исследователем. **(Уровень доказанности: C)**

Дополнительные замечания

■ Хотя эхокардиография может нести важную информацию, такое обследование не показано для всех пациентов с сердечными шумами, в частности мало помогает в оценке бессимптомных молодых пациентов с коротким среднесистолическим шумом степени 1 – 2 при нормальных физикальных данных. С другой стороны, для некоторых пациентов с сердечным шумом трансторакальной эхокардиографии недостаточно для постановки диагноза. В зависимости от клиники, чрезпищеводная эхокардиография, магнитно-резонансная томография сердца или зондирование сердца могут быть показаны для уточнения характеристики клапанного повреждения.

■ Важно отметить, что доплеровские ультразвуковые приборы очень чувствительны и могут обнаружить **незначительную** или **умеренную** клапанную регургитацию на неизмененных трикуспидальном и легочном клапанах у большого процента молодых здоровых субъектов и на нормальных клапанах левых отделов сердца (особенно МК), но в более низком проценте случаев.

■ Общие рекомендации по проведению эхокардиографии у пациентов с сердечными шумами разработаны, но возможны индивидуальные исключения из этих рекомендаций.

Клапанные пороки левых отделов

Показатель	Аортальный стеноз		
	Легкий	Умеренный	Тяжелый
■ Максимальная скорость (м/сек)	Менее 3.0	3.0–4.0	Более 4.0
■ Средний градиент (мм Нг)*	Менее 25	25–40	Более 40
■ Площадь отверстия (см ²)	Более 1.5	1.0–1.5	Менее 1.0
■ Индекс площади отверстия (см ² /м ²) Менее 0.6			
Митральный стеноз			
Показатель	Митральный стеноз		
	Легкий	Умеренный	Тяжелый
■ Средний градиент (мм рт.ст.)*	Менее 5	5–10	Более 10
■ Систолическое давление в легочной артерии (мм рт.ст.)	Менее 30	30–50	Более 50
■ Площадь отверстия (см ²)	Более 1.5	1.0–1.5	Менее 1.0

Рекомендации 2014г.

➔ Aortic Stenosis



Table 7. Stages of Valvular Aortic Stenosis (AS)

Stage	Definition	Valve Anatomy	Valve Hemodynamics	Hemodynamic Consequences	Symptoms
A	At risk of AS	<ul style="list-style-type: none"> Bicuspid aortic valve (or other congenital valve anomaly) Aortic valve sclerosis 	Aortic $V_{max} < 2$ m/s	None	None
B	Progressive AS	<ul style="list-style-type: none"> Mild-to-moderate leaflet calcification of a bicuspid or trileaflet valve with some reduction in systolic motion or Rheumatic valve changes with commissural fusion 	<ul style="list-style-type: none"> Mild AS: Aortic V_{max} 2.0–2.9 m/s or $\Delta P_{mean} < 20$ mm Hg Moderate AS: Aortic V_{max} 3.0–3.9 m/s or ΔP_{mean} 20–39 mm Hg 	<ul style="list-style-type: none"> Early LV diastolic dysfunction may be present Normal left ventricular ejection fraction (LVEF) 	None
C: Asymptomatic severe AS					
C1	Asymptomatic severe AS	Severe leaflet calcification or congenital stenosis with severely reduced leaflet opening	<ul style="list-style-type: none"> Aortic $V_{max} \geq 4$ m/s or $\Delta P_{mean} \geq 40$ mm Hg Aortic valve area (AVA) typically ≤ 1.0 cm² (or AVAi ≤ 0.6 cm²/m²) Very severe AS: Aortic $V_{max} \geq 5$ m/s or $\Delta P_{mean} \geq 60$ mm Hg 	<ul style="list-style-type: none"> LV diastolic dysfunction Mild LV hypertrophy Normal LVEF 	None: Exercise testing is reasonable to confirm symptom status
C2	Asymptomatic severe AS with LV dysfunction	Severe leaflet calcification or congenital stenosis with severely reduced leaflet opening	<ul style="list-style-type: none"> Aortic $V_{max} \geq 4$ m/s or $\Delta P_{mean} \geq 40$ mm Hg AVA typically ≤ 1.0 cm² (or AVAi ≤ 0.6 cm²/m²) 	LVEF < 50%	None
D: Symptomatic severe AS					
D1	Symptomatic severe high-gradient AS	Severe leaflet calcification or congenital stenosis with severely reduced leaflet opening	<ul style="list-style-type: none"> Aortic $V_{max} \geq 4$ m/s or $\Delta P_{mean} \geq 40$ mm Hg AVA typically ≤ 1.0 cm² (or AVAi ≤ 0.6 cm²/m²) but may be larger with mixed AS/AR 	<ul style="list-style-type: none"> LV diastolic dysfunction LV hypertrophy Pulmonary hypertension (PHTN) may be present 	<ul style="list-style-type: none"> Exertional dyspnea or decreased exercise tolerance Exertional angina Exertional syncope or presyncope
D2	Symptomatic severe low-flow/low-gradient AS with reduced LVEF	Severe leaflet calcification with severely reduced leaflet motion	<ul style="list-style-type: none"> AVA ≤ 1.0 cm² with resting aortic $V_{max} < 4$ m/s or $\Delta P_{mean} < 40$ mm Hg Dobutamine stress echocardiography (DSE) shows AVA ≤ 1.0 cm² with $V_{max} \geq 4$ m/s at any flow rate 	<ul style="list-style-type: none"> LV diastolic dysfunction LV hypertrophy LVEF < 50% 	<ul style="list-style-type: none"> Heart failure (HF) Angina Syncope or presyncope
D3	Symptomatic severe low-gradient AS with normal LVEF or paradoxical low-flow severe AS	Severe leaflet calcification with severely reduced leaflet motion	<ul style="list-style-type: none"> AVA ≤ 1.0 cm² with aortic $V_{max} < 4$ m/s or $\Delta P_{mean} < 40$ mm Hg Indexed AVA ≤ 0.6 cm²/m² and Stroke volume index < 35 mL/m² Measured when patient is normotensive (systolic blood pressure [BP] < 140 mm Hg) 	<ul style="list-style-type: none"> Increased LV relative wall thickness Small LV chamber with low stroke volume Restrictive diastolic filling LVEF $\geq 50\%$ 	<ul style="list-style-type: none"> HF Angina Syncope or presyncope

Рекомендации 2014г.

↪ Mitral Stenosis



Table 14. Stages of MS

Stage	Definition	Valve Anatomy	Valve Hemodynamics ^a	Hemodynamic Consequences	Symptoms
A	At risk of MS	<ul style="list-style-type: none"> Mild valve doming during diastole 	<ul style="list-style-type: none"> Normal transmitral flow velocity 	<ul style="list-style-type: none"> None 	None
B	Progressive MS	<ul style="list-style-type: none"> Rheumatic valve changes with commissural fusion and diastolic doming of the MV leaflets Planimetered MVA >1.5 cm² 	<ul style="list-style-type: none"> Increased transmitral flow velocities MVA >1.5 cm² Diastolic pressure half-time < 150 ms 	<ul style="list-style-type: none"> Mild-to-moderate left atrium (LA) enlargement Normal pulmonary pressure at rest 	None
C	Asymptomatic severe MS	<ul style="list-style-type: none"> Rheumatic valve changes with commissural fusion and diastolic doming of the MV leaflets Planimetered MVA ≤1.5 cm² (MVA ≤1.0 cm² with very severe MS) 	<ul style="list-style-type: none"> MVA ≤1.5 cm² (MVA ≤1.0 cm² with severe MS) Diastolic pressure half-time ≥150 ms (Diastolic pressure half-time ≥220 ms with severe MS) 	<ul style="list-style-type: none"> Severe LA enlargement Elevated PASP >30 mm Hg 	None
D	Symptomatic severe MS	<ul style="list-style-type: none"> Rheumatic valve changes with commissural fusion and diastolic doming of the MV leaflets Planimetered MVA ≤1.5 cm² 	<ul style="list-style-type: none"> MVA ≤1.5 cm² (MVA ≤1.0 cm² with very severe MS) Diastolic pressure half-time ≥150 ms (Diastolic pressure half-time ≥220 ms with very severe MS) 	<ul style="list-style-type: none"> Severe LA enlargement Elevated PASP >30 mm Hg 	<ul style="list-style-type: none"> Decreased exercise tolerance Exertional dyspnea

^aThe transmitral ΔP_{mean} should be obtained to further determine the hemodynamic effect of the MS and is usually >5–10 mm Hg in severe MS. However, due to the variability of the ΔP_{mean} with heart rate and forward flow, it has not been included in the criteria for severity.

Клапанные пороки левых отделов

Качественные

Ангиографическая степень
Цветная доплерография, соотношение скорости регургитации и ширины выходного тракта ЛЖ (%)

Doppler vena contracta - ширина струи регургитации у основания (см)

Количественные (катетеризация или эхокардиография)

Объем регургитации (мл на сокращение сердца)
Фракция регургитации (%)

Площадь основания струи регургитации (см²)

Дополнительные основные критерии

Размер левого желудочка

Легкая

1+
Центральная струя,
менее 25%

Менее 0.3

Менее 30
Менее 30
Менее 0.10

Аортальная регургитация Умеренная

2+
Более чем при легкой но без
признаков тяжелой АР

0.3 – 0.6

30–59
30–49
0.10–0.29

Тяжелая

3–4+
Центральная струя,
более 65%

Более 0.6

Более или равно 60
Более или равно 50
Более или равно 0.30

Увеличен

Легкая

1+
Маленькая, центральная
струя (менее 4 см² или
менее 20% площади ЛП)

Менее 0.3

Менее 30
Менее 30
Менее 0.20

Митральная регургитация Умеренная

2+
Более чем при легкой но
без критериев тяжелой МР

0.3 – 0.69

30–59
30–49
0.2–0.39

Тяжелая

3–4+
Vena contracta с шириной
более 0.7 см с большой
центральной струей МР
(площадь более 40%
площади ЛП) или с
пристеночной струей
любой площади
направленной в ЛП

Более или равно 0.70

Более или равно 60
Более или равно 50
Более или равно 0.40

Увеличен
Увеличен

Качественные

Ангиографическая степень
Цветная доплерография, площадь струи

Doppler vena contracta – ширина струи регургитации у основания (см)

Количественные (катетеризация или эхокардиография)

Объем регургитации (мл на сокращение сердца)
Фракция регургитации (%)

Площадь основания струи регургитации (см²)

Дополнительные основные критерии

Размер левого предсердия
Размер левого желудочка

Рекомендации 2014г.

➔ Aortic Regurgitation

Table 11. Stages of Chronic Aortic Regurgitation (AR)

Stage	Definition	Valve Anatomy	Valve Hemodynamics	Hemodynamic Consequences	Symptoms
A	At risk of AR	<ul style="list-style-type: none"> Bicuspid aortic valve (or other congenital valve anomaly) Aortic valve sclerosis Disceases of the aortic sinuses or ascending aorta History of rheumatic fever or known rheumatic heart disease Infective endocarditis (IE) 	AR severity: none or trace	None	None
B	Progressive AR	<ul style="list-style-type: none"> Mild-to-moderate calcification of a trileaflet valve, bicuspid aortic valve (or other congenital valve anomaly) Dilated aortic sinuses Rheumatic valve changes Previous IE 	<p>Mild AR:</p> <ul style="list-style-type: none"> Jet width <25% of left ventricular outflow tract (LVOT); Vena contracta <0.3 cm; RVol <30 mL/beat; RF <30%; Effective regurgitant orifice (ERO) <0.10 cm²; Angiography grade 1+ <p>Moderate AR:</p> <ul style="list-style-type: none"> Jet width 25%–64% of LVOT; Vena contracta 0.3–0.6 cm; RVol 30–59 mL/beat; RF 30%–49%; ERO 0.10–0.29 cm²; Angiography grade 2+ 	<ul style="list-style-type: none"> Normal LV systolic function Normal LV volume or mild LV dilation 	None
C	Asymptomatic severe AR	<ul style="list-style-type: none"> Calcific aortic valve disease Bicuspid valve (or other congenital abnormality) Dilated aortic sinuses or ascending aorta Rheumatic valve changes IE with abnormal leaflet closure or perforation 	<p>Severe AR:</p> <ul style="list-style-type: none"> Jet width ≥65% of LVOT; Vena contracta >0.6 cm; Holodiastolic flow reversal in the proximal abdominal aorta; RVol ≥60 mL/beat; RF ≥50%; ERO ≥0.3 cm²; Angiography grade 3+–4+; In addition, diagnosis of chronic severe AR requires evidence of LV dilation 	<p>C1:</p> <ul style="list-style-type: none"> Normal LVEF (≥50%) and mild-to-moderate LV dilation (LVESD ≤50 mm) <p>C2:</p> <ul style="list-style-type: none"> Abnormal LV systolic function with depressed LVEF (<50%) or severe LV dilatation (LVESD >50 mm or indexed LVESD >25 mm/m²) 	None; exercise testing is reasonable to confirm symptom status
D	Symptomatic severe AR	<ul style="list-style-type: none"> Calcific valve disease Bicuspid valve (or other congenital abnormality) Dilated aortic sinuses or ascending aorta Rheumatic valve changes Previous IE with abnormal leaflet closure or perforation 	<p>Severe AR:</p> <ul style="list-style-type: none"> Doppler jet width ≥65% of LVOT; Vena contracta >0.6 cm; Holodiastolic flow reversal in the proximal abdominal aorta; RVol ≥60 mL/beat; RF ≥50%; ERO ≥0.3 cm²; Angiography grade 3+–4+; In addition, diagnosis of chronic severe AR requires evidence of LV dilation 	<ul style="list-style-type: none"> Symptomatic severe AR may occur with normal systolic function (LVEF ≥50%), mild-to-moderate LV dysfunction (LVEF 40%–50%), or severe LV dysfunction (LVEF <40%) Moderate-to-severe LV dilation 	<ul style="list-style-type: none"> Exertional dyspnea or angina or more severe HF symptoms

Рекомендации 2014г.

↘ Mitral Regurgitation

Table 16A. Stages of *Primary* MR

Stage	Definition	Valve Anatomy	Valve Hemodynamics ^a	Hemodynamic Consequences	Symptoms
A	At risk of MR	<ul style="list-style-type: none"> Mild MV prolapse with normal coaptation Mild valve thickening and leaflet restriction 	<ul style="list-style-type: none"> No MR jet or small central jet area <20% LA on Doppler Small vena contracta <0.3 cm 	None	None
B	Progressive MR	<ul style="list-style-type: none"> Severe MV prolapse with normal coaptation Rheumatic valve changes with leaflet restriction and loss of central coaptation Prior IE 	<ul style="list-style-type: none"> Central jet MR 20%–40% LA or late systolic eccentric jet MR Vena contracta <0.7 cm RVol <60 mL RF <50% ERO <0.40 cm² Angiographic grade 1+–2+ 	<ul style="list-style-type: none"> Mild LA enlargement No LV enlargement Normal pulmonary pressure 	None
C	Asymptomatic severe MR	<ul style="list-style-type: none"> Severe MV prolapse with loss of coaptation or flail leaflet Rheumatic valve changes with leaflet restriction and loss of central coaptation Prior IE Thickening of leaflets with radiation heart disease 	<ul style="list-style-type: none"> Central jet MR >40% LA or holosystolic eccentric jet MR Vena contracta ≥0.7 cm RVol ≥60 mL RF ≥50% ERO ≥0.40 cm² Angiographic grade 3+–4+ 	<ul style="list-style-type: none"> Moderate or severe LA enlargement LV enlargement PHTN may be present at rest or with exercise C1: LVEF >60% and LVESD <40 mm C2: LVEF ≤60% and LVESD ≥40 mm 	None
D	Symptomatic severe MR	<ul style="list-style-type: none"> Severe MV prolapse with loss of coaptation or flail leaflet Rheumatic valve changes with leaflet restriction and loss of central coaptation Prior IE Thickening of leaflets with radiation heart disease 	<ul style="list-style-type: none"> Central jet MR >40% LA or holosystolic eccentric jet MR Vena contracta ≥0.7 cm RVol ≥60 mL RF ≥50% ERO ≥0.40 cm² Angiographic grade 3+–4+ 	<ul style="list-style-type: none"> Moderate or severe LA enlargement LV enlargement PHTN present 	<ul style="list-style-type: none"> Decreased exercise tolerance Exertional dyspnea

^a Several valve hemodynamic criteria are provided for assessment of MR severity, but not all criteria for each category will be present in each patient. Categorization of MR severity as mild, moderate, or severe depends on data quality and integration of these parameters in conjunction with other clinical evidence.

Рекомендации 2014г.

└ Mitral Regurgitation

Table 16B. Stages of Secondary MR

Stage	Definition	Valve Anatomy	Valve Hemodynamics ^a	Associated Cardiac Findings	Symptoms
A	At risk of MR	<ul style="list-style-type: none"> Normal valve leaflets, chords, and annulus in a patient with coronary disease or cardiomyopathy 	<ul style="list-style-type: none"> No MR jet or small central jet area <20% left atrium (LA) on Doppler Small vena contracta <0.30 cm 	<ul style="list-style-type: none"> Normal or mildly dilated LV size with fixed (infarction) or inducible (ischemia) regional wall motion abnormalities Primary myocardial disease with LV dilation and systolic dysfunction 	<ul style="list-style-type: none"> Symptoms due to coronary ischemia or HF may be present that respond to revascularization and appropriate medical therapy
B	Progressive MR	<ul style="list-style-type: none"> Regional wall motion abnormalities with mild tethering of mitral leaflet Annular dilation with mild loss of central coaptation of the mitral leaflets 	<ul style="list-style-type: none"> ERO <0.40 cm²^b Regurgitant volume <60 mL Regurgitant fraction <50% 	<ul style="list-style-type: none"> Regional wall motion abnormalities with reduced LV systolic function LV dilation and systolic dysfunction due to primary myocardial disease 	<ul style="list-style-type: none"> Symptoms due to coronary ischemia or HF may be present that respond to revascularization and appropriate medical therapy
C	Asymptomatic severe MR	<ul style="list-style-type: none"> Regional wall motion abnormalities and/or LV dilation with severe tethering of mitral leaflet Annular dilation with severe loss of central coaptation of the mitral leaflets 	<ul style="list-style-type: none"> ERO ≥0.40 cm²^b Regurgitant volume ≥60 mL Regurgitant fraction ≥50% 	<ul style="list-style-type: none"> Regional wall motion abnormalities with reduced LV systolic function LV dilation and systolic dysfunction due to primary myocardial disease 	<ul style="list-style-type: none"> Symptoms due to coronary ischemia or HF may be present that respond to revascularization and appropriate medical therapy
D	Symptomatic severe MR	<ul style="list-style-type: none"> Regional wall motion abnormalities and/or LV dilation with severe tethering of mitral leaflet Annular dilation with severe loss of central coaptation of the mitral leaflets 	<ul style="list-style-type: none"> ERO ≥0.40 cm²^b Regurgitant volume ≥60 mL Regurgitant fraction ≥50% 	<ul style="list-style-type: none"> Regional wall motion abnormalities with reduced LV systolic function LV dilation and systolic dysfunction due to primary myocardial disease 	<ul style="list-style-type: none"> HF symptoms due to MR persist even after revascularization and optimization of medical therapy Decreased exercise tolerance Exertional dyspnea

^a Several valve hemodynamic criteria are provided for assessment of MR severity, but not all criteria for each category will be present in each patient. Categorization of MR severity as mild, moderate, or severe depends on data quality and integration of these parameters in conjunction with other clinical evidence.

^b The measurement of the proximal isovelocity surface area by 2-dimensional (2D) TTE in patients with secondary MR underestimates the true ERO because of the crescentic shape of the proximal convergence.

Клапанные пороки правых отделов

Тяжелый трикуспидальный стеноз:

Тяжелая трикуспидальная регургитация

Тяжелый стеноз устья легочной артерии:

Тяжелая легочная регургитация:

Площадь отверстия менее 1.0 см²

Vena contracta – ширина более 0.7 см и обратный систолический кровоток в печеночных венах

Максимальная скорость более 4 м/с или максимальный градиент более 60 мм рт. ст.

Цветная струя заполняет выходной тракт; плотная непрерывная доплеровская волна с крутым нисходящим наклоном

*Клапанный градиент зависит от потока и когда используется для оценки тяжести клапанного стеноза, должен быть рассчитан с учетом сердечного выброса или преобладающего потока через клапан (стеноз/регургитация).

Рекомендации 2014г.

Tricuspid Regurgitation

Table 20. Stages of Tricuspid Regurgitation (TR)

Stage	Definition	Valve Anatomy	Valve Hemodynamics ^a	Hemodynamic Consequences	Symptoms
A	At risk of TR	Primary: <ul style="list-style-type: none"> Mild rheumatic change Mild prolapse Other (e.g., IE with vegetation, early carcinoid deposition, radiation) Intra-annular RV pacemaker or implantable cardioverter-defibrillator (ICD) lead Postcardiac transplant (biopsy related) Functional: <ul style="list-style-type: none"> Normal Early annular dilation 	No or trace TR	None	None or in relation to other left heart or pulmonary/pulmonary vascular disease
B	Progressive TR	Primary: <ul style="list-style-type: none"> Progressive leaflet deterioration/destruction Moderate-to-severe prolapse, limited chordal rupture Functional: <ul style="list-style-type: none"> Early annular dilation Moderate leaflet tethering 	Mild TR: <ul style="list-style-type: none"> Central jet area <5.0 cm² Vena contracta width not defined Continuous wave (CW) jet density and contour: soft and parabolic Hepatic vein flow: systolic dominance Moderate TR: <ul style="list-style-type: none"> Central jet area 5–10 cm² Vena contracta width not defined but <0.70 cm CW jet density and contour: dense, variable contour Hepatic vein flow: systolic blunting 	Mild TR: <ul style="list-style-type: none"> RV/RA/IVC size normal Moderate TR: <ul style="list-style-type: none"> No RV enlargement No or mild right atrium (RA) enlargement No or mild IVC enlargement with normal respirophasic variation Normal RA pressure 	None or in relation to other left heart or pulmonary/pulmonary vascular disease
C	Asymptomatic severe TR	Primary: <ul style="list-style-type: none"> Flail or grossly distorted leaflets Functional: <ul style="list-style-type: none"> Severe annular dilation (>40 mm or >21 mm/m²) Marked leaflet tethering 	<ul style="list-style-type: none"> Central jet area >10.0 cm² Vena contracta width >0.7 cm CW jet density and contour: dense, triangular with early peak Hepatic vein flow: systolic reversal 	<ul style="list-style-type: none"> RV/RA/IVC dilated with decreased IVC respirophasic variation Elevated RA pressure with "c-v" wave Diastolic interventricular septal flattening may be present 	None, or in relation to other left heart or pulmonary/pulmonary vascular disease
D	Symptomatic severe TR	Primary: <ul style="list-style-type: none"> Flail or grossly distorted leaflets Functional: <ul style="list-style-type: none"> Severe annular dilation (>40 mm or >21 mm/m²) Marked leaflet tethering 	<ul style="list-style-type: none"> Central jet area >10.0 cm² Vena contracta width >0.70 cm CW jet density and contour: dense, triangular with early peak Hepatic vein flow: systolic reversal 	<ul style="list-style-type: none"> RV/RA/IVC dilated with decreased IVC respirophasic variation Elevated RA pressure with "c-v" wave Diastolic interventricular septal flattening Reduced RV systolic function in late phase 	Fatigue, palpitations, dyspnea, abdominal bloating, anorexia, edema

^a Several valve hemodynamic criteria are provided for assessment of severity of TR, but not all criteria for each category will necessarily be present in every patient. Categorization of severity of TR as mild, moderate, or severe also depends on image quality and integration of these parameters with clinical findings.

Рекомендации 2014г.

↙ Pulmonic Valve Disease

Table 24. Stages of Severe Pulmonic Regurgitation (PR)

Stage	Definition	Valve Anatomy	Valve Hemodynamics	Hemodynamic Consequences	Symptoms
C, D	Severe PR	Distorted or absent leaflets, annular dilation	<ul style="list-style-type: none"> • Color jet fills right ventricular outflow tract (RVOT) • CW jet density and contour: dense laminar flow with steep deceleration slope; may terminate abruptly 	<ul style="list-style-type: none"> • Paradoxical septal motion (volume overload pattern) • RV enlargement 	None or variable and dependent on cause of PR and RV function

Table 25. Stages of Severe PS

Stage	Definition	Valve Anatomy	Valve Hemodynamics	Hemodynamic Consequences	Symptoms
C, D	Severe PS	<ul style="list-style-type: none"> • Thickened, distorted, possibly calcified leaflets with systolic doming and/or reduced excursion • Other anatomic abnormalities may be present, such as narrowed RVOT 	$V_{max} > 4$ m/s; peak instantaneous gradient > 64 mm Hg	<ul style="list-style-type: none"> • Right ventricular hypertrophy (RVH) • Possible RV, RA enlargement • Poststenotic enlargement of main PA 	None or variable and dependent on severity of obstruction



THE ESC

CONGRESSES & EVENTS

JOURNALS

GUIDELINES

EDUCATION

RESEARCH

IMPROVING CARDIOVASCULAR OUTCOMES

DISCOVER ESC EDUCATION

логин/e-mail

пароль

Войти

[Регистрация / Забыли пароль?](#)



РОССИЙСКОЕ
КАРДИОЛОГИЧЕСКОЕ
ОБЩЕСТВО

поиск



Рус Eng

[Главная](#)

[Новости](#)

[Общество](#)

[Мероприятия](#)

[Рекомендации](#)

[Партнеры](#)

[Издания](#)

[Проекты](#)

[Форум](#)

[Главная / Партнеры / Ассоциированные организации / Европейское общество кардиологов \(ESC\)](#)

UPCOMING CON

The ESC represents the full spectrum of cardiology and organises a range of congresses with

APRIL 2017


We use cookies to optimise the design of this website and make continuous improvement. By continuing your visit

Ассоциированные организации

Генеральные партнеры

Национальные общества

Международные организации



Европейское общество кардиологов (ESC)

[Состоялось совещание руководителей РКО и ESC](#)



Европейское общество кардиологов (ESC) является крупнейшим медицинским профессиональным сообществом, объединяющим более 75 000 специалистов в области кардиологии из Европы и стран средиземноморского бассейна.

Действующий президент Европейского общества кардиологов – профессор Ф.Пинто (Португалия).

В состав общества входит 6 Ассоциаций, 5 Советов экспертов, 18 рабочих групп, а также 55 национальных кардиологических обществ. Российское кардиологическое общество стало членом ESC в 1993 году.

European Society of Cardiology
The European Heart House
2035 Route des Colles - Les Templiers
06903 Sophia Antipolis
France
Tel: +33.4.92.94.76.00
Fax: +33.4.92.94.76.01

Официальный Интернет сайт: www.escardio.org



Вступить в общество



Подписаться на рассылку

ВЕБИНАРЫ ESC
С РУССКИМИ СУБТИТРАМИ

